UNIVERSIDADE ESTADUAL DE CAMPINAS

FACULDADE DE ODONTOLOGIA DE PIRACICABA

HELENA MIGUEL COTTER

FIBROMA OSSIFICANTE CENTRAL: RELATO DE CASO

Piracicaba

2024

HELENA MIGUEL COTTER

FIBROMA OSSIFICANTE CENTRAL: RELATO DE CASO

Monografia apresentada à Faculdade de Odontologia de Piracicaba da Universidade Estadual de Campinas como parte dos requisitos exigidos para a obtenção do título de Especialista em Estomatologia.

Orientadora: Profa. Dra. Ana Carolina Prado Ribeiro e Silva

Coorientador: Prof. Dr. Alan Roger dos Santos Silva

ESTE EXEMPLAR CORRESPONDE A VERSÃO FINAL DA MONOGRAFIA APRESENTADA PELA ALUNA HELENA MIGUEL COTTER E ORIENTADA PELA PROFA. DRA. ANA CAROLINA PRADO RIBEIRO E SILVA.

Piracicaba

2024

FICHA CATALOGRÁFICA

Ficha catalográfica
Universidade Estadual de Campinas (UNICAMP)
Biblioteca da Faculdade de Odontologia de Piracicaba
Marilene Girello - CRB 8/6159

C827f

Cotter, Helena Miguel, 1996-
Fibroma ossificante central : relato de caso / Helena Miguel Cotter. – Piracicaba, SP : [s.n.], 2024.

Orientador: Ana Carolina Prado Ribeiro e Silva.
Coorientador: Alan Roger dos Santos Silva.
Trabalho de Conclusão de Curso (especialização) – Universidade Estadual de Campinas (UNICAMP), Faculdade de Odontologia de Piracicaba.

1. Patologia. 2. Estomatologia. 3. Diagnóstico bucal. 4. Cirurgia bucal. 5. Fibroma ossificante. I. Ribeiro, Ana Carolina Prado,1981-. II. Santos-Silva, Alan Roger,1981-. III. Universidade Estadual de Campinas (UNICAMP). Faculdade de Odontologia de Piracicaba. IV. Título.

Informações adicionais, complementares

Palavras-chave em inglês:
Pathology
Oral medicine
Diagnosis, oral
Surgery, oral
Fibroma, ossifying
Área de concentração: Estomatologia
Titulação: Especialista
Data de entrega do trabalho definitivo: 30-09-2024

AGRADECIMENTOS

À Universidade Estadual de Campinas (UNICAMP), na pessoa do Magnífico Reitor, Prof. Dr. Antonio José de Almeida Meirelles.

À Faculdade de Odontologia de Piracicaba da Universidade Estadual de Campinas (FOP-UNICAMP), na pessoa de seu Diretor, Prof. Dr. Flavio Henrique Baggio Aguiar e seu Diretora Associada Profa. Dra. Karina Gonzalez Silvério Ruiz.

Aos meus colegas de turma pelas valiosas colaborações e motivações durante todo o curso de especialização.

Aos orientadores, Profª. Drª. Ana Carolina Prado Ribeiro e Silva e Prof. Dr. Alan Roger dos Santos Silva, pelas valiosas sugestões e disponibilidade de auxílio durante o percurso.

Aos meus familiares por todo apoio e motivação durante todo o percurso.

RESUMO

O fibroma ossificante central (FOC) é classificado como um tumor fibro-ósseo benigno, sendo descrito primeiramente por Menzel, em 1842. As lesões fibro-ósseas compreendem um grupo de lesões que se caracterizam pela substituição do tecido ósseo por uma matriz de tecido conjuntivo. O FOC se apresenta clinicamente como uma lesão de crescimento ósseo lento e aos exames de imagem, como uma lesão unilocular bem delimitada, podendo apresentar bordas escleróticas, e áreas mistas. O tratamento se dá, geralmente, por excisão cirúrgica ou enucleação e curetagem da lesão. O objetivo deste trabalho é descrever as características clínicas, imaginológicas, histológicas e o manejo de um caso de fibroma ossificante central por meio do relato de um caso clínico. Paciente do sexo feminino, 33 anos de idade, apresentando lesão radiográfica extensa mista em região anterior de mandíbula envolvendo periápice dos dentes 33-44, assintomática, com cerca de 1 ano de evolução. Tratamento realizado cirurgicamente de forma conservadora. Acompanhamento pós-operatório de 3 e 10 meses com ausência de recidiva.

Palavras-chaves: Patologia. Estomatologia. Diagnóstico bucal. Cirurgia bucal. Fibroma ossificante.

ABSTRACT

Central ossifying fibroma (CFO) is classified as a benign fibro-osseous tumor, first described by Menzel in 1842. Fibro-osseous lesions comprise a group of lesions that are characterized by the replacement of bone tissue by a connective tissue matrix. FOC presents clinically as a slowly growing bone lesion and on imaging examinations, as a well-defined unilocular lesion, which may present sclerotic edges and mixed areas. Treatment is generally by surgical excision or enucleation and curettage of the lesion. The objective of this work is to describe the clinical, imaging, histological characteristics and management of a case of central ossifying fibroma through a clinical case report. Female patient, 33 years old, presenting an extensive mixed radiographic lesion in the anterior region of the mandible involving the periapex of teeth 33-44, asymptomatic, with approximately 1 year of evolution. Treatment carried out surgically in a conservative manner. Postoperative follow-up of 3 and 10 months with no recurrence.

Keywords: Pathology. Oral medicine. Oral diagnosis. Oral surgery. Ossifying fibroma.

SUMÁRIO

1. INTRODUÇÃO 8

2. ARTIGO SUBMETIDO AO "JOURNAL OF ORAL DIAGNOSIS" 10

3. CONCLUSÃO 22

REFERÊNCIAS 23

ANEXOS 25

Anexo 1. Certificado de Aprovação do Comitê de Ética - FOP/ UNICAMP 25

Anexo 2. Verificação de originalidade e prevenção de plágio 35

1. INTRODUÇÃO

As lesões fibro-ósseas compreendem um grupo de lesões que afetam principalmente os ossos gnáticos e da região craniofacial. Caracterizam-se pela substituição do tecido ósseo por uma matriz de tecido conjuntivo com níveis variados de mineralização (Macdonald-Jankowski, 2004; Speight & Carlos, 2006; Toyosawa et al., 2007) e além dos fibromas ossificantes psamomatoide e trabecular juvenil, também estão incluídas as displasias cemento-ósseas, displasia odontomaxilar segmentar, displasia fibrosa e cementoma familial gigantiforme (OMS, 2022).

Em 1842, Menzel foi o primeiro a descrever uma variante do fibroma ossificante, sendo chamado, futuramente, por Montgomery, em 1927, de fibroma ossificante central (Mithra; Baskaran; Sathyakumar, 2012). Na 5ª classificação da Organização Mundial da Saúde (OMS), em 2022, o fibroma ossificante passou a ser classificado como psamomatoide (FOPs) ou trabecular juvenil (OMS, 2022).

Clinicamente, apresenta-se como um crescimento ósseo lento, podendo causar deformidades e assimetrias faciais, ocasionalmente causa deslocamento dentário, geralmente assintomático (Franco et al., 2018; Mithra; Baskaran; Sathyakumar, 2012; Silveira et al., 2016). Radiograficamente, se observa lesão unilocular bem delimitada, podendo apresentar bordas escleróticas, áreas mistas radiolúcidas e radiopacas dependendo da quantidade de material mineralizado presente e tempo de evolução da lesão (Morais et al., 2021; Titinchi; Morkel, 2016). O diagnóstico diferencial do FOPs se faz, principalmente, com as displasias fibrosas (Silveira et al., 2016). Histologicamente, quando afeta os ossos gnáticos se apresenta como uma lesão bem delimitada e ocasionalmente encapsulada, o tecido conjuntivo que forma a lesão é constituído por uma quantidade variada de material mineralizado que se assemelha a osso ou a cemento, com predomínio do padrão em ossículos (Mainville; Turgeon; Kauzman, 2017; Morais et al., 2021; OMS, 2022). O diagnóstico definitivo da lesão se dá por meio da correlação clínica, radiográfica e histológica (Mainville; Turgeon; Kauzman, 2017).

O tratamento de escolha geralmente envolve a excisão cirúrgica para lesões de grandes dimensões, o tratamento conservador com enucleação e curetagem também pode ser indicado (Silveira et al., 2016; Titinchi; Morkel, 2016). Dependendo da

extensão da lesão, pode ser necessário reconstruções cirúrgicas para minimizar as alterações estéticas e funcionais. A taxa de recidiva varia de acordo com os estudos e população avaliada, entre 0 e 28% (Liu et al., 2010; Sciubba; Younai, 1989; Zachariades et al., 1984).

O objetivo deste estudo é descrever as características clínicas, radiográficas e histológicas e o manejo cirúrgico conservador de um caso de fibroma ossificante psamomatoide.

2. ARTIGO SUBMETIDO AO "JOURNAL OF ORAL DIAGNOSIS"

Psammomatoid ossifying fibroma: A case report emphasizing a conservative surgical management

Helena Miguel Cotter[1,2], helenamiguelc@hotmail.com, ORCID 0000-0001-7613-3465

Rogério de Andrade Elias[1], relias@unicamp.br, ORCID

Ana Carolina Prado Ribeiro[1,3], carol_pr@yahoo.com.br, ORCID 0000-0002-0127-7998

Pablo Agustin Vargas[1], pavargas@fop.unicamp.br, ORCID 0000-0003-1840-4911

Marcio Ajudarte Lopes[1], malopes@fop.unicamp.br, ORCID 0000-0001-6677-0065

André Caroli Rocha[4], andcaroli@uol.com.br, ORCID 0000-0003-0070-0640

Alan Roger Santos-Silva[1], alan@unicamp.br, ORCID 0000-0003-2040-6617

[1] Oral Diagnosis Department, Piracicaba Dental School, University of Campinas.

[2] Oral Diagnosis Department, Federal University of Santa Catarina.

[3] Dental Oncology Service, Cancer Institute of the State of São Paulo, School of Medicine, University of São Paulo.

[4] Oral and Maxillofacial Surgery and Traumatology Ambulatory, Clinics Hospital, School of Medicine, University of São Paulo (HCFMUSP).

Corresponding author

Helena Miguel Cotter, Department of Oral Diagnosis, Federal University of Santa Catarina, R. Delfino Conti, S/N, 88040-370, Florianópolis, Santa Catarina, Brazil.

Author's contributions

Helena Miguel Cotter: data retrieval, investigation, writing-original draft. **Rogério de Andrade Elias**: data retrieval. **Ana Carolina Prado Ribeiro:** writing-review & editing, supervision. **Pablo Agustin Vargas**: writing-review & editing. **Marcio Ajudarte Lopes**: writing-review &

editing. **André Caroli Rocha**: writing-review & editing. **Alan Roger Santos-Silva**: writing-review & editing, supervision.

Financial support

This research did not receive any specific grant from funding agencies in the public, commercial, or not-for-profit sectors.

Conflict of interest

The author Alan Roger Santos-Silva, who contributed to this work, is one of the Editors-in-Chief of the Journal of Oral Diagnosis. The review process will be conducted independently by other members of the editorial board.

Acknowledgments

We would like to thank Daniele Cristina Castelli Morelli for the help and support.

Abstract

Psammomatoid ossifying fibroma (PsOF) is a slow-growing, well-defined unilocular bone lesion that can have sclerotic edges and mixed areas. This case report details a conservative surgical treatment approach for PsOF that preserved both the cortical basal bone and the tooth segment. A thirty-three-year-old female presented with an asymptomatic extensive lesion in the anterior mandible, manifesting mild facial asymmetry, with one year of evolution. Imaging revealed a mixed dense lesion with sclerotic edges, with extension to the periapex of the teeth 33-44, expanding and thinning the cortical bone. Histopathology confirmed PsOF, showing irregular bone trabeculae, cellularized fibrous stroma, cementoid calcifications, and absence of osteoblasts. Conservative surgery was performed combining enucleation and curettage, with peripheral ostectomy, maintaining the cortical basal bone from the mandibulae, and tooth by apicoectomies. Three- and ten-months postoperative imaging displayed peripheral bone neoformation at the site, indicating successful treatment, with no evidence of residual disease or recurrence.

Keywords: Diagnosis, Oral Surgery, Bone Diseases, Minor Surgical Procedure.

1. INTRODUCTION

Fibro-osseous lesions (FOLs) comprise a group of lesions that primarily affect the gnathic bones and the craniofacial region [1]. They are characterized by the replacement of bone tissue with a connective tissue matrix with varying levels of mineralization (1–3). In the latest classification of the World Health Organization (WHO), fibro-osseous tumours and dysplasia includes cemento-osseous dysplasia, segmental odontomaxillary dysplasia, fibrous dysplasia (FD), ossifying fibroma divided in psammomatoid and juvenile trabecular, and familial gigantiform cementoma (4). Psammomatoid ossifying fibroma (PsOF) is a rare true benign fibro-osseous tumor that can exhibit aggressive clinical behavior (4). It is mostly diagnosed in the second to fourth decades of life, with a predilection for males in a ratio of 1.4:1 (4).

Clinically, PsOF presents as a slow-growing bone lesion that can cause facial deformities and asymmetries, and, occasionally, dental displacement but is generally asymptomatic (5,6). Radiographically, it appears as a well-defined unilocular lesion with sclerotic borders and mixed radiolucent and radiopaque areas, depending on the amount of mineralized material present and the duration of lesion evolution (7–9). Histologically, the connective tissue that forms the lesion contains varying amounts of mineralized material resembling bone or cementum (7,10). The definitive diagnosis is made through clinical, radiographic, and histological correlation (10).

The treatment of choice typically involves surgical excision for large lesions, while conservative treatment with enucleation and curettage and/or peripheral osteotomy may also be indicated for mild lesions (10,11). The recurrence rate varies according to different studies and populations, ranging from 0% to 28% (12). Despite advances in understanding PsOF, classification, diagnosis, and treatment continue to face limitations (3). The objective of this case report is to describe the clinical, radiographic, and histological characteristics, emphasizing the surgical conservative management of a case of PsOF.

2. CASE REPORT

A 33-year-old female patient was referred for evaluation of an intraosseous lesion in the mandible, which had been evolving for approximately one year. On extraoral

physical examination, there was a slight facial asymmetry in the left mental region, particularly in the lower canine area. In the intraoral physical examination, bone expansion was observed in the vestibular region of tooth 33 (Figure 1A-B). Radiographic examination shows a mixed radiolucent image with radiopaque areas, with sclerotic borders, extending into the anterior mandibular region, involving the periapex of teeth 33-44, measuring approximately 5 cm, with expansion of the buccal and lingual cortical bone, without root resorption (Figure 1C). Cone beam computed tomography (CBCT), revealed hypodensity with hyperdense areas inside, with expansion and thinning of the buccal and lingual cortical bone, without bone fenestration or root resorption (Figure 1D-F).

Figure 1. A and B) Intraoral aspect with mild bone expansion; **C)** Panoramic radiography showing mixed radiolucent image with radiopaque areas, sclerotic borders, extending into the anterior mandibular region, involving the periapex of teeth 33-44, expansion of the buccal and lingual cortical bone, without root resorption; **D)** Coronal section; **E)** Axial section; **F)** Sagittal section: well-defined hypodense image with hyperdense areas inside, showing expansion of the cortical bone without rupture.

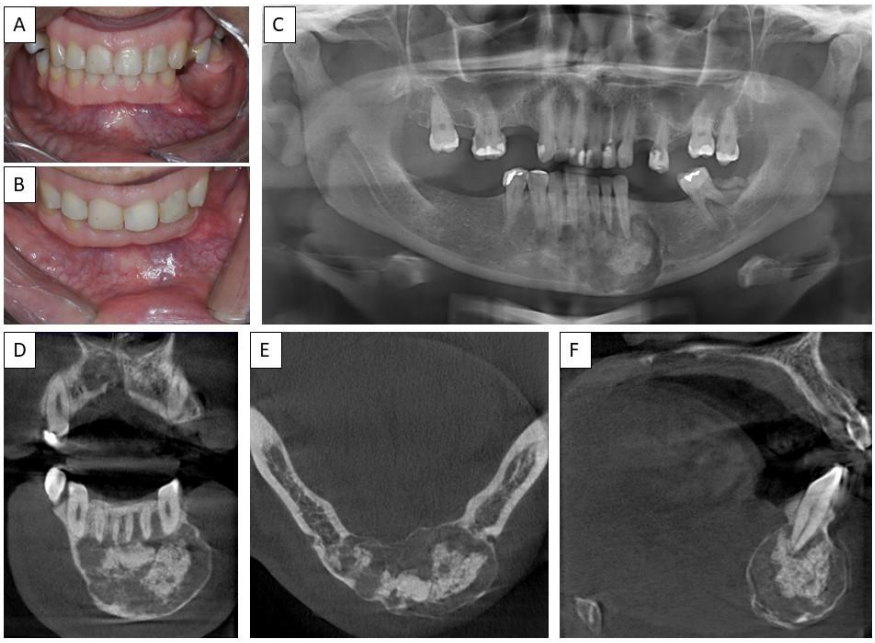

Subsequently, an incisional biopsy was performed using a trephine, followed by curettage of fragments from the interior of the lesion (Figure 2 A-B). Based on the clinical and imaging characteristics, the diagnostic clinical hypotheses included: PsOF and FD. On histopathological examination, irregular bony trabeculae, cellular fibrous stroma, spherical cementoid calcifications, and the absence of osteoblasts at the

borders of the bone fragments were observed, leading to a diagnosis of PsOF (Figure 2 C-F).

Figure 2. A) incisional biopsy using a trephine**; B)** Macroscopic appearance of the specimen retrieved for histopathological analysis; **C)** and **D)** HE stained slides, at 100x magnification; **E)** and **F)** HE stained slides, at 200x magnification. Irregular bony trabeculae, cellular fibrous stroma, spherical cementoid calcifications, absence of osteoblasts at the edges of the bone fragments. In A, fibrous tissue at the periphery of the lesion.

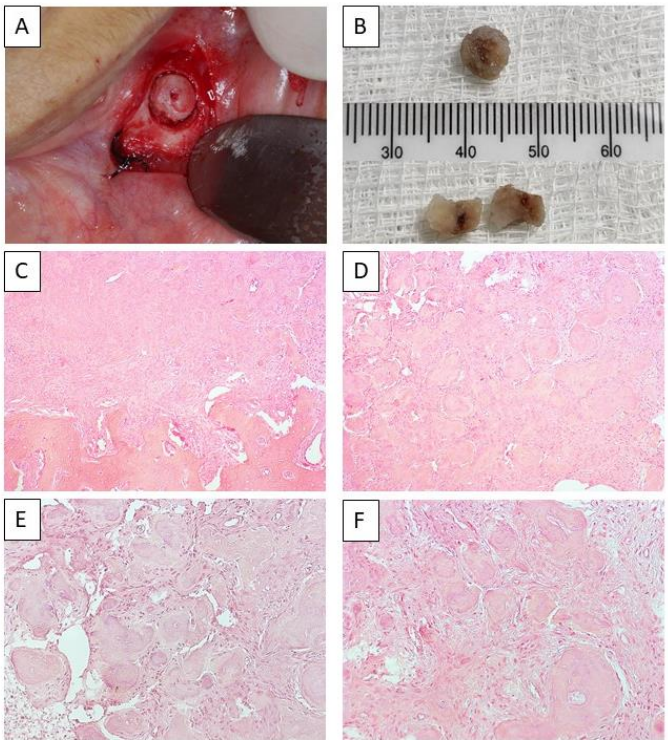

The patient was referred to a bucomaxillofacial surgeon for case evaluation and management. Conservative surgical excision of the lesion was performed under general anesthesia. An intrasulcular approach with a lateral relaxing incision was performed, exposing the entire anterior mandibular region to facilitate an osteotomy for lesion access. The remaining buccal cortical bone was removed to fully expose the lesion's margins. Lesion excision was carried out, carefully identifying and following cleavage planes between the lesion and the surrounding bone. Apicoectomy of the anterior teeth was necessary to access the lesion from the lingual aspect of the cortical bone, with biocompatible obturation material placed to seal the apices. Prior to the surgical procedure, endodontic treatment of teeth 33-44 had been completed in anticipation of the planned conservative surgical approach. Curettage and peripheral

ostectomy were performed to ensure complete removal of any residual lesion. The flap was sutured using an interpapillary technique, without the need for grafts or fixation plates (Figure 3). The excised material was histopathological analyzed, confirming the diagnosis of PsOF.

Figure 3. A) Intrasulcular incision**; B)** and **C)** Exposure of the anterior mandibular region; **D)** Osteotomy of the buccal cortical bone for lesion access**; E)** Exposure of the lesion**; F)** Interpapillary sutures; **G)** Surgical specimen; **H)** Decalcified material.

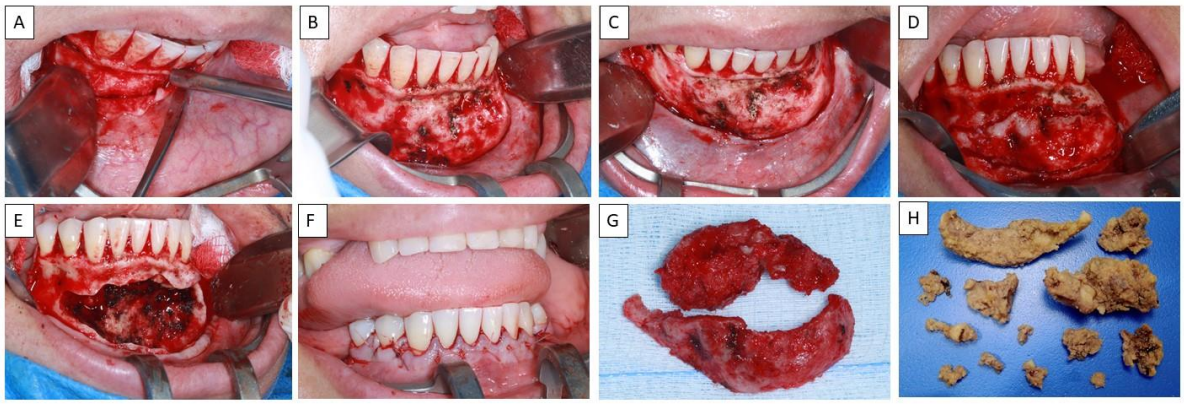

The patient returned for postoperative follow-up after seven days, presenting signs of excellent healing in the operated area and radiographic and CBCT imaging showed excision of the lesion, together with apicoectomies of teeth 33-44, with a small volume of remaining bone (Figure 4), but the patient reported paresthesia in the left lower lip and chin region. Photobiomodulation was performed in a single session to alleviate paresthesia symptoms (Therapy Ec, DMC®), using infrared light at 808 nm ± 10 nm on points on the skin of the left chin and lower lip for 40 seconds each. After 70 days, both extraoral and intraoral examinations showed no significant alterations, and imaging exams showed initial bone neoformation on the surgical area (Figure 5). The patient reported complete resolution of the paresthesia symptoms in the lower lip and left chin. Ten-months postoperative follow-up imaging showed bone neoformation with a bone defect (Figure 6), and extraoral and intraoral examinations showed no significant alterations.

Figure 4. A) Immediate postoperative panoramic radiograph showing removal of the lesion and apicoectomies of teeth 33-44, with a small volume of remaining bone; immediate postoperative cone beam CT: **B)** Coronal section; **C)** Axial section; **D)** Sagittal section, showing lesion removal, apicoectomies of teeth 33-44, and thin cortical bone.

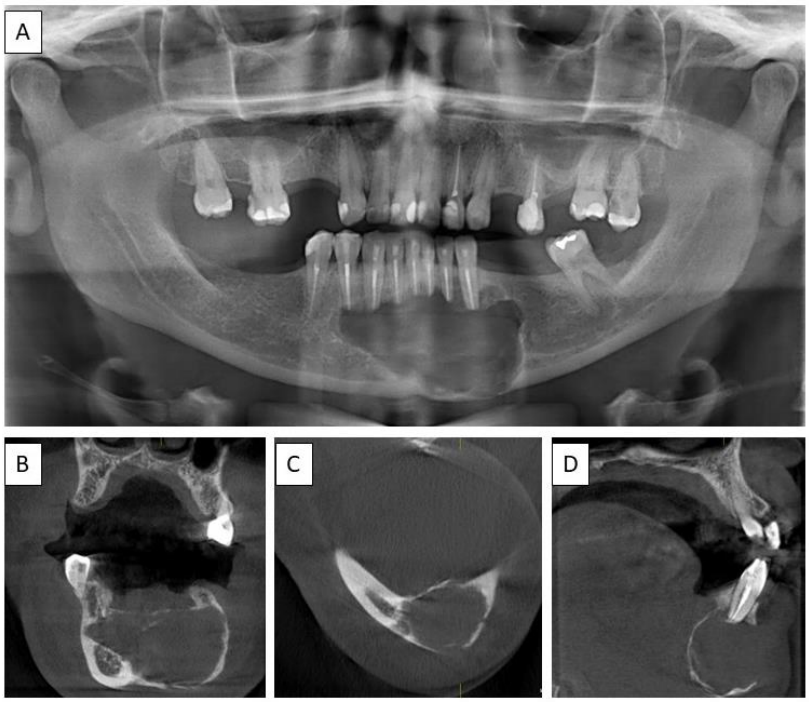

Figure 5. A) Three-months postoperative panoramic radiograph, with bone neoformation; three-months postoperative cone bam CT: **B)** Coronal section; **C)** Axial section; **D)** Sagittal section, bone neoformation.

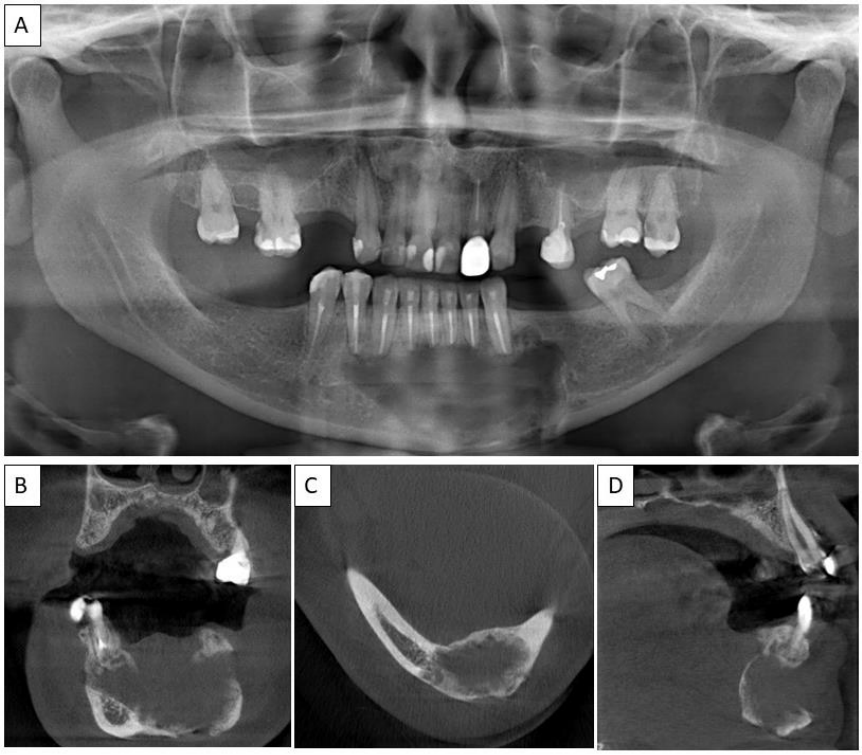

Figure 6. A) Ten-months postoperative panoramic radiograph, with bone neoformation; ten-months posteoperative cone bean CT: **B)** Coronal section; **C)** Axial section; **D)** Sagittal section, bone neoformation.

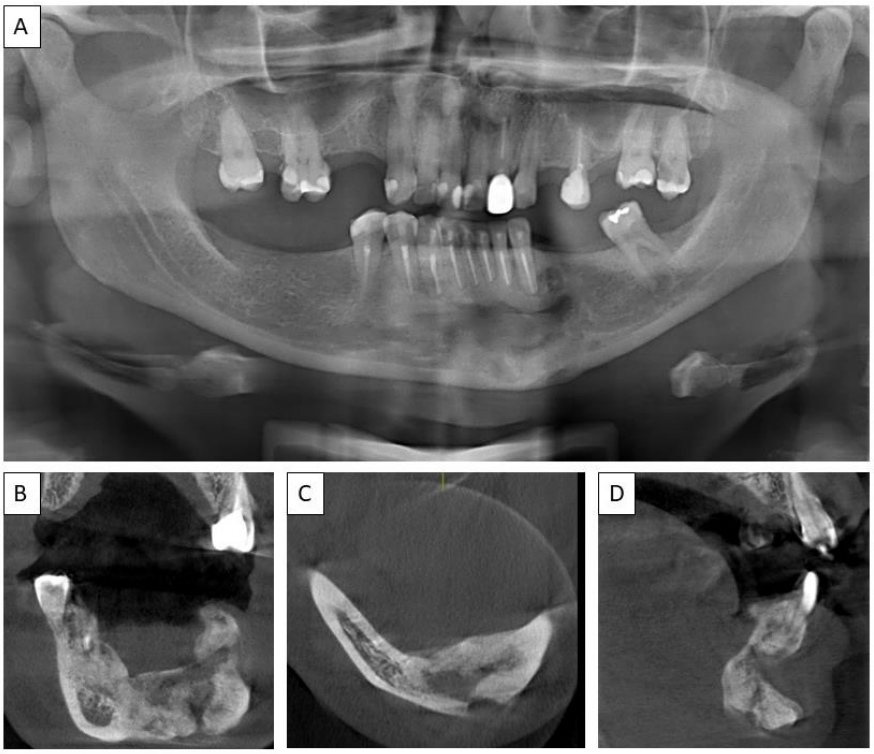

The patient continues to undergo semiannual clinical and imaging follow-up to evaluate local bone formation and for ongoing monitoring, with excellent treatment outcomes so far.

3. DISCUSSION

Most of PsOF occur around the paranasal sinuses and orbit, with the maxilla being the second most affected site, and the mandible the least affected (6). Here, we present a case of a PsOF in the mandible that despite the large size was treated with a conservative surgery over surgical excision. PsOF is primarily diagnosed between the second and fourth decades of life, with a male predilection at a ratio of 1.4:1 (4), being the age range in accordance with this case.

The clinical appearance of PsOF is usually bony swelling, usually no symptoms are reported but pain is possible (4,6). The current case algo presented as a mild swelling of the area affected, and the patient denied symptomatology. The minimal or

even complete lack of symptoms can cause a delay in diagnosis, identified by accident on routine radiographs.

Radiographically it exhibits as a well-defined unilocular mass with variable opacification, depending on the stage of the lesion, being mainly radiolucent in initial stages, and later developing opacification and calcifications in the center (13). It may present with displacement of adjacent teeth and perforation or thinning of the cortical bone (6,9). The present case exhibited mixed radiolucent image with radiopaque areas, and sclerotic borders, extending into the anterior mandibular region, involving teeth 33-44, measuring approximately 5 cm, with expansion of the buccal and lingual cortical bone, without root resorption.

The recommended treatment for large lesions is typically surgical resection followed by reconstruction with a bone graft (10,11). The present case was treated with combined conservative surgery with enucleation, curettage and peripheral ostectomy to prevent the typical disfigurement and disfunction associated with surgical resection. However, the recurrence rates of PsOF can range until 30% of cases (4), so regular examinations and consultations should be conducted, and any changes must be promptly investigated, as early diagnosis can enable less aggressive treatment options for the patient.

4. CONCLUSION

In conclusion, conservative surgical has proven effectiveness in completely removing PsOF, preserving mandibular function and minimizing complications. The positive outcomes observed in this case underscore the feasibility of this approach in selected cases, emphasizing the critical importance of vigilant monitoring for early recurrence detection. This study enhances our understanding of the disease and proposes clinical management guidelines, while highlighting the ongoing need for research to optimize treatment strategies.

REFERENCES

1. MacDonald-Jankowski DS. Fibro-osseous lesions of the face and jaws. Clin Radiol. 2004;59(1):11–25.
2. Toyosawa S, Yuki M, Kishino M, Ogawa Y, Ueda T, Murakami S, et al. Ossifying fibroma vs fibrous dysplasia of the jaw: Molecular and immunological characterization. Modern Pathology. 2007 Mar;20(3):389–96.
3. Speight PM, Carlos R. Maxillofacial fibro-osseous lesions. Curr Diagn Pathol. 2006 Feb;12(1):1–10.
4. World Health Organization (WHO). Head and Neck Tumours. 5th Edition. International Agency for Research on Cancer, editor. Vol. 9. Lyon: International Agency for Research on Cancer; 2022.
5. Mithra R, Baskaran P, Sathyakumar M. Imaging in the Diagnosis of Cemento-Ossifying Fibroma: A Case Series. J Clin Imaging Sci. 2012 Aug 30;2:52.
6. Chrcanovic BR, Gomez RS. Juvenile ossifying fibroma of the jaws and paranasal sinuses: a systematic review of the cases reported in the literature. Vol. 49, International Journal of Oral and Maxillofacial Surgery. Churchill Livingstone; 2020. p. 28–37.
7. Morais HGF, Carlan LM, Rodrigues KS, Morais EF, Freitas RA. Extensive central ossifying fibroma of mandible: Case report. J Bras Patol Med Lab. 2021;57.
8. Titinchi F, Morkel J. Ossifying Fibroma: Analysis of Treatment Methods and Recurrence Patterns. Journal of Oral and Maxillofacial Surgery. 2016 Dec 1;74(12):2409–19.
9. Owosho AA, Hughes MA, Prasad JL, Potluri A, Branstetter B. Psammomatoid and trabecular juvenile ossifying fibroma: Two distinct radiologic entities. Oral Surg Oral Med Oral Pathol Oral Radiol. 2014 Dec 1;118(6):732–8.
10. Mainville GN, Turgeon DP, Kauzman A. Diagnosis and management of benign fibro-osseous lesions of the jaws: a current review for the dental clinician. Oral Dis. 2017 May 1;23(4):440–50.

11. Han J, Hu L, Zhang C, Yang X, Tian Z, Wang Y, et al. Juvenile ossifying fibroma of the jaw: A retrospective study of 15 cases. Int J Oral Maxillofac Surg. 2016 Mar 1;45(3):368–76.

12. Liu Y, You M, Wang H, Yang Z, Miao J, Shimizutani K, et al. Ossifying fibromas of the jaw bone: 20 cases. Dentomaxillofacial Radiology. 2010;39(1):57–63.

13. Hameed M, Horvai AE, Jordan RCK. Soft Tissue Special Issue: Gnathic Fibro-Osseous Lesions and Osteosarcoma. Head Neck Pathol. 2020 Mar 1;14(1):70–82.

3. CONCLUSÃO

- Foi possível observar que, apesar de extensa lesão de FOPs, a cirurgia conservadora demonstrou grande eficácia e ausência de recidiva até o momento;
- A cirurgia conservadora minimizou alterações estéticas e funcionais para paciente, com remanescente da cortical óssea basal e manutenção dos dentes.

REFERÊNCIAS

1. MacDonald-Jankowski DS. Fibro-osseous lesions of the face and jaws. Clin Radiol. 2004;59(1):11–25.
2. Toyosawa S, Yuki M, Kishino M, Ogawa Y, Ueda T, Murakami S, et al. Ossifying fibroma vs fibrous dysplasia of the jaw: Molecular and immunological characterization. Modern Pathology. 2007 Mar;20(3):389–96.
3. Speight PM, Carlos R. Maxillofacial fibro-osseous lesions. Curr Diagn Pathol. 2006 Feb;12(1):1–10.
4. World Health Organization (WHO). Head and Neck Tumours. 5th Edition. International Agency for Research on Cancer, editor. Vol. 9. Lyon: International Agency for Research on Cancer; 2022.
5. Mithra R, Baskaran P, Sathyakumar M. Imaging in the Diagnosis of Cemento-Ossifying Fibroma: A Case Series. J Clin Imaging Sci. 2012 Aug 30;2:52.
6. Chrcanovic BR, Gomez RS. Juvenile ossifying fibroma of the jaws and paranasal sinuses: a systematic review of the cases reported in the literature. Vol. 49, International Journal of Oral and Maxillofacial Surgery. Churchill Livingstone; 2020. p. 28–37.
7. Morais HGF, Carlan LM, Rodrigues KS, Morais EF, Freitas RA. Extensive central ossifying fibroma of mandible: Case report. J Bras Patol Med Lab. 2021;57.
8. Titinchi F, Morkel J. Ossifying Fibroma: Analysis of Treatment Methods and Recurrence Patterns. Journal of Oral and Maxillofacial Surgery. 2016 Dec 1;74(12):2409–19.
9. Owosho AA, Hughes MA, Prasad JL, Potluri A, Branstetter B. Psammomatoid and trabecular juvenile ossifying fibroma: Two distinct radiologic entities. Oral Surg Oral Med Oral Pathol Oral Radiol. 2014 Dec 1;118(6):732–8.
10. Mainville GN, Turgeon DP, Kauzman A. Diagnosis and management of benign fibro-osseous lesions of the jaws: a current review for the dental clinician. Oral Dis. 2017 May 1;23(4):440–50.

11. Han J, Hu L, Zhang C, Yang X, Tian Z, Wang Y, et al. Juvenile ossifying fibroma of the jaw: A retrospective study of 15 cases. Int J Oral Maxillofac Surg. 2016 Mar 1;45(3):368–76.

12. Liu Y, You M, Wang H, Yang Z, Miao J, Shimizutani K, et al. Ossifying fibromas of the jaw bone: 20 cases. Dentomaxillofacial Radiology. 2010;39(1):57–63.

13. Hameed M, Horvai AE, Jordan RCK. Soft Tissue Special Issue: Gnathic Fibro-Osseous Lesions and Osteosarcoma. Head Neck Pathol. 2020 Mar 1;14(1):70–82.

ANEXOS

Anexo 1. Certificado de Aprovação do Comitê de Ética - FOP/ UNICAMP

FACULDADE DE ODONTOLOGIA DE PIRACICABA DA UNIVERSIDADE DE CAMPINAS - FOP/UNICAMP

PARECER CONSUBSTANCIADO DO CEP

DADOS DO PROJETO DE PESQUISA

Título da Pesquisa: Tratamento cirúrgico conservador de Fibroma Ossificante Central: relato de caso

Pesquisador: HELENA MIGUEL COTTER
Área Temática:
Versão: 2
CAAE: 79694924.0.0000.5418
Instituição Proponente: Faculdade de Odontologia de Piracicaba - Unicamp
Patrocinador Principal: Financiamento Próprio

DADOS DO PARECER

Número do Parecer: 6.905.377

Apresentação do Projeto:
O parecer inicial é elaborado com base na transcrição editada do conteúdo do registro do protocolo na Plataforma Brasil e dos arquivos anexados à Plataforma Brasil. Os pareceres de retorno, emendas e notificações são elaborados a partir do último parecer e dos dados e arquivos da última versão apresentada.

A EQUIPE DE PESQUISA citada na capa do projeto de pesquisa inclui HELENA MIGUEL COTTER (Cirurgiã-dentista, Especializanda em Estomatologia na FOP-UNICAMP, Pesquisadora responsável), ALAN ROGER DOS SANTOS SILVA (Cirurgião-dentista, Professor da Área de Semiologia da FOP-UNICAMP), ANA CAROLINA PRADO RIBEIRO E SILVA (Cirurgiã-dentista, Pesquisador do Instituto do Câncer do Estado de São Paulo - ICESP), o que é confirmado na declaração dos pesquisadores e na PB.

DELINEAMENTO DA PESQUISA: Trata-se de relato de caso clínico, observacional do tipo descritivo, longitudinal de 6 meses, que envolve uma participante adulta, paciente do Orocentro da FOP-UNICAMP, que foi diagnosticada e tratada de Fibroma Ossificante Central. O objetivo deste trabalho é descrever as características clínicas, imaginológicas, histológicas e o

Endereço: Av.Limeira 901, Prédio Principal, Subsolo, Sala SS-17 CEP FOP
Bairro: Areião **CEP:** 13.414-903
UF: SP **Município:** PIRACICABA
Telefone: (19)2106-5349 **Fax:** (19)2106-5349 **E-mail:** cep@fop.unicamp.br

manejo de um caso de fibroma ossificante central por meio do relato de um caso clínico. Paciente do sexo feminino, 33 anos de idade, apresentando lesão radiográfica extensa mista em região anterior de mandíbula envolvendo periápice dos dentes 33-44, assintomática, com cerca de 1 ano de evolução. Tratamento realizado cirurgicamente de forma conservadora. Acompanhamento pós-operatório de 6 meses com ausência de recidiva.

MATERIAL E MÉTODOS

Local da pesquisa. A pesquisa será desenvolvida Serviço de Estomatologia (OROCENTRO) na Faculdade de Odontologia de Piracicaba, Universidade Estadual de Campinas (FOPUNICAMP), Piracicaba, Brasil.

Identificação da origem do caso e do material utilizado no atendimento. A paciente envolvida neste caso foi encaminhada da Unidade Básica de Saúde (UBS) ao serviço do OROCENTRO após achados radiográficos e assimetria facial. A paciente foi avaliada por meio de exames clínicos e imaginológicos; após submetida a uma biópsia incional com diagnóstico de FOC em mandíbula. A paciente posteriormente foi submetida a tratamento cirúrgico e atualmente se mantém sem seguimento clínico e imaginológico semestral sem indícios de recorrência.

Características demográficas dos casos clínicos. Caso clínico Paciente do sexo feminino, 33 anos de idade, encaminhada por cirurgião-dentista da Unidade Básica de Saúde (UBS) em outubro de 2022, para avaliação de lesão em intraóssea em mandíbula com tempo de evolução de aproximadamente 1 ano. Ao exame físico extraoral, presença de discreta assimetria facial em região mentual a esquerda, especialmente em região de canino inferior (Figura 1A). Ao exame físico intraoral, é possível observar abaulamento ósseo na região do dente 33 por vestibular (Figura 1B).

Em exame radiográfico é observado imagem de aspecto misto radiolúcido com áreas radiopacas no interior da lesão, com bordas escleróticas, estendendo-se em região de mandíbula anterior, envolvendo o periápice dos dentes 33-44, medindo aproximadamente 5cm, com expansão da cortical óssea vestibular e lingual, sem absorção radicular (Figura 2). Na tomografia computorizada cone beam, se observa hipodensidade com áreas hiperdensas no interior, com expansão e adelgaçamento da cortical óssea vestibular e lingual, sem fenestração óssea e sem absorção radicular (Figura 3).

A partir das características clínicas e imaginológicas as hipóteses clínicas diagnósticas incluíram: fibroma ossificante central e displasia fibrosa. A partir de então foi realizada biópsia

incisional com broca trefina e, em seguida, curetados fragmentos do interior da lesão, sendo enviados 2 frascos com formol 10% para análise anatomopatológica. Foi prescrito, juntamente com os cuidados pós-operatórios, Amoxicilina 500mg e Metronidazol 250mg por 7 dias e Dipirona por até 3 dias, caso dor.

Paciente retorna ao Orocentro após 1 semana para remoção de sutura e entrega de laudo anatomopatológico. Ao exame histopatológico foi observado trabeculado ósseo irregular, estroma fibroso celularizado, calcificações esféricas cementóides, ausência de osteoblastos nas bordas dos ossículos, com diagnóstico de Fibroma Ossificante Central (Figura 5).

Paciente foi encaminhada para o departamento de cirurgia da Faculdade de Odontologia de Piracicaba (FOP-UNICAMP) para avaliação e conduta do caso, onde foi solicitado exames pré-operatórios, além de solicitado que a paciente realizasse endodontia dos dentes 33-44, devido planejamento cirúrgico conservador com realização de apicectomias

Paciente foi internada no Hospital Regional de Piracicaba em 13/09/2023 para realização de excisão cirúrgica da lesão de forma conservadora, realizadas suturas oclusivas, cirurgia ocorreu sem intercorrências (Figura 6). Realizada prescrição de corticóide, analgésico e antibiótico para o pós-operatório. O material foi analisado microscopicamente, constatando presença de trabeculado ósseo irregular, estroma fibroso celularizado, calcificações esféricas cementóides, ausência de osteoblastos nas bordas dos ossículos, confirmando o diagnóstico de Fibroma Ossificante Central (Figura 8).

Paciente retorna para acompanhamento pós-operatório no Orocentro após 7 dias (21/09/2023), apresentando sinais de excelente cicatrização da área operada, apresentando queixa de parestesia na região de lábio inferior e mento do lado esquerdo. Foi realizada nova prescrição de antibiótico durante 10 dias e fotobiomodulação em sessão única para melhora de sintomatologia de parestesia (Therapy Ec, DMC®), com luz infravermelho 808 nm ± 10 nm, em pontos na pele do mento e lábio inferior do lado esquerdo, durante 40 segundos em cada ponto.

Paciente retorna após 70 dias (14/12/2023) para avaliação e controle pós-operatório. Ao exame extraoral e intraoral sem nenhuma alteração significativa (Figura 11). Paciente relatou melhora total dos sintomas de parestesia em lábio inferior e mento esquerdo. A paciente se mantém em seguimento clínico e imaginológico semestral, para avaliação de formação óssea local e acompanhamento (Figuras 12 e 13).

Descrição detalhada dos métodos utilizados no atendimento dos pacientes, com destaque para

métodos que possam gerar desconforto ou risco aos pacientes. Não é esperado que a coleta dos dados demográficos e clínicos em prontuários ou registros fotográficos gerem desconforto ou risco aos pacientes. No atendimento, a paciente foi submetida a exames de imagem (radiografia panorâmica e tomografia cone beam) para controle da doença, assim como foi esclarecida quanto às dúvidas que surgiram durante as consultas.

ORÇAMENTO: Os custos previstos para a pesquisa serão arcados pelos próprios pesquisadores

PLANO DE TRABALHO E CRONOGRAMA DE EXECUÇÃO: O cronograma da investigação será executado após a aprovação do protocolo pelo Sistema CEP / CONEP.

Pendência 1 (atendida em 13/06/24). O cronograma proposto para a pesquisa no projeto informa o início em janeiro de 2024 (etapas preliminares), em agosto de 2024 (apresentação do caso), o término em novembro de 2024 e prevê cerca de 11 meses para conclusão do estudo. O cronograma descrito na PB indica que a pesquisa será iniciada em 02/05/2024 (etapas preliminares), em 16/07/2024 (execução do relato de caso) e será concluída em 16/08/2024, em cerca de 4 meses.

COMENTÁRIO: Nova falha, mais uma, de funcionamento da PB impede o download de arquivos da resposta do pesquisador, o que impede a conferência precisa dos dados do cronograma no arquivo ¿informações básicas¿. Dada a ausência de resposta do suporte da PB, para não prejudicar os pesquisadores, a resposta foi processada a partir de arquivos enviados por e-mail pelos pesquisadores.

Critérios de inclusão: não aplicável a relato de caso clínico.

Critérios de exclusão: não aplicável a relato de caso clínico.

Metodologia de análise dos dados: não aplicável a relato de caso clínico.

O arquivo ajustado do projeto de pesquisa, com as áreas modificadas marcadas em amarelo foi apresentado.

Objetivo da Pesquisa:

Justificativa: Embora tenham ocorrido avanços no entendimento no que diz respeito ao FOC, a classificação, o diagnóstico e o tratamento continuam apresentando limitações principalmente pela falta de concordância de terminologia e pela significante sobreposição de fatores histológicos (Speight & Carlos, 2006). O relato de caso clínico adicional é uma estratégia

acadêmica de informar a comunidade cientifica buscando o avanço na compreensão clínica e do manejo do FOC.
Hipótese: não aplicável a relato de caso clínico.
Objetivo primário: O objetivo deste estudo é descrever as características clínicas, radiográficas e histológicas e o manejo de um caso de fibroma ossificante central e avaliar a importância dos exames complementares e correlação destes para diagnóstico diferencial das lesões fibro-ósseas.
Objetivos secundários: não aplicável a relato de caso clínico.

Avaliação dos Riscos e Benefícios:
Pendência 2 (atendida em 13/06/24). Quanto aos riscos e desconfortos previstos para os participantes, os pesquisadores informaram que ¿Não há desconfortos previstos no que diz respeito à integridade física do participante da pesquisa. O potencial risco inerente a qualquer publicação de caso clínico é a quebra de sigilo. Para minimizar o risco de perda de sigilo, serão reportados unicamente os dados demográficos como sexo e idade, sem relacioná-lo ao nome do participante. Além disso, na publicação do caso clínico serão publicadas só fotos clínicas intraorais do paciente, evitando expor fotos que permitam a identificação do paciente¿.
Quanto aos benefícios diretos previstos para os participantes, os pesquisadores informaram que ¿Embora não haja benefício direto aos participantes, espera-se que os reportes de casos clínicos aportem à comunidade cientifica informação que permitam o avanço na compreensão do quadro clínico e do manejo do fibroma ossificante central¿.
O arquivo do projeto de pesquisa com os comentários éticos ajustados, com as áreas modificadas marcadas em amarelo foi apresentado.

Comentários e Considerações sobre a Pesquisa:
A referida pesquisa será desenvolvida dentro de considerações éticas, obedecendo ao estabelecido de acordo com a Resolução nº 466/2012 do Conselho Nacional de Saúde (Brasil), resguardando a identidade dos sujeitos participantes e respeito aos princípios éticos. Este projeto será submetido à aprovação do Comitê de Ética em Pesquisa da Universidade Estadual de Campinas (UNICAMP).

Quanto ao modo de abordagem dos participantes da pesquisa para a obtenção do TCLE os pesquisadores informaram que ¿ Termo de Consentimento Livre e Esclarecido (TCLE) será facilitado pela pesquisadora principal durante a atenção no ambulatório de OROCENTRO a participante que está em acompanhamento. Sendo a aceitação deste termo uma condição obrigatória para ser considerado participante. Os pesquisadores estarão disponíveis para sanar eventuais dúvidas dos pacientes¿.

Quanto à justificativa para participação de grupos vulneráveis os pesquisadores informaram que ¿Não haverá participação de grupos vulneráveis¿.

Pendência 3 (atendida em 13/06/24). Quanto às medidas para proteção ou minimização dos desconfortos e riscos previsíveis os pesquisadores informaram que ¿Para minimizar os riscos e desconfortos emocionais de fadiga, tédio ou estresse durante o processo de lida do Termo de Consentimento Livre e Esclarecido (TCLE), este será escrito em formato de fácil interpretação, e o participante será estimulado a realizar a atividade em um ambiente confortável que garanta sua privacidade. Com relação ao risco de perda de sigilo, este será evitado ao relatar no caso clínico reportando apenas dados demográficos como sexo e idade, sem relacioná-lo ao nome do participante. Além disso, serão publicadas apenas fotos clínicas intraorais, evitando expor fotos que permitam a identificação do paciente. Esse sistema visa representar os pacientes na mesma medida que preserva suas identidades, e essas informações estarão sob domínio apenas dos pesquisadores principais¿.

Pendência 4 (atendida em 13/06/24). Quanto às medidas de proteção à confidencialidade os pesquisadores informaram que ¿A fim de preservar a confidencialidade dos pacientes, não serão coletados dados de identificação pessoal. Garantindo assim a desvinculação entre as informações clínicas coletadas e os dados de identificação. A desvinculação será reversível, assegurando que a identidade dos participantes seja preservada, sem qualquer possibilidade de identificação direta ou indireta na apresentação dos resultados. Todos os dados que possam identificá-los serão mantidos em sigilo pelos pesquisadores principais, garantindo o direito de se retirar da pesquisa, caso decidam não continuar. Além disso, serão apresentadas apenas fotografias clínicas intraorais, evitando a exposição de imagens que possam permitir a identificação¿.

Quanto à previsão de ressarcimento de gastos os pesquisadores informaram que ¿Não há previsão de ressarcimento de gastos porque não haverá gastos por participar para os participantes. Quaisquer gastos adquiridos por parte da equipe de pesquisa, será de

responsabilidade da própria equipe¿.
Quanto à previsão de indenização e/ou reparação de danos os pesquisadores informaram que ¿Não há previsão de indenização ou de medidas de reparo, pois não há previsão de risco ou de dano pela participação na pesquisa. O participante preserva o direito de buscar indenização e reparação se se sentir prejudicado pela participação na pesquisa¿.
Quanto aos critérios para suspender ou encerrar a pesquisa os pesquisadores informaram que ¿Não há previsão de suspensão do relato de casos clínicos¿.
O arquivo do projeto de pesquisa com os comentários éticos ajustados, com as áreas modificadas marcadas em amarelo foi apresentado.

Considerações sobre os Termos de apresentação obrigatória:
A FR foi apresentada preenchida (um participante, sem patrocinador principal) e assinada pela pesquisadora responsável (Helena Miguel Cotter) e pela Diretora em exercício da FOP-UNICAMP (Dra. Karina Gonzales Silvério Ruiz). A FR foi datada de 02/05/2024.
A capa do projeto cita os dados solicitados pelo CEP-FOP.
Foi apresentada a declaração dos pesquisadores, adequadamente preenchida e assinada.
Foi apresentada a declaração da instituição, adequadamente preenchida e assinada.
Pendência 5 (atendida em 13/06/24). Foi apresentado o modelo ajustado de TCLE.
Pendência 6 (atendida em 13/06/24). Quanto ao manuseio das amostras e necessidade de registro de Biorrepositório, os pesquisadores informaram que ¿As amostras biológicas humanas coletadas neste caso clínico foram obtidas por meio de biópsia com o objetivo de diagnóstico e tratamento; independente do relato desse caso clínico. O material biopsiado foi processado pelo laboratório de histopatologia da Faculdade de Odontologia de Piracicaba (FOP) da Universidade Estadual de Campinas (UNICAMP). Para a elaboração deste relato de caso clínico, as lâminas histológicas foram retiradas do arquivo do laboratório, fotografadas e devolvidas ao arquivo no mesmo dia¿.
Pendência 7 (atendida em 13/06/24).O item da PB ¿Haverá retenção de amostras para armazenamento em banco?¿ foi assinalado como ¿Não¿.
O orçamento descrito na PB informa que a pesquisa terá custo de R$ 300,00, para aquisição de material de consumo (pastas, papel e cartuchos para impressão), e que será bancada pelos pesquisadores.
A pesquisa foi classificada na Grande Área 2 (Ciências Biológicas) e Grande Área 4 (Ciências da

Saúde) e tem como título público ¿Tratamento cirúrgico conservador de Fibroma Ossificante Central: relato de caso¿.
A pesquisa não foi classificada nas áreas temáticas especiais.
A Instituição proponente da pesquisa é a Faculdade de Odontologia de Piracicaba ¿ Unicamp e não foi listada Instituição coparticipante.
Haverá uso de fontes secundárias de dados (prontuários, dados demográficos, etc), detalhado como ¿Haverá utilização de dados clínicos coletados do prontuário da paciente, além de fotografias e exames de imagem realizados no OROCENTRO (FOP/UNICAMP) para elaboração do relato de caso¿.
COMENTÁRIO: Devido a defeito no funcionamento da PB, presente desde novembro de 2023 e incrivelmente ainda não corrigido pela equipe que realiza a manutenção da PB (por motivos de difícil compreensão), os pesquisadores não conseguem remover arquivos que foram incluídos na PB e necessitam ser retirados por inadequação ou solicitação do CEP. Desta forma, diversos arquivos inadequados ou redundantes estão presentes no protocolo, não por responsabilidade dos pesquisadores. Esses arquivos foram desconsiderados na elaboração do parecer, sendo considerados apenas os arquivos mais recentes.

Recomendações:
As recomendações a seguir não são pendências e podem ou não ser aplicáveis ao protocolo em tela. Não há necessidade de resposta às mesmas. RECOMENDAÇÃO 1- É obrigação do pesquisador desenvolver o projeto de pesquisa em completa conformidade com a proposta apresentada ao CEP. Mudanças que venham a ser necessárias após a aprovação pelo CEP devem ser comunicadas na forma de emendas ao protocolo por meio da PB. RECOMENDAÇÃO 2- Após a aprovação do protocolo de pesquisa os pesquisadores devem atentar para a necessidade de envio de relatórios parciais de atividade (no mínimo um a cada 12 meses) e do relatório final de atividade (ao término da pesquisa). Os pesquisadores devem informar e justificar ao CEP a eventual necessidade de interrupção ou interrupção total ou parcial da pesquisa. RECOMENDAÇÃO 3- Reforça-se a necessidade do registro de Biorrepositórios para as amostras biológicas coletadas e que não sejam de uso imediato. A intenção deve ser registrada no projeto, no Regulamento do Biorrepositório e no TCLE que será assinado pelo participante. RECOMENDAÇÃO 4- Os pesquisadores devem atentar para a necessidade de aplicação de TCLE para coleta de amostras a serem estocadas em Biobancos e Biorrepositórios e para a

necessidade de aplicação de novo TCLE quando da realização de novas pesquisas com o material estocado. RECOMENDAÇÃO 5- Pesquisas com dentes doados por profissionais de saúde ainda são toleradas em hipótese pelo CEP-FOP, mas os pesquisadores devem estar cientes de que esta solução dista do ideal ético de consulta direta ao participante por meio de TCLE específico da pesquisa ou da obtenção dos dentes a partir de um Biobanco de dentes e que estas últimas situações deveriam ser escolhidas em substituição à primeira. RECOMENDAÇÃO 6- Os pesquisadores devem manter os arquivos de fichas, termos, dados e amostras sob sua guarda por pelo menos 5 anos após o término da pesquisa. RECOMENDAÇÃO 7- Destaca-se que o parecer consubstanciado é o documento oficial de aprovação do sistema CEP/CONEP e os certificados emitidos pela secretaria do CEP-FOP, a pedido, após a aprovação final do protocolo, só têm valor simbólico e devem ser evitados. RECOMENDAÇÃO 8- Intercorrências e eventos adversos devem ser relatados ao CEP-FOP por meio da PB. RECOMENDAÇÃO 9- Os pesquisadores devem encaminhar os resultados da pesquisa para publicação e divulgação, com devido crédito a todos que tenham colaborado com a realização da pesquisa. RECOMENDAÇÃO 10- O parecer do CEP-FOP é fortemente baseado nos textos do protocolo encaminhado pelos pesquisadores e pode conter inclusive trechos transcritos literalmente do projeto ou de outras partes do protocolo. Trata-se, ainda assim, de uma interpretação do protocolo. Caso algum trecho do parecer não corresponda ao que efetivamente foi proposto no protocolo, os pesquisadores devem se manifestar sobre esta discrepância. A não manifestação dos pesquisadores será interpretada como concordância com a fidedignidade do texto do parecer no tocante à proposta do protocolo.

Conclusões ou Pendências e Lista de Inadequações:

Não há mais pendências por resolver (vide texto acima).

Considerações Finais a critério do CEP:

Parecer de aprovação de Protocolo emitido "ad referendum" conforme autorização do Colegiado na reunião de 07/02/2024. O parecer será submetido para homologação na reunião de 03/07/2024. O parecer consubstanciado liberado é válido, mesmo antes da homologação.

Este parecer foi elaborado baseado nos documentos abaixo relacionados:

FACULDADE DE ODONTOLOGIA DE PIRACICABA DA UNIVERSIDADE DE CAMPINAS - FOP/UNICAMP

Continuação do Parecer: 6.905.377

Tipo Documento	Arquivo	Postagem	Autor	Situação
Informações Básicas do Projeto	PB_INFORMAÇÕES_BÁSICAS_DO_PROJETO_2326747.pdf	13/06/2024 16:27:04		Aceito
Parecer Anterior	resposta_parecer.pdf	13/06/2024 16:22:25	HELENA MIGUEL COTTER	Aceito
Projeto Detalhado / Brochura Investigador	Projeto_relato_caso_FOP.pdf	13/06/2024 16:22:13	HELENA MIGUEL COTTER	Aceito
TCLE / Termos de Assentimento / Justificativa de Ausência	TCLE_FOP.pdf	13/06/2024 16:21:54	HELENA MIGUEL COTTER	Aceito
Declaração de Pesquisadores	Declaracao_dos_Pesquisadores.pdf	10/05/2024 10:59:41	HELENA MIGUEL COTTER	Aceito
Folha de Rosto	Folha_de_Rosto.pdf	02/05/2024 16:46:15	HELENA MIGUEL COTTER	Aceito
Declaração de Instituição e Infraestrutura	Declaracao_Institucional_FOP.pdf	29/04/2024 17:43:46	HELENA MIGUEL COTTER	Aceito
Declaração de Pesquisadores	Declaracao_Pesquisadores_FOP.pdf	29/04/2024 17:43:27	HELENA MIGUEL COTTER	Aceito

Situação do Parecer:
Aprovado

Necessita Apreciação da CONEP:
Não

PIRACICABA, 24 de Junho de 2024

Assinado por:
jacks jorge junior
(Coordenador(a))

Endereço: Av.Limeira 901, Prédio Principal, Subsolo, Sala SS-17 CEP FOP
Bairro: Areião **CEP:** 13.414-903
UF: SP **Município:** PIRACICABA
Telefone: (19)2106-5349 **Fax:** (19)2106-5349 **E-mail:** cep@fop.unicamp.br

Anexo 2. Verificação de originalidade e prevenção de plágio

FIBROMA OSSIFICANTE CENTRAL: RELATO DE CASO

RELATÓRIO DE ORIGINALIDADE

16%	7%	13%	2%
ÍNDICE DE SEMELHANÇA	FONTES DA INTERNET	PUBLICAÇÕES	DOCUMENTOS DOS ALUNOS

FONTES PRIMÁRIAS

1	Prof. Manoela Domingues Martins. "Abstracts of the 46th Brazilian Congress of Stomatology and Oral Pathology– July 27 to 30, 2021– Online", Oral Surgery, Oral Medicine, Oral Pathology and Oral Radiology, 2021 Publicação	6%
2	www.repositorio.unicamp.br Fonte da Internet	1%
3	www.cambridge.org Fonte da Internet	1%
4	sigaa.ufrn.br Fonte da Internet	1%
5	studyres.com Fonte da Internet	1%
6	Hitoshi Sato, Motohiro Tanaka, Ryogo Katada, Karen Yamaguchi, Naoto Taguchi, Yosuke Ikehata, Tatsuo Shirota. "Periapical radiolucency with a non-vital maxillary lateral incisor in an adult female", Oral Surgery, Oral	1%

Medicine, Oral Pathology and Oral Radiology, 2024
Publicação

7	Brendo Vinícius Rodrigues Louredo, Alan Roger Santos-Silva, Pablo Agustin Vargas, Márcio Ajudarte Lopes et al. "Clinicopathological analysis and survival outcomes of primary salivary gland tumors in pediatric patients: A systematic review", Journal of Oral Pathology & Medicine, 2021 Publicação	1 %
8	Christiano Sampaio QUEIROZ, Roberto Almeida de AZEVEDO, Antonio Irineu TRINDADE NETO, Caetano Guilherme Carvalho PONTES et al. "An unusual pleomorphic adenoma", RGO - Revista Gaúcha de Odontologia, 2014 Publicação	1 %
9	Rose N. Pereira-Filho, Wilson D. Gonçalves-Júnior, Agenor G. dos Santos-Neto, John L.S. Cunha et al. "Himatanthus bracteatus stem bark ethanolic extract obtained by sequential pressurized liquid extraction: chromatographic characterization and profiling of cytotoxic, antitumoral and immunopharmacological properties", Journal of Traditional and Complementary Medicine, 2024 Publicação	1 %

10	www.minervamedica.it Fonte da Internet	1 %
11	www.ncbi.nlm.nih.gov Fonte da Internet	1 %
12	pesquisa.bvsalud.org Fonte da Internet	1 %
13	Francisco de Assis Almeida Lima Junior, John Lennon Silva Cunha, Candice Rebouças Rosa, Juliana Batista Melo Fonte et al. "FIBROMA OSSIFICANTE CENTRAL EM MANDÍBULA: RELATO DE CASO", Interfaces Científicas - Saúde e Ambiente, 2017 Publicação	1 %

Excluir citações	Desligado	Excluir correspondências	< 1%
Excluir bibliografia	Desligado		