UNICAMP

UNIVERSIDADE ESTADUAL DE CAMPINAS

FACULDADE DE ODONTOLOGIA DE PIRACICABA

CURSO DE GRADUAÇÃO EM ODONTOLOGIA

Monografia de Final de Curso

Aluno(a): **LUCIANA SILVEIRA PUPO**

Ano de Conclusão do Curso: 2003

TCC 018

UNICAMP

UNIVERSIDADE ESTADUAL DE CAMPINAS
FACULDADE DE ODONTOLOGIA DE PIRACICABA

AVALIAÇÃO ELETROMIOGRÁFICA E ULTRA-SONOGRÁFICA DOS MÚSCULOS ORBICULARES DA BOCA NA DENTIÇÃO MISTA

LUCIANA SILVEIRA PUPO

Trabalho de conclusão do Curso Graduação em Odontologia apresentado à Faculdade de Odontologia de Piracicaba FOP- UNICAMP.

Piracicaba

2003

UNIVERSIDADE ESTADUAL DE CAMPINAS
FACULDADE DE ODONTOLOGIA DE PIRACICABA
BIBLIOTECA

UNICAMP

UNIVERSIDADE ESTADUAL DE CAMPINAS
FACULDADE DE ODONTOLOGIA DE PIRACICABA

AVALIAÇÃO ELETROMIOGRÁFICA E ULTRA-SONOGRÁFICA DOS MÚSCULOS ORBICULARES DA BOCA NA DENTIÇÃO MISTA

LUCIANA SILVEIRA PUPO

Trabalho de conclusão do Curso Graduação em Odontologia apresentado à Faculdade de Odontologia de Piracicaba FOP- UNICAMP.

ORIENTADORA: **Prof^{a}. Dr^{a}. Maria Beatriz Duarte Gavião**

Piracicaba
2003

Dedico Este Trabalho

Aos meus pais, Marli e Osvaldir, pelo amor incondicional, pela força em todos os momentos, pelo apoio e confiança.

À minha irmã, Débora, pela cumplicidade e grande amizade.

Agradecimentos Especiais

À Fundação de Amparo à Pesquisa do Estado de São Paulo - FAPESP, pelos recursos concedidos .

À minha orientadora, Profa. Maria Beatriz Duarte Gavião, pela sabedoria na orientação deste trabalho. Minha mais profunda admiração e respeito.

Ao Departamento de Morfologia da Faculdade de Odontologia de Piracicaba-UNICAMP, pelo uso do eletromiógrafo; em especial ao Prof. Fausto Bérzin, a Cristiane, a Eliane e a Inaê, pela grande ajuda e incentivo.

A todos que contribuiram direta ou indiretamente para a realização deste trabalho.

Sumário

1. Resumo 4

2. Introdução 5

3. Materiais e método..... 8

4. Resultados.....14

5. Discussão.....21

6. Conclusão.....27

7.Referências Bibliográficas. 28

8 Anexos.....31

1. RESUMO

O objetivo deste trabalho foi avaliar a espessura e atividade elétrica do músculo orbicular da boca, através da eletromiografia e ultra-sonografia, em 30 crianças na fase da dentição mista, sendo 15 com oclusão normal e 15 com mordida aberta, tendo como co-variáveis a sucção de líquidos de diferentes consistências, análise telerradiográfica e a massa corporal. A atividade elétrica e a espessura da parte superior e inferior do músculo orbicular da boca foram comparadas entre os grupos pela análise de variância. Estas variáveis foram correlacionadas pelo teste de correlação de Pearson, assim como as co-variáveis. O teste de regressão linear múltipla verificou as tendências entre as variáveis.

2. INTRODUÇÃO

Avanços tecnológicos têm contribuído para aprimorar as técnicas de diagnóstico, permitindo avaliação minuciosa e precisa de estruturas anatômicas. Como exemplos podem ser citadas a tomografia computadorizada e a ressonância magnética de todas as áreas do corpo. Além destes, podem ser incluídas a ultra-sonografia e a eletromiografia da musculatura buco-facial, que são utilizadas na avaliação morfológica e funcional das estruturas do sistema estomatognático e como auxiliares de diagnóstico de suas alterações, bem como na determinação de fatores etiológicos de maloclusões, permitindo prognosticar e avaliar a evolução de tratamentos instituídos.

A avaliação da atividade elétrica dos músculos buco-faciais vem se tornando cada vez mais útil ao clínico, contribuindo no conhecimento do desempenho destes músculos na postura e nos movimentos dos reflexos reguladores e nas mudanças do padrão muscular em casos de disfunção. Portanto, a eletromiografia revela dados de quando e como um músculo é ativado e ainda permite determinar como se estabelece à coordenação de diferentes músculos envolvidos no movimento. De acordo com TOMÉ & MARCHIORI (1999) a eletromiografia representa, atualmente, um meio não só de avaliação como também de acompanhamento do tratamento. A fim de elucidar o desempenho da musculatura facial, especialmente da região peribucal, em atividades como a mastigação, a deglutição e a própria fala, a eletromiografia, na pesquisa clínica de várias especialidades tem se constituído em um importante instrumento para a investigação das bases fisiológicas das alterações que acometem esta musculatura.

Ultimamente a ultra-sonografia está também permitindo acesso fácil e reprodutível aos parâmetros da função muscular e sua interação com o sistema crânio-mandibular (BAKKE *et al.*, 1992). Imagens precisas podem ser obtidas por outras técnicas, mas os fatores de segurança e econômicos da ultra-sonografia tornam esta técnica adequada para a avaliação dos músculos peribucais. Em relação à tomografia computadorizada e à imagem de ressonância magnética a primeira apresenta grandes vantagens, pois não permite efeitos biológicos cumulativos, como determinado pela tomografia computadorizada. A vantagem relativa à ressonância magnética refere-se que esta requer sedação em crianças menores de 10 anos de idade, tornando a ultra-sonografia um método viável para estudos em idades precoces, pois a técnica é indolor e tem sido amplamente utilizada em exames pré-natais, o que assegura sua efetividade e inocuidade, além da aparelhagem poder ser facilmente manuseada e transportada.

A ultra-sonografia permite a mensuração da espessura muscular, obtendo-se informação quantitativa da capacidade funcional dos músculos, além de propiciar a determinação de alterações musculares estruturais (KILIARIDIS *et al.*, 1995). Sendo assim este é um método adequado para avaliar quantitativamente e qualitativamente a condição dos músculos mastigatórios.

Poucos estudos existem que correlacionam a atividade elétrica e a espessura dos músculos mastigatórios em crianças com oclusão normal e maloclusão. Um deles é o estudo de RASHEED *et al.* (1996) que encontraram correlação significativa entre a espessura do músculo temporal anterior de crianças com relação dentária anterior normal e atividade muscular; esta medida foi significativamente menor em indivíduos com mordida profunda, enquanto o masseter não apresentou correlação entre os diferentes tipos de oclusão

avaliados. RASHEED & MUNSHI (1996) correlacionaram a atividade muscular e a espessura da musculatura peri-bucal em crianças com diferentes características oclusais, demonstrando correlação negativa significante na porção mediana e no lado esquerdo do lábio inferior nos casos de relação anterior normal.

A fase da dentição mista é de transição, o que implica na importância do conhecimento de variáveis morfo-funcionais que possam influir no processo de crescimento e desenvolvimento buco-facial. Os métodos de diagnóstico através da eletromiografia e ultra-sonografia em crianças são pouco aplicados. Dado a efetividade destes métodos, torna-se de importância utilizá-los de modo a se obter parâmetros comparativos entre os diversos tipos de características morfológicas e funcionais nesta fase, podendo-se acompanhar objetivamente os processos de crescimento e desenvolvimento, diagnosticando precocemente alterações que possam surgir.

Perante o exposto, o objetivo deste trabalho foi correlacionar a espessura e atividade elétrica dos músculos orbicular da boca superior e inferior, em crianças na fase da dentição mista com oclusão normal e maloclusão, tendo como co-variáveis a força muscular durante a sucção de líquidos de diferentes consistências e a massa corporal.

3. MATERIAIS E MÉTODOS

AMOSTRA

Após a devida autorização dos responsáveis, foram selecionadas 30 crianças pelo banco de dados dos pacientes cadastrados na FOP-UNICAMP; na fase de dentição mista, de ambos os sexos, que se enquadravam nas características da amostra. Foram realizados os contatos e solicitado às crianças e responsáveis a comparecem à Faculdade de Odontologia de Piracicaba. Aquelas que já estavam em tratamento de rotina na Clínica de Odontologia Infantil e na Clínica do Curso de Especialização em Odontopediatria da FOP-UNICAMP, o contato foi pessoal. As explicações sobre os objetivos e a metodologia do projeto foram dadas tanto à criança como ao seu responsável, através do consentimento informado, aprovado pelo Comitê de Ética da FOP-UNICAMP (anexo I), e também por explicações verbais. Após a concordância de ambas as partes, iniciou a anamnese e a avaliação clínica, seguindo o protocolo em anexo (anexo II).

ANAMNESE - através de entrevista com o responsável e o paciente, verificou-se: histórico médico, histórico dental e hábitos.

EXAME CLÍNICO BUCAL - os instrumentos utilizados foram os de uso rotineiro na clínica (pinça, sonda exploradora e espelho bucal), além do refletor e seringa tríplice; foram verificadas as condições dos lábios, gengiva, língua, palato, freios labial e lingual.

EXAME CLINICO DENTÁRIO, onde foi verificado:

- número de dentes presentes - dentição mista, com os primeiros molares permanentes em oclusão, presença de incisivos permanentes superiores e inferiores, caninos inferiores permanentes ou decíduos, caninos superiores

decíduos e primeiros e segundos molares decíduos superiores e inferiores, sem alterações que comprometessem as dimensões mésio-distais e ocluso-cervicais.

EXAME MORFOLÓGICO DA OCLUSÃO, onde se verificou:

- relação vestíbulo-lingual dos molares - normal e cruzada;
- relação ântero-posterior dos molares - classe I, classe II e classe III;
- relação vestíbulo-lingual dos caninos - normal e cruzada;
- relação ântero- posterior dos caninos - classe I, classe II e classe III;
- relação dos incisivos – normal, cruzada, sobressaliência e sobremordida (mm)

CLASSIFICAÇÃO DOS GRUPOS:

Grupo I – 15 crianças com mordida aberta anterior (relação incisal >1mm);

Grupo II – 15 crianças com oclusão normal.

PESO E ALTURA CORPORAIS

Foram determinados pela balança com escala antropométrica. Estas variáveis corporais, bem como a massa corporal, expressa pela proporção peso/altura, foi correlacionadas com a atividade eletromiográfica e espessura dos músculos avaliados.

Precedendo todas as avaliações, os voluntários foram devidamente treinados de modo a realizarem precisamente a parte experimental.

ULTRA-SONOGRAFIA

Para a ultra-sonografia utilizamos o equipamento portátil de ultra-som digital Just Vision 200, da Toshiba Corporation, Japão, com transdutor Linear 56 mm, banda-larga de 10 MHz. Foram feitas aquisições das ultra-sonografias dos músculos orbicular superior e inferior, com o posicionamento da sonda transdutora 2 mm acima da borda livre do lábio superior e 2 mm abaixo da borda livre do lábio inferior, ficando os centros dos eletrodos na porção central do lábio, coincidindo com a linha mediana dos lábios, e nas posições mandibulares de repouso e contração máxima. As imagens dos músculos obtidas nas respectivas posições foram mensuradas em milímetros, com as ferramentas disponíveis no *software* do equipamento. Os participantes permaneceram sentados eretos, com as cabeças em posição natural. Os registros foram repetidos duas vezes com intervalo de 5 minutos.

AVALIAÇÃO ELETROMIOGRÁFICA

Para o registro eletromiográfico utilizamos o sistema de aquisição de sinais (Condicionador de Sinais, MCS-V2 da Lynx Eletrônica Ltda.) de 16 canais, com 12 bits de resolução de faixa dinâmica; filtro do tipo Butterworth, de passa-baixa de 509Hz e passa-alta de 10,6Hz, ganho de 100 vezes; placa conversora A/D (modelo CAD 12/36 da Lynx Eletrônica Ltda.); *software* Aqdados - versão 4.18 da Lynx Eletrônica Ltda. para apresentação simultânea dos sinais de vários canais e tratamento do sinal (valor de RMS, média, mínimo, máximo e desvio padrão) com frequência de amostragem de 1000 Hz.

Após a devida autorização dos responsáveis, iniciaram-se as análises eletromiográficas, seguindo o protocolo em anexo (anexo III).

UNIVERSIDADE ESTADUAL DE CAMPINAS
FACULDADE DE ODONTOLOGIA DE PIR

O ambiente para tomada eletromiográfica não proporcionou nenhum tipo de estímulo sonoro, visual ou tátil que pudesse elevar o nível de tensão do paciente.

Durante o experimento, a criança permaneceu sentada confortavelmente em uma cadeira, com as costas apoiadas no encosto e foi solicitado que permanecesse com a coluna ereta e a cabeça orientada de acordo com o plano de Frankfort, paralelo ao solo, olho aberto, pés apoiados no solo, braços apoiados sobre os membros inferiores e, de costas para a tela do computador, evitando assim interferências referentes ao *feedback* visual.

Foram utilizados eletrodos de superfície auto-adesivos, colocados nos pontos referenciais após leve abrasão da pele com material adequado e limpeza com álcool etílico a 70° GL e aplicação do gel condutor. Para a determinação da posição dos eletrodos foi realizada a prova de função para cada músculo, isto é, foi solicitado à criança que fizesse movimentos de abertura e fechamento rápidos, enquanto os respectivos músculos estivessem sob palpação.

POSIÇÕES DOS ELETRODOS:

- músculo orbicular superior e inferior: 2 mm acima da borda livre do lábio superior e 2 mm abaixo do bordo livre do lábio inferior, ficando os centros dos eletrodos na porção central da metade de cada lábio, contando a partir da linha mediana dos lábios até a comissura labial de cada lado, portanto um eletrodo no lado direito e um no lado esquerdo.

CAPTAÇÃO DO SINAL ELETROMIOGRÁFICO:

- em posição de repouso mandibular: ao início de cada coleta foi solicitado aos voluntários manterem a mandíbula em posição de repouso. A aquisição do sinal foi iniciada quando o sinal permaneceu estável no monitor do computador e foi utilizado um comando verbal adequado, de modo que a criança relaxasse

a musculatura por cinco segundos dando-se início à coleta, que foi repetida três vezes;

- em contração isométrica de fechamento da boca incentivada pelo experimentador - foi realizada, comprimindo o lábio superior contra o inferior. O comando verbal adequado foi dado para manter a máxima contração com o máximo de força possível, durante 5 segundos, sendo que o voluntário repetiu a contração por três vezes. O início da aquisição foi realizado quando o comando para manter a contração foi dado, que neste momento estava estável;
- na sucção de líquidos de diferentes consistências (água mineral e iogurte), colocados em copos descartáveis de 200 ml e succionados com canudos descartáveis de 6,5 mm de diâmetro. Os copos foram mantidos em posição determinada pelo operador, assegurando-se seu posicionamento constante durante a captação do sinal. O volume de líquido succionado correspondeu ao tempo de coleta de 5 segundos, independente da quantidade. A seqüência foi água-iogurte, e as coletas foram repetidas três vezes para cada líquido.

TELERRADIOGRAFIAS

Foram obtidas as telerradiografias dos voluntários selecionados, no Departamento de Radiologia da Faculdade de Odontologia de Piracicaba, para a determinação do padrão facial da amostra, permitindo a associação das variáveis analisadas de maneira mais consistente.

A amostra foi classificada de acordo com o índice de Siriwat e Jarabak (Facial Heigth Ratio – FHR). Este índice é definido como a proporção entre a altura facial posterior, do ponto cefalométrico Sela (S) ao ponto cefalométrico

Gônio (Go), e a altura facial anterior, do ponto cefalométrico Násio (N) ao ponto cefalométrico Mentoniano (Me) multiplicado por 100.

$$FHR = \frac{S - Go}{N - Me} \times 100$$

Indivíduos doligocefálicos: padrão de crescimento rotacional hiper divergente, apresentam o índice menor que 59%.

Indivíduos mesocefálicos: padrão de crescimento rotacional neutro, apresentam o índice entre 59% e 63%.

Indivíduos braquicefálicos: padrão de crescimento rotacional hipo divergente, apresentam o índice maior que 64%.

4. RESULTADOS

TABELA 1– Valores médios das variáveis corporais, peso (kg) e altura (m) para crianças com oclusão normal e mordida aberta

	Oclusão normal		Mordida aberta	
	Peso	Altura	Peso	Altura
Média	33,63	1,41	35,11	1,42
DP	4,85	0,07	7,29	0,07
Máx	41,00	1,55	47,50	1,54
Mín	27,50	1,32	24,50	1,31

TABELA 2 - Distribuição das crianças com oclusão normal e mordida aberta em relação ao tipo facial

	Oclusão normal		Mordida cruzada	
	n	%	n	%
Braquicefálico	13	87	4	27
Mesocefálico	2	13	8	53
Dolicocefálico	0	0	3	20

TABELA 3 – Avaliação da espessura (mm) do músculo orbicular da boca, através da ultra-sonografia, para crianças com oclusão normal.

	Orbicular superior		Orbicular inferior	
	Repouso	Contração voluntária máxima	Repouso	Contração voluntária máxima
Média	3,47	4,40	2,90	3,83
DP	0,40	0,51	0,64	0,67
Máx	4,27	5,77	3,97	5,57
Mín	2,53	3,43	2,13	2,53

DP – desvio padrão Máx – valor máximo Mín – valor mínimo

Para o grupo com oclusão normal, de acordo com o método de Duncan, constatou-se que os músculos orbicular superior e inferior, na posição de contração voluntária máxima, apresentaram espessuras significativamente maiores do que na posição de repouso. Nas posições de contração voluntária máxima e de repouso o orbicular superior apresentou valores significativamente maiores que o inferior ($p<0,05$).

TABELA 4 – Avaliação da espessura (mm) do músculo orbicular da boca, através da ultra-sonografia, para crianças com mordida aberta.

	Orbicular superior		Orbicular inferior	
	Repouso	Contração voluntária máxima	Repouso	Contração voluntária máxima
Média	4,20	4,80	3,97	4,65
DP	0,67	0,79	0,67	0,76
Máx	5,57	5,83	5,37	5,57
Mín	2,80	2,77	2,33	2,47

DP – desvio padrão Máx – valor máximo Mín – valor mínimo

Para o grupo com mordida aberta, de acordo com o método de Duncan, constatou-se que os músculos orbicular superior e inferior, na posição de contração voluntária máxima, apresentaram espessuras significativamente maiores do que na posição de repouso ($p<0,05$). Em ambas as posições não houve diferença significativa entre o orbicular superior e o orbicular inferior ($p>0,05$).

Na comparação entre os grupos observou-se que houve diferença entre o orbicular inferior na contração voluntária máxima, sendo que as crianças com mordida aberta apresentaram médias significativamente maiores do que as crianças com oclusão normal ($p<0,05$), enquanto que para o superior não houve diferença estatística. Para a posição de repouso o grupo com mordida aberta apresentou valores significativamente maiores do que o grupo com oclusão normal, tanto para o orbicular superior, como para o inferior ($p<0,05$)

TABELA 5 – Valores de RMS (μV) para o músculo orbicular da boca em repouso, na contração voluntária máxima e na sucção de água e iogurte para crianças com oclusão normal

	Repouso		Contração voluntária máxima		Sucção de Água		Sucção de iogurte	
	Superior	Inferior	Superior	Inferior	Superior	Inferior	Superior	Inferior
Média	4,2	8,5	149,6	228,5	97,7	89,9	106,7	116,2
DP	1,19	5,09	121,88	57,68	32,57	51,27	47,32	70,92
Máx	7,6	15,9	524,9	319,3	144,4	205,5	246,4	280,0
Mín	2,8	2,9	81,8	101,7	45,6	21,6	52,9	32,4

DP – desvio padrão Máx – valor máximo Mín – valor mínimo

TABELA 6 – Valores da freqüência mediana (μV) para o músculo orbicular da boca em repouso, na contração voluntária máxima e na sucção de água e iogurte para crianças com oclusão normal

	Repouso		Contração voluntária máxima		Sucção de Água		Sucção de iogurte	
	Superior	Inferior	Superior	Inferior	Superior	Inferior	Superior	Inferior
Média	98,3	109,4[b]	127,9	120,1[a]	125,1	120,8[a]	123,4	107,0
DP	37,53	46,77	15,80	21,94	11,90	24,32	19,45	25,21
Máx	147,1	172,9	144,7	170,4	156,4	170,5	156,2	145,9
Mín	3,5	4,3	103,1	69,0	108,8	85,8	79,1	62,2

DP – desvio padrão Máx – valor máximo Mín – valor mínimo

Para o grupo com oclusão normal, de acordo com o método de Duncan, constatou-se diferenças significativas ($p<0,05$). na atividade dos orbiculares da boca quando comparado a posição de repouso com os demais movimentos

testados Não foi constatada diferença estatística na atividade muscular durante a realização da sucção dos diferentes líquidos utilizados (p>0,05).

TABELA 7 – Valores de RMS (μV) para o músculo orbicular da boca em repouso, na contração voluntária máxima e na sucção de água e iogurte para crianças com mordida aberta

	Repouso		Contração voluntária máxima		Sucção de Água		Sucção de iogurte	
	Superior	Inferior	Superior	Inferior	Superior	Inferior	Superior	Inferior
Média	12,7	10,9	167,8	174,9	109,1	114,2	116,7	105,6
DP	11,62	16,96	69,79	135,53	42,00	72,02	52,04	77,88
Máx	47,1	69,6	319,8	430,2	195,2	232,1	229,7	294,1
Mín	2,7	3,4	78,6	31,7	53,7	28,7	40,8	22,8

DP – desvio padrão Máx – valor máximo Mín – valor mínimo

TABELA 8 – Valores da freqüência mediana (μV) para o músculo orbicular da boca em repouso, na contração voluntária máxima e na sucção de água e iogurte para crianças com mordida aberta

	Repouso		Contração voluntária máxima		Sucção de Água		Sucção de iogurte	
	Superior	Inferior	Superior	Inferior	Superior	Inferior	Superior	Inferior
Média	94,0	127,3	124,9	121,8	123,2	113,5	118,0	108,8
DP	33,91	52,65	13,26	23,75	15,52	21,09	15,73	22,24
Máx	160,9	239,9	150,9	155,9	160,2	144,1	141,1	140,3
Mín	59,8	59,8	95,3	82,0	105,7	59,8	78,8	59,8

DP – desvio padrão Máx – valor máximo Mín – valor mínimo

Para o grupo com mordida aberta, de acordo com o método de Duncan, constatou-se diferenças significativas ($p<0,05$). na atividade dos orbiculares da boca quando comparado a posição de repouso com os demais movimentos testados. Não foi constatada diferença estatística na atividade muscular durante a realização da sucção dos diferentes líquidos utilizados ($p>0,05$).

Na comparação entre os grupos não se observou diferença significativa na atividade dos orbiculares da boca superior e inferior. ($p<0,05$)

TABELA 9 - Correlação entre a espessura muscular e atividade elétrica do músculo orbicular superior e inferior (μV) para crianças com oclusão normal.

	superior		inferior	
	r	p	R	p
Repouso	-0,518	0,0579	-0,836	0,000197
Contração	-0,150	0,609	-0,0325	0,912

Para as crianças com oclusão normal houve correlação negativa significativa entre a espessura e a atividade elétrica do músculo orbicular inferior e superior na posição de repouso, isto é, quanto maior a espessura do músculo menor a atividade elétrica dos mesmos.

TABELA 10- Correlação entre a espessura muscular (mm) e atividade elétrica do músculo orbicular superior e inferior (μV) para crianças com mordida aberta.

	superior		inferior	
	r	p	R	p
Repouso	-0,0856	0,762	0,0938	0,739
contração	0,00530	0,985	0,231	0,408

Não houve correlação significativa entre a espessura e a atividade elétrica do músculo orbicular inferior e superior na posição de repouso para as crianças com mordida aberta.

5. DISCUSSÃO

Alguns autores definem mordida aberta como um desvio na relação dos arcos dentários maxilar e mandibular (SUBTELNY 1964) onde uma visível falta de contato no sentido vertical (WOMS 1971) entre os segmentos opostos de dentes, deveria estar presente, acreditando que este desvio esteja relacionado à deficiência do crescimento vertical da face.

Inúmeras são as causas da mordida aberta, podendo ser considerados aspectos etiológicos a esta maloclusão: deficiência no crescimento vertical (NAHOUM 1972), função anormal ou crescimento desproporcional da língua e hábitos de sucção de dedos (MOYERS 1991). Outras causas associadas à mordida aberta, são: métodos de alimentação precoces, problemas das vias respiratórias superiores; equilíbrio língua e lábio e respiração bucal.

VITTI *et al.* (1975) tentaram explicar a típica constrição do arco superior, em seus estudos com crianças que possuíam o hábito de sucção de chupeta ou polegar,como o resultado da alta atividade labial combinado com o aumento da contração do músculo bucinador. O aumento da força das bochechas na região dos caninos, mais intensamente que na região dos molares, justificaria a tendência da maxila em adquirir a forma de V. A pressão negativa criada no interior da cavidade bucal durante a sucção também pode explicar essa constrição da maxila.

Outras variáveis craniofaciais podem estar relacionadas a esta maloclusão. PROFFIT (1978) sugeriu que a pressão criada pelo lábio e língua durante o repouso pode influenciar na forma da arcada dental e posição dos dentes.
LOWE (1980) confirmou essa hipótese em seus estudos onde encontrou uma correlação significante entre a atividade do músculo genioglossu e a mordida

aberta, alegando que a atividade postural da língua poderia exercer influencia definitiva no posicionamento dos incisivos. Essa interdependência da atividade muscular da mandíbula, língua e morfologia facial sugere que a musculatura facial contribui para o desenvolvimento e/ou manutenção da dentição.

RASHEED (1996) acredita na relação entre a função e espessura muscular com a forma dos maxilares; e alterações nessa função muscular implicariam em alterações na morfologia esquelética. GUSTAFSSON & AHLGREN (1975) sugerem que a atividade postural dos músculos orbiculares superior e inferior é um fator importante na determinação da posição dos incisivos. PROFFIT (1978) sugeriu que a pressão criada pelo lábio e língua durante o repouso pode influenciar na forma da arcada dental e posição dos dentes.

No atual estudo, onde avaliamos os músculos orbiculares da boca superior e inferior em crianças com oclusão normal e portadoras de mordida aberta através da análise eletromiográfica e ultrassonográfia, obtivemos os resultados descritos no capitulo anterior e procuraremos agora comentar alguns aspectos que nos parecem interessantes.

Assim como ZILLI (1994), nosso estudo também evidenciou que, embora em menor grau, alguns indivíduos apresentaram atividade no orbicular superior e inferior na posição de repouso. SALES & VITTI (1979) e MARCHIORI (1993) verificaram discreta atividade nesses músculos durante o repouso ao analisarem indivíduos com maloclusão classe I enquanto ESSENFELDER & VITTI (1977) não observaram atividade nesses músculos em indivíduos com oclusão normal. AHLGREN (1195) observou uma pronunciada atividade desses músculos durante o repouso entre os indivíduos portadores de hábitos de sucção enquanto no grupo controle esse atividade foi substancialmente baixa.

Ainda em relação ao repouso, não encontramos diferença estatisticamente significante na atividade muscular do orbicular da boca inferior quando comparado ao orbicular da boca superior. SILVA (2000) encontrou diferença significante quando comparou a atividade desses músculos no repouso.

Autores como VITTI et al. (1975) e GUSTAFSSON & AHLGREN (1975) citam a posição de repouso como fator determinante na situação dos dentes e forma dos arcos, pelo fato de exercer função continua e moderada.

No estado de contração, TOSELLO *et al.*(1999) obtiveram uma atividade muscular similar entre os dois grupos Classe II divisão (1) – lábio compotente e não competente. Quando comparados ao grupo de oclusão normal, os grupos Classe II divisão (1) apresentaram maior atividade do orbicular inferior. Entretanto o autor notou que os grupos de oclusão normal e Classell divisão (1) lábio competente tiveram um comportamento semelhante, sugerindo que a maloclusão poderia não ser a responsável por essa performance.

Não observamos diferença significativa na atividade dos orbiculares da boca superior e inferior em crianças portadoras de mordida aberta e em crianças com oclusão normal, contrariamente a SILVA (2000) que encontrou diferença na atividade muscular dos orbiculares da boca em crianças com respiração bucal e nasal. FRONZA (2000) em seu estudo eletromiográfico do orbicular da boca superior em crianças classe II divisão I e crianças com oclusão normal, não constatou diferença estatisticamente significante entre os grupos avaliados.

ESSENFELDER (1997) observou durante a compressão recíproca dos lábios que as regiões superior e medial do orbicular inferior obtiveram uma atividade mais efetiva.

O orbicular da boca inferior apresentou atividade significantemente alta durante a contração em TAKADA (1994) que observou também um aumento na atividade desse músculo de acordo com a abertura mandibular e consistência dos alimentos.

RASTATTER *et al.* (1983) mensuraram a atividade dos músculos orbiculares da boca em crianças portadoras de desordens articulares e em crianças normais. O grupo de crianças portadoras de desordens apresentou valores menores do que os obtidos pelo grupo normal para o músculo orbicular da boca inferior enquanto o superior foi semelhante aos normais.

Nossos resultados indicaram diferenças significativas na atividade dos orbiculares da boca quando comparado a posição de repouso com os demais movimentos testados em ambos os grupos avaliados. ZILLI (1994) obteve essa diferença estatística quando avaliou indivíduos com maloclusão classe I em um estudo similar.

Não obtivemos diferença estatística na atividade muscular durante a realização da sucção dos diferentes líquidos utilizados. ALHGREN (1995) obteve pronunciada atividade dos orbiculares durante a sucção de água com o auxílio de um canudo em crianças portadoras de hábitos de sucção e, atividade negligente em crianças com oclusão normal. MURRAY (1998) constatou maior atividade desses músculos durante o uso de um canudo quando comparado à colher e ao copo, durante a análise quantitativa e qualitativa da atividade dos orbiculares da boca através da deglutição de água utilizando-se diferentes formas de aquisição.

Os resultados da análise ultrassonográfica demonstraram que a espessura dos músculos orbiculares da boca superior e inferior foi maior em crianças com mordida aberta durante o repouso e a contração; enquanto na oclusão normal o orbicular da boca superior apresentou a maior espessura em ambos os estados avaliados. Da mesma forma, VINKKA (1989) encontrou diferenças estatisticamente significantes na espessura dos orbiculares da boca em crianças com oclusão normal, apresentando o inferior espessura menor que a do superior no estado de repouso e na contração. Segundo o autor esse resultado é justificado pela contração do orbicular da boca inferior que parece ocorrer apenas nas porções laterais enquanto a porção média permanece inativa durante esses estados; já o orbicular da boca superior apresenta uma contração bastante uniforme em toda sua extensão.

PRABHU (1995) não encontrou nenhuma diferença significante na espessura do orbicular superior e inferior durante os estados de repouso e contração, quando analisados os indivíduos normais comparados aos indivíduos classeII divisão (1). Os nossos resultados demonstraram que crianças com mordida aberta apresentaram músculos mais espessos do que aquelas com oclusão normal, com exceção do orbicular superior na contração voluntária máxima. Isto pode ser justificado pelo tipo de maloclusão, que diferencia nosso estudo do autor supracitado.

Também em nosso estudo, as médias indicaram que essa espessura muscular tornou-se maior em ambos os orbiculares da boca durante a contração quando comparado ao repouso, nos dois grupos avaliados; contrariamente ao achado por VINKKA (1989) em seu trabalho acima citado.

Nenhuma correlação entre a atividade e a espessura muscular foi encontrada em nosso estudo. RASHEED & MUNSHI (1996) também não observaram qualquer correlação positiva, mas obteve uma correlação negativa apenas nas regiões médias e lado esquerdo do lábio inferior em indivíduos classe I com relação anterior normal.

MUNSHI *et al.* (2000) avaliaram áreas do orbicular da boca superior de indivíduos portadores de fenda labial reparada. Correlacionaram a espessura e a atividade muscular. Os resultados demonstraram que a atividade e espessura da musculatura labial são maiores na área reparada quando comparadas às áreas normais adjacentes, sem correlação entre a atividade e a espessura muscular.

Acreditamos que mudanças nas atividades musculares podem ser atribuídas à diferença de idade, dieta, perfil cefalométrico e diferenças raciais, como mencionado por VINKKA (1989).

6. CONCLUSÃO

De acordo com o atual estudo podemos concluir que:

- Os músculos orbiculares da boca podem ser visualizados e mensurados pelo emprego do ultra-som.
- Diferenças significantes na espessura desses músculos podem ser observadas no estado de repouso e na contração.
- Variações na espessura muscular foram observadas entre os grupos avaliados.
- Diferenças significativas na atividade dos orbiculares da boca foi encontrada quando comparado a posição de repouso com os demais movimentos testados em ambos os grupos avaliados.

7. REFERÊNCIAS BIBLIOGRÁFICAS

1. SUBTELNY, JD., SAKUDA, M. Openbite: diagnosis and treatment. **Am J Orthod;** 50(5), 337-358, 1964.
2. WORMS, FW., MESKIN, LH., ISSACSON, RJ. Openbite. **Am J Orthod;** 59(6), 589-95,1971.
3. NAHOUM, HI., HOROWITZ, SL., BENEDICTO, E. Varieties of anterior openbite. **Am J Orthod;** 61(5), 486-492, 1972.
4. VITTI, M. *et al.* Electromyographic investigations of the tongue and circumoral muscular sing with the fine-wire electrodes. **J Dent Res;** 54 (4): 884-9, 1975.
5. GUSTAFSSON, M., AHLGREN, J. Mentalis and orbicularis oris activity in children with incompetent lips. **Acta Odont Scand;** 33: 355-63, 1975.
6. ESSENFELDER, LRC., VITTI, M. Análise eletromiográfica dos músculos orbicularis oris em jovens portadores de oclusão normal. **Ortodontia;** 10(3): 180-91, 1977
7. SALES, RD., VITTI, M. Análise eletromiográfica dos músculos orbicular superior e inferior em indivíduos portadores de maloclusão classe I antes e após submetidos a tratamento ortodôntico. **Rev Ass Paul Cirurg Dent;** 35,: 399-411, 1979.
8. VAN, BA., GOUDSWAARD, P., VAN DER MOLEN, GM., VAN DEN BOSCH, WE. Changes in electromyogram power spectra of facial and jaw-elevator muscles during fatigue. **Appl Physiol;** 54(1):51-8, 1983.
9. RASTATTER, M., DE JARNETTE, G. EMG activity of orbicularis oris superior, orbicularis oris inferior, and masseter muscles of articulatory disordered children. **Percept Mot Skills;** 58(1):191-6, 1984.

10. LOWE, AA., TAKADA, K. Associations between anterior tempora, masseter and orbicularis oris muscle activity and cranio facial morphology in children. **Am J Orthod;** 86 (4), 319-30, 1984.

11. LOPEZ, G. *et al.* Anterior openbite malocclusion: a logintudinal 10 year postretention evaluation of orthodontically treated patients. **Am J Orthod;** 87(3), 175-86, 1985.

12. MOYERS, RE. **Ortodontia**. 4ª ed., Rio de Janeiro: Guanabara Koogan, 669, 1991.

13. MARCHIORI, SC. **Análise eletromiográfica do músculo orbicular da boca em indivíduos com oclusão clinicamente normal e com maloclusão classe I e classe II divisai (1) e III de Angle**.(Tese Doutorado). Botucatu, 105p,1993.

14. TAKADA, K., MIYAWAKI, S., TATSUTA, M. The effects of food consistency on jaw movement and posterior temporalis and inferior orbicularis oris muscle activities during chewing in children. **Arch Oral Biol;** 39(9):793-805, 1994.

15. ZILLI, AS. **Estudo eletromiográfico do músculo orbicular da boca, segmentos superior e inferior (região medial) em jovens portadores de maloclusão classe I de Angle.** (Tese Mestrado). Piracicaba, 90p, 1994.

16. AHLGREN, J. EMG studies of lip and cheeck activity in sucking habits. **Swed Dent J;** 19(3):95-101, 1995.

17. PRABHU, NT., MUNSHI, AK. Ultrasonographic observation of the circumoral musculature: an in-vivo study.**J Clin Pediatr Dent;** 19(3): 195-203, 1995.

18. TOSELLO, DO., VITTI, M., BERZIN, F. EMG activity of the orbicularis oris and mentalis muscles in children with malocclusion, incompetent lips and atypical swallowing--part II. **J Oral Rehabil;** 26(8): 644-9, 1999.

19. MARTIN, RA et al. Ultrasonographic detection of orbicularis oris defects in first degree relatives of isolated cleft lip patients. **Am J Med Genet;** 90(2):155-61, 2000.

20. SILVA, AMT. **Eletromiografia: avaliação dos músculos orbiculares da boca em crianças respiradoras bocais, pré e pós mioterapia**. (Tese de Doutorado). São Paulo, 124p, 2000.

21. FRONZA, F. *et al.* **Estudo Eletromiográfico do Músculo Orbicular da Boca, em Crianças Classe** II, **Divisão 1 de Angle, com Respiração Predominantemente Nasal ou Bucal**.Tese de Mestrado. 2002.

ANEXO I

INFORMAÇÃO E CONSENTIMENTO PÓS-INFORMAÇÃO PARA PESQUISA CLÍNICA

MENOR:_____

As informações contidas neste prontuário visam firmar acordo por escrito, mediante o qual o responsável pelo menor, objeto de pesquisa, autoriza sua participação, com pleno conhecimento da natureza dos procedimentos e riscos a que se submeterá o paciente, com capacidade de livre arbítrio e sem qualquer coação.

I - TÍTULO DO TRABALHO EXPERIMENTAL:

AVALIAÇÃO ELETROMIOGRÁFICA E ULTRASSONOGRÁFICA DOS MÚSCULOS ORBICULARES DA BOCA NA DENTIÇÃO MISTA

Responsáveis: Maria Beatriz Duarte Gavião e Luciana Silveira Pupo.

II - OBJETIVOS

O objetivo deste estudo será a avaliação da atividade elétrica e espessura dos músculosorbiculares da boca, através da análise do exame de eletromiografia e da ultrassonografia, correlacionando a sucção de líquidos de diferentes consistências, durante a máxima intercuspidação (dentes superiores e inferiores em máximo contato) e repouso em 30 crianças na faixa etária de 8 a 12 anos, com arcos dentários mistos, isto é, com a presença de dentes de "leite" e permanentes na cavidade bucal.

III - JUSTIFICATIVA

Este trabalho justifica-se considerando que a mastigação adequada contribui para o desenvolvimento adequado dos arcos dentários e dos ossos da face. A fase em que os dentes decíduos (de leite) estão na boca é muito importante porque vai influenciar o desenvolvimento dos dentes permanentes, tanto no formato dos arcos dentários como no desenvolvimento das funções.

IV - PROCEDIMENTOS DO EXPERIMENTO

AMOSTRA - será constituída de 30 crianças de ambos os sexos, na faixa etária de 8 a 12 anos, portadoras de arcos dentários mistos, as quais serão selecionadas (após a devida a concordância da criança em participar da pesquisa e autorizada pelo seu responsável), de acordo com os seguintes procedimentos:

ANAMNESE - através de entrevista com o responsável, verificando-se: histórias pré-natal, natal e pós-natal; histórico dental; hábitos - sucção dos dedos, sucção de chupeta, ranger dos dentes, respiração bucal, deglutição atípica e uso de medicamento.

EXAME CLÍNICO INTRABUCAL E EXTRABUCAL - o instrumental utilizado será os de uso rotineiro na clínica (pinça, sonda exploradora e espelho bucal), além do refletor e seringa tríplice; verificar-se-á as condições dos lábios, gengiva, língua, palato, freios labial e lingual, número de dentes, palpação da região de articulação temporomandibular (ATM), verificação de ruídos na ATM, palpação dos músculos da face. Além disso, será verificado se a criança tem a capacidade de realizar bochechos e serão feitas as medidas de peso e altura.

AVALIAÇÃO DA SUCÇÃO DE LÍQUIDOS DE DIFERENTES CONSISTÊNCIAS

Alimentos: Água Mineral e Iogurte

A água mineral e o iogurte e a serão adquiridos no comércio comum, vindo portanto embalados, observando-se a data de fabricação e validade. O iogurte será conservado em refrigerador na temperatura adequada. Garante-se que o iogurte será utilizado por apenas um paciente, sendo descartado após o uso Os alimentos foram escolhidos baseando-se na dieta comum, observada nos diários de dieta que são solicitados na clínica de Odontologia Infantil da FOP-UNICAMP. Se for observado alguma objeção quanto ao uso dos alimentos selecionados a criança não participará do experimento. Todas as normas de assepsia em relação ao manuseio dos alimentos e dos equipamentos utilizados serão observadas. Garante-se que os examinadores estarão devidamente paramentados, quando do preparo dos alimentos e equipamentos, em ambiente adequado.

V - RISCOS ESPERADOS

Os procedimentos realizados não oferecem riscos uma vez que os exames clínicos intra-bucal e extra-bucal seguem os passos da rotina clínica, utilizando-se instrumental e materiais adequados. Quanto à avaliação eletromiografica, serão utilizados eletrodos de superfície, auto-adesivos, sendo portanto uma técnica não invasiva, não acarretando riscos ao paciente, uma vez que os eletrodos vão derivar os potenciais elétricos gerados pelo músculo, sem nenhum estímulo aplicado sobre o sujeito.

Na análise da espessura dos músculos orbiculares da boca, o exame de ultrassonografia utilizado não oferece riscos já que é uma técnica indolor e rotineiramente utilizada no acompanhamento de grávidas, para observação do desenvolvimento fetal (Close *et al*- 1995). Para avaliação da sucção de líquidos de diferentes consistências serão usados alimentos frescos e de boa qualidade, comuns a dieta destas crianças. As crianças não serão forçadas a ingerir os alimentos podendo resistir a eles sem serem coagidas. Após experimentarem os alimentos referentes a pesquisa as crianças serão levadas e orientadas para uma correta escovação bucal e receberão orientação da dieta, assim como seus responsáveis.

Todos os cuidados com a limpeza e assepsia do equipamento e procedimentos serão assegurados de acordo com as regras preconizadas na Faculdade de Odontologia de Piracicaba/UNICAMP.

Os procedimentos serão filmados com a finalidade de confirmação posterior dos resultados. Esta filmagem será realizada na sala do experimento, estando portanto a criança visualizando o procedimento, e garante-se que será realizado após o a concordância de seus responsáveis e da própria criança. Além da confirmação dos resultados a filmagem fará parte dos

meios de diagnóstico e de planejamento do paciente, constituindo propriedade exclusiva da Faculdade de Odontologia de Piracicaba/UNICAMP. O responsável dará plenos direitos de retenção e uso para fins de pesquisa e ensino.

VI - INFORMAÇÕES

O responsável pelo menor tem a garantia de que receberá respostas a qualquer pergunta ou esclarecimento sobre qualquer dúvida à cerca dos procedimentos, riscos, benefícios, empregados neste documento e outros assuntos relacionados à pesquisa. Também serão dadas informações sobre o diagnóstico das alterações detectadas, o prognóstico e o plano de tratamento que deverá ser instituído, de acordo com os critérios adotados pela disciplina de Odontopediatria do Departamento de Odontologia Infantil da FOP-UNICAMP.

VII - RETIRADA DO CONSENTIMENTO

O responsável pelo menor tem a liberdade de retirar seu consentimento a qualquer momento e deixar de participar do estudo, sem qualquer prejuízo ao atendimento odontológico a que a criança esta sendo ou será submetida na Clínica de Odontologia Infantil e na Clínica do Curso de Especialização em Odontopediatria, da Faculdade de Odontologia de Piracicaba - UNICAMP.

VIII - CONSENTIMENTO PÓS-INFORMAÇÃO

Eu_____,
responsável pelo menor _____, certifico que, tendo lido as informações acima e suficientemente esclarecido (a) de todos os itens, estou plenamente de acordo com a realização do experimento. Assim, eu autorizo a execução do trabalho de pesquisa exposto acima.

Piracicaba, _____ de _____ de 200_.

Nome (legível)_____RG_____

ASSINATURA_____

ATENÇÃO: A sua participação em qualquer tipo de pesquisa é voluntária. Em caso de dúvida quanto aos seus direitos, escreva para o Comitê de Ética em Pesquisa da FOP-UNICAMP. Endereço - Av. Limeira, 901 - CEP/FOP - 13414-900 - Piracicaba – SP.

Anexo II

UNIVERSIDADE ESTADUAL DE CAMPINAS
FACULDADE DE ODONTOLOGIA DE PIRACICABA

AVALIAÇÃO ELETROMIOGRÁFICA E ULTRA-SONOGRÁFICA DOS MÚSCULOS ORBICULARES DA BOCA NA DENTIÇÃO MISTA

LUCIANA SILVEIRA PUPO

PACIENTE_____

PROTOCOLO _____ GRUPO _____

FICHA CLÍNICA

DATA___/___/____

ALUNO _____

1. IDENTIFICAÇÃO

Nome_____Apelido_____

Data de nascimento _____/_____/_____Idade_____anos e _____meses

Sexo_____Raça_____

Endereço_____Bairro_____

Cidade_____CEP_____Telefone_____

Pai _____Idade _____anos

Estado civil: ❑ solteiro ❑ casado ❑ divorciado ❑ viúvo ❑ outros

Grau de instrução: ❑ sem escolaridade ❑ 1° grau ❑ 2° grau ❑ superior

Profissão_____

End.comercial_____Fone_____

Mãe _____Idade_____anos

Estado civil: ❑ solteira ❑ casada ❑ divorciada ❑ viúva ❑ outros❑

Grau de instrução: ❑ sem escolaridade ❑ 1° grau ❑ 2° grau ❑ superior

Profissão_____

End.comercial_____Fone_____

Irmãos_____ Idades_____

Pediatra ou clínico responsável_____

2. MOTIVO DA CONSULTA

❑ ORIENTAÇÃO - PREVENÇÃO
❑ CÁRIE - mancha branca ou cavidade
❑ TRAUMATISMO - passado ou presente
❑ DOENÇAS BUCAIS
❑ ANOMALIAS
❑ ORTODONTIA

3. HISTÓRIA MÉDICA

DOENÇAS SISTÊMICAS

❑ alergia_____
❑ rinite alérgica_____
❑ resfriados freqüentes_____
❑ sinusite _____
❑amigdalites_____
❑ verminose _____
❑ anemia_____
❑ desidratação_____
❑ diabete_____
❑ problemas renais_____
❑ discrasias sanguíneas _____
❑ problemas cardíacos _____
❑ febre reumática_____
❑ hepatite _____
❑ asma _____
❑ outros_____

DOENÇAS DA INFÂNCIA (época)_____

❑ catapora
❑ rubéola
❑ sarampo
❑ caxumba,
❑ coqueluche
❑ outras _____

HOSPITALIZAÇÃO ❑ Sim ❑ Não

Motivo_____

CIRURGIA_____

MEDICAMENTOS

❑ antibióticos
❑ antinflamatórios
❑ analgésicos
❑ anticonvulsivo
❑ anticatarral
❑ descongestionante
❑ antialérgicos
❑ vitaminas
❑ outros

VACINAS _____

INFORMAÇÕES MÉDICAS ADICIONAIS_____

_____

DATA DO ÚLTIMO EXAME MÉDICO_____

4. ANTECEDENTES HEREDITÁRIOS

DOENÇAS NA FAMÍLIA

❑ diabetes_____
❑ problemas cardíacos_____
❑ problemas respiratórios_____
❑ problemas hematológicos_____
❑ outros_____

5. HÁBITOS

			FREQUÊNCIA		
TIPO	*SIM*	*NÃO*	*ESPORÁDICO*	*NOITE*	*CONTÍNUO*
Sucção dos dedos					
Sucção de chupeta					
Sucção dos lábios					
Mordedura dos lábios					
Chupeta e dedos					
Onicofagia					
Bruxismo					
Respiração bucal					
Deglutição atípica					
Uso de mamadeira					
Fonação anormal					

Uso de chupeta ou mamadeira, até que idade?_____

6. PESO_____ Kg **ALTURA**_____cm

7. AVALIAÇÃO PREVENTIVA

Higiene dental ❑ escova ❑ fio dental ❑ outros

Freqüência _____

Responsável pela escovação ❑ pais ❑ criança ❑ ambos

Informação sobre higiene bucal ❑ sim ❑ não

por_____

8. HISTÓRIA DENTAL

Primeira visita ao dentista _____

Comportamento ❑ Bom ❑ Regular ❑ Ruim

Problemas manifestados

❑ Cárie

❑ Dor de dente - ❑ ao comer ❑ espontânea ❑ à noite

❑ Abcesso - ❑ Inflamação ❑Febre

❑ Dentes manchados

❑ Sangramento gengival

❑ Traumatismo

❑ Dentição decídua: data__/__/____ idade_____

tipo _____ seqüela _____

tratamento _____

❑ Dentição mista: data__/__/____ idade_____

tipo _____ seqüela _____

tratamento _____

9. QUESTIONÁRIO PARA DIAGNÓSTICO DE DTM

1. Seu(sua) filho(a) tem ou teve:

dor de cabeça? SIM ❑ NÃO ❑ quando?_____

dor de ouvido? SIM ❑ NÃO ❑ quando?_____

dor nos olhos? SIM ❑ NÃO ❑ quando?_____

dor no pescoço? SIM ❑ NÃO ❑ quando?_____

dor no ombro? SIM ❑ NÃO ❑ quando?_____

dor na mandíbula? SIM ❑ Lado Direito ❑ Lado Esquerdo ❑ NÃO ❑

2.Sente alguma dor quando mastiga ou abre a boca? SIM ❑ NÃO ❑

3.Tem dificuldade para engolir? SIM ❑ NÃO ❑

4.Tem algum problema para abrir a boca quando: SIM❑ NÃO❑

5. Quando abre a boca você ou ele(a) percebe barulho no ouvido? SIM ❑ NÃO ❑

6.Aperta ou range os dentes? SIM ❑ NÃO ❑ Quando? dia❑ noite❑

7.A mandíbula faz algum ruído? SIM ❑ NÃO ❑ Qual?_____

8.Sente a mandíbula cansada? SIM ❑ NÃO ❑ Quando?_____

9.Está em tratamento ortodôntico? SIM❑ NÃO ❑

10. EXAME CLÍNICO

EXAME BUCAL

- Lábios _____
- Freios labiais_____
- Comissura_____
- Gengiva_____
- Língua _____
- Bochehas_____
- Freio lingual _____
- Palato_____
- Assoalho bucal _____
- Fístula _____
- Abcesso_____
- Anomalias de forma _____
- Anomalias de número
  agenesias_____
  supranumerários_____
- Anomalias de tamanho_____
- Anomalias de estrutura_____
- Alterações cromáticas_____
- Destruições coronárias_____
- Dentes decíduos anquilosados_____
- Dentes decíduos precocemente perdidos_____

EXAME DA OCLUSÃO MORFOLÓGICA

DENTADURA DECÍDUA

Espaço primata:

Superior: dir ❑ esq ❑ Inferior: dir ❑ esq ❑

Relação terminal dos segundos molares:

Degrau mesial: dir ❑ esq ❑

Plano vertical: dir ❑ esq ❑

Degrau distal: dir ❑ esq ❑

Relação antero-posterior dos caninos:

Classe 1: dir ❑ esq ❑

Classe 2: dir ❑ esq ❑

Classe 3: dir ❑ esq ❑

Relação vestíbulo-lingual dos molares:

Normal : dir ❑ esq❑

Cruzada : dir ❑ esq❑

Relação vestíbulo-lingual dos caninos:

Normal : dir ❑ esq❑

Cruzada : dir ❑ esq❑

Desvio de linha média?_____

Relação dos incisivos:

Normal ❑ Mordida aberta ❑

Cruzada ❑ Sobremordida ❑

Cruzamentos isolados_____

Apinhamento anterior: Superior ❑ Inferior ❑

DENTIÇÃO MISTA

Relações oclusais dos dentes permanentes:

Molares

normoclusão	direito ❑	esquerdo ❑
mesioclusão	direito ❑	esquerdo ❑
distoclusão	direito ❑	esquerdo ❑
topo	direito ❑	esquerdo ❑
cruzamento	direito ❑	esquerdo ❑

Caninos

normoclusão	direito ❑	esquerdo ❑
mesioclusão	direito ❑	esquerdo ❑
distoclusão	direito ❑	esquerdo ❑
topo	direito ❑	esquerdo ❑
cruzamento	direito ❑	esquerdo ❑

Incisivos

trespasse horizontal - normal ❑ sobressaliência ❑ cruzamento ❑

cruzamento isolado _____

trespasse vertical - normal ❑ sobremordida ❑

EXAME DA OCLUSÃO FUNCIONAL

Desvio da mandíbula durante a abertura
❑ lado direito ❑ lado esquerdo

Interferências oclusais em RC.....

Interferências oclusais em OC.....

Movimento dos côndilos
❑ simétrico ❑ assimétrico

❑ sincronizado ❑ não sincronizado

Ruídos articulares ❑ sim ❑ não

Palpação dos músculos

masséter direito.....

masséter esquerdo.....

temporal direito.....

temporal esquerdo.....

pterigoideo lateral direito.....

pterigoideo lateral esquerdo.....

pterigoideo medial direito.....

pterigoideo medial esquerdo.....

esternocleidomastoideo direito.....

esternocleidomastoideo esquerdo.....

11. ODONTOGRAMA

Data____/_____/_____

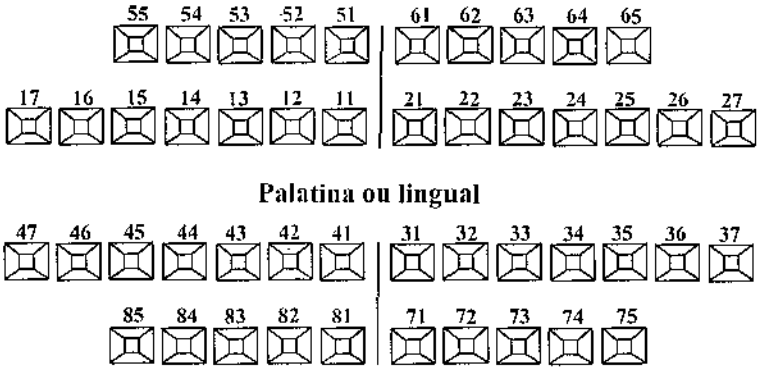

- marcar com 1 círculo os dentes presentes e em erupção
- vermelho - cárie
- azul - tratamento realizado
- verde - restauração presente no exame
- pontilhado - mancha branca
- X - indicado para extração
- / - extraído

12. LADO DE PREFERÊNCIA DE MORDIDA:

( ) Direito **( ) Esquerdo**

Anexo III

UNICAMP

UNIVERSIDADE ESTADUAL DE CAMPINAS

FACULDADE DE ODONTOLOGIA DE PIRACICABA

Avaliação eletromiográfica e ultra-sonográfica dos músculos orbiculares da boca na dentição mista

PROTOCOLO – ELETROMIOGRAFIA - MÚSCULOS ORBICULARES DA BOCA

1. Exame do paciente
2. Classificação no grupo
3. Assinatura do termo de consentimento
4. Explicação à criança sobre a metodologia
    a. Mostrar os eletrodos
    b. Explicar o local da colocação dos eletrodos e como serão adaptados (limpeza da pele e fixação)
    c. Explicação sobre os sinais que aparecerão no monitor
    d. Mostrar os alimentos que serão utilizados: água e iogurte e como será realizada a sucção (canudo e o tempo)
5. Treino da criança antes da colocação dos eletrodos
    a. Posicionamento correto da criança na cadeira – observar em todas as coletas
    b. Como será coletado o sinal em repouso:
        - manter a mandíbula em repouso - musculatura relaxada por 10 segundos
        - repetir 3 vezes dando o comando verbal para iniciar e parar, marcando o tempo no cronômetro
    c. Como será coletado o sinal na sucção de água:
        - O copo e o canudo deverão estar sempre na mesma posição
        - colocar a água no copo descartável de 200 ml,
        - dar o copo à criança e solicitar que segure na posição correta
        - solicitar a sucção por 10 segundos, dando os comandos verbais para iniciar e parar, cronometrando o tempo.
    d. Como será coletado o sinal na sucção de iogurte
        - O copo e o canudo deverão estar sempre na mesma posição
        - dar o copo de iogurte com o canudo à criança e solicitar que segure na posição correta

- solicitar a sucção por 10 segundos, dando os comandos verbais para iniciar e parar, cronometrando o tempo
- Explicar que no fim da coleta, caso ela queira, poderá tomar o todo o copo de iogurte.

e. Como será coletado o sinal em contração isométrica – colocar parafilm de ambos os lados e pedir que faça a contração, dando o comando verbal para que a força seja máxima, durante 5 segundos, cronometrando o tempo.

6. Captação dos sinais
   a. Limpeza da pele
   b. Colocação do gel
   c. Adaptação dos eletrodos
   d. Coleta em repouso:
      - Colocar a criança em posição
      - Solicitar que permaneça em repouso
      - Dar o comando verbal para iniciar; começar a coletar após a verificação da posição correta da mandíbula e da cabeça
      - Coletar por 10 segundos
      - Repetir 3 vezes
   e. Coleta na sucção de água e do iogurte
      - Dar o copo e o canudo para a criança, posicionando na posição correta
      - Dar o comando verbal para iniciar a sucção – verificar a posição correta do copo e da cabeça – iniciar a coleta
      - Após os 10 segundos dar o comando verbal para parar
      - Repetir 3 vezes
   f. Remover os eletrodos – limpeza da pele
   g. Oferecer o restante do iogurte à criança
   h. Oferecer água
   i. Levar para escovar os dentes (o iogurte tem sacarose)

OBS: 1. Usar jaleco e luvas em todos os procedimentos.
2. Os canudos devem ter sempre o mesmo diâmetro e o mesmo comprimento.
3. Observar sempre as condições de assepsia.