UNIVERSIDADE ESTADUAL DE CAMPINAS
FACULDADE DE ODONTOLOGIA DE PIRACICABA

VANESSA CRISTINA GROSS

ANÁLISE MORFOLÓGICA DA VASCULARIZAÇÃO DA POLPA DENTAL DE PACIENTES TRATADOS POR RADIOTERAPIA EM CABEÇA E PESCOÇO

Trabalho de conclusão do curso de graduação apresentado à Faculdade de Odontologia de Piracicaba, da Universidade Estadual de Campinas.

PIRACICABA-SP
2012

UNIVERSIDADE ESTADUAL DE CAMPINAS
FACULDADE DE ODONTOLOGIA DE PIRACICABA

VANESSA CRISTINA GROSS

ANÁLISE MORFOLÓGICA DA VASCULARIZAÇÃO DA POLPA DENTAL DE PACIENTES TRATADOS POR RADIOTERAPIA EM CABEÇA E PESCOÇO

Trabalho de conclusão do curso de graduação apresentado à Faculdade de Odontologia de Piracicaba, da Universidade Estadual de Campinas.

Orientador: Prof. Dr. Alan Roger do Santo Silva

Co-orientadoras: Dra. Ana Carolina Prado Ribeiro (Instituto do Câncer do Estado de São Paulo Octavio Frias de Oliveira – Serviço de Odontologia Oncológica).

Dra. Thaís Bianca Brandão (Instituto do Câncer do Estado de São Paulo Octavio Frias de Oliveira – Serviço de Odontologia Oncológica).

PIRACICABA-SP

2012

FICHA CATALOGRÁFICA ELABORADA POR
JOSIDELMA F COSTA DE SOUZA – CRB8/5894 - BIBLIOTECA DA FACULDADE DE ODONTOLOGIA DE PIRACICABA DA UNICAMP

G914a

Gross, Vanessa Cristina, 1990-.
Análise Morfológica da Vascularização da Polpa Dental de Pacientes Tratados por Radioterapia em Cabeça e Pescoço / Vanessa Cristina Gross. -- Piracicaba, SP: [s.n.], 2012.

Orientador: Alan Roger dos Santo Silva.
Trabalho de Conclusão de Curso (graduação) – Universidade Estadual de Campinas, Faculdade de Odontologia de Piracicaba.

1. Boca - Câncer. I. Silva, Alan Roger dos Santos. II. Universidade Estadual de Campinas. Faculdade de Odontologia de Piracicaba. III. Título.

Dedico este trabalho primeiramente a Deus que me deu a oportunidade, a capacidade e a força para em nenhum momento desistir. Aos meus pais Antônio e Efigênia pela imensa dedicação em me manter, dar condições e suporte durante esses quatro anos.

AGRADECIMENTOS

Agradeço aos meus pais que sempre me ajudaram com muito carinho e amor em todos os momentos da minha vida.

Aos meus colegas de turma Rodrigo Miyagi Sato, Rafael Franco, Michele Oliveira Lima e Camila Rizzoli por todos os momentos alegres, difíceis e tristes que passamos juntos durante esses quatro anos.

À Diego Marques da Silva que sempre se demonstrou ao meu lado pronto para me dar suporte, compartilhar momentos felizes e enxugar minhas lágrimas quando necessário.

À Mestranda Karina Morais Faria por sua dedicação e ensinamentos a mim passados durante este ano letivo.

Ao Professor Alan Roger dos Santos Silva pela paciência em me ensinar e orientar nos últimos semestres de graduação.

À Dra. Thaís Bianca Brandão e todos os membros do Serviço de Odontologia Oncológica do Instituto do Câncer do Estado de São Paulo Octavio Frias de Oliveira (ICESP) por colaborar com nosso estudo e viabilizar a realização desta tese de conclusão de curso.

RESUMO

Estudos recentes sugerem que a vascularização da polpa dental de pacientes oncológicos tratados por meio da radioterapia na região de cabeça e pescoço é prejudicada pela ação direta da radiação, comprometendo a capacidade do complexo dentino-pulpar de reagir à progressão da cárie. Portanto, este trabalho de conclusão de curso de propôs a investigar a hipótese de que a microvasculatura da polpa pode ser alterada pelos efeitos diretos da radioterapia em pacientes com câncer de cabeça e pescoço. Materiais e métodos: Vinte dentes extraídos de 10 pacientes afetados por doença periodontal avançada e que haviem concluído radioterapia em cabeça em pescoço foram avaliados e comparados com 20 dentes controle. Todos os espécimes tiveram polpas removidas e passaram por processamento histológico para coloração com hematoxilina e eosina. Foi realizada análise qualitativa micromorfológica, por meio de microscipia de luz convencional, para descrição dos padrões de microvasculaturização da polpa dos espécimes avaliados. Os resultados foram comparados por meio de estatística descritiva. Resultados: No grupo irradiado, foram identificados vasos sanguíneos em 75% das amostras, todos os vasos identificados demonstraram morfologia preservada e dentro dos padrões de normalidade. No grupo controle, 85% das amostras apresentaram vasos em padrão morfológico normal. Conclusão: Os aspectos histológicos da polpa permanecem preservados nos pacientes que concluíram a radioterapia em cabeça e pescoço. Portanto, os efeitos diretos da radiação não são capazes de alterar a morfologia ou a vascularização pulpar e, aparentemente, danos radiogênicos à polpa dental não são relevantes para o iniciação e a progressão da cárie relacionada à radiação.

PALAVRAS-CHAVE: Polpa, radioterapia, cárie de radiação, câncer de boca, efeitos colaterais.

ABSTRACT

Recent studies suggest that the dental pulp vasculature from patients treated by radiotherapy in the head and neck region is impaired by the direct effects of radiation, which would be able to impair the ability of the dentin-pulp complex to react against caries progression. Thus, this study was developed to test the hypothesis that direct effects of radiation would be able to impair the microvasculature integrity of the pulp of head and neck cancer patients. Material and methods: Twenty irradiated teeth extracted from patients who underwent head and neck radiotherapy due to advanced periodontal disease were analyzed and compared with 20 control teeth. All samples had their pulps removed from the pulp chamber and were submitted to histological processing to hematoxylin and eosin stain. A qualitative morphological analysis under optical light microscopy was performed for the description of the pulp microvasculature. Results: In the irradiated pulp group, it was possible to identify blood vessels in 75% of the samples, of which all preserved normal morphological pattern. In the control group, 85% of the samples presented normal blood vessels. Conclusion: There was no evident differences between irradiated and control pulps regarding the morphology of the microvasculature and tissue organization. The histological features of the microvasculature are preserved in the dental pulp from patients who underwent radiotherapy in the head and neck region. Thus, direct effects of radiation on teeth may not able to change the dental pulp morphology and, consequently, dental pulp radiogenic damage may not be an important event to the initiation and progression of radiation-related caries.

Keywords:

Dental pulp, Radiotherapy, Radiation related caries, Head and neck cancer, Side effects.

SUMÁRIO:

FOLHA DE ROSTO.....1
FICHA CATALOGRÁFICA.....2
DEDICATÓRIA.....3
AGRADECIMENTOS.....4
RESUMO.....5
ABSTRACT.....6
SUMÁRIO.....7
INTRODUÇÃO.....8
REVISÃO DA LITERATURA.....9
PROPOSIÇÃO.....16
MATERIAIS E MÉTODOS.....17
RESULTADOS.....19
DISCUSSÃO.....25
CONCLUSÃO.....29
REFERÊNCIAS.....29
DOCUMENTAÇÃO FOTOGRÁFICA.....33
ANEXO 1.....40
ANEXO2.....41

1. INTRODUÇÃO

Diversos estudos sugerem que a vascularização da polpa dental de pacientes tratados por radioterapia na região de cabeça e pescoço é prejudicada pela ação direta da radiação, fato que afetaria a resposta do complexo dentino-pulpar e contribuiria para a patogênese da cárie relacionada à radioterapia (Springer *et al*., 2005; Kataoka SH *et al*., 2012). Recentemente, um estudo clínico demonstrou que a polpa apresenta uma diminuição transitória nos níveis de oxigenação e vascularização durante a radioterapia em cabeça e pescoço, fato que diminuiria transitoriamente a sensibilidade pulpar destes pacientes e, por sua vez, acarretaria em tratamento endodôntico ou extrações desnecessárias (Kataoka SH *et al*., 2012). Alguns estudos acreditam que a radiação também pode agir diretamente nas fibras colágenas presentes na dentina e na polpa dental de pacientes submetidos à radioterapia de cabeça e pescoço, o que prejudicaria o metabolismo pulpar que – por sua vez – comprometeria a viabilidade dos odontoblastos e limitaria a capacidade do complexo dentinho-pulpar em responder aos desafios das lesões de cárie por meio de deposição de dentina intra-tubular e dentina reacional, favorecendo o aparecimento de uma das mais graves complicações bucais da radioterapia, a cárie relacionada à radiação. Entretanto, os trabalhos recentes que sugerem esta destruição radiogênica nas fibras colágenas dos vasos sanguíneos da polpa dental de dentes irradiados são baseados em análises *in vitro* (Springer *et al*., 2005). Um estudo pioneiro utilizando dentes irradiados de macacos investigou possíveis diferenças histológicas na polpa dos dentes irradiados dos macacos em relação à polpa dos dentes de macaco não irradiados e concluiu que não havia diferença histológica na polpa de dentes de macacos irradiados (Hutton *et al.*, 1954). O presente estudo representa uma investigação original acerca das alterações na

microvasculatura vascular pulpar de dentes humanos extraídos de pacientes oncológicos que concluíram radioterapia em cabeça e pescoço.

2. REVISÃO DA LITERATURA:

2.1 O câncer de cabeça e pescoço:

O câncer de cabeça e pescoço afeta frequentemente os tecidos moles e duros da boca, lábios, faringe, laringe, glândulas salivares menores e maiores, cavidade nasal e seios paranasais, representando um problema de saúde pública em diversos países (Huber *et al*., 2003). Dentro deste grupo, as neoplasias de boca são as mais prevalentes estimando-se anualmente 300.000 novos casos de câncer de boca no mundo e 14.000 novos casos no Brasil (Scully *et al*., 2006; INCA, 2012). O carcinoma espinocelular (CEC) de boca, também denominado de carcinoma epidermóide ou carcinoma escamocelular tem origina no epitélio de revestimento bucal, sendo considerada a neoplasia maligna mais comum dessa região. O grupo de risco para o câncer bucal é composto principalmente por indivíduos do gênero masculino, leucodermas, fumantes e etilistas de longa data, com faixa média de idade de 65 anos (Neville *et al.,* 2002).

O câncer de cabeça e pescoço é geralmente tratado pela combinação de ressecção cirúgica e radioterapia. Para determinar o tratamendo adequado do paciente é determinado o estadiamento clínico do tumor no momento do diagnóstico, que considera o tamanho do tumor primário, a presença de metástase à distância e a quantidade de linfonodos cervicais envolvidos. A quimioterapia pode ser administrada antes da cirurgia (modalidade conhecida como quimioterapia conhecida como quimioterapia de indução) ou logo após a cirurgia e simultaneamente à radioterapia (conhecida como quimioterapia coadjuvante), mas também pode ser administrada com finalidade paliativa nos casos considerados de prognóstico sombrio, onde o paciente tem chances muito

limitadas de obter cura da doença por que o tumor está em um estágio muito avançado, não sendo possível realizar a cirurgia (Neville *et al.,* 2002).

2.2 A Radioterapia:

A ação ionizante da radioterapia age no DNA das células tumorais, principalmente durante a sua duplicação durante no ciclo celular, causando danos no DNA que as células tumorais não são capazes de corrigir. Outra maneira que a radioterapia pode agir é interagindo com as moléculas de água ou oxigênio, resultando em formação de pares de íons e metabólitos reativos de oxigênio que são tóxicos para as cálulas malignas (Huber *et al.,*2003).

2.3 Efeitos Colaterais da Radioterapia:

A radioterapia na região de cabeça e pescoço causa reações aos tecidos sadios localizados próximos do campo irradiado. Estas reações podem se manifestar logo no início (quando são chamadas de agudas) ou após vários meses da conclusão da terapia por radiação (crônicas), sendo que muitas destas toxidades crônicas da radioterapia em cabeça e pescoço terão duração permanente. Os sinais e sintomas mais comuns destes pacientes após a radioterapia são: mucosite, xerostomia, infecções bucais oportunistas (sobretudo candidose pseudomembranosa), fibrose, trismo, radiodermite, cárie relacionada à radiação e osteorradionecrose (Caccelli *et al*., 2009).

A mucosite consiste em eritemas ou úlceras superficiais da mucosa da boca e orofaringe associada à ardência, edema, aumento de sensibilidade ao calor e a alimentos condimentados, gerando - quando não tratada – dor intensa. Do ponto de vista dos pacientes, a mucosite pode ser uma dos efeitos secundários mais estressantes, devido à dificuldade do controle das lesões e da dor associada. As lesões se desenvolvem mais comumente no assoalho de boca, língua, mucosa

jugal e palato mole. Após o início da mucosite, vários são os tratamentos propostos visando minimizar a dor e melhorar a qualidade de vida do paciente, dentre eles podemos citar: laserterapia, analgésicos de uso tópico e sistêmico, os enxaguatórios bucais à base de clorexidina 0,12% sem álcool, bicarbonato de sódio, extrato de plantas como a camomila e a mirra, o PVPI (polivinil pirilidona), solução salina, o magnésio e a benzidamida; medicamentos de uso tópico como o sucralfato, o nitrato de prata, a nistatina, o peróxido de hidrogênio; o beta caroteno, as vitaminas C e E, as prostaglandinas, a crioterapia e a pentoxifilina de ação sistêmica também é usada. Entretanto, nenhuma modalidade conhecida é universalmente aceita como eficaz para a prevenção e o tratamento da mucosite induzida pela radioterapia (Laurindo *et al*., 2009).

A xerostomia, sensação de boca seca, é o sintoma mais comum decorrente da radioterapia em cabeça e pescoço, podendo variar de acordo com a dose de radiação e a localização do campo irradiado (já que é dependente dos efeitos da radioterapia sobre as glândulas salivares maiores). Mais de 50% do fluxo salivar normal pode ser perdido na primeira semana, chegando – em alguns casos – até 95% de perda de saliva ao longo do tratamento. Esta complicação costuma ser prermanente já que as glândulas salivares maiores não recuperam a capacidade de produzir saliva após a radioterapia. O tratamento da xerostomia é sintomático e baseado no uso de umidificantes e lubrificantes bucais como a saliva artificial (Laurindo *et al*., 2009).

A fibrose ou trismo geralmente não aparecem imediatamente após o início da radioterapia, mas iniciam progressivamente após as primeiras semanas de tratamento radioterápico. Essa alteração traz consequências que podem prejudicar a fonação, abertura bucal e mastigação do paciente, limitando – inclusive – a higiene bucal. Como prevenção, é importante associar a radioterapia a um cuidadoso acompanhamento de equipsa de fonoterapia e fisioterapia (Laurindo *et al*., 2009).

A radiotermite é um efeito agudo que ocorre progressivamente e pode atingir diferentes níveis de intensidade. Durante o tratamento radioterápico, a pele

se torna eritematosa ou até mesmo ulcerada, gerando dor, desconforto, perda de pêlos, cabelos e mudança na coloração da pele na região irradiada, havendo uma grande melhora da área afetada após o fim do tratamento. Muitos agentes tópicos podem ter uma ação benéfica na área irradiada, incluindo anti-inflamatórios convencionais ou fitoterápicos (Laurindo *et al*., 2009).

As infecções bucais oportunistas, sobretudo a candidose pseudomembranosa, ocorrem devido à ausência de saliva e pela má higienização dos pacientes durante a radioterapia (consequência da dor associada à mucosite). Estes fatos geram alteração da microflora bucal e também um aumento da quantidade de fungos na região causada pela radioterapia. É recomendável que os pacientes usem antifúngicos tópicos como a Nistatina 100.000UI/mL durante a radioterapia e sejam cuidadosamente avalidos quanto à manutenção das técnicas de higiene bucal (Laurindo *et al*., 2009).

A osteorradionecrose é uma das complicações mais graves da radioterapia nesta região, podendo ocorrer durante o tratamento radioterápico ou mesmo após vários anos do fim do tratamento – isto por que os pacientes irradiados em cabeça e pescoço apresentarão risco permanente para o desenvolvimento desta complicação que se caracteriza por um processo inflamatório crônico formando exposição óssea que não cicatriza, necrose e sequestro ósseo. Os principais fatores de risco são extrações dentais ou cirurgias orais após radioterapia. Também pode ocorrer em pacientes vítimas de infecção bucais ou traumas na porção irradiada da face. O tratamento para osteorradionecrose pode ser feito com antibióticos ou com ressecção cirúrgica da área afetada nos casos maiores (Laurindo *et al*., 2009).

2.4 Cárie relacionada à radiação:

Do ponto de vista odontológico, uma das complicações mais importantes e complexas é a cárie relacionada à radiação (CRR), também conhecida como cárie de radiação. O risco para o desenvolvimento da CRR estará presente por toda a

vida dos pacientes após a radioterapia e, notavelmente, esta doença possui início e progressão rápidos, caráter recorrente e tratamento desafiador, já que materiais restauradores odontológicos possuem baixa longevidade nestes dentes (Aguiar *et al*., 2009). É oportuno mencionar que uma recente revisão sistemática encontrou que aproximadamente 24% dos pacientes tratados por radioterapia em cabeça e pescoço desenvolverão CRR (Hong et al., 2010).

A CRR apresenta difícil controle clínico, já que a prevenção e o entendimento por parte dos cirurgiões-dentistas fogem do padrão de desenvolvimento e sintomatologia da doença cárie "convencional". A CRR surge geralmente após o término do tratamento radioterápico, se manifestando em regiões atípicas do dente como nas faces cervicais, linguais e pontas de cúspides. Apesar de seu rápido desenvolvimento, muitas vezes até causando a amputação da coroa dentária, o paciente não relata sintomatologia dolorosa, causando assim que a doença se desenvolve silenciosamente (Caccelli *et al*., 2009).

Embora a patogênese da CRR seja controversa e pouco compreendida, certamente, esta é uma doença de natureza multifatorial. Diversos fatores podem contribuir para o desenvolvimento da CRR, dentre eles, a diminuição no fluxo salivar em pacientes irradiados em cabeça e pescoço persiste como o principal fator de risco (Kielbassa *et al*., 2006). Alterações na qualidade e composição salivar (aumento da viscosidade, diminuição da capacidade tampão e alteração na concentração eletrolítica) alteram a microbiota salivar e aumentam a população de microorganismos cariogênicos (Streptococcus mutans, Lactobacillus e espécies de Candida). O pH salivar diminui rapidamente em pacientes irradiados, tornando-se cariogênico (Stevenson *et al*. 1993; Pankhurst *et al*., 1996; Al-Nawas *et al*.,2006; Kielbassa *et al*., 2006). Consequentemente, o conteúdo mineral do esmalte e da dentina pode sofrer dissolução (Shaw *et al*., 2000; Kielbassa *et al*., 2006; Sciubba *et al*. 2006).

De modo indireto, a mucosite (que acomete mais de 80% dos pacientes irradiados) contribui para a patogênese da CRR já que desencadeia dor na mucosa bucal, o que dificulta mastigação e deglutição, levando ao aumento do

consumo de alimentos pastosos mais ricos em carboidratos e mais cariogênicos (Pankhurst *et al*., 1996; Kielbassa *et al*., 2006; Sciubba *et al*., 2006; Silva *et al*., 2011). Investigações recentemente a respeito da patogênese da CRR demonstraram que seu padrão de desmineralização é semelhante ao da cárie convencional, com mesmo perfil histológico e ultra-estrutural. Também foi demonstrado que a dentina irradiada preserva a habilidade reparadora em resposta à progressão da cárie, com deposição de dentina reacional e deposição de dentina intra-tubular, eventos microscópicos dependentes da viabilidade odontoblástica e pulpar (Silva ARS, 2008; Silva *et al*., 2009; Silva *et al.*, 2010). Estes resultados reforçam a hipótese de que a dentina dos dentes irradiados preserva a capacidade de reação contra estímulos agressores externos. Sobretudo, estas evidências contrariam recentes hipóteses que sugerem que a capacidade de resposta do complexo dentino-pulpar estaria prejudicada por conta do efeito direto da radiação sobre esmalte, dentina e polpa (Açil *et al*., 2005; Springer *et al*., 2005). Entretanto, estes aspectos ainda não foram explorados pela perspectiva da morfologia e fisiologia da polpa de pacientes irradiados in vivo.

Três padrões de CRR foram identificados: tipo I: afeta a face cervical docente, se estendendo ao longo da junção amelocementária, causando uma injúria circunferêncial levando muitas vezes a amputação coronária; tipo II: ocorre áreas de desmineralização em qualquer superfície dental, sendo mais acometidas as faces oclusal e incisal; tipo III: ocorre uma mudança na cor da dentina, a coroa apresenta-se escurecida (marrom ou enegrecida), podendo ser observado mais comumente nas faces oclusal e incisal (Aguiar *et al*., 2009).

Alguns métodos de prevenção tem sido sugeridos em relação a CRR como: uso de fluoretos, bochechos com clorexidina para controle de placa, mudanças na dieta e principalmente um trabalho constante na motivação do paciente na higienização da cavidade bucal. O tratamento restaurador para esses tipos de lesões tem sido bem desafiador para os profissionais visto que há uma dificuldade maior de acesso a essas lesões por se estenderem subgengivalmente, sendo

difícil a remoção adequada do tecido cariado e confecção de cavidades retentivas para os materiais restauradores (Aguiar *et al*., 2009).

2.5 Morfologia Pulpar:

A polpa dental é um tecido conjuntivo frouxo, que fica em contato direto com a dentina, formando um conjunto funcional indissociável: o complexo dentinopulpar. O tecido conjuntivo da polpa é composto por matriz extracelular, fibroblastos, células de defesa, vasos sangüíneos, células de Schwann, e componentes do complexo dentinopulpar como, por exemplo, os odontoblastos (Hargreaves *et al*., 2009).

A matriz extracelular é composta por proteínas fibrilares e substância fundamental. Existem dois tipos de proteínas fibrilares: o colágeno e a elastina. O colágeno é o tipo mais abundante e o principal componente das fibras colágenas, que confere resistência ao tecido. A elastina é o principal componente das fibras elásticas, conferindo elasticidade ao tecido. Na polpa as fibras elásticas estão presentes somente nas paredes dos vasos sanguíneos maiores. A substância fundamental é responsável principalmente pela viscoelasticidade e pela função de filtração do tecido conjuntivo. A matriz extracelular também contem glicoproteínas adesivas, tais como a fibronectina, cuja função é mediar as interações entre a célula e a matriz (Hargreaves *et al*., 2009).

Os fibroblastos são as células mais numerosas do tecido conjuntivo, com capacidade de sintetizar e manter a matriz desse tecido. Eles são amplamente distribuídos por todo o conjuntivo pulpar e são encontrados em altas densidades na zona rica de células da polpa coronária. A síntese de colágeno tipo I e III é a principal função dos fibroblastos da polpa (Hargreaves *et al*., 2009).

Os odontoblastos são as células mais altamente diferenciadas da polpa, produzindo os componentes da matriz orgânica da pré-dentina e da dentina, incluindo o colágeno (principalmente do tipo I) e os proteoglicanos. Os

odontoblastos também produzem varias proteínas não-colágenas, incluindo a sialoproteína óssea, sialoproteína dentinária, fosfoforina, osteocalcina, osteonectina, osteopontina. Os odontoblastos também podem transportar, intracelularmente, os íons cálcio para frente de mineralização (Hargreaves *et al*., 2009).

Outros elementos celulares incluem células de defesa derivadas do sangue, tais como macrófagos, linfócitos T, cuja principal função é lidar com a infecção. Os linfócitos T são reconhecidos como residentes normais da polpa de humanos. Esta polpas estão difundidas predominantemente ao longo dos vasos sangüíneos na polpa central,apesar de estarem em menor número, entre os elementos palpares celulares. Os macrófagos são classicamente descritos como histiócitos predominantemente localizados na vizinhançados vazios sangüíneos. Essas células são particularmente ricas na área perivascular da polpa interna (Hargreaves *et al*., 2009).

3.PROPOSIÇÃO

3.1. Descrever a micromorfologia vascular da polpa oriunda de dentes de pacientes que foram submetidos à radioterapia na região de cabeça e pescoço utilizando microscopia óptica convencional.

3.2 Comparado os resultados obtidos nos estudos morfológicos o da polpa dental de pacientes submetidos à radioterapia em cabeça e pescoço com amostras controle de polpa humana de pacientes não irradiados.

4. MATERIAL E MÉTODOS:

4.1 Coleta das amostras:

A consecussão deste estudo foi avaliada e aprovada pelo Comitê de Ética em Pesquisa da FOP-UNICAMP, sob oprotocolo nº 116/2011.

Vinte dentes de 10 pacientes com histórico de câncer em cabeça e pescoço, que foram submetetidos à radioterapia na região de cabeça e pescoço e apresentaram necessidade de extração dentária devido à doença periodontal avançada após a conclusão do protocolo de tratamento radioterápico foram coletados de acordo com os protocolos descritos por Silva, (2008); Silva *et al*. (2009) e Silva *et al*. (2010). Todos os dentes que fizeram parte deste estudo foram obtidos de pacientes tratados no Serviço de Odontologia Oncológica do ICESP, São Paulo-SP – Brasil e todos os dentes que foram coletados para posterior remoção da polpa, obrigatoriamente, estavam incluídos no campo de radiação. Logo após a extração, os dentes foram acondicionados em recipientes plásticos com solução tamponada de formol a 10% por no máximo 24 horas. Todos os dentes selecionados foram obtidos de pacientes que concluíram a radioterapia e que receberam doses de radiação superiores a 50Gy.

Posteriormente, os dentes coletados foram parcialmente seccionados no eixo longitudinal e no plano vertical com auxílio de um disco diamantado de alta concentração (Extec, Enfield, CT, USA) em cortadeira de precisão (Isomet 1000-Buehler Ltda., Lake Bluff, IL, USA). Finalmente, com auxílio de um cinzel odontológico cirúrgico, os dentes foram separados em duas metades de modo que se pudesse extrair a polpa que foi imediatamente fixada em solução

tamponada de formol a 10%. Este estudo lançou mão de um grupo controle que foi composto por 20 amostras de polpa dental humana de pacientes não irradiados. As amostras de polpa do grupo controle foram selecionadas a partir de um estudo retrospectivo dos espécimes submetidos ao Laboratório de Patologia Oral da Faculdade de Odontologia de Piracicaba – UNICAMP.

Para a caracterização clínica dos pacientes cujas polpas foram utilizadas neste projeto, foram coletadas as seguintes informações dos prontuários eletrônicos dos pacientes: idade, gênero, local do tumor primário, tipo histológico do tumor, estadiamento clínico (TNM), quantidade total de radiação durante tratamento em Gy.

4.2. Análise morfológica das polpas:

Para a análise morfológica, todas as polpas coletadas dos pacientes irradiados foram submetidas a processamento histológico de rotina para inclusão em parafina e posteriormente foram realizados cortes histológicos de 5 µm de espessura que foram montados em lâminas de vidro para coloração das amostras por meio do método de hematoxilina e eosina (H&E). A partir dos blocos de parafina das amostras selecionadas para o grupo controle, foram realizados novos cortes cortadas com 5 µm de espessura para nova coloração com H&E. Posteriormente, com auxílio de microscopia de luz óptica convencional, foi realizada uma análise qualitativa (descritiva) da micromorfologia pulpar das amostras de amobos os grupos. Foram investigadas quanto à presença e ao grau de preservação microscópico as seguintes estruturas da polpa: vasos sanguíneos, fibroblastos, odontoblastos e feixes neurais. As observações foram comparadas entre os grupos.

5. RESULTADOS:

5.1 Perfil clínico dos pacientes:

A média de idade dos pacientes estudados foi de 50,5 anos, variando de 37 a 62 anos. Seis pacientes eram do gênero masculino (60%) e quatro pacientes eram do gênero feminino (40%). Os sítios anatômicos de maior frequência para o câncer de cabeça e pescoço na amostra estuda foram a nasofaringe, com 3 casos (30%), e a laringe com outros 2 casos (20%). No momento do diagnóstico, dentre os 10 pacientes estudados, 5 (50%) se encontravam em estágio avançado da doença (estadio III e IV), 3 (30%) pacientes se encontram no estágio inicial da doença (estadio I e II) e em 2 pacientes (20%) da amostra não foi possível obter o estadiamento clínico da doença. Além disso, todos os pacientes foram diagnosticados com a variante histológica do tipo CEC. Os pacientes da amostra foram submetidos à radioterapia com doses variando de 50 a 70Gy. A tabela 1 apresenta o perfil clínico de cada paciente.

Tabela 1. Perfil Clínico dos pacientes utilizados neste estudo.

Paciente	Gênero	Idade	Sítio primário	TNM	Dose de radiação	Tumor
1	F	55	Supraglote	T4aN2bM0	60 Gy	CEC
2	M	58	Cavidade Oral	T4N1MX	50Gy	CEC
3	F	54	Nasofaringe	Desc.	70Gy	CEC
4	M	50	Língua	T2N2AM0	60Gy	CEC
5	F	55	Laringe	Desc.	66Gy	CEC
6	F	37	Nasofaringe	T4N3M0	70Gy	CEC
7	M	49	Nasofaringe	TXN1M0	70Gy	CEC
8	M	62	Orofaringe	T1N0M0	Desc.	CEC
9	M	59	Palato	T3N3M0	70Gy	CEC
10	M	54	Laringe	T0NXMX	50Gy	CEC

F= feminino, M= masculino, Desc= informação desconhecida, CEC= carcinoma espinocelular.

5.2 Análise macroscópica do material

Foram analisados 20 dentes extraídos dos 10 pacientes utilizados neste estudo, sendo que alguns pacientes doaram mais de um dente para o estudo. Os dentes foram divididos em cinco grupos: molares, pré-molares, caninos, laterais e incisivos. A maioria dos dentes dessa amostra situou-se no grupo dos molares (45%), e o segundo grupo a se destacar numericamente foi o dos incisivos (25%). É importante citar que 18 dentes (90%) dessa amostra apresentavam CRR. As três figuras abaixo são fotos tiradas de três dentes utilizados neste estudo (Foto 1, Foto 2 e Foto 3). A tabela 2 sintetiza a análise macroscópica dos dentes utilizados neste estudo.

Tabela 2. Análise macroscópica do material.

Paciente	Dente	CRR	Polpa coronária, polpa radicular ou fragmento
1	Molar	Sim	Fragmento
2	Molar	Sim	Fragmento
	Molar	Sim	Fragmento
3	Molar	Sim	Fragmento
	Molar	Sim	Fragmento
4	Pré molar	Sim	Fragmento
	Canino	Sim	Radicular
	Canino	Sim	Radicular
5	Molar	Sim	Fragmento
6	Incisivo	Sim	Radicular
	Incisivo	Sim	Fragmento
7	Incisivo	Sim	Fragmento
	Incisivo	Sim	Fragmento
	Molar	Sim	Fragmento
	Canino	Sim	Radicular
8	Incisivo	Não	Fragmento
9	Lateral	Não	Fragmento
	Lateral	Sim	Fragmento
10	Molar	Sim	Fragmento
	Molar	Sim	Coronária

5.3 Descrição Macroscópica:

A seguir é feita uma descrição das características macroscópicas de cada um dos dentes avaliados nessa dissertação.

Paciente 1: Apresentou molar não classificável, com CRR localizada na região cervical, com pigmentação acastanhada envolvida na região amelocementária.

Paciente 2: Apresentou dois molares não classificáveis, com CRR localizada na região cervical, com pigmentação acastanhada na região amelocementária.

Paciente 3: Apresentou molar não classificável, com CRR localizada na região cervical, com uma restauração classe II em amalgama, com pigmentação acastanhada na região amelocementária. Apresentou molar não classificável, com CRR localizada na região cervical, com uma restauração classe II em amalgama.

Paciente 4: Apresentou pré molar não classificável, com CRR localizada na região oclusal e cervical, com pigmentação acastanhada na região amelocementária na língual, distal e vestibular. Apresentou canino não classificável, com CRR localizada na região incisal e cervical, com pigmentação enegrecida na região amelocementária na língual, vestibular, mesial e distal. Apresentou canino não classificável, com CRR localizada na região cervical.

Paciente 5: Apresentou molar não classificável, com CRR localizada na mesial, sem pigmentação.

Paciente 6: Apresentou incisivo 11, com CRR na região incisal e mesial, com leve pigmentação acastanhada na palatina na região de cíngulo e na face mesial na região amelocementária. Apresentou incisivo (21), com CRR na região mesial, com leve pigmentação acastanhada na região cervical na vestibular.

Paciente 7: Apresentou apresentou incisivo inferior não classificável, com CRR localizada na região cervical. Apresentou incisivo (11), com cárie de radiação localizada na face vestibular. Apresentou molar não classificável, com CRR localizada na face língual, sem pigmentação. Apresentou canino não

classificável, com CRR localizada na face mesial, com pigmentação acastanhada na região cervical na face vestibular.

Paciente 8: Apresentou incisivo não classificável, sem CRR, com pigmentação acastanhada na face distal.

Paciente 9: Apresentou um incisivo lateral não classificável, sem CRR, com pigmentação acastanhada na face distal. Apresentou um incisivo lateral não classificável, com CRR localizada na região cervical na face vestibular, com pigmentação acastanhada na face distal.

Paciente 10: Apresentou um molar não classificável, com CRR localizada na região cervical, com pigmentação enegrecida na região amelocementária e na face palatina. Apresentou um molar não classificável, com CRR localizada na região cervical, com pigmentação enegrecida na região amelocementária, na face palatina e oclusal.

5.4 Análise microscópica do material:

Foram analisadas 40 lâminas histológicas, sendo 20 lâminas de polpas correspondentes aos 20 dentes dos pacientes irradiados e 20 lâminas das polpas do grupo controle. A remoção das polpas a partir das câmaras pulpares se mostrou difícil do ponto de vista técnico por que a maior parte dos dentes utilizados neste estudo era advinda de pacientes idosos cujos condutos pulpares apresentavam atresia e estreitamentos significativos.

Durante análise das polpas do grupo irradiado, foi detectada a presença de fibroblastos em 16 (80%) amostras, odontoblastos foram detectados em 8 (40%) espécimes, feixes nervosos dispostos longitudinalmente foram identificados em 15 (75%) casos, vasos sanguíneos foram detectados em 15 (75%) espécimes. Foi identificada a presença de infiltrado inflamatório em 4 (20%) amostras, áreas de calcificação focal foram detectadas em 6 (30%) casos e evidência de necrose tecidual foi observada em 4 (20%) casos.

Em nenhuma das amostras do grupo irradiado foi possível observar alteração nos componentes morfológicos individuais de cada um dos componentes celulares da polpa humana. Os fibroblastos se apresentaram como células fusiformes finas e alongadas, com núcleo pequeno, citoplasma delicado e dotado de prolongamentos. Os odontoblastos se apresentaram como células cuboidais dispostas na periferia do tecido pulpar, os feixes nervosos estavam bem preservados e muitas vezes associados com vasos sanguíneos, compondo feixes vásculo-nervosos. Os vasos sanguíneos, por sua vez, também apresentaram morfologia preservada e se caracterizaram por estruturas de calibre e formato variável, com parede vascular bem organizada e delimitada por células endoteliais fusiformes e delicadas.

Nas amostras do grupo controle, foram encontrados fibroblastos em 20 (100%) casos, odontoblastos foram identificados em 7 (35%) espécimes, feixe neurais dispostos longitudinalmente foram visualizadas em 16 (80%) amostras e vasos sanguíneos foram detectados em 17 (85%) casos. Foi encontrada a presença de infiltrado inflamatório em 8 (40%) amostras, calcificações focais foram identificadas em 7 (35%) casos e a presença e necrose tecidual foi observada em 2 (10%) amostras de polpas controle. Todos os componentes celulares da polpa no grupo controle se apresentaram morfologicamente normais, sendo que os fibroblastos se mostraram como células fusiformes finas e alongadas com núcleo pequeno e citoplasma prolongado. Os odontoblastos se apresentaram como células cuboidais dispostas na periferia do tecido pulpar, os feixes nervosos estavam bem preservados associados ou não aos vasos sanguíneos (feixes vásculo-nervosos). Os vasos sanguíneos apresentaram calibre variável, com parede vascular bem organizada e delimitada por células endoteliais fusiformes e delicadas. As amostras dos dois grupos apresentaram áreas ocasionais de calcificação, necrose pulpar e infiltrado inflamatório. As fotos 4, 5, 6 e 7 apresentam algumas imagens microscópicas das polpas analisadas.

6. DISCUSSÃO:

O CEC de cabeça e pescoço acomete primariamente homens na sexta e sétima década de vida. Aproximadamente 75% dos casos são diagnosticados em estadios clínicos avançados da doença (estádio III e IV) (Scully *et al*., 2006; Warnakulasuriya *et al.*, 2007). Na população em geral, o sítio anatômico de maior incidência do CEC de cabeça e pescoço é a boca, seguida por laringe e nasofaringe (Scully *et al*., 2006). O perfil clínico dos pacientes deste estudo, considerando o tamanho reduzido da amostra, é muito semelhante ao perfil descrito pela literatura em pacientes com CEC de cabeça e pescoço de diferentes áreas do mundo. No presente trabalho, a média de idade dos pacientrs foi de 53,3 anos, 60% dos pacientes pertencia ao gênero masculino e 50% dos pacientes foram diagnosticados no estadio clínico III e IV. Os sítios anatômicos mais afetados na presente amostra foram nasofaringe, boca e laringe.

Em linhas gerais, pacientes afetados por CEC de cabeça e pescoço costumam receber dose total de radiação que varia entre 50 e 70Gy, dependendo do tamanho do tumor primário, de sua localização e da estrutura do centro hospitalar que realizará o procedinmento (Kielbassa *et al.*, 2006). Os pacientes avaliados neste estudo receberam quantidade de radiação que variou exatemente entre de 50 e 70 Gy.

Clínicamente, a CRR costuma ter início na superfície vestibular da região cervical dos dentes anteriores, progredindo a partir das superfícies lisas dos dentes anteriores de mandíbula e podendo acometer todos os dentes remanescentes. As lesões progridem circundando as regiões cervicais dos dentes, indicando uma pré-disposição especial desta região para a cárie. A seguir, alterações na translucidez e cor (pigmentação castanha de toda coroa dos dentes) ocasionam aumento da friabilidade (acompanhada pelo desgaste da superfície incisal dos dentes anteriores e das cúspides dos posteriores) que pode terminar com amputação da coroa (Kielbassa *et al*., 2006). Aproximadamente 50% dos dentes acometidos pela CRR nos pacientes aqui descritos estavam

localizados na região anterior de mandíbula e maxila. Cerca de 70% dos dentes analisados possuíam pigmentação acastanhada/enegrecida em faces livres de esmalte ou terço cervical. Cárie cervical foi observada em 60% dos espécimes e cárie acometendo a região incisal em 10% dos casos.

As propriedades fundamentais da dentina humana, conservadas durante a evolução da espécie, incluem sensibilidade, crescimento contínuo, habilidade reparadora e hipermineralização em resposta a estímulos externos (Arnold et al., 2003). O complexo dentino-pulpar de dentes sadios reage às agressões por cárie utilizando três mecanismos principais, submetendo seus canalículos à esclerose, formando dentina reacional e induzindo inflamação pulpar (Consolaro, 1996; Arnold *et al*., 2003). Estes mecanismos são induzidos pela dissolução da matriz orgânica dentinária pela cárie, que libera fatores de crescimento para odontoblastos, estimulando-os à produção acelerada de dentina intra-tubular para estabelecimento da esclerose dentinária, bem como produção acelerada de dentina reacional (também conhecida como dentina terciária, reparatória, de irritação ou secundária patológica), fenômenos reacionais que visam retardar a progressão da cárie (Darling, 1956; Darling, 1958).

Estes mecanismos reacionais da dentina que sugerem alteração no mecanismo e função dos odontoblastos foram encontrados por meio da microscopia eletrônica de varredura, utilizando imagens por elétrons retro-espalhados na dentina de dentes irradiados (Silva, 2008). No presente estudo, foi encontrado odontoblastos em cerca de 40% nas amostras tanto de polpas de dentes irradiados quanto nas lâminas do grupo controle, sendo que nenhuma alteração morfológica foi identificada nos odontoblastos das amostras irradiadas, contrariando os estudos anteriores que acreditavam que o metabolismo e funcionamento dos odontoblastos poderiam estar prejudicados pela ação direta da radiação (Grötz *et al.*, 1998; Springer *et al.*, 2005). É importante mencionar que a técnica utilizada para remover a polpa dos dentes seccionados deste estudo não permitiu que se obtivesse odontoblastos na maior parte dos casos avaliados. Isto

por que quando a polpa era extraída de dentro da câmara pulpar, a maior parte dos odontoblastos ficava aderida à parede dentinária.

A coroa dental humana é recoberta pelo esmalte, que é o tecido mais mineralizado do corpo humano, tendo 95% da sua massa constituída por minerais, 4% costituída por água e 1% constituído por componentes orgânicos (Schroeder HE, 1992). A dentina, por sua vez, é considerada o principal componente do dente humano, sendo constituída por componentes minerais em 70% de sua massa, 20% componentes orgânicos 10% de água. Acredita-se que 90% dos componentes orgânicos da dentina são representados por colágeno (Açil *et al.*, 2002). Já se hipotetizou – por meio de estudos *in vitro* – que o colágeno poderia estar deteriorado na dentina e na polpa irradiadas, porém, estes resultados não foram validados *in vivo* (Springer *et al*., 2005). Os fibroblastos são as células mais númerosas do tecido conjuntivo pulpar, sendo sua principal função a síntese de colágeno. Neste estudo, pode-se observar que os fibroblastos estavam presentes em 80% das polpas irradiadas. Apesar de terem sido identificados odontoblastos em todos os casos de polpas do grupo controle, não se pode atribuir esta diferença aos efeitos diretos da radiação já que em todas as irradiadas onde foi possível identifica fibroblastos, notou-se preservação morfologica, sem evidências de alteração celular no núcleo ou no citoplasma dos fibroblastos. Foi possível notar que os espécimes que não apresentaram evidência de fibroblastos eram advindos de pacientes idosos, com polpas atrésica, onde as polpas foram extraídas em pequenos fragmentos e apresentaram matriz extracelar menos celularizadas e com maior quantidade de fibras colágenas.

Um estudo clínico recente demonstrou que dentes de pacientes que receberam radioterapia perderam a sensibilidade ao estímulo realizado por testes de vitalidade térmicos e elétricos, isto após serem submetidos a doses entre 60 a70 Gy de radiação (Kataoka SH *et al*. 2012). Entretanto, no presente estudo, foi verificado que feixes nervosos estavam presentes em 75% das amostras de polpas irradiadas, de modo similar a evidenciado durante análise das polpas

controe. Portanto, o resultado deste trabalho não encontrou evidência de efeitos diretos da radioterapia sobre a inervação do tecido pulpar que justifique os resultados clínicos descritos por Kataoka *et al*., 2012.

O tecido pulpar é ricamente vascularizado, sendo constituído por pequenos vasos com arteríolas de 100 micrômetros e vênulas com 200 micrômetros de diâmetro. A velocidade intravascular dos microvasos da polpa é muito semelhante a outras arteríolas e vênulas de outros tecidos do corpo. As arteríolas entram pelo forame apical e correm para o centro da polpa no sentido longitudinal. As vênulas ocupam a maior área na porção central da polpa. A polpa dental possui uma característica única, sendo capaz de fazer anastomose entre uma arteríola e uma vênula, e entre duas vênulas (Syngcuk Kim, 1985). Recentemente, um estudo clínico sugeriu que durante o tratamento radioterápico o fluxo sanguíneo pulpar dimunui graças à radiação que poderia causar danos à rede vascular pulpar. Este mesmos autores sugerem que o fluxo sanguíneo da polpa irradiada retornaria ao normal após 5 meses do término da terapia em cabeça e pescoço (Kataoka SH *et al*. 2011). No presente estudo, foi possível observar que 75% das amostras do grupo irradiado possuíam vasos sanguíneos bem formados e com morfologia preservada, de modo muito semelhante ao encontrado nas polpas controle. Apesar dos vasos sanguíneos terem sido identificados com relativa maior frequência nas amostras do grupo controle (85%), não foi possível evidenciar sinais de destruição radiogênica direta à microvascularização das amostras irradiadas e é possível que esta diferença possa ser atribuída à grande variabilidade da qualidade dos espécimes extraídos dos dentes irradiados que se justifica pela dificuldade técnica de remover tecido pulpar de dentes de pacientes idosos que apresentam condutos radiculares atrésicos.

Foi possível identificar áreas focais de necrose, infiltração inflamatória e calcificação em ambos os grupos avaliados e embora tenha sido identificada quantidade variável entre os grupos, sobretudo, para as taxas de infiltração

inflamatória e necrose, foi possível correlacionar a presença de áreas focais de necrose e inflamação com a presença de cárie extensa na análise macroscópica.

7. CONCLUSÃO:

A micromorfologia dos vasos sanguíneos da polpa de pacientes oncológicos está preservada após a radioterapia na região de cabeça e pescoço. De modo semelhante, não foi possível identificar alterações nos padrões morfológicos de fibroblastos, odontoblastos e feixes neurais da polpa de pacientes que realizaram radioterapia para o tratamento do câncer de cabeça e pescoço. Portanto, parece pouco provável que exista destruição radiogênica da polpa após protocolos de radioterapia em cabeça e pescoço e que os efeitos diretos da radioterapia sobre a polpa possa contribuir para o início e a progressão da cárie relacionada à radioterapia.

8.REFERÊNCIAS:

1. Açil Y, Springer ING, Prasse JG. Concentration of collagen cross-links in human dentin bears no relation to the individual age. Int. J Legal Med. 2002; 116(6):340–3

2. Açil Y, Mobasseri AE, Warnke PH, Terheyden H, Wiltfang J, Springer J.Detection of Mature Collagen in Human Dental Enamel. Calcif Tissue Int. 2005; 76 (2): 121-6.

3. Aguiar GP, Jham BC, Magalhães CS, Sensi LG, Freire AR. A Review of the Biological and Clinical Aspects of Radiation Caries. J Contemp Dent Pract 2009 July; (10)4:083-089

4. Al-Nawas B, Grotz KA, Rose E, Duschner H, Kann P, Wagner W. Using ultrasound transmission velocity to analyse the mechanical properties of teeth after in vitro, in situ, and in vivo irradiation. Clin Oral Invest. 2000; 4 (3): 168-72. 30.

5. Al-Nawas B, Grotz KA. Prospective study of the long term change of the oral flora after radiation therapy. Support Care Cancer. 2006; 14 (3): 291-6.

6.Arnold WH, Konopka S, Kriwalsky MS, Gaengler P. Morphological analysis and chemical content of natural dentin carious lesion zones. Ann Anat. 2003; 185(5): 419-24

7. Brasil. Ministério da Saúde. Instituto Nacional de Câncer. Estimativa 2012: incidência de câncer no Brasil / Instituto Nacional de Câncer. – Rio de Janeiro: INCA, 2012

8. Caccelli ÉMN, Rapoport A. Complications of irradiation in mouth and oropharyngeal cancer. Rev. Bras. Cir. Cabeça Pescoço, v. 37, nº 4, p. 198 - 201

9. Consolaro A. Cárie dentária: histolopatologia e correlações clínico radiográficas. Bauru-SP: Consolaro Editora; 1996.

10. Darlin AI. Studies of the early enamel caries with transmitted light, polarised light and radiography. Brit Dent J. 1956; 101(9): 289-97.

11. Darlin AI. Studies of the early enamel. Its nature, mode of spread, and points of entry. Brit Dent J. 1958; 105(4): 289-97

12. Grötz KA, Duschner H, Kutzner J, Thelen M, Wagner W. Histotomography studies of direct radiogenic dental enamel changes. Mund Kiefer Gesichtschir. 1998; 2 (2): 85-90.

13. Hargreaves MK, Goodis HE. Polpa dentária: de Seltzer e Bender. São Paulo, SP: Quitessence, 2009. 501 p.

14. Hong CH, Napeñas JJ, Hodgson BD, et al. A systematic review of dental disease in patients undergoing cancer therapy. Support Care Cancer 2010; 18 (8): 1007-21.

15. Huber MA, Terezhalmy GT. The head and neck radiation oncology patient. Quintessence Int. 2003; 34 (9): 693-717.

16. Hutton MF, Patterson SS, Mitchell DF, Chalian VA, Hornback NB. The effect of cobalt-60 radiation on the dental pulps of monkeys. Oral Surg Oral Med Oral Pathol. 1974; 38:279-86

17. Kataoka SH, Setzer FC, Gondim-Junior E, Pessoa OF, Gavini G, Caldeira CL. Pulp vitality in patients with intraoral and oropharyngeal malignant tumors undergoing radiation therapy assessed by pulse oximetry. J Endod. 2011 Sep;37(9):1197-200.

18. Kataoka SH, Setzer FC, Gondim-Junior E, Pessoa OF, Caldeira CL, Fregnani ER. Effects of 3-dimensional conformal or intensity-modulated radiotherapy on dental pulp sensitivity during and after the treatment of oral or oro´haryngeal malignancies. J Endod. 2012 Feb;38(2): 148-152.

19. Kielbassa AM, Hinkelbein W, Hellwig E, Meyer-Lückel H. Radiation-related damage to dentition. Lancet Oncol. 2006; 7 (4): 326-35

20. Laurindo MS, Machado RA, 2009. Protocolo pré-radioterapia de cabeça e pescoço. Rev. Bras. Circ. Cabeça e Pescoço 2009 Set;38(3): 208-210

21. Neville WD, Damm DD, Allen CM, Bouquot JE. Patologia Oral e Maxilo Facial, Segunda Edição, 2002, p. 343-354

22. Pankhurst CL, Dunne SM, Rogers JO. Restorative dentistry in the patient with dry mouth: Part 2. Problems and solutions. Dent Update. 1996; 23 (3): 110-4

23. Schroeder HE. Oral structure biology. 4thed. New York:Thieme;1992

24. Sciubba JJ, Goldenberg D. Oral complications of radiotherapy. Lancet Oncol. 2006; 7 (2): 175-83.

25. Scully C, Felix DH. Oral medicine--update for the dental practitioner oral cancer. Br Dent J. 2006; 200 (1): 13-7.

26. Shaw MJ, Kumar NDK, Duggal M, Fiske J, Lewis DA, Kinsella T, et al. Oral management of patients following oncology treatment: literature review. Brit J Oral Maxillofac Surg. 2000; 38 (5): 519-24.

27. Silva, ARS. Análise morfológica e conteúdo mineral da cárie de radiação. Estudo por microscopia de luz polarizada e microscopia eletrônica de varredura [tese]. Piracicaba, SP: Universidade Estadual de Campinas, Faculdade de Odontologia de Piracicaba, Departamento de Diagnótico Oral; 2008.

28. Silva ARS, Alves FA, Antunes A, Goes MF, Lopes MA. Patterns of Demineralization and Dentin Reactions in Radiation-Related Caries. Caries Research 2009; 43 (1): 43-9.

29. Silva ARS, Alves FA, Berger S, Giannini M, Goes MF, Lopes MA. Radiation-Related Caries and Early Restoration Failure in Head and Neck Cancer Patients. A Polarized Light Microscopy and Scanning Electronic Microscopy study. Supportive Care in Cancer 2010; 18 (1): 83-7.

30. Silva ARS, Rosa GB, Eduardo CP, Dias RB, Brandao TB. Increased risk for radiation-related caries in cancer patients using topical honey for the prevention of oral mucositis. nt J Oral Maxillofac Surg. 2011 Jun 21. [Epub ahead of print].

31. Springer IN, Niehoff P, Warnke PH, Bocek G, Kovacs G, Suhr M, et al. Radiation caries-radiogenic destruction of dental collagen. Oral Oncol. 2005; 41(7): 723-8.

32. Stevenson P, Epstein JB. The management of teeth in irradiated sites. Eur J Cancer B Oral Oncol. 1993; 29B (1): 39-43.

33. Syngcuk K, Microcirculation of the Dental Pulp in Health and Disease. Jornal of Endodontics, Vol 11. No.11, 1985 November, p. 465-471

34. Warnakulasuriya S, Mak V, Möller H. Oral cancer survival in young people in South East England. Oral Oncol. 2007; 43 (10); 982-6.

.

9. DOCUMENTAÇÃO FOTOGRÁFICA:

Foto 1. Um dos espécimes do estudo afetado por cárie incisal e mostrando cárie cervical incipiente (pigmentação escura).

Foto 2. Espécime avaliado neste estudo. Note cárie incisal e extensa cárie cervical.

Foto 3. Molar avaliado neste trabalho mostrando cárie relacionada à radioterapia avançada envolvendo esmalte, dentina e cemento.

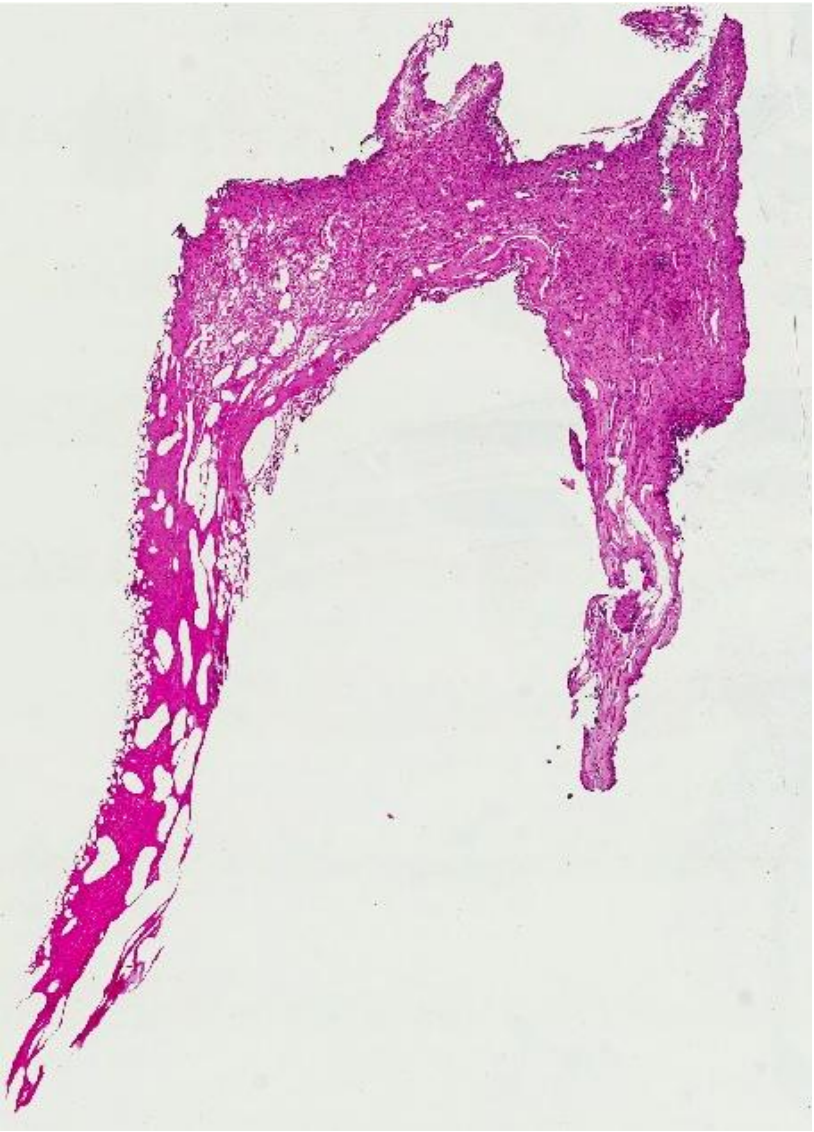

Foto 4. Vista panorâmica de amostra de polpa avaliada no grupo irradiado mostrando contornos e morfologia preservados. Já em menos aumento é possível verificar a presença celularidade e de diversos espaços vasculares nas porções coronária e radicular da amostra (H&E, 50x).

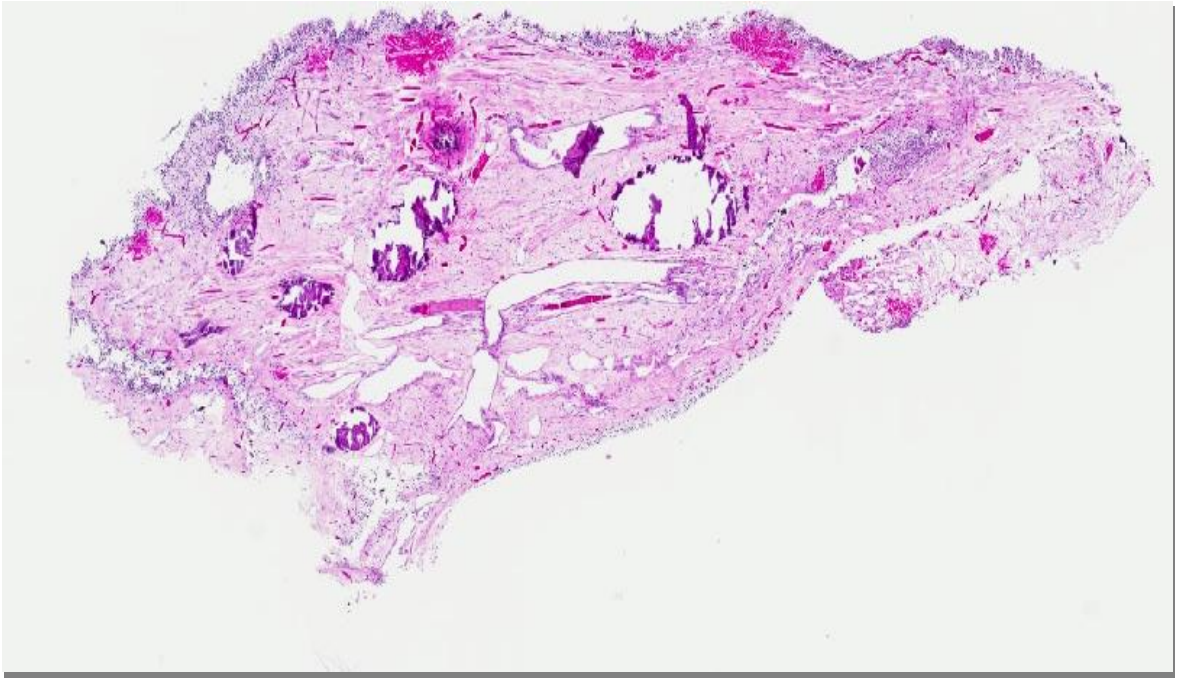

Foto 5. Amostra de polpa do grupo controle mostrando morfologia preservada com a presença de odontoblastos na porção periférica superior, fibroblastos, feixes vásculo-nervosos, grandes espaços vaculares, calcificações e áreas focais de infiltração inflamatória (H&E, 50x).

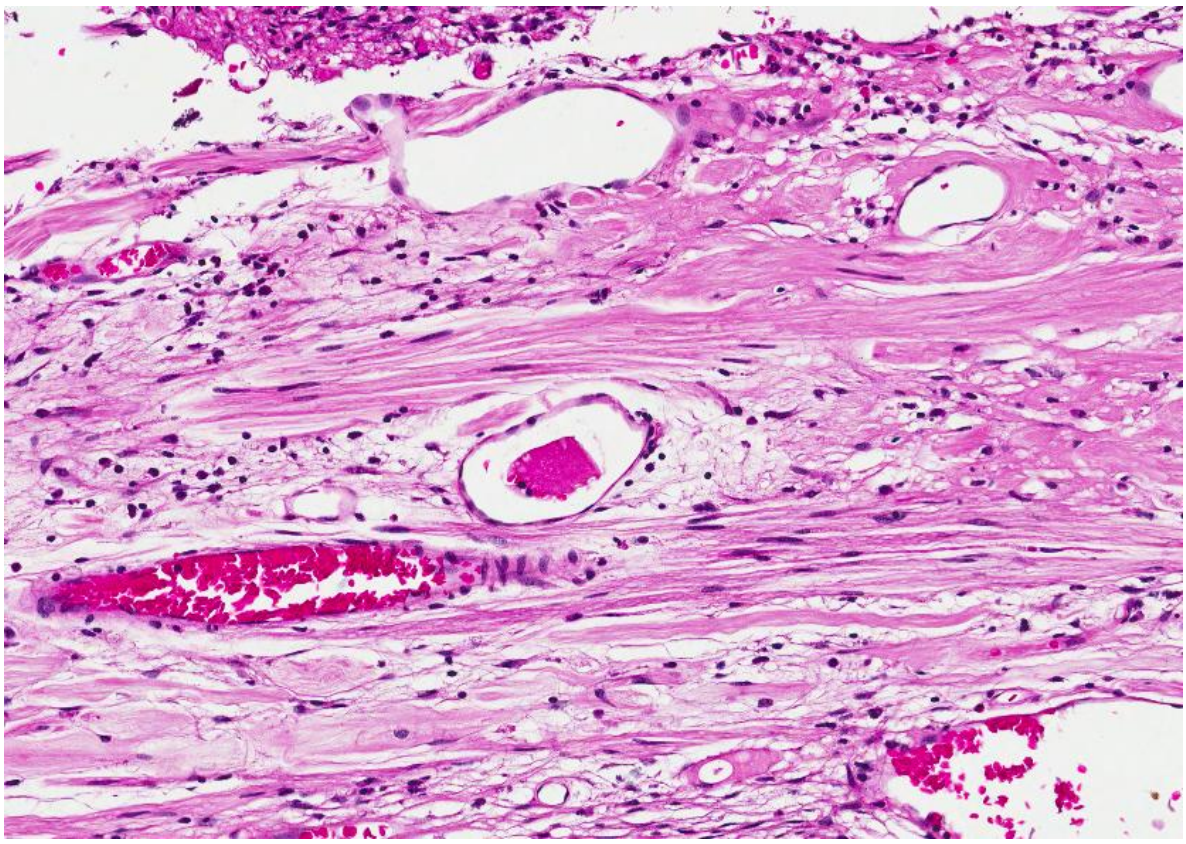

Foto 6. Amostra de polpa do grupo irradiado mostrando em detalhe a morfologia preservada de um feixe vásculo-nervoso na porção central da imagem (H&E, 100X).

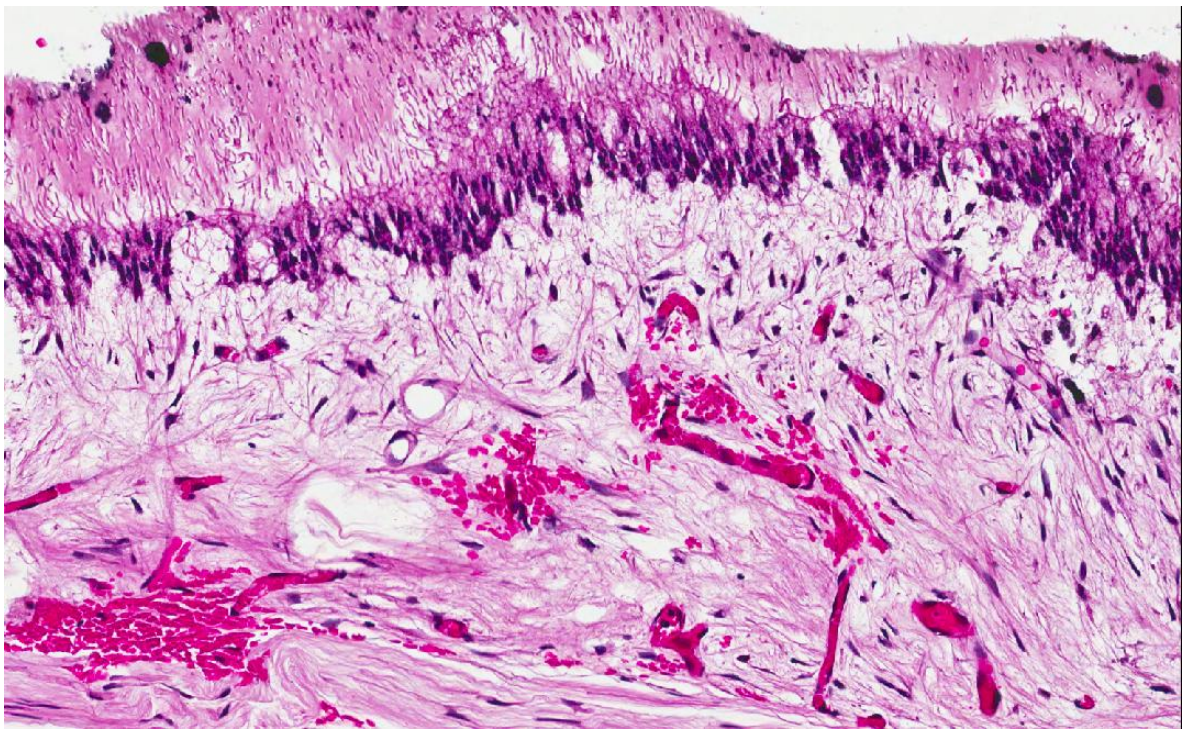

Figura 7. Amostra de polpa do grupo irradiado mostrando na parte superior da imagem um fragmento residual de dentina permeada por prolongamentos odontoblásticos associados a odontoblastos na porção periférica do tecido pulpar. Note a presença de fibroblastos, diversos vasos sanguíneos e feixe vásculo-nervosos na porção inferior da imagem (H&E, 200x).

10. ANEXO 1:

COMITÊ DE ÉTICA EM PESQUISA
FACULDADE DE ODONTOLOGIA DE PIRACICABA
UNIVERSIDADE ESTADUAL DE CAMPINAS

CERTIFICADO

O Comitê de Ética em Pesquisa da FOP-UNICAMP certifica que o projeto de pesquisa **"Avaliação dos efeitos diretos da radioterapia sobre a vascularização, a inervação e a matriz extracelular da polpa dental humana em pacientes oncológicos"**, protocolo nº 116/2011, dos pesquisadores Alan Roger dos Santos Silva, Karina Morais Faria, Marcio Ajudarte Lopes, Thais Bianca Brandão e Vanessa Cristina Gross, satisfaz as exigências do Conselho Nacional de Saúde - Ministério da Saúde para as pesquisas em seres humanos e foi aprovado por este comitê em 08/11/2011.

The Ethics Committee in Research of the School of Dentistry of Piracicaba - State University of Campinas, certify that the project **"Evaluation of the direct effects of radiotherapy on the vascularization, innervation and extracellular matrix of human dental pulp in cancer patients"**, register number 116/2011, of Alan Roger dos Santos Silva, Karina Morais Faria, Marcio Ajudarte Lopes, Thais Bianca Brandão and Vanessa Cristina Gross, comply with the recommendations of the National Health Council - Ministry of Health of Brazil for research in human subjects and therefore was approved by this committee at 11/08/2011.

Profa. Dra. Lívia Maria Andaló Tenuta
Secretária
CEP/FOP/UNICAMP

Prof. Dr. Jacks Jorge Junior
Coordenador
CEP/FOP/UNICAMP

Nota: O título do protocolo aparece como fornecido pelos pesquisadores, sem qualquer edição.
Notice: The title of the project appears as provided by the authors, without editing.

UNIVERSIDADE ESTADUAL DE CAMPINAS

FACULDADE DE ODONTOLOGIA DE PIRACICABA

UNICAMP

ANEXO 2:

CONCORDÂNCIA DO ORIENTADOR

Declaro que a aluna, VANESSA CRISTINA GROSS, RA 096003 esteve sob minha orientação para a realização do Trabalho de Conclusão de Curso intitulado ANÁLISE MORFOLÓGICA DA VASCULARIZAÇÃO DA POLPA DENTAL DE PACIENTES TRATADOS POR RADIOTERAPIA EM CABEÇA E PESCOÇO no ano de2012. Concordo com a submissão do trabalho apresentado à Comissão de Graduação pelo aluno, como requisito para aprovação na disciplina DS833 - Trabalho de Conclusão de Curso. Piracicaba, 08 de outubro de 2012.

Professor Alan Roger dos Santos Silva

Departamento de Diagnóstico Oral

Área de Semiologia