

**UNIVERSIDADE ESTADUAL DE CAMPINAS**  
**FACULDADE DE ODONTOLOGIA DE PIRACICABA**

**CONCORDÂNCIA DO ORIENTADOR**

Declaro que o aluno Vitor Vieira Bomtorin, RA 106296, esteve sob minha orientação para a realização do Trabalho de Conclusão de Curso intitulado "Avaliação da pneumatização da eminência articular por meio de imagens panorâmicas e tomografia computadorizada de feixe cônico" no ano de 2012.

Concordo com a submissão do trabalho apresentado à Comissão de Graduação pelo aluno, como requisito para aprovação na disciplina DS833 - Trabalho de Conclusão de Curso.

Piracicaba, 21 de Agosto de 2013.

Gabriella Lopes de Rezende Barbosa



Universidade Estadual de Campinas - UNICAMP  
Faculdade de Odontologia de Piracicaba - FOP



**Avaliação da pneumatização da eminência articular por meio de imagens  
panorâmicas e tomografia computadorizada de feixe cônico**

Vitor Vieira Bomtorin

Piracicaba 2013

Faculdade de Odontologia de Piracicaba

Autor: Vitor Vieira Bomtorin

Avaliação da pneumatização da eminência articular por  
meio de imagens panorâmicas e tomografia  
computadorizada de feixe cônico

Orientador: Gabriella Lopes de Rezende Barbosa

Piracicaba, 2013

# Ficha catalográfica

FICHA CATALOGRÁFICA ELABORADA POR  
MARILENE GIRELLO – CRB8/6159 - BIBLIOTECA DA  
FACULDADE DE ODONTOLOGIA DE PIRACICABA DA UNICAMP

Bomtorin, Vitor Vieira, 1991-

B639a      Avaliação da pneumatização da eminência articular por meio de imagens panorâmicas e tomografia computadorizada de feixe cônico / Vitor Vieira Bomtorin. -- Piracicaba, SP: [s.n.], 2013.

Orientador: Gabriella Lopes de Rezende Barbosa.

Trabalho de Conclusão de Curso (graduação) – Universidade Estadual de Campinas, Faculdade de Odontologia de Piracicaba.

1. Radiografia panorâmica. 2. Tomografia computadorizada por raios X. 3. Transtornos da articulação temporomandibular. 4. Osso temporal. I. Barbosa, Gabriella Lopes de Rezende, 1988- II. Universidade Estadual de Campinas. Faculdade de Odontologia de Piracicaba. III. Título.

## **Dedicatória**

Dedico esse trabalho à trabalho toda minha família, em especial aos meus país Valdir e Benedita e minha irmã Viviane.

## **Agradecimento**

Gostaria de expressar minha imensa gratidão a minha família, pela confiança depositada em mim, por estarem sempre ao meu lado nos momentos em que sempre precisei, pelo carinho e apoio.

Também sou grato a minha orientadora Gabriella Lopes de Rezende Barbosa, por sempre ter me ajudado durante todos os trabalhos.

Eu estendo ainda meus sinceros agradecimentos a minha namorada, por sempre me ajudar, pelo carinho e pelo companheirismo.

Agradeço a Deus.

E finalizando também sou grato a todos os amigos de república, com os quais pude dar muitas risadas durante esses 4 anos de Piracicaba.

## Resumo

A eminência articular pneumatizada (EAP) é caracterizada pela presença de células acessórias de ar que ocorrem em vários locais, e pode ser limitada ao teto da fossa da articulação temporomandibular (ATM) e em outros casos se estendem para a base do arco zigomático e eminência articular do osso temporal. Clinicamente, é assintomática e radiograficamente, aparece como defeitos radiolúcidos no processo zigomático do osso temporal, com aparência semelhante a células da mastóide. Pode estar presente unilateralmente ou bilateralmente e o diagnóstico diferencial inclui cisto ósseo aneurismático e hemangioma. O diagnóstico de EAP é importante, porque se trata de um defeito que facilita a propagação de processos patológicos no conjunto e é um fator complicador em casos de cirurgia na região da eminência articular. Este estudo foi realizado para determinar a precisão do diagnóstico de pneumatização em radiografias panorâmicas, com a confirmação do diagnóstico por meio de tomografia computadorizada de feixe cônico (TCFC) dos mesmos indivíduos, como o padrão ouro. As avaliações foram realizadas por três examinadores em relação à presença ou ausência de pneumatização na eminência e na cavidade articular, e quando presente, classificada como uni ou multilocular, e como unilateral ou bilateral. Foram obtidos valores relacionados com a área sob a curva ROC variando de  $Az = Az = 0,67-0,55$  ( $Az =$  área sob a curva ROC). Assim, podemos concluir que a radiografia panorâmica tem média a baixa precisão para o diagnóstico da pneumatização da eminência articular e fossa da ATM em relação a TCFC.

## Palavras-chave

Radiografia panorâmica, Tomografia Computadorizada por Raios X, Articulação Temporomandibular, Osso Temporal

## **Abstract**

The pneumatized articular eminence (EAP) is characterized by the presence of accessory cells of air that occur in various locations, and may be limited to the roof of the fossa of the temporomandibular joint (TMJ) and in other cases extend to the base of the zygomatic arch and eminence articulate the temporal bone. It is clinically asymptomatic and radiographically appears as radiolucent defects in the zygomatic process of the temporal bone, with similar appearance to the mastoid cells. May be present unilaterally or bilaterally and the differential diagnosis includes aneurysmal bone cyst and hemangioma. Diagnosis EAP is important because it is a defect that facilitates the spread of pathological processes in the set and is a complicating factor in cases of surgery in the region of the articular eminence. This study was undertaken to determine the diagnostic accuracy of pneumatization on panoramic radiographs, with confirmation of the diagnosis by means of beam computed tomography (CBCT) of the same individuals as the gold standard. The evaluations were conducted for three examminadores in the presence or absence of Pneumatization eminence and joint cavity and, when present, classified as uni or multilocular, and as a unilateral or bilateral. Values were related to the area under the ROC curve ranging from  $Az = Az = 0,67-0,55$  ( $Az =$  area under the ROC curve). Thus, we conclude that the panoramic radiograph has low to medium accuracy for the diagnosis of pneumatization of the articular eminence and fossa of the TMJ in relation to CBCT.

## **Keywords**

Panoramic Radiography, Tomography X-Ray computed, Temporomandibular Joint, Temporal Bone.



## Sumário

1. Introdução e Revisão da Literatura .....	10
2. Proposição.....	13
3. Materiais e Métodos.....	14
4. Resultados.....	18
5. Discussão.....	20
6. Conclusão.....	24

## Introdução e Revisão da literatura

O crânio contém várias cavidades preenchidas por ar as quais são chamadas de pneumatizações. Essas áreas pneumáticas podem surgir em diferentes localizações, em adição aos seios paranaís, incluindo o osso temporal (Orhan *et al*,2005).

O desenvolvimento de células de ar é precedido pela formação de cavidades ósseas, um processo fisiológico normal relacionado com atividade periosteal. Medula óssea primária nessas cavidades se diferenciam em um tecido conjuntivo mesenquimal. O epitélio invagina para dentro deste tecido conjuntivo, produzindo uma membrana mucosa que sofre atrofia, deixando uma fina membrana residual ligada ao periósteo. Recessão desta membrana e posterior reabsorção óssea promovem o aumento das células de ar (Ojala *et al*, 1950).

Tremble *et al.*, em 1934, relataram a presença de locais dentro do osso temporal onde se encontravam células acessórias de ar. As pneumatizações podem ser divididas em cinco regiões que se subdividem em áreas, totalizando dez locais. As regiões primárias consistem em orelha média, mastóide (mastóide escamosa), perilabiríntica, ápice petroso, e acessórios.

De acordo com Groell e Fleischmann, em 1999, a pneumatização do osso temporal varia consideravelmente, frequentemente se estendendo à região de ATM. Dos 100 pacientes avaliados por essa pesquisa, 51 apresentaram pneumatização do teto da cavidade articular.

Em 1985, Tyndall e Matterson denominaram de eminência articular pneumatizada (EAP) as células acessórias de ar que ocorrem na base do arco zigomático e na eminência articular do osso temporal, as quais são similares às células de ar do processo mastóide do osso etmoidal. Os autores, pela primeira vez, relatam detalhadamente os resultados de um levantamento de 1061 pacientes quanto às características populacionais da pneumatização e identificam variações radiográficas deste defeito. Foram visualizadas EAPs em 28 pacientes (2.6%). Também foram estabelecidas características da pneumatização da eminência articular do osso temporal, sendo elas: clinicamente assintomáticos e radiograficamente apresentam-se como defeitos radiolúcidos no processo

zigomático do osso temporal com aparência similar às células da mastóide; se estendem anteriormente até a eminência articular sem ultrapassar a sutura zigomaticotemporal e; não há expansão nem destruição da cortical do zigomático. O diagnóstico diferencial inclui cisto ósseo aneurismático e hemangioma. Ainda segundo os autores, a pneumatização da eminência articular pode ser uni ou bilateralmente. Possui dois tipos de padrões, sendo eles: unilocular ou multilocular. O tipo unilocular é definido como uma imagem radiolúcida oval única com bordas bem definidas. Já o tipo multilocular demonstra inúmeras pequenas cavidades dentro do defeito e se assemelham às células da mastóide (Tyndall *et al.*, 1985).

Até a realização desse estudo citado anteriormente, poucos casos haviam sido relatados. Roser *et al.* (1976) notaram a presença de um defeito no arco zigomático de um paciente durante exame radiográfico para avaliação da articulação temporomandibular do mesmo. Kulikowski *et al.* relataram a presença de pneumatização da eminência articular em 1982, a qual foi descoberta em exame radiográfico pré-operatório de eminectomia para tratamento de desordem temporomandibular. Yurosko *et al.* (1985) identificaram pneumatização da eminência articular em radiografia panorâmica realizada para posterior remoção de terceiros molares, o defeito foi descrito como um achado anômalo e dificilmente encontrado.

Levantamentos a respeito da incidência de pneumatização da eminência articular foram realizados. Kaugars *et al.* (1986) avaliaram 784 pacientes, obtendo o resultado de 1% de casos de EAP. Carte *et al.*, em 1999, examinaram 2734 radiografias, desta amostra, 40 apresentavam pneumatização (1.5%) . Hofmann *et al.* (2001) reportaram avaliação de 1084 pacientes dos quais 20 (1.85%) foram diagnosticados com eminência articular pneumatizada. Seguidos por Orhan *et al.* em 2005, com amostra de 1006 imagens e prevalência de 1.88%, e em 2006 com amostra de 1049 e prevalência de 1.62%. Yavuz *et al.* (2009) avaliaram 8107 pacientes obtendo percentual de 1.03% de casos de EAP. Todos estes estudos utilizaram imagens pantomográficas para avaliação e diagnóstico do defeito.

A modalidade radiográfica mais comumente utilizada para diagnóstico de EAP é a radiografia panorâmica, pelo fato da pneumatização se tratar de um achado acidental em exames solicitados para outras finalidades (Stoopler *et al.*, 2003). Sendo assim, pantomografias eram consideradas o método inicial para avaliação de

pneumatizações por seu baixo custo, baixa dose de radiação e boa visualização da eminência articular (Miloglu *et al.*,2011).

No entanto, uma vez que a tomografia computadorizada de feixe cônico (TCFC) não apresenta superposição de estruturas, permitindo uma avaliação tridimensional, ultrapassa a acurácia diagnóstica da radiografia panorâmica na avaliação dos espaços aéreos temporais. Além disso, uma região menos superficialmente localizada, como a porção medial da eminência articular, só pode ser visualizada na TC (Virapongse *et al.*,1995).

Em recente estudo, Miloglu *et al.* (2011) avaliaram a prevalência de eminência articular pneumatizada em 514 pacientes. Porém, ao invés de avaliarem o defeito em radiografias panorâmicas como era feito até então, usaram imagens tomográficas de feixe cônico. Do total da amostra, 8% dos pacientes apresentaram pneumatização, sugerindo que a prevalência de EAP é maior do que se acreditava anteriormente.

Diagnosticar a pneumatização da eminência articular é importante por se tratar de um defeito que facilita a disseminação de vários processos patológicos junto à articulação como tumores, inflamações e fraturas devido à resistência mínima. (Betz e Wiener, 1991) Além disso, em casos em que se faz necessária a manipulação cirúrgica da eminência articular, a EAP deve ser considerada como um fator complicador (Tyndall *et al.*, 1985 ; Kulikowski *et al.*,1982).

Visando aumentar a capacidade de diagnóstico da pneumatização da eminência articular, a presente pesquisa teve como objetivo avaliar a acurácia da radiografia panorâmica para diagnóstico desse defeito, em imagens obtidas pelas técnicas: panorâmica digital e confirmadas por imagens tomográfica de feixe cônico (padrão ouro).

## **Proposição**

Visando aumentar a capacidade de diagnóstico da pneumatização da eminência articular, a presente pesquisa teve como objetivo avaliar a acurácia da radiografia panorâmica para diagnóstico desse defeito, em imagens obtidas pelas técnicas: panorâmica digital e confirmadas por imagens tomográfica de feixe cônico (padrão ouro).

## Materiais e métodos

Após a aprovação do projeto no comitê de ética em pesquisa da FOP-UNICAMP sob protocolo de número 070/2011, foram avaliadas as imagens das radiografias panorâmicas digitais e tomografias computadorizadas de feixe cônico de indivíduos, de ambos os sexos, com idade compreendida entre 18 e 75 anos.

### Fonte do material da Pesquisa

Todas as imagens utilizadas foram provenientes do arquivo da Disciplina de Radiologia Odontológica da Faculdade de Odontologia de Piracicaba/ UNICAMP, Piracicaba/SP.

- Radiografia panorâmica digital

Os exames panorâmicos foram adquiridos no aparelho Digital Orthopantomograph OP100 D (Instrumentarium Corp., Imaging Division, Tuusula, Finland) com filtração de 2,5 mm de alumínio e área focal de 0,35x0,5 mm, sensor CCD, operando com os seguintes fatores: 66kVp, 2,5mA e tempo de exposição de 17,6s. Acoplado ao aparelho estava um computador Pentium 2.80ghz, 256Mb de memória RAM, com monitor S-VgA, tela plana, 15 polegadas, configuração de tela com resolução de 1024 x 768 pixels e sensor de vídeo de 2Mb, além de software inerente ao sistema, CliniView software (Instrumentarium Corp., Imaging Division, Tuusula, Finland). Aparelho localizado na Clínica de Radiologia Odontológica da Faculdade de Odontologia de Piracicaba, Piracicaba/SP.

- Tomografia computadorizada por feixe cônico

Os exames tomográficos foram obtidos através de um tomógrafo com tecnologia cone beam, (i-CAT, Imaging Sciences International, Inc, Pensilvânia, EUA), com o paciente posicionado com a cabeça apoiada em suporte para crânio, plano sagital perpendicular ao plano horizontal e plano mandibular paralelo ao plano horizontal. Foi aplicado como protocolo de aquisição de imagens: 120kV, 8mA, FOV de 13cm e 0,25mm de tamanho de voxel. Aparelho localizado na Clínica de Radiologia Odontológica da Faculdade de Odontologia de Piracicaba, Piracicaba/SP.

### Avaliação das imagens

As imagens tomográficas foram avaliadas por dois avaliadores radiologistas, com experiência mínima de dois anos, separadamente, usando o software XoranCat version 3.1.62 software (Xoran Technologies, Ann Arbor, MI, USA) em um mesmo computador em ambiente com ausência de luz. Os avaliadores puderam fazer uso de ferramentas do software para melhorar seu diagnóstico e assim classificar como presença ou ausência de pneumatização nos lados direito e esquerdo. Se o defeito estivesse localizado somente no teto da fossa da ATM, acima do côndilo, era classificado como pneumatização limitada à fossa articular (Figura 1). Mas, se o defeito estivesse localizado na eminência articular, posteriormente à sutura zigomaticotemporal era classificado como EAP (Figura 2). Os defeitos também foram classificados como unilocular ou multilocular (Figures 1 and 2) como Tyndall and Matteson. Os resultados obtidos na avaliação das imagens tomográficas foram o padrão-ouro da pesquisa. As respostas dos avaliadores foram confrontadas para se chegar a um comum acordo, entretanto, caso as repostas diferissem, uma resposta comum era obtida através de consenso forçado na presença de outro radiologista.

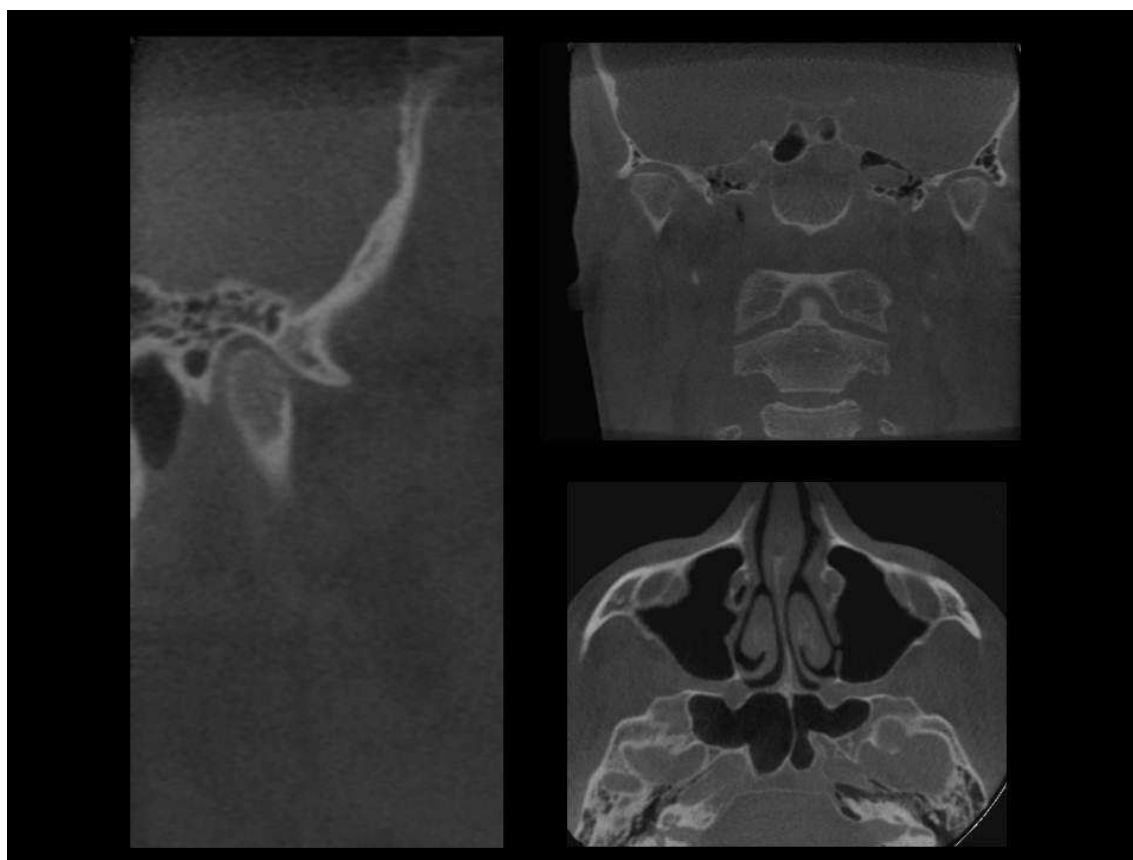


Figura 1 – Imagem de TCFC de paciente com presença de pneumatização multilocular bilateral limitada ao teto da fossa articular.

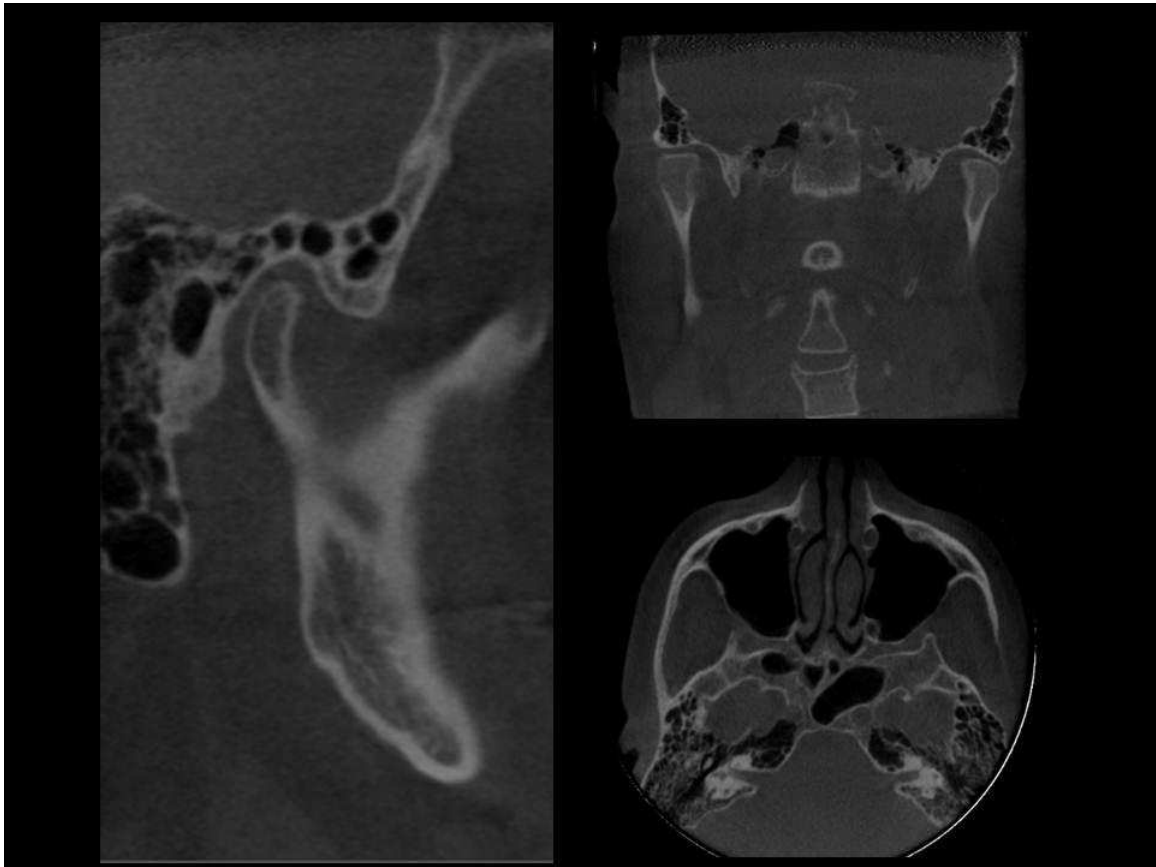


Figura 2 – Imagem de TCFC de paciente com presença de pneumatização multilocular bilateral no teto da fossa e eminência articular.

As radiografias panorâmicas foram avaliadas por três examinadores, todos radiologistas experientes, que puderam utilizar ferramentas de brilho e contraste para melhorar o diagnóstico e classificar como pneumatização presente ou ausente nos dois lados usando o mesmo critério que foi utilizado nos exames tomográficos (Figura 3).



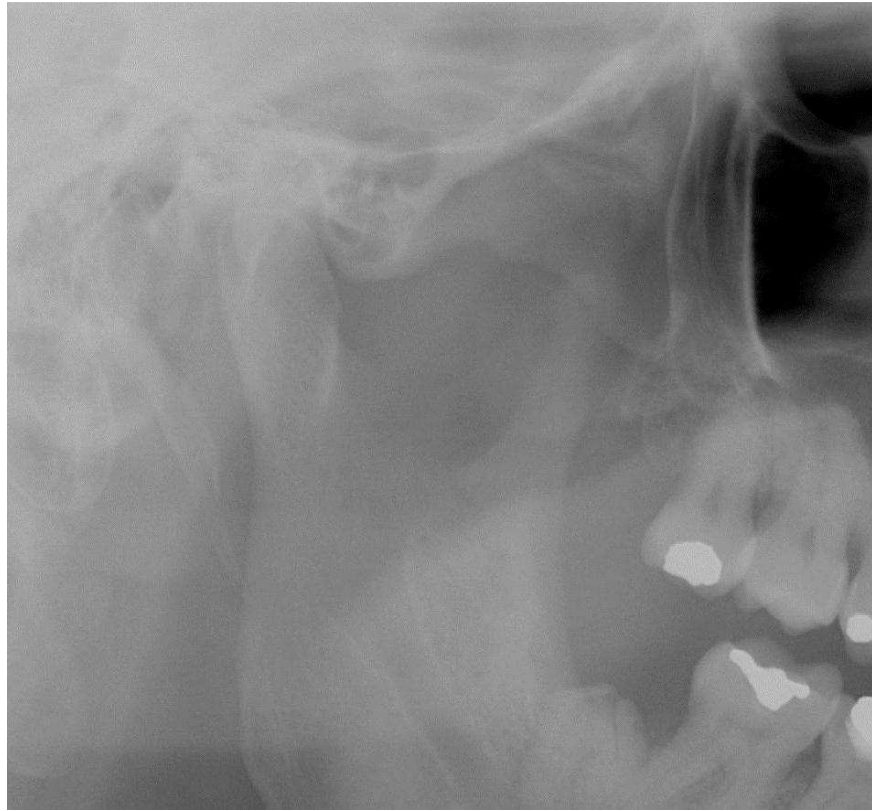


Figura 3 – Imagem recortada de radiografia panorâmica de paciente com presença de pneumatização multilocular bilateral na eminência articular.

### Análise estatística

Após a coleta dos dados, os mesmos foram tabulados em um programa (Microsoft Office Excel 2007) e encaminhados para a avaliação estatística. O padrão de resposta inter-avaliadores foram comparadas pelo teste de Fleiss Kappa. Os resultados da eficiência da radiografia panorâmica como método de diagnóstico para determinação de pneumatização da eminência articular e da cavidade articular em relação ao padrão ouro obtido pela Tomografia foram analisados pela comparação das áreas sob a curva ROC que foram utilizados como índices de precisão do sistema. Toda a análise estatística foram conduzidas no programa Stata Statistics/Data Analysis versão 11.0 (StataCorp, Texas, USA) com nível de significância em 5% ( $\alpha = 0.05$ ).

## Resultados

Na Tabela 1 é possível observar a alta concordância nos padrões de respostas inter-avaliadores, com valor de concordância máximo de 95,50% ( $k=0,449$ ,  $SD=0,067$ ) e mínimo de 89,00% ( $k=0,338$ ,  $SD=0,064$ ).

Tabela 1 - Padrão de resposta inter-avaliador na avaliação de pneumatização da eminência articular e da cavidade articular em radiografias panorâmica

	Avaliadores	Agreement	Expected Agreement	Kappa	Std. Err.	Z	Prob>Z
Eminência R	1 X 2	89,00%	81,20%	0,415	0,071	5,870	0,000
	1 X 3	92,50%	83,97%	0,532	0,069	7,710	0,000
	2 X 3	90,50%	83,97%	0,407	0,069	5,900	0,000
Eminência L	1 X 2	92,50%	86,55%	0,442	0,071	6,260	0,000
	1 X 3	94,50%	88,25%	0,532	0,069	7,700	0,000
	2 X 3	94,00%	88,70%	0,469	0,070	6,740	0,000
Cavidade R	1 X 2	95,50%	91,83%	0,449	0,067	6,670	0,000
	1 X 3	89,00%	83,37%	0,338	0,064	5,280	0,000
	2 X 3	90,50%	85,25%	0,356	0,054	6,580	0,000
Cavidade L	1 X 2	91,50%	87,26%	0,333	0,064	5,220	0,000
	1 X 3	89,00%	81,19%	0,415	0,070	5,910	0,000
	2 X 3	92,50%	85,42%	0,486	0,061	8,010	0,000

Na Tabela 2 é possível observar que a radiografia panorâmica tem um precisão média a baixa em relação a Tomografia, de  $Az=0,67$  a  $Az=0,55$  ( $Az$ = área sob a curva ROC), para determinação de pneumatização da eminência articular e da cavidade articular. A sensibilidade da radiografia panorâmica variou de 0,643 a 1,00, ou seja, os avaliadores detectaram corretamente de 64% a 100% das lesões. A

especificidade variou de 0,646 a 0,872, ou seja, 65% a 87% dos pacientes que não tinham lesão foram diagnosticados corretamente como sem lesão. A probabilidade de um avaliador identificar corretamente a Pneumatização na Panorâmica varia de 10 a 38% (VPP mínimo= 0,095 e máximo= 0,378). E a probabilidade de um avaliador identificar corretamente a ausência de Pneumatização na Panorâmica varia de 96% a 100% (VPN mínimo= 0,957 e máximo=1,00).

Tabela 2 – Resultados da radiografia panorâmica em relação ao padrão ouro na avaliação de pneumatização da eminência articular e da cavidade articular.

Grupo	Avaliação	ROC Area	Std. Err.	chi2	Prob>chi2	Sens	Espe	VPP	VPN
Eminência	Controle	1,00	0,00						
R	Avaliador 1	0,67	0,04	0,651	0,00	0,667	0,872	0,378	0,957
	Avaliador 2	0,67	0,04	0,651	0,00	0,667	0,872	0,378	0,957
	Avaliador 3	0,61	0,04	1,171	0,00	0,643	0,849	0,243	0,969
Eminência	Controle	1,00	0,00						
L	Avaliador 1	0,63	0,04	1,115	0,00	0,800	0,832	0,279	0,981
	Avaliador 2	0,60	0,03	1,426	0,00	0,714	0,823	0,233	0,975
	Avaliador 3	0,57	0,03	2,179	0,00	0,700	0,811	0,163	0,981
Cavidade	Controle	1,00	0,00						
R	Avaliador 1	0,55	0,02	4,116	0,00	0,727	0,709	0,127	0,978
	Avaliador 2	0,55	0,02	5,890	0,00	1,000	0,706	0,095	1,000
	Avaliador 3	0,64	0,03	1,377	0,00	0,800	0,754	0,317	0,964
Cavidade	Controle	1,00	0,00						
L	Avaliador 1	0,57	0,02	3,153	0,00	0,737	0,657	0,184	0,960
	Avaliador 2	0,55	0,02	6,375	0,00	1,000	0,646	0,105	1,000
	Avaliador 3	0,63	0,03	1,958	0,00	0,913	0,689	0,276	0,984

## Discussão

A pneumatização do osso temporal pode ser dividida em cinco regiões que são subdivididas em áreas, num total de dez sites. As regiões consistem de ouvido médio primário, mastóide, perilabiríntico, ápice petroso, e accessories (Tremble,1934). A pneumatização muitas vezes apresenta proximidade com a articulação temporomandibular (ATM), estando presente no teto da cavidade articular e pode se estender até a base do arco zigomático e eminência articular do osso temporal (Groel e Fleischmann, 1999).

Diagnosticar a pneumatização da eminência articular (PEA) e fossa da ATM é importante porque é um defeito que facilita a propagação de vários processos de doença ao longo da articulação, como tumores, inflamação e fraturas devido à resistência mínima (Betz e Wiener, 1991). Além disso, nos casos em que é necessária a manipulação cirúrgica da eminência articular, a PAT deve ser considerada como uma fator complicador (Tyndall e Matterson,1985; Kulikowski *et al.*,1982).

As radiografias panorâmicas foram considerados o método inicial para avaliação da PAT, devido ao seu baixo custo, baixa dose de radiação e boa visualização da eminência articular (Miloglu *et al.*, 2011). Além disso, pelo fato da pneumatização ser um achado incidental em exames para outros fins, o diagnóstico geralmente foi feita por uma imagem panorâmica (Stoopler *et al.*, 2003). No entanto, uma vez que a TCFC não tem superposição de estruturas, permitindo uma avaliação tridimensional, excede o valor diagnóstico da radiografia panorâmica na avaliação dos espaços aéreos temporais. Além disso, quando presentes em uma região localizada menos superficialmente, como a porção medial da eminência articular, só podem ser visualizados no exame tomográfico (Virapongse *et al.*, 1985).

Estudos anteriores avaliaram a presença de PAT em radiografias panorâmicas e da prevalência deste fenômeno tem sido relatada a ser entre 1,0% e 3,42% (Orhan *et al.*,2005; Tyndall e Matteson, 1985; Kaugars *et al.*, 1986; Hofmann *et al.*, 2001; Yavuz *et al.*, 2009; Orhan *et al.*, 2006; Orhan *et al.*, 2010). No entanto, radiografias panorâmicas convencionais têm características inerentes, incluindo uma ampla zona focal e sobreposição de estruturas adjacentes (Miloglu *et al.*, 2011). A

TCFC, no entanto, permite uma melhor visualização da área de interesse sem ampliação, sobreposição e distorção (Scarfe *et al.*, 2006). O exame tridimensional tem sido considerado como o método de escolha para a avaliação de estruturas ósseas e espaços de ar na base do crânio (Miloglu *et al.*, 2011). A primeira avaliação da prevalência da PAT por imagens de TCFC foi feito por Miloglu *et al.*, em 2011 e relatou taxas superiores do que as sugeridas na literatura. Os autores encontraram 8% de ocorrência de PAT entre 514 pacientes, uma diferença significativa quando comparado com as taxas encontradas em imagens panorâmicas.

Este estudo comparativo constatou que radiografia panorâmica convencional tem baixa a média precisão para diagnosticar pneumatização em comparação com TCFC. A área sob a curva ROC variou de  $Az = 0,67$  a  $Az = 0,55$  ( $Az =$  área sob a curva ROC). A sensibilidade da radiografia panorâmica variou de 0,643-1,00 e a especificidade variou 0,646-0,872 para a detecção dos defeitos.

Radiografias convencionais, como as imagens panorâmicas, foram consideradas inadequadas para a detecção da PAT. Além disso, a precisão do diagnóstico de pneumatização da fossa da ATM é limitada pelo uso da radiografia convencional. A TCFC elimina os problemas das imagens convencionais e aumenta a perceptibilidade de detectar a presença de células de ar. O exame tridimensional foi utilizado como padrão de referência para o presente estudo porque revela imagens nítidas e bem definidas de áreas pneumáticas na região do osso temporal e permite a localização anatômica precisa e análise do defeito. TCFC mostrou também resultados superiores para imagiologia da articulação temporomandibular, quando comparado com imagens panorâmicas (Honey *et al.*, 2007).

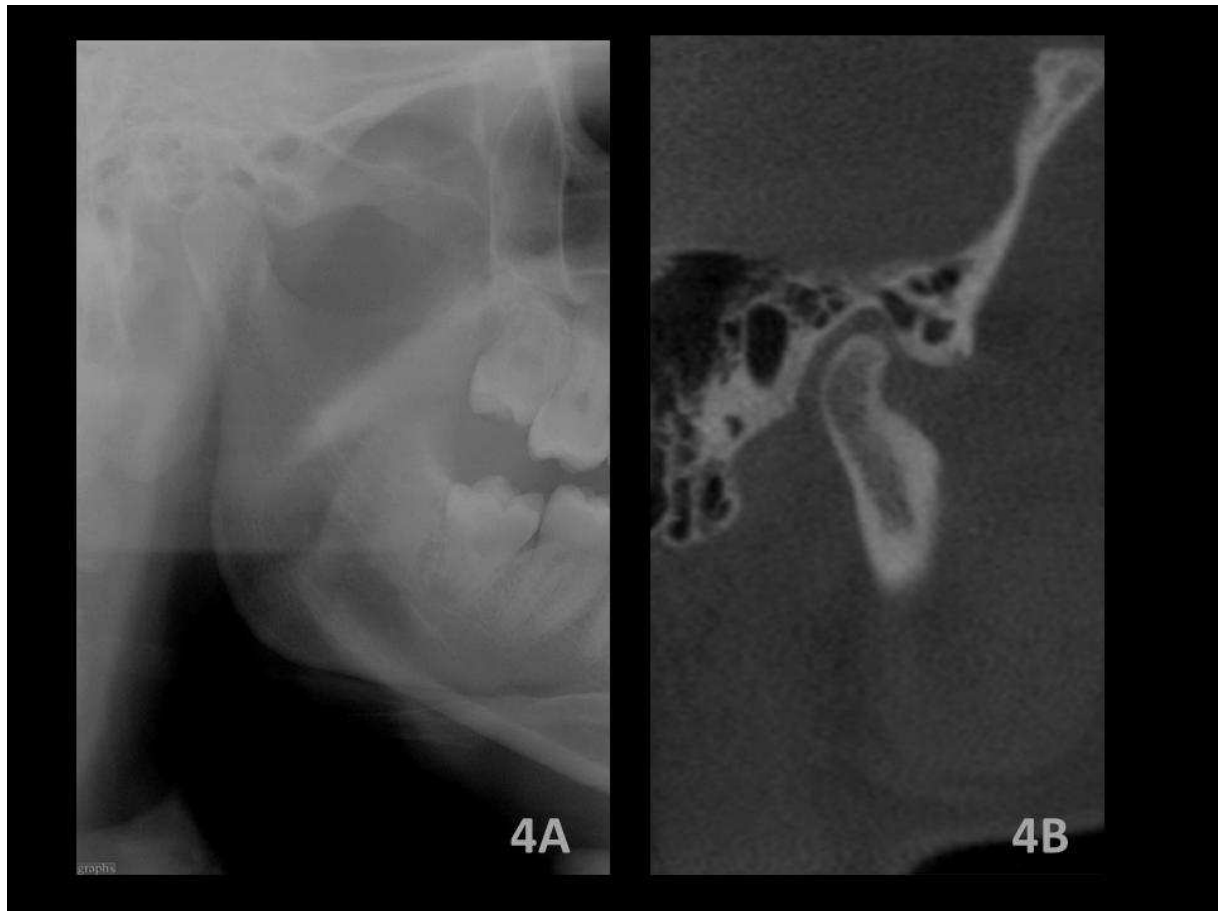

Figura 4 - Imagem panorâmica parcial (a) e TCFC (b) de um mesmo paciente, apresentando pneumatização multilocular na fossa têmporo-mandibular e eminência articular, em ambos os exames.

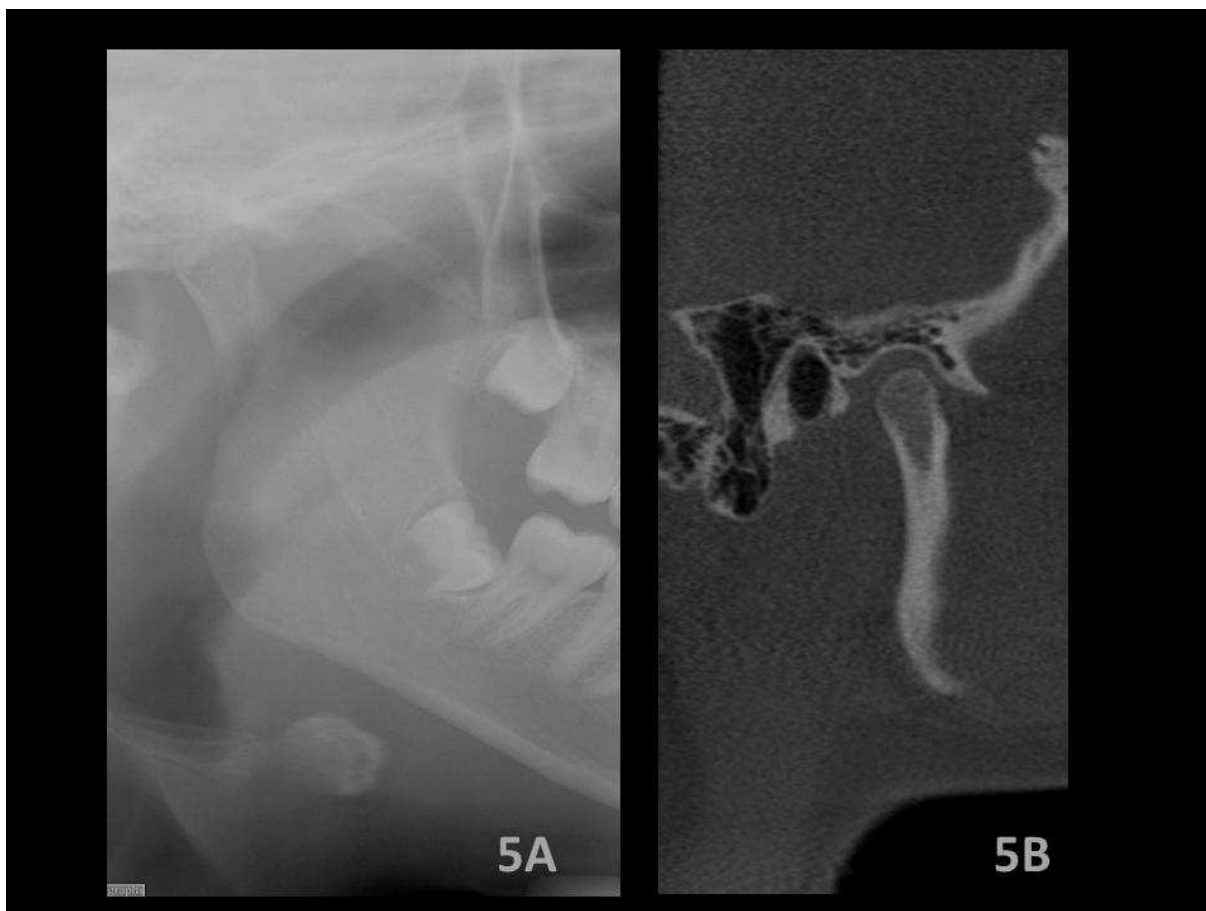


Figura 5 - Imagem panorâmica parcial (a) e TCFC (b) de um mesmo paciente evidenciando a presença de pneumatização multilocular na fossa têmporo-mandibular e eminência articular apenas na TCFC.

## **Conclusão**

As radiografias panorâmicas tiveram uma moderada a baixa acurácia na detecção de pneumatização da fossa e eminência articular, não sendo adequada como exame de escolha para detectar a presença de células de ar. Assim, os pacientes que serão submetidos a intervenção cirúrgica na ATM devem ser encaminhados para um exame de TCFC para um diagnóstico preciso.



## Referências

- Betz BW, Wiener MD: Air in the temporomandibular joint fossa: CT sign of temporal bone fracture. *Radiology* 180:463-466, 1991.
- Carter LC, Haller AD, Calamel AD, Pfaffenbach AC: Zygomatic air cell defect (ZACD). Prevalence and characteristics in a dental clinic outpatient population. *Dentomaxillofac Radiol* 28:116-122, 1999.
- da Silva LC, Oliveira AC, dos Santos JA, Santos TS: Criteria for the request of preoperative tests among oral and maxillofacial surgeons. *J Craniomaxillofac Surg* 40:604-607, 2012.
- Groell R, Fleischmann B: The pneumatic spaces of the temporal bone: relationship to the temporomandibular joint. *Dentomaxillofac Radiol* 28:69-72, 1999.
- Hofmann T, Friedrich RE, Wedl JS, Schmelzle R: Pneumatization of the zygomatic arch on pantomography. *Mund Kiefer Gesichtschir* 5:173-179, 2001.
- Hohlweg-Majert B, Metzger MC, Kummer T, Schulze D: Morphometric analysis - Cone beam computed tomography to predict bone quality and quantity. *J Craniomaxillofac Surg* 39:330-334, 2011.
- Honey OB, Scarfe WC, Hilgers MJ, Klueber K, Silveira AM, Haskell BS, Farman AG: Accuracy of cone-beam computed tomography imaging of the temporomandibular joint: comparisons with panoramic radiology and linear tomography. *Am J Orthod Dentofacial Orthop* 132:429-438, 2007.

Kaugars GE, Mercuri LG, Laskin DM: Pneumatization of the articular eminence of the temporal bone: prevalence, development, and surgical treatment. *J Am Dent Assoc* 113:55-57, 1986.

Kulikowski BM, Schow SR, Kraut RA: Surgical management of a pneumatized articular eminence of the temporal bone. *J Oral Maxillofac Surg* 40:311-313, 1982.

Ladeira DB, Barbosa GL, Nascimento MC, Cruz AD, Freitas DQ, Almeida SM: Prevalence and characteristics of pneumatization of the temporal bone evaluated by cone beam computed tomography. *Int J Oral Maxillofac Surg* doi: 10.1016/j.ijom.2012.12.001.

Miloglu O, Yilmaz AB, Yildirim E, Akgul HM: Pneumatization of the articular eminence on cone beam computed tomography: prevalence, characteristics and a review of the literature. *Dentomaxillofac Radiol* 40:110-114, 2011.

Ojala L: Pneumatization of the bone and environmental factors; experimental studies on chick humerus. *Acta Otolaryngol Suppl* 133:3-28, 1957.

Orhan K, Delilbasi C, Cebeci I, Paksoy C: Prevalence and variations of pneumatized articular eminence: a study from Turkey. *Oral Surg Oral Med Oral Pathol Oral Radiol Endod* 99:349-354, 2005.

Orhan K, Delilbasi C, Orhan AI: Radiographic evaluation of pneumatized articular eminence in a group of Turkish children. *Dentomaxillofac Radiol* 35:365-370, 2006.

Orhan K, Oz U, Orhan AI, Ulker AE, Delilbasi C, Akcam O: Investigation of pneumatized articular eminence in orthodontic malocclusions. *Orthod Craniofac Res* 13:56-60, 2010.

Sauerbier S, Duttonhoefer F, Sachlos E, Haberstroh J, Scheifele C, Wrbas KT, Voss PJ, Veigel E, Smedek J, Ganter P, Tuna T, Gutwald R, Palmowski M: Evaluation of bone substitute materials: Comparison of flat-panel based volume CT to conventional multidetector CT. *J Craniomaxillofac Surg*, <http://dx.doi.org/10.1016/j.jcms.2012.11.039>, 2013

Scarfe WC, Farman AG, Sukovic P: Clinical applications of cone-beam computed tomography in dental practice. *J Can Dent Assoc* 72:75-80, 2006.

Stoopler ET, Pinto A, Stanton DC, Mupparapu M, Sollecito TP: Extensive pneumatization of the temporal bone and articular eminence: an incidental finding in a patient with facial pain. Case report and review of literature. *Quintessence Int* 34:211-214, 2003.

Sümbüllü MA, Cağlayan F, Akgül HM, Yilmaz AB: Radiological examination of the articular eminence morphology using cone beam CT. *Dentomaxillofac Radiol* 41:234-240, 2012.

Tremble GE: Pneumatization of the temporal bone. *Arch Otolaryngol* 19:172-182, 1934.

Tyndall DA, Matteson SR: Radiographic appearance and population distribution of the pneumatized articular eminence of the temporal bone. *J Oral Maxillofac Surg* 43:493-497, 1985.

Virapongse C, Sarwar M, Bhimani S, Sasaki C, Shapiro R: Computed tomography of temporal bone pneumatization: 1. Normal pattern and morphology. *AJR Am J Roentgenol* 145:473-481, 1985.

Yavuz MS, Aras MH, Güngör H, Büyükkurt MC: Prevalence of the pneumatized articular eminence in the temporal bone. *J Craniomaxillofac Surg* 37:137-139, 2009.



**COMITÊ DE ÉTICA EM PESQUISA  
FACULDADE DE ODONTOLOGIA DE PIRACICABA  
UNIVERSIDADE ESTADUAL DE CAMPINAS**



## CERTIFICADO

O Comitê de Ética em Pesquisa da FOP-UNICAMP certifica que o projeto de pesquisa "Avaliação da pneumatização da eminência articular por meio de imagens panorâmicas e tomografia computadorizada de feixe cônico", protocolo nº 070/2011, dos pesquisadores Gabriella Lopes de Rezende Barbosa, Daniela Brait Silva Ladeira, Solange Maria de Almeida e Vitor Vieira Bomtorim, satisfaz as exigências do Conselho Nacional de Saúde - Ministério da Saúde para as pesquisas em seres humanos e foi aprovado por este comitê em 03/08/2011.

The Ethics Committee in Research of the School of Dentistry of Piracicaba - State University of Campinas, certify that the project "Evaluation of pneumatized articular eminence in panoramic images and cone beam computed tomography", register number 070/2011, of Gabriella Lopes de Rezende Barbosa, Daniela Brait Silva Ladeira, Solange Maria de Almeida and Vitor Vieira Bomtorim, comply with the recommendations of the National Health Council - Ministry of Health of Brazil for research in human subjects and therefore was approved by this committee at 08/03/2011.

  
**Prof. Dra. Livia Maria Andaló Tenuta**  
Secretária  
CEP/FOP/UNICAMP

  
**Prof. Dr. Jacks Jorge Junior**  
Coordenador  
CEP/FOP/UNICAMP

Nota: O título do protocolo aparece como fornecido pelos pesquisadores, sem qualquer edição.  
Notícia: The title of the project appears as provided by the authors, without editing.

**PROGRAMA DE BOLSAS DE INICIAÇÃO CIENTÍFICA – QUOTA INSTITUCIONAL UNICAMP**

(quota de agosto de 2012 a julho de 2013)

**PARECER SOBRE RELATÓRIO FINAL DE ATIVIDADES**

**Bolsista:** VITOR VIEIRA BOMTORIM – RA 106296

**Orientador(a):** Prof.(a) Dr.(a) SOLANGE MARIA DE ALMEIDA

**Projeto:** Avaliação da influência de filtros em mensurações verticais para planejamento de mini-implantes palatinos em imagens reformatadas a partir de tomografia computadorizada de feixe cônico

**PARECER**

Emito meu parecer favorável à aprovação. O relatório foi bem escrito, o aluno apresenta bom rendimento acadêmico e o orientador considerou adequadas todas as atividades desenvolvidas pelo graduando.

**Conclusão do Parecer:**

**APROVAR (SIM)  
REFORMULAR (NÃO)  
REJEITAR (NÃO)**

**Pró-Reitoria de Pesquisa, 25 de setembro de 2013.**

  
Mirian Cristina Marcanoia  
PRP / PIBIC - Unicamp  
Matr. 299062