SECRETARIA
DE
PÓS-GRADUAÇÃO
I. B.

Jeannie Nascimento dos Santos

ESTRUTURA E ULTRAESTRUTURA DO EPITÉLIO EPIDIDIMÁRIO DE BÚFALOS (*Bubalus bubalis*) EM DIFERENTES IDADES

Este exemplar corresponde à redação final da tese defendida pelo (a) candidato (a) Jeannie Nascimento dos Santos 17/02/95 aprovada pela Comissão Julgadora

Tese apresentada ao Departamento de Biologia Celular do Instituto de Biologia da Universidade Estadual de Campinas como um dos requisitos para a obtenção do título de Mestre

Orientadora: Profª. Drª. Mary Anne Heidi Dolder

Campinas - SP

1995

UNICAMP
BIBLIOTECA CENTRAL

FICHA CATALOGRAFICA ELABORADA PELA
BIBLIOTECA CENTRAL - UNICAMP

Santos, Jeannie Nascimento
Sa59u Estrutura e ultraestrutura do epitelio epididimario de bufalos (Bubalus bubalis) em diferentes idades / Jeannie Nascimento Santos. - -Campinas, SP : [s.n.], 1995.

Orientador : Mary Anne Heidi Dolder.
Dissertacao (mestrado) - Universidade Estadual de Campinas, Instituto de Biologia.

1. Bufalo. 2. Epididimo. 3. Aparelho geniturinario. 4. Microscopia eletronica. 5. Histoquimica. 6. Ductos eferentes. 7. Inclusoes celulares. I. Dolder, Mary Anne Heidi. II. Universidade Estadual de Campinas. Instituto de Biologia III. Titulo.

UNIDADE BC
N.º CHAMADA: T/UNICAMP Sa59u
V. 01 Ex.
TOMBO BC/ 25688
PROC. 433/95
C [ ] D [x]
PREÇO R$ 11,00
DATA 28/09/95
N.º CPD CM-00076791-1

Dedico este trabalho a minha Mãe, ao meu Pai, e aos meus Irmãos Eric e Bernard.

AGRADECIMENTOS

- À Profa.Dra. Mary Anne Heidi Dolder por ter aceitado desenvolver este trabalho e pela amizade e carinho desenvolidos no decorrer deste período.

- Ao Prof.Dr. Otávio Mitio Ohashi, pela idéia do tema desta tese e pela amizade.

- À Universidade Federal do Pará (UFPA), pelo suporte financeiro através do programa PICD-CAPES para recém graduados.

- Aos Profs. Drs. Antônio Marcos Orsi, Márcia Regina F.B. Martins, Ma. Lúcia Furlan Wada e Wilma de Grava Kempinas por terem aceitado participar da pré-banca e da banca desta tese.

- À Estação de Zootecnia de Registro-SP, através do Dr. José Fernando Simplício de Oliveira e dos médicos veterinários Pietro Barucceli e Roberto M. Porto Filho, pela mediação com fazendeiros da região do Vale do Ribeira para a cessão de seis búfalos entre dezoito e trinta meses de idade e pela ajuda na castração e obtenção de epidídimos utilizados aqui neste trabalho.

- À Estação de Zootecnia de Pirassununga-São paulo, através dos Drs. Pedro Felício e Sérgio Morgulis pela cessão e castração de sete búfalos entre cinco e nove meses de idade, cujos epidídimos também foram utilizados nesta tese.

- Ao Sr. Eduardo Haiki, proprietário da Fazenda Brandina (Campinas-SP), por permitir a castração de um búfalo de três meses de idade, cujo material infelizmente não pôde ser usado por problemas de coleta e fixação.

- Ao Sr. Wanderley Bernardes, proprietário da Fazenda Paineiras do Ingaí (Sapuí-SP), pela carinhosa recepção e pela cessão de três búfalos entre quatro e trinta e seis meses de idade e ao médico veterinário Juan pela castração destes animais.

- Ao Laboratório de Reprodução Animal (LRA) do Centro de Ciências Biológicas (CCB) da UFPA, pela cessão do setor de Histopatologia Animal, para a realização dos cortes de material incluído em parafina, preparação das lâminas coradas com H & E e pelo empréstimo da ocular de morfometria.

- Ao Prof. Dr. Cristovam Picanço Diniz e ao Prof. Manoel, do departamento de Fisiologia do CCB da UFPA, pelo uso do fotomicroscópio Zeiss Optophoto do Laboratório de Neurofisiologia.

- Ao Prof. Dr. Asit Choudhouri e ao técnico Dailto Silva do Depto. de Metalogênese e Geoquímica pelo uso do fotomicroscópio petrográfico Zeiss Axiophoto.

- Ao médico veterinário Aluísio A. Silva e ao biólogo Paulo Inácio, pelo grande auxílio nas análises estatísticas.

- Ao Depto. de Anatomia do Instituto de Biologia (IB) da UNICAMP, através da Profa. Dra. Márcia Martins, pela cessão do Laboratório de Histologia para realização dos cortes de material incluído em parafina, para preparação das lâminas para reação com PAS e, aos técnicos Norivaldo Celestino e Marco Aurélio R. de Paula pela grande ajuda.

- Ao Centro de Microscopia Eletrônica do IB da UNICAMP, através da Profa Dra. Maria Alice da Cruz Höfling e a técnica Antônia pela realização de alguns cortes ultra-finos com navalha de diamante.

- Ao Prof. Dr. Fernando Gallembeck pelo uso do microscópio eletrônico de transmissão Zeiss EM-902 do Depto. de Físico-Química do Instituto de Química da UNICAMP e ao Renato Massami Sassaki pela ajuda.

- Aos Sectretários do Depto. de Biologia Celular do IB da UNICAMP, Maria Aparecida da Cunha, Líliam A.S. Panagio e Sidnei H. Simões e ao técnico Francisco A. Malattesta, pelos préstimos.

- Às amigas e companheiras de pós-graduação, Cristiana de Noronha Begnami, Flávia Helena C. Cabral e Estela Rosetto e ao Víctor Julio F. Roncancio, pela inestimável ajuda, consideração e carinho.

- Às Dras. Simone Damasceno, Ma. Auxiliadora P. Ferreira e Patrícia Bentes Marques, pela valiosa amizade que transpôs quilômetros.

- Aos demais colegas deste Curso de Pós-Graduação pela amizade.

RESUMO

A regionalização do epidídimo de búfalos das raças Mediterrânea (Me), Murrah (Mu) e mestiços Me x Mu foi estudada entre as idades de quatro a trinta e seis meses. Os animais foram agrupados em duas faixas etárias: pré e pós-púberes e os epidídimos foram divididos em 7 sub-regiões denominadas de A a G. Cada sub-região foi analisada sob microscopia de luz e eletrônica de transmissão. A microscopia de luz inclui técnica de rotina para coloração com Hematoxilina e Eosina, histoquímica com PAS e análise morfométrica para diâmetros de túbulo e lúmen e alturas de epitélio e estereocílios. À microscopia eletrônica foram analisados os aspectos ultraestruturais dos tipos celulares do epitélio epididimário e ductos eferentes. Ao longo do epidídimo, à microscopia de luz, observou-se em ambas as faixas etárias, células Principais (P), Basais (B), Apicais (A) e leucócitos intraepiteliais (LI). Figuras mitóticas no terço apical do epitélio também estavam presentes, sendo mais numerosas nas sub-regiões B e C, principalmente em búfalos pré-púberes. A análise histoquímica revelou a existência de atividade secretória a partir dos 5 meses de idade, principalmente na sub-região A, a qual contém os ductos eferentes e nestes a atividade se torna cada vez maior com o amadurecimento do animal. Através da análise morfométrica, observou-se que os búfalos em pré-puberdade já possuem bem definidas as variações dos diâmetros tubular e luminal e das alturas de epitélio e estereoecílios, que se mostraram semelhantes ao observado nos animais pós-púberes. Os diâmetros tubular e luminal são crescentes entre as sub-regiões A e G, enquanto as alturas de epitélio e estreocílios apresentam um comportamento contrário; mais, em ambos os aspectos morfométricos existe uma diferença significativa ($p<0,05$), considerando-se as sub-regiões entre as faixas etárias. Os aspectos ultraestruturais do epitélio em pré e pós-púberes, não mostraram diferença entre A e P; as células B se assemelharam a células de reserva enquanto LI se assemelharam a linfócitos e macrófagos. As células P apresentaram características secretórias e absortivas que variaram de intensidade entre as sub-regiões, especialmente nos búfalos pó-spúberes. O animal de quatro meses de idade já apresentou grande atividade epitelial nas sub-regiões da cauda (F e G) e na sub-região G, possui volumosas estruturas paracristalinas intracitoplasmáticas e intranucleares, também observadas nas sub-regiões E, F e G dos animais pós-púberes. Estas estruturas estão associadas possivelmente ao armazenamento de proteínas.

SUMMARY

The zonation of the buffalo epididymis of Mediterranea (Me), Murrah (mu) breeds and croosbreed Me x Mu was studied in 4 to 36 month old animals. These buffalos were classified in two groups, the animals which have not reached puberty (sexually immature) and animals (mature animals) and their epididymis was divided in 7 subregions called A to G. each subregion was analysed with and transmission electron microscopy. Light microscopy included routine staining with Hematoxilin & Eosin (HE), histochemistry with PAS and morphometric analysis for tubular and luminal diameters and height of epithelium and stereocilia. Throughout the epididymary tubule it was observed with light microscopy that tubules of all ages have Principal cell (P), basal cell (B), Apical ceell (A) and intraepithelial leukocytes (LI). Mitotic figures in the apical region of the epithelium are also found and are more numerous in the B and C subregions, specially in buffalos between 5 and 9 months of age. Histochemical analysis revealed the existence of secretory activity from the 5th month of age, principally in the A subregion, where the activity increases with sexual maturation. Morphometric analysis supports the idea that the buffalos which have not reached puberty already havee weell determined diameters and height variations of the tubule, lumen, epithelium and stereocilia. These variations were similar to that observed in buffalos after puberty. Tubular and luminal diameters increase from the A to G subregions while the height of epithelium and stereocilia diminish. However, in both morphometric features a significant difference ($p<0.05$) was verified between the subregions of the animals sexually immature and animals after puberty. Ultraestructural features of the epididymary epithelium in both age ranges reveal no differences among the A and P cells; B cells appear to be reserve cells, while LI are similar to lymphocytes and macrophages. In P cells ultrastructural features suggestive of secretory and absorptive activities were found in varying intensities in all subregion, specially in buffalos after puberty. The 4 month old animal already had an accentuated epithelial activity in its caudal subregions (F and G). The G subregion had large cytoplasmic and intranuclear paracristalline structures, similar to that observed in E, F and G subregions of buffalos after puberty. These structures are probably associated protein storage.

ÍNDICE

INTRODUÇÃO 1

REVISÃO BIBLIOGRÁFICA 4

1. INTRODUÇÃO 4

1.1. ASPECTOS GERAIS SOBRE A HISTOLOGIA DO EP. EPIDIDIMÁRIO 4
1.1.1. DUCTOS EFERENTES 4
1.1.2. TÚBULO EPIDIDIMÁRIO 5
1.1.3. DUCTO DEFERENTE 6

2. TIPOS CELULARES E RELAÇÕES COM A REGIONAL. DO EPIDÍDIMO 6
2.1. TIPOS CELULARES NOS DUCTOS EFERENTES 7

2.2. TIPOS CELULARES NO TÚBULO EPIDIDIMÁRIO 10
2.2.1. CÉLULAS BASAIS 10
2.2.2. CÉLULAS PRINCIPAIS 12
2.2.3. CÉLULAS APICAIS, CLARAS E HOLÓCRINAS 19
2.2.4. LEUCÓCITOS INTRAEPITELIAIS 21

3. ASPECTOS MORFOMÉTRICOS DO TÚBULO EPIDIDIMÁRIO 21

4. HISTOGÊNESE E DIFERENCIAÇÃO DO EPITÉLIO EPIDIDIMÁRIO 23

MATERIAL E MÉTODOS 26

1. OBTENÇÃO DO MATERIAL 26

2. MICROSCOPIA DE LUZ 26

2.1. FIXAÇÃO 26

2.2. PROCESSAMENTO E INCLUSÃO 26

2.3. MICROTOMIA E COLORAÇÃO 26

2.4. ANÁLISE HISTOLÓGICA 27

2.5. ANÁLISE MORFOMÉTRICA 28

3. MICROSCOPIA ELETRÔNICA 29

3.1. OBTENÇÃO DO MATERIAL 29

3.2. FIXAÇÕES 29

3.3. PROCESSAMENTO E INCLUSÃO 29

3.4.ULTRAMICROTOMIA E CONTRASTAÇÃO 30

RESULTADOS 31

1. MICROSCOPIA DE LUZ 31

1.1. ANÁLISE HISTOLÓGICA 31
1.1.1. ANIMAIS NA FAIXA ETÁRIA DE 5 A 9 MESES 31
1.1.2. ANIMAIS NA FAIXA ETÁRIA DE 18 A 30 MESES 38

1.2. ANÁLISE HISTOQUÍMICA 42
1.2.1. ANIMAIS NA FAIXA ETÁRIA DE 5 A 9 MESES 43
1.2.2. ANIMAIS NA FAIXA ETÁRIA DE 18 A 30 MESES 47

1.3. ANÁLISE MORFOMÉTRICA 51

2. MICROSCOPIA ELETRÔNICA DE TRANSMISSÃO 53

2.1. ANIMAL DE 4 MESES 53

2.2. ANIMAIS DE 18 A 36 MESES 59

DISCUSSÃO 65

1. SUB-REGIÃO A 65

2. SUB-REGIÃO B 67

3. SUB-REGIÃO C 69

4. SUB-REGIÕES D e E 72

5. SUB-REGIÃO F 77

6. SUB-REGIÃO G 78

7. CÉLULAS BASAIS 80

8. LEUCÓCITOS INTRAEPITELIAIS 81

9. CÉLULAS CLARAS, ESTREITAS E HOLÓCRINAS 82

10. MORFOMETRIA 83

11. HISTOGÊNESE E DIFERENCIAÇÃO 83

CONCLUSÕES 87

REFERÊNCIAS BIBLIOGRÁFICAS 89

FIGURAS, TABELAS E GRÁFICOS V.2

INTRODUÇÃO

O epidídimo é o único órgão acessório do aparelho reprodutor masculino comum a todos os mamíferos, aves e répteis (HAFEZ, 1980), visto que durante o desenvolvimento embrionário destes, deriva da parte sexual do mesonéfron (a qual origina os ductos Eferentes) e do ducto de Wolff que origina o túbulo epididimário propriamente dito, (CRABO, 1965).

Em mamíferos o epidídimo é organizado como um longo túbulo, altamente convoluto, alcançando um comprimento estimado em 2, 6, 50 e 64 metros no rato, no homem, em bovinos e em suínos, respectivamente (BROOKS, 1983). As convoluções deste túbulo estão encerradas numa extensão da túnica albugínea, de tal modo que o órgão apresenta anatomicamente três regiões definidas como: cabeça, corpo e cauda.

De modo geral, a cabeça é plana e está localizada próximo ao pólo anterior do testículo, no qual está conectada pelos Dúctos Eferentes. A cabeça se afila no estreito corpo que percorre a superfície dorsal do testículo, alargando-se novamente com a formação da cauda volumosa. Esta se encontra ligeiramente conectada próximo ao pólo testicular posterior, sendo a região epididimária onde o túbulo se torna gradualmente desespiralado até à fusão com o ducto Deferente (MARTAN, 1969).

Em virtude de suas características embrionárias, o epidídimo apresenta, em termos, características fisiológicas relativamente similares ao rim, particularmente nas atividades de absorção e secreção, devido ao fato de ambos apresentarem absorção de Na^+ e água e secretarem K^+ (CRABO, 1965; BROOKS, 1983). Estes processos realizados pelas células do epitélio epididimário, promovem as modificações morfofisiológicas finais às etapas de especialização e maturação dos espermatozóides.

Estas modificações incluem alterações estruturais e físico-químicas que ocorrem principalmente nas regiões da cabeça e do corpo do epidídimo e podem ser mediadas pelos flúidos epididimários que banham o espermatozóide durante sua travessia (BROWDER *et alii.*, 1991).

As alterações estruturais compreendem: a migração de uma pequena quantidade de citoplasma residual, denominado "gota citoplasmática", que permanece ligada à região do colo do espermatozóide após a espermiação e se movimenta em direção à região da peça intermediária de onde é removida do espermatozóide; a diminuição do comprimento da peça intermediária; mudanças no nível de condensação do acrossoma; alterações na forma nuclear e na textura da cromatina e na estrutura de algumas organelas

caudais como mitocôndrias; além do desenvolvimento da capacidade, inerente ao espermatozóide, de manter a motilidade progressiva (GANGULI, 1979; SHARMA *et alii,* 1979; BROWDER, 1991; AUGER & DADOUNE, 1993).

As alterações físico-químicas envolvem mudanças das características metabólicas da célula espermática e da natureza da superfície da membrana plasmática devido à adição de novas proteínas, bem como a modificação, perda e/ou redistribuição de outras pré-existentes e de carboidratos específicos da superfície do espermatozóide (GANGULI, 1979; OLSON & ORGEBIN-CRIST, 1983; BROWDER *et alii.*, 1991).

Outra função importante do epidídimo é quanto ao armazenamento dos espermatozóides, que permanecem na região da cauda, dentro de um microambiente nutritivo que os mantém viáveis à fertilização durante vários dias, numa condição de quiescência prévia à ejaculação (GANGULI, 1979; BROOKS, 1983).

De acordo com HANSSON & TRYGSTAD (1974) e SUN & FLICKINGER (1979), estas funções estariam intimamente relacionadas ao desempenho específico das células do epitélio epididimário que parecem ser andrógeno-dependentes.

O conhecimento das funções básicas do epidídimo em relação ao transporte e ao armazenamento dos espermatozóides tem sido enriquecido por muitos autores há muito tempo; porém, o marco inicial para o crescimento da importância funcional deste órgão surgiu em 1897, através de um estudo descritivo das características morfológicas do epitélio epididimário de cães, realizado por HAMMAR. Segundo este autor, os aspéctos biométricos e celulares sugeriram a existência de diferenças regionais ao longo deste túbulo (NICANDER,1958).

A partir disto, inúmeros estudos morfológicos foram realizados em várias espécies, principalmente em mamíferos, constituindo-se assim uma literatura espécie-específica sobre a compartimentalização deste órgão em zonas ou sub-regiões distintas.

Por outro lado, devido ao diversificado número de sub-regiões encontradas em diferentes animais, tornou-se difícil uma comparação entre as mesmas. Trabalhos anteriormente realizados em cavalos, carneiros, bovinos e suínos, mostraram que a porção inicial da região da cabeça do epidídimo é composta por tortuosos dúctos eferentes, que estabelecem conexão entre o testículo e o próprio túbulo epididimário; enquanto que em camundongos, ratos e coelhos a cabeça do epidídimo é quase totalmente formada pelo túbulo epididimário (CRABO, 1965; MARTAN, 1969).

Outrossim, alguns aspéctos foram estabelecidos com relação às diferenças estruturais entre as várias sub-regiões na maioria dos mamíferos, como: o aumento gradual

do diâmetro do túbulo epididimário, da extremidade cranial à caudal; a diminuição da altura dos estereocílios e das células epiteliais colunares; além de variações na quantidade de células musculares lisas que circundam o túbulo.

Posteriormente, estas mudanças regionais na morfometria do túbulo, associadas aos detalhes citológicos do seu epitélio de revestimento foram relacionados, por vários autores, à variação da intensidade secretória específica de cada região anatômica ou a diferentes fases de um ciclo secretório celular ao longo do túbulo (NICANDER, 1958; MANEELY, 1959).

Assim, a segmentação regional do epidídimo deixou de ser baseada nos dados biométricos gerais do seu epitélio para se fundamentar na distribuição, morfologia e características citoquímicas dos seus tipos celulares, numa tentativa de se compartimentalizar cada evento do processo fisiológico de maturação espermática e caracterizar seu mecanismo entre as espécies.

Estudos comparativos realizados por NICANDER (1958) com bovinos, equinos e carneiros, subdividiram o epidídimo destas espécies em 6 sub-regiões específicas, distribuídas entre suas 3 regiões anatômicas. Esta subdivisão foi baseada em aspectos morfométricos e, principalmente, na caracterização citoquímica e distribuição das células epiteliais colunares Principais, das células Basais e dos linfócitos intraepiteliais, sendo que a localização e a frequência destes tipos celulares variam entre os mamíferos.

OSMAN & FAHMY (1970), GOYAL & DHINGRA (1975a, b, c) e RASTOGI *et alii* (1982), descreveram 6 sub-regiões no epidídimo de bubalinos e ABDOU *et alii*.(1985) caracterizaram nesta mesma espécie, 8 sub-regiões diferentes. De posse destas citações de literatura específica sobre as diferenças regionais do epidídimo de bubalinos verificamos que os autores utilizaram como metodologia observações à microscopia de luz.

Assim, objetivando ampliar os conhecimentos sobre este órgão nesta espécie, reexaminamos suas características estruturais e descrevemos os aspéctos ultraestruturais dos seus tipos celulares em diferentes faixas etárias. Desta forma, os resultados foram relacionados ao amadurecimento sexual dos animais, às características espermáticas inerentes aos bubalinos e à fisiologia do órgão.

1. INTRODUÇÃO:

1.1. ASPÉCTOS GERAIS SOBRE A HISTOLOGIA DO EPITÉLIO EPIDIDIMÁRIO:

1.1.1. DÚCTOS EFERENTES:

A porção inicial da cabeça do epidídimo ou toda esta, de acordo com a espécie de mamífero, é formada pelos ductos Eferentes testiculares (DE), os quais apresentam sua extremidade anterior em contato com a porção superior do Mediastino (a rede testicular ou *rete testis*) e na sua extremidade posterior se unem para formar um único ducto, o túbulo epididimário (ROSS,1993).

Os DE, em número de 8 a 20 e com cerca de 15 a 20 cm de comprimento são altamente enovelados e penetram na túnica albugínea passando do testículo para o epidídimo (ROSS, 1993).

O seu epitélio de revestimento é pseudoestratificado cilíndrico, formado pela alternância de células cilíndricas altas e células cúbicas, que conferem um aspecto irregular ao contorno luminal onde, nas reentrâncias, observa-se um epitélio simples cúbico ou prismático, enquanto nas elevações de diversos formatos aparecem células prismáticas altas (ROSS, 1993).

Os tipos celulares presentes no epitélio englobam células ciliadas geralmente cilíndricas altas, onde a intensa atividade dos seus cílios ajuda no transporte dos espermatozóides ao epidídimo e, células não-ciliadas com microvilos em sua superfície livre. Este tipo celular parece participar ativamente do processo de endocitose, pois possui invaginações canaliculares em sua borda apical e contem vesículas micropinocíticas, corpúsculos membranosos densos, prováveis lisossomos e outras estruturas associadas a este processo.

Existem ainda outros tipos celulares, menos frequentes, como as células Basais (B), (arredondadas e com pouco citoplasma e organelas sendo consideradas como células de reserva), Linfócitos Intraepiteliais (LI) e Macrófagos (JUNQUEIRA & CARNEIRO, 1990; ROSS, 1993).

Os DE são envolvidos por fina camada de células musculares lisas em arranjo circular, que se tornam mais numerosas à medida que se aproxima o túbulo epididimário e provavelmente ajudam no movimento do conteúdo da luz em direção ao epidídimo. O

tecido conjuntivo intersticial frouxo que separa os dúctos, contem ainda numerosos vasos sanguíneos e linfáticos (JUNQUEIRA & CARNEIRO, 1990; ROSS, 1993).

O epitélio dos DE juntamente com a porção inicial do epitélio epididimário teria, dentre outras, a função de absorver mais de 90% do flúido que deixa a Rete testis (CRABO, 1965; ROSS, 1993)

1.1.2. TÚBULO EPIDIDIMÁRIO:

O túbulo epididimário possui um epitélio prismático pseudoestratificado, constituído por dois tipos celulares básicos: Células Principais (P) e células Basais (B), estas últimas semelhantes às do DE. Outros tipos celulares foram descritos: Células Apicais (A), células Claras e células Halo; sendo estas últimas identificadas como linfócitos intraepiteliais (JUNQUEIRA & CARNEIRO, 1990; ROSS, 1993).

As células P são de presença contínua e numerosa ao longo do túbulo; porém, morfologicamente seu tamanho e sua forma mudam através do órgão (DOUGLASS *et al,*1991). Estas células são geralmente cilíndricas altas e sua superfície luminal é recoberta por microvilos imóveis, longos e delgados, chamados estereocílios. A altura destas células varia de 60 a 80 *u*m, no segmento inicial e diminui até geralmente à metade desta altura, na região da cauda (ROSS, 1993).

Devido a sua notável altura na porção inicial do túbulo e à tortuosidade deste, em alguns locais a luz tem aparência irregular, podendo-se observar "ilhas" de epitélio dentro do lúmen, causadas pelas curvas fechadas do túbulo nos locais em que a parede epitelial foi cortada de um lado deste (ROSS, 1993).

As células P possuem núcleo oval, alongado e situados a uma distância moderada da lâmina basal (LB). Considera-se que estas células tenham atividade absortiva devido à presença em geral de numerosas invaginações nas bases dos estereocílios, de vesículas revestidas, de corpúsculos multivesiculares e de possíveis lisossomos no citoplasma.

Por outro lado, as células P apresentam características secretórias, como numerosas cisternas de retículo endoplasmático granular (REG) em torno do núcleo e esparsos no citoplasma apical; localização basal do retículo endoplasmático agranular (REA) e volumoso complexo de Golgi de localização supranuclear (DOUGLASS, 1991; ROSS, 1993).

As células B se localizam na base do epitélio, apoiando-se sobre a lâmina basal sendo de estrutura simples, com poucas organelas, citoplasma de coloração pálida e núcleo esférico.

O epitélio epididimário é circundado por uma lâmina própria delgada e por células musculares lisas que, em geral, apresentam orientação circular em torno do túbulo nas regiões da cabeça e do corpo; porém, nesta segunda região, pode-se encontrar feixes de células musculares dispostas longitudinal e obliquamente.

Na região da cauda ocorre um número de camadas progressivamente maior até que, na porção inicial do ducto deferente e ao longo deste, os feixes musculares se organizam em três camadas: longitudinal interna, circular média e longitudinal externa.

Estas diferenças no número e na disposição das camadas musculares ao longo das regiões estariam associadas com as diferenças na atividade muscular de cada região. A cabeça e o corpo apresentariam contrações peristálticas rítmicas e espontâneas, enquanto que na região da cauda o número de contrações seria menor, porém mais intensos (ROSS, 1993).

1.1.3. DUCTO DEFERENTE:

O Ducto Deferente (DD) se inicia como continuação direta do túbulo epididimário, na forma de um tubo muscular de parede espessa que sai da bolsa escrotal e atravessa o canal inguinal como componente do cordão espermático. No anel inguinal profundo, penetra na pelve e se une à vesícula seminal para formar o ducto ejaculador que penetra na próstata e se abre na uretra.

Sua parede é extremamente espessa devido à grande quantidade de músculo liso, o qual se contrai quando o ducto é dissecado, levando à formação de dobras ou pregas longitudinais do seu epitélio de revestimento, projetadas em direção ao lúmen e causando a este um aspecto irregular. Seu epitélio é pseudoestratificado cilíndrico, podendo conter estereocílios; possui células Basais e Principais semelhantes às observadas no epidídimo (ROSS, 1993).

2. TIPOS CELULARES E SUAS RELAÇÕES COM A REGIONALIZAÇÃO DO EPIDÍDIMO:

O número exato de regiões, sub-regiões ou zonas existentes no epidídimo pode ser espécie-específico ou variar dentro de uma mesma espécie, de acordo com o critério de delimitação anatômica ou classificação nominal utilizados pelos autores e, ainda, baseado na distribuição e frequência de tipos celulares como: células Basais (B), células

Principais (P), células Claras (C), células Estreitas (E), células Holócrinas (H) e leucócitos intraepiteliais, presentes em praticamente todas as espécies de mamíferos, como no homem, roedores, alguns ruminantes e em alguns répteis. Os principais herbívoros ruminantes como bovinos, ovínos e caprinos; omnívoros como os suínos e herbívoros não-ruminantes como os equinos são aqui, especialmente abordados, por estarem mais próximos de uma comparação entre búfalos, material deste trabalho.

Já foram descritas, na controvertida literatura específica, 5 sub-regiões em camundongos (ABE *et alii.*, 1983; ABE & TAKANO, 1988); hamster (VICENTINI, 1987); rato gigante africano (OKE *et alii.*, 1988); homem (NISTAL *et alii.*, 1990); caprinos (GOYAL & WILLIAMS, 1991) e em bovinos (ABDEL-RAOUF, 1960). Em torno de 6 sub-regiões foram descritas em marsupiais, equinos, bovinos, carneiros, búfalos, suínos e camelos (JONES *et alii.*, 1984; NICANDER, 1958; LÓPEZ *et alii*, 1989; GOYAL, 1985; NILNOPHAKOON, 1978; RASTOGI *et alii.*, 1982; GOYAL & DHINGRA, 1975; WROBEL *et alii.*, 1974; TINGARI & MONIEM, 1979); 7 sub-regiões em preá (HOFFER & GREENBERG, 1978); 8 sub-regiões em ratos (TURNER, 1991), gatos (VIOTTO *et alii.*, 1988), búfalos (ABDOU *et alii.*, 1985) e 9 sub-regiões no rato (HERMO *et alii.*, 1981).

Apesar do variado número de sub-regiões entre as espécies, os autores concordam que a transição entre as sub-regiões é gradual existindo uma justaposição de caractéres morfológicos entre duas sub-regiões adjacentes e que as modificações estruturais (histológicas e citológicas) são de natureza variada, principalmente ao longo do comprimento da cabeça, quando comparadas àquelas ao longo das regiões do corpo e da cauda (GOYAL & DHINGRA, 1991).

Deste modo, torna-se difícil uma comparação entre as sub-regiões de diferentes espécies, por isso restringiremos nossa revisão a algumas espécies de ruminantes e incluiremos alguns detalhes que não se podem deixar de ressaltar em outras espécies como por exemplo no homem e em répteis, limitando-nos a considerar os limites anatômicos (cabeça, corpo e cauda) que embora tenham um valor questionável entre os autores, tornará mais fácil a compreensão da complexidade deste órgão entre as espécies.

2.1. TIPOS CELULARES NOS DUCTOS EFERENTES:

SINGH & DHINGRA (1971), observaram que em búfalos adultos o epitélio das sub-regiões da cabeça varia de colunar simples a pseudoestratificado, enquanto nas sub-regiões do corpo e da cauda existe um epitélio pseudoestratificado típico.

GOYAL & DHINGRA (1975a, b, c), observaram que o segmento inicial da cabeça do epidídimo de búfalos entre 1 e 19 meses estava formado por ductos eferentes(DE). O epitélio destes ductos, em animais de 1 a 8 meses, possuía células colunares simples com poucas células cuboidais entremeadas, ocorrendo uma inversão entre 11 e 19 meses, com predominância de células cuboidais e poucas células colunares, onde os estereocílios estariam ausentes em todos os estágios de desenvolvimento.

Células Basais (B) também foram referidas por GOYAL & DHINGRA (1975a, b, c) no DE de búfalos, onde estariam ocasionalmente presentes; o lúmen dos ductos eferentes apresentavam um contorno irregular nos diferentes planos de secção, devido à variação na altura das células.

Estes autores, através da reação de PAS efetuada em DE de búfalos entre 11 e 19 meses, detectaram pequenas partículas intensamente PAS-positivas disttribuídas pelo citoplasma das células P, sendo mais abundantes na zona apical destas células. Reação com intensidade semelhante foi observada no endotélio de vasos e resposta PAS-positiva moderada da lâmina basal, borda luminal, células musculares lisas e tecido conjuntivo foi também encontrada.

De modo semelhante, os DE de camelos adultos apresentaram células colunares ciliadas alternando com células colunares baixas não-ciliadas (SINGH & BHARADWAJ, 1980). Em bovinos adultos, VICENTINI *et alii.* (1984) observaram a presença de células ciliadas que são predominantemente cilíndricas com núcleo ovóide e cromatina densa, possuindo também estereocílios e células não-ciliadas de localização predominantemente na metade basal do epitélio, que são cúbicas com núcleo de formato esférico a quadrangular e cromatina dispersa. Além destas células, descreveram pequenos linfócitos intraepiteliais (LI), com núcleo esférico e picnótico e citoplasma cromófobo circundando regularmente o núcleo conferindo uma imagem negativa de halo. Estes LI foram associados com a possível segregação de antígenos antiespermáticos.

GOYAL *et alii.* (1992) também descreveram em DE de caprinos, a presença de células ciliadas e não-ciliadas, linfócitos e, ainda, macrófagos intraepiteliais. Contudo, classificaram as células não-ciliadas em três tipos com morfologia e distribuição variáveis entre as extremidades proximais (intratesticulares) e distais (transição para o túbulo epidídimário) dos DE, sendo que estas células se diferenciariam gradativamente do tipo I ao III, ao longo do comprimento dos DE.

A extremidade proximal seria exclusivamente revestida pelo tipo I de células não-ciliadas que carece de grânulos e vacúolos; os segmentos médio e distal estariam

predominantemente revestidos pelos tipos II e III, apresentando também um pequeno número de células do tipo I. O tipo II possuiria grânulos citoplasmáticos densos, homogêneos, corando positivamente com PAS e eosina e o tipo III seria caracterizado pela presença de vacúolos de aspecto vazio que não se coram com eosina nem reagem ao PAS.

Estes autores sugerem que as células do tipo I estariam geneticamente programadas para permanecerem indiferenciadas na porção inicial dos DE, ou para se diferenciarem nos tipos II e III nos segmentos médio e distal e, em adição, o flúido testicular e seus componentes (espermatozóides, proteínas carreadoras de andrógenos = ABP, testosterona, etc.) também possuiríam um importante papel na diferenciação destas células não-ciliadas.

GOYAL (1985) já havia observado ao longo dos ductos eferentes presentes na porção inicial do epidídimo de bovinos adultos, prováveis grânulos secretórios, densos, homogêneos e PAS positivos, presentes em células não-ciliadas, às quais referiram como células do tipo II. Outro aspecto ultraestrutural dos DE, descrito por GOYAL (1985), foi a presença de esferas/vacúolos no lúmen, sendo relacionadas a processos secretórios e/ou absortivos.

JONTÉ & HOLSTEIN (1987), descreveram o epitélio dos DE do epidídimo humano com três meses de idade apresentando células prismáticas com prolongamentos apicais de citoplasma que se projetam para o lúmen, quase o obstruindo. Estas células apresentariam na sua zona supranuclear: complexo de Golgi, mitocôndrias e partículas eletrondensas. As células ciliadas seriam similares, porém com uma densa camada de cílios na sua superfície, projetando-se para o lúmen.

WYSTUB *et alii.* (1989a) caracterizaram, nos DE de suínos, um epitélio colunar simples formado por células P com microvilos em sua superfície além de protrusões apicais semelhantes a "bolhas" de citoplasma que estariam erupcionando para o lúmen e por células ciliadas com cílios protrudentes para o lúmen.

Também em suínos, STOFEL *et alii.* (1991), relataram que o epitélio dos DE seria composto por células P, células ciliadas e elementos celulares, os quais seriam considerados como células B e também leucócitos mononucleares. As células P, possuem um aparelho endocítico pouco desenvolvido, envolvendo escassas vesículas cobertas e não-cobertas e endossomos.

Estes autores não observaram evidências de formação de grânulos secretórios pelo complexo de Golgi, muito embora tenham observado corpos circundados por membrana nas zonas supra- e infranucleares, com conteúdo granular com intensidade de

coloração variável, que poderiam ser grânulos secretórios. Estes corpos, porém, estavam ausentes na zona próximo à borda apical, não tendo sido observada sua exocitose.

MANIMEKALAI & AKBARSHA (1992) relataram que o segmento inicial da cabeça do epidídimo de lagartos, correspondente à região dos DE, secreta dois tipos de grânulos glicoprotéicos, intensamente PAS positivos, que seriam liberados por processo apócrino onde as células permaneceriam intactas (grânulos pequenos densamente empacotados) ou por necrose (grandes grânulos armazenados em vacúolos de periferia cromófoba e que aumentam o volume da célula). Ambas as secreções se misturariam com os espermatozóides no lúmen.

STOFFEL *et alii.* (1991) descreveram ainda a presença de corpos fortemente osmiofílicos prevalecendo no terço basal das células epiteliais, sugerindo que sejam vesículas armazenadas e possíveis lisossomos. Além disso, consideraram a presença de protrusões citoplasmáticas apicais nos DE de suínos, como sendo artefatos de técnica, e não como evidência de secreção apócrina como sugerido por GOYAL & WILLIAMS (1988) em caprinos.

2.2. TIPOS CELULARES NO TÚBULO EPIDIDIMÁRIO:

2.2.1. CÉLULAS BASAIS (B):

GOYAL & DHINGRA (1975a, b, c), trabalhando com búfalos entre 1 e 19 meses, subdividiram a cabeça do epidídimo em três sub-regiões, onde a sub-região I conteria os DE, a transição entre os ductos eferentes e o túbulo epidídimário e a porção inicial deste. Dentre estas 3 sub-regiões, nos animais entre 1 e 4 meses de idade, o epitélio do túbulo epididimário seria simples, colunar baixo, com poucas células B na porção inicial e mais numerosas na transição para o corpo do epidídimo, enquanto o epitélio é ligeiramente pseudoestratificado aos 7 e 8 meses e completamente diferenciado de 13 a 19 meses.

As células B são morfologicamente semelhantes em búfalos entre 1 e 19 meses, possuem citoplasma levemente eosinofílico, especialmente vacuolizado próximo ao núcleo, o qual é esférico ou oval, levemente basofílico. Com o amadurecimento do animal este tipo celular se torna mais numeroso nas sub-regiões da cauda e apresenta ao longo das regiões do epidídimo, pequenas partículas de glicogênio PAS positivas..

SINGH & DHINGRA (1971) haviam observado que em búfalos estas células possuem núcleo esférico ou piramidal com cromatina densa, além de pequenas vesículas lipídicas e material PAS positivo na zona supranuclear, sugerindo este material como uma

possível fonte de energia prontamente disponível para a atividade secretória da célula. Vesículas lipídicas, em células B ao longo do epidídimo, foram posteriormente citadas em camelos adultos, por SINGH & BHARADWAJ (1980) e entre as células B da cabeça e do corpo do epidídimo durante o desenvolvimento pós-natal de búfalos por PAL & BHARADWAJ (1986, 1989), sendo que estes últimos autores também observaram a presença de grânulos PAS positivos nestes tipos celulares.

Além disto, SINGH & DHINGRA (1971) observaram a presença de poucas células B na cabeça e um aumento gradual nas sub-regiões do corpo, do mesmo modo que, WYSTUB *et alii.*(1989b) observaram que em suínos as células B seriam achadas somente nos segmentos iniciais, referentes à cabeça e ao corpo. Por outro lado, PAL & BHARADWAJ (1986), reportaram que, em búfalos, estas células seriam mais numerosas no corpo, entre recém-nascidos e pós-púberes, enquanto BILASPURI (1991) estudando epidídimo de búfalos sexualmente maduros, entre 7 a 8 anos, observou maior número de células B na porção final do corpo e também nas sub-regiões da cauda. Semelhante observação já havia sido feita por NILNOPHAKOON (1978) em carneiros adultos.

GOYAL & DHINGRA (1975a, b, c) relacionaram o aumento progressivo do número destas células com o aumento do número de células P submetidas à mitose, sugerindo que as células P originariam as B, baseando-se nas hipóteses de autores por eles citados como, CARMON & GREEN (1952) em carneiros, YAO & EATON (1954) em caprinos e em bovinos por ABDEL-RAOUF (1960).

SHARMA *et alii.* (1986) analisando o epidídimo de caprinos, sugeriram que as células B, de núcleo esférico, condensado e citoplasma eosinofílico homogêneo, teriam o papel de repor células mortas e células eliminadas do epitélio.

As células B aparecem no epidídimo de suínos durante o seu desenvolvimento pós-natal, segundo WROBEL & FALLENBACHER (1974), nos segmentos da cabeça e da cauda, na terceira semana de idade, e são mais numerosas na sub-região final da cauda.

KUMAR *et alii* (1981), através de estudos ultraestruturais do epidídimo de suínos adultos, observaram que as células B provavelmente não estariam envolvidas nas atividades secretórias e absortivas do epidídimo, devido ao seu escasso citoplasma, complexo de Golgi e retículo endoplasmático rugoso pouco desenvolvidos e, à ausência de vacúolos e vesículas. Contudo, ao observar a presença de raros vacúolos autofágicos nestas células, sugeriram atividade fagocítica.

2.2.2. CÉLULAS PRINCIPAIS (P):

SINGH & DHINGRA (1971) observaram que as células P, ao longo do epidídimo de búfalos, possuiam núcleo alongado e citoplasma finamente granular e acidofílico, contendo um material fortemente PAS positivo concentrado na área do complexo de Golgi (supranuclear) e uma reação moderadamente positiva através do citoplasma em direção à lâmina basal também positiva, assim como nos estereocílios. Algumas células, particularmente na região da cauda pareceriam enturgecidas com material PAS positivo, aspecto este que representaria uma fase secretória destas células P.

GOYAL & DHINGRA (1975a, b, c) observaram que em búfalos, as células P têm citoplasma levemente acidofílico na porção inicial do túbulo e núcleo oval apresentando distribuição difusa da cromatina ao longo das sub-regiões da cabeça, sendo que os núcleos ocupam quase toda a altura do epitélio nos búfalos entre 1 e 4 meses. Com o avanço da idade, os núcleos ficam mais próximos à lâmina basal e a zona citoplasmática apical torna-se bem definida e ligeiramente mais clara.

Já nos búfalos entre 7 e 8 anos, os núcleos aparentam ser iguais aos de animais jovens e a localização varia entre as sub-regiões, assim como também varia a coloração do citoplasma destas células P. Estes núcleos podem se localizar no terço inferior do epitélio, próximo à lâmina basal, nas regiões da cabeça e cauda; ainda na região da cabeça e do corpo estão ligeiramente abaixo da metade do epitélio e no terço médio do epitélio (BILASPURI, 1991).

GOURANTON *et alii* (1979) relataram a presença de inclusões cristalóides encontradas em ambos, núcleo e citoplasma de células P, na cauda do epidídimo de cães. As inclusões citoplasmáticas são mais numerosas que as intranucleares, contudo, ambas apresentam estrutura similar e uma constituição proteica. A(s) proteína(s) se organizariam em filamentos, num arranjo de camadas sobrepostas perpendicularmente com ângulo de 90° entre si.

Nas secções, quando estas inclusões são cortadas transversalmente mostram um aspecto fusiforme; não foram observados circundados por membrana e estavam livres no citoplasma sem qualquer relação em particular com uma organela específica nem associados com microtúbulos.

VICENTINI *et alii* (1985), através do estudo ultraestrutural da cauda do epidídimo de gatos sexualmente maduros, também relataram inclusões alongadas de natureza possivelmente cristalina no citoplasma de células P.

LANDIM e ALVARENGA (1988) descreveu a presença de inclusões cristalóides nos núcleos e citoplasma de células P da cabeça do epidídimo de búfalos de 3 anos de idade. Estas estruturas foram observadas tanto à microscopia de luz quanto em microscopia eletrônica, sendo positivas em reações de PAS e Azul de Bromofenol.

Em microscopia eletrônica, as inclusões intranucleares, possuem forma hexagonal com filamentos finos estreitamente emparelhados ou formas alongadas ou curvas, formadas por filamentos espessos e paralelos. As inclusões intracitoplasmáticas são maiores, geralmente paranucleares e acompanhando a curvatura do núcleo. Ambas as estruturas estariam associadas a microfilamentos.

LÓPEZ *et alii.* (1989) observaram no núcleo das células P da cauda do epidídimo e ductos deferentes de equinos adultos, proeminentes inclusões esféricas elétron-densas, circundadas por uma membrana e, ainda, estruturas cristalinas não circundadas por membrana, formadas por uma periodicidade de linhas paralelas elétron-densas separadas por uma zona clara.

Inclusões na matriz mitocondrial de células P foram descritas por LANDIM e ALVARENGA (1989), em epidídimo de búfalos adultos. Segundo esta autora, mitocôndrias muito alongadas, estreitas e sem cristas típicas, conteriam inclusões densas, semelhantes a bastões densos, correndo longitudinalmente na matriz mitocondrial.

GOYAL & DHINGRA (1975a, b, c) relataram que o citoplasma das células P apresentaria um grande número de grânulos PAS positivos concentrados principalmente na região supranuclear, sendo que na região inicial do epidídimo haveria menos material reativo que nas demais, enquanto as regiões da cauda seriam levemente mais positivas que o restante, em todos os estágios pós-natais (búfalos de 1 a 4 meses, de 8 a 12,5 meses e de 18 a 19 meses). Ainda nestas faixas etárias, a lâmina basal e a borda luminal estavam intensamente positivas em todas as regiões, o tecido conjuntivo levemente positivo e o endotélio de vasos moderadamente positivo, enquanto o lúmen não apresentou material PAS positivo. Estes autores limitaram-se a concluir que a localização de carboidratos, mucopolissacarídeos ácidos e lipídeos, principalmente na zona apical das células epiteliais, indicaria uma função secretória ou fornecimento de nutrientes aos espermatozóides, nos últimos estágios de seu desenvolvimento.

RASTOGI et alii. (1982) mostraram a presença de grânulos PAS positivos nas células P ao longo do epidídimo de búfalos, estando em concentração máxima no segmento médio da região da cabeça. Ao longo do corpo, estes grânulos seriam observados ao mesmo tempo nas zonas infra- e supranucleares das células e, no segmento inicial da

cauda estariam na região apical do epitélio. Na porção distal da cauda, tais grânulos foram observados somente na musculatura circundante.

Grânulos PAS positivos foram relatados nas células P no trecho entre a cabeça até a transição entre o corpo e a cauda do epidídimo de zebuínos adultos por ORSI *et alii.*(1985) e por WYSTUB *et alii.*(1989b), que observaram em suínos as células P ao longo do órgão, possuindo grânulos intracitoplasmáticos e sinais de secreção apócrina próximo ao lúmen;

Segundo ABDOU *et alii.*(1985), estudando animais entre 3 semanas pós-parto e 4 anos de idade, as células P de búfalos adultos apresentariam vacúolos claros no citoplasma supranuclear, podendo ser demonstrados ao longo de todo o órgão sendo abundantes na sub-região inicial do túbulo, porém não seriam observados nas sub-regiões finais da cauda. Estes vacúolos claros poderiam representar possivelmente sinais de secreção.

Com resultados semelhantes, em animais adultos, BILASPURI (1991) observou que vesículas apicais e vacúolos levemente corados diminuíam da primeira para a última sub-região. O citoplasma vesicular destas células P apresentava áreas apicais, próximas à borda luminal, densamente coradas em relação à zona supranuclear, o que poderia estar relacionado com síntese de proteínas.

PAL & BHARADWAJ (1986) analisando o desenvolvimento pós-natal do epitélio da cabeça do epidídimo de búfalos, observaram que as células P, em recém-nascidos, possuíam um citoplasma infranuclear claro, com fraca reação PAS positiva e, por outro lado, um citoplasma supranuclear finamente granular de natureza eosinofílica. Em animais pré-púberes, estas células apresentaram borda apical com estereocílios e vesículas secretórias, citoplasma supranuclear finamente granular e mais eosinofílico, zona infranuclear fracamente corada e vacuolizada e uma reação geral ao PAS fracamente positiva. Os animais púberes apresentaram células P fracamente eosinofílicas, com pequenos grânulos PAS positivos e gotículas de lipídios. Nos animais pós-púberes, estes grânulos PAS positivos mostram uma reação moderada e um maior número de grânulos de lipídios, no citoplasma supra e infranuclear.

SHARMA *et alii.*(1986), relataram a presença de mucopolissacarídeos neutros e glicogênio na forma de grandes glóbulos PAS positivos aderidos à borda dos estereocílios, em epidídimo de caprinos.

PAL & BHARADWAJ (1989) observaram que, no epitélio da região do corpo, as células P de búfalos pré-púberes possuíam vesículas secretórias, citoplasma

supranuclear granular e eosinofílico e zona infranuclear altamente vacuolizada, enquanto os animais púberes apresentavam atividade secretória visível, onde as células epiteliais mostravam diferentes características de coloração durante as várias fases de secreção. O citoplasma estava menos vacuolizado e basofílico antes da expulsão dos produtos secretórios e se tornou relativamente mais vacuolizado e levemente eosinofílico depois da secreção.

NICANDER & MALMQVIST (1977) relataram que as células P do segmento inicial do epidídimo de coelho e suínos adultos, possuem um abundante retículo endoplasmático rugoso e indícios da formação de pequenos vacúolos no complexo de Golgi com conteúdo opaco e, ainda, indícios de esvaziamento de conteúdo para o lúmen do túbulo. Estes aspectos representariam atividade de secreção merócrina de um material particularmente proteináceo.

NICANDER (1979), estudando a ultraestrutura das células P da região da cabeça do epidídimo de carneiros, observou que os estereocílios são longos, numerosos e delgados e não estavam associados ao fenômeno pinocítico (corpos multivesiculares e corpos densos). No centro destes estereocílios, existe ainda numerosos filamentos finos em direção ao citoplasma apical. Este autor observou ainda a presença de vesículas picnóticas cobertas, próximo à borda apical, indicando a absorção de macromoléculas do lúmen, ao invés de água. Concomitantemente, observou a presença de corpos multivesiculares e outras estruturas lisossomais, sugerindo a digestão destas macromoléculas.

Segundo este autor, a histologia clássica geralmente interpretava vacúolos e grânulos, presentes no terço citoplasmático apical das células P do epitélio epididimário como estruturas secretórias, enquanto a citologia moderna, interpreta estruturas secretórias como sendo vacúolos picnóticos e lisossomos.

Por outro lado, indícios de secreção merócrina, ou secreção microvesicular, também foram observadas nestes animais por NICANDER (1979), onde vesículas parecem surgir do complexo de Golgi por brotamento de sua superfície interna e avançar rumo à superfície da célula, sem evidências de um mecanismo de concentração. Estas vesículas são diferentes das vesículas pinocíticas claras, também presentes nesta região, por conterem pequenas quantidades de material floculento.

Material semelhante também foi observado nas cisternas dilatadas do Golgi. Estas vesículas não foram observadas em outros níveis do citoplasma abaixo da área do Golgi, mas são muito numerosas no centro desta área e no terço citoplasmático apical,

próximo à borda luminal. NICANDER (1979) observou ainda, o acúmulo de mitocôndrias no terço basal destas células P, ao longo da região da cabeça,

LÓPEZ *et alii.* (1989) estudando epidídimo de equínos, observaram que as células P da região da cabeça mostram uma intensa reação PAS positiva e suas zonas supra- e infranucleares, entre as regiões da cabeça e do corpo, possuem respectivamente uma abundância de complexo de Golgi e um desenvolvido RE rugoso, além de um grande número de mitocôndrias e agrupamentos de numerosos grânulos elétron-densos circundados por membrana e de diferentes tamanhos. Estes aspectos podem estar relacionados à produção de produtos secretórios ácidos e glicoproteínas.

KUMAR *et alii* (1981), descreveram a ultraestrutura das células P de suínos adultos, sugerindo que o epitélio seria capaz de exercer atividade secretória devido à presença de um complexo de Golgi bem desenvolvido, retículo endoplasmático rugoso e de vesículas e vacúolos de vários tamanhos próximos às cisternas do Golgi. Além disso, observaram bolhas secretórias e certos conteúdos luminais semelhantes aos presentes nestas.

GOYAL (1985) observou que as células P de todas as sub-regiões do epidídimo de bovinos sexualmente maduros entre 2 e 3 anos, possuem aspecto ultraestrutural característico de atividade absortiva, tal como invaginação da membrana citoplasmática apical, vesículas cobertas e pinocíticas e vacúolos subapicais.

VENDRELY & DADOUNE (1988) sugeriram uma função secretória para as células P do epidídimo humano, ao observarem sigificativa variação na quantidade de algumas organelas, entre a cabeça, o corpo e a cauda. Estas células possuem uma grande quantidade de vesículas cobertas na região da cabeça sugerindo grande atividade no processo de endocitose mediada por receptores, assim como, um complexo de Golgi duas vezes mais desenvolvido nesta região do que nas demais, sugere uma grande atividade secretória relacionada à síntese de proteínas glicosiladas, principalmente na porção inicial da cabeça.

Apesar destas evidências, estes autores não encontraram diferenças com relação ao retículo endoplasmático (RE) rugoso, entre as três regiões do epidídimo, muito embora este tipo de RE esteja relacionado à síntese de proteínas.

MARENGO & AMANN (1990), ao observarem o aspecto ultraestrutural das células P, ao longo do epidídimo de carneiros adultos, relataram que o terço apical das células P do segmento inicial do epidídimo ou proximal da cabeça contem um desenvolvido retículo endoplasmático rugoso túbulo-cisternal e túbulo-lamelar, complexo de Golgi

associado a numerosas vesículas claras; enquanto mitocôndrias e vesículas densas estariam concentradas no terço basal destas células, no corpo do epidídimo.

GOYAL & WILLIAMS (1991) sugerem que as céluals P de caprinos, principalmente na região da cabeça estariam envolvidas preferencialmente no transporte e digestão de materiais particulados (proteínas, por exemplo: ABP- proteína ligante de andrógeno, e carboidratos), seguida por difusão passiva de água através da membrana plasmática.

MORALES & CAVICCHIA (1991), descreveram a liberação de protrusões citoplasmáticas apicais de células P ao longo do epidídimo de gatos adultos, sugerindo ser um processo de secreção apócrina, onde a parte apical da célula, protrusiona-se, dilata-se e destaca-se da célula . As protusões apicais por eles descritas, possuem vesículas e túbulos e ocasionalmente, membranas concêntricas numa configuração semelhante à bainha de mielina e outras organelas, como mitocôndrias, estão ausentes.

Estes autores também observaram esférulas livres no lúmen, denominando-as de esferas apócrinas, contendo principalmente vesículas e membranas lisas concêntricas semelhantes àquelas presentes nas protusões. As esférulas se moveriam passivamente ao longo do túbulo, visto que são observadas ao longo do epidídimo, mesmo em secções onde as células não apresentam em atividade secretória.

Estas eférulas apresentam ocasionalmente, um conteúdo homogêneo, finamente granular ou mostrando túbulos arranjados em espiral. Estas estruturas seriam diferentes das gotas citoplasmáticas dos espermatozóides por serem muito maiores e por não apresentarem secções de flagelos, que geralmente estão localizadas diametralmente opostas dentro da gota citoplasmática.

MORALES & CAVICCHIA (1991) descreveram ainda, a presença de microvesículas extracitoplasmáticas localizadas entre os estereocílios ou no lúmen,

As células P de suínos adultos, possuem numerosas estruturas que BRIZ *et alii.* (1993) denominaram de "unidades secretórias". Estas são observadas na zona citoplasmática supranuclear, sendo cada unidade constituída por grânulos de secreção elétron densos, cobertos por mais de oito camadas de cisternas de retículo endoplasmático, com mitocôndrias intercaladas. Próximo ao citoplasma apical os grânulos se tornariam maiores e menos elétron-densos.

TINGARI & MONIEM (1979) descreveram a presença de um grande número de vacúolos citoplasmáticos no segmento proximal do corpo e menos numerosos ao longo do corpo e da cauda do epidídimo de camelos. Descreveram também, "grandes

espaços" circundados por membrana observados na parede do túbulo, na porção distal do corpo.

SINGH & BHARADWAJ (1980) estudando o epitélio epididimário de camelos, relataram a presença de "glândulas vesiculares intraepiteliais" observadas nas sub-regiões da cabeça e do corpo, circundadas por células cúbicas simples ou células pavimentosas e com lúmen ocasionalmente preenchido por uma massa secretória intensamente PAS positiva. Estas estruturas segundo estes autores estariam ausentes em ruminantes, até então.

No epitélio epididimário de homens entre 19 e 60 anos, foram observadas no corpo e na porção inicial da cauda, "escavações", consistindo de múltiplas cavidades intraepiteliais que variam em tamanho ao longo do epidídimo expandindo-se em direção ao lúmen, parecendo ter origem no espaço intercelular das células P e B, bem como entre células P adjacentes.(PALACIOS *et alii*, 1993)

As cavidades menores estavam circundadas por células semelhantes às células P exceto na superfície basal da cavidade que estava suportada por células epiteliais baixas, que à microscopia eletrônica, consistiam de células B e P com poucos microvilos. Com o crescimento da cavidade, as células próximas à lâmina basal aumentam em tamanho tornando-se semelhantes às células P apresentando às vezes longos estereocílios e as células da porção superior da cavidade tornam-se cúbicas, com poucos estereocílios e núcleo picnótico. O lúmen da cavidade contem secreção eosinofílica semelhante ao observado no lúmen do túbulo epididimário.(PALACIOS *et alii*, 1993).

DICHEVA & DANEV (1985), caracterizando a histogênese do epitélio epididimário em búfalos entre 1 e 36 meses, reportaram a presença de "cistos glandulares", os quais aparecem na cauda do epidídimo aos 3 meses em mestiços, aos 6 e 9 meses em animais puros, permanecendo presentes em todos, até a fase adulta. Estas estruturas seriam semelhantes àquelas em camelos, descritas por TINGARI & MONIEM (1979).

PAL & BHARADWAJ (1986) observaram que o epitélio da cabeça do epidídimo de búfalos pré-púberes, frequentemente apresenta "cistos intraepiteliais", os quais aparecem como estruturas vacuolizadas ou algumas vezes contendo massa eosinofílica, intensamente PAS positiva. Estas estruturas teriam frequência aumentada gradativamente na puberdade e na pós-puberdade.

2.2.3. CÉLULAS APICAIS (A), CÉLULAS CLARAS(C) E CÉLULAS HOLÓCRINAS:

Enquanto SING & DHINGRA (1971) E GOYAL & DHINGRA (1975a, b, c) reportaram somente a presença de células P e B em búfalos, ABDOU *et alii.*(1985) e BILASPURI (1991), demonstraram que estes animais também possuem células Apicais. Estas células com núcleo basofílico apical localizado próximo ao lúmen, existem ao longo do epidídimo sendo mais frequentes na cabeça (ABDOU *et alii.*, 1985) ou presentes nas sub-regiões da cabeça e corpo e ausentes nas sub-regiões da cauda (BILASPURI, 1991), assim como observado em suínos (WYSTUB *et alii.*,1989b).

Estes autores, porém, nada sugeriram quanto à função que estas células Apicais desempenhariam no epitélio, mas SHARMA *et alii.* (1986) ao descrever a presença destas em caprinos, sugeriram que seriam células velhas sendo extruídas do epitélio durante o curso normal de seu ciclo.

KUMAR *et alii* (1981), observou que em suínos, as células A se localizam apenas na cabeça e possuem núcleo esférico ou ovóide, ocasionalmente apresentando invaginação da membrana, cromatina frouxa e um nucléolo. Possuem pouco citoplasma, sendo mais volumoso próximo ao lúmen e comparando à quantidade de citoplasma sugere uma abundância de mitocôndrias.

Células A ricas em mitocôndrias, presentes no epidídimo humano foram descritas por PALACIOS *et alii.* (1991). Segundo estes, estas células se originam das células B, juntamente com as células P sendo funcional e estruturalmente diferentes destas últimas, pois possuem abundantes enzimas oxidativas, várias citoqueratinas e proteínas receptoras de estradiol.

Estas células são mais numerosas na região da cabeça e possuem função desconhecida, onde os autores concordam com a hipótese de COHEN et al. (1976), por eles citados, de que possivelmente estas células teriam um papel na acidificação do meio intraluminal, semelhante às células ricas em mitocôndrias presentes nos ductos coletores renais de mamíferos.

PAL & BHARADWAJ (1989) descreveram a presença de células colunares Estreitas, como uma terceira população de células além das células P e B, na região do corpo do epidídimo de búfalos em pré-puberdade. Estas células conteriam um citoplasma mais eosinofílico e núcleo estreito e alongado, densamente corado.

Além das células Apicais, BILASPURI (1991), descreveu a presença de células Estreitas, com largura menor que das células P e citoplasma de coloração escura, e

células Claras, com forma esférica e citoplasma não corado. Estes dois tipos celulares estariam presentes na cabeça do epidídimo; contudo ABDOU *et alii.*(1985) observou a presença de células Claras "pleomórficas" na sub-região distal do corpo e nas sub-regiões da cauda, localizadas basalmente no epitélio ou entremeadas às células P, nos níveis mais altos do epitélio. SHARMA *et alii.* (1986) descreveram a presença de células Claras também em caprinos, possuindo um citoplasma vacuolizado em torno de um pequeno núcleo esférico, cuja frequência aumenta da cabeça para a cauda.

ORSI *et alii.* (1979) observaram a presença de células Holócrinas no epidídimo de carneiros. Estas células seriam identificadas como claras e apicais, delgadas, de núcleo basofílico quando coradas em HE e, quando maduras, apresentariam um fino pedúnculo de conexão com a lâmina basal. Segundo estes autores as células Basais seriam suas precursoras, possuindo citoplasma escasso e de forma irregular, geralmente alongado e desprovido de superfície luminal; o longo eixo celular estaria paralelo à lâmina basal, sobre a qual a célula repousa. Estas células B quando ativadas começam a se alongar, os núcleos migram de uma posição basal para a superfície apical definitiva.

As células Claras seriam então um estágio de evolução das células Holócrinas, sendo relativamente grandes, localizadas no terço basal, com citoplasma cromófobo em HE e PAS e com núcleo ovóide de cromatina flocular e um nucléolo bem evidente. As células Apicais, como estágio terminal do ciclo secretório das células Holócrinas, apresentariam citoplasma apical relativamente volumoso e arredondado e citoplasma basal delgado, semelhante a um pedúnculo que às une à lâmina basal, levando ao aspecto claviforme destas células. Seus núcleos teriam posição predominantemente apical com forma variável entre periforme e oval ou irregularmente alongado, com cromatina muito densa. Neste estágio estariam aptas a secretarem seus grânulos PAS positivos para o lúmen. À microscopia eletrônica, teriam um grande número de mitocôndrias.

Em suínos, células Claras e células Estreitas seriam estágios de desenvolvimento de um mesmo tipo celular que participa do processo de secreção holócrina que ocorre em células sem estereocílios, mas muito semelhantes às células P. As células Claras, à microscopia eletrônica, são caracterizadas pela presença de abundantes elementos vesiculares e grânulos de secreção elétron-lúcidos liberados por um processo apócrino. As células Estreitas seriam caracterizadas por um citoplasma altamente vacuolizado. Remanescentes destes tipos celulares e células somáticas, mononucleadas e com escasso citoplasma granular, podem ser obervadas no lúmen, mais frequentemente na região da cauda. (BRIZ *et alii.* 1993).

BRIZ *et alii.* (1993) propõem que as células B amadurecem para uma célula colunar com grânulos secretórios os quais se fundirão no citoplasma apical quando a célula se torna uma célula Clara, que secreta seus grânulos por secreção apócrina e finalmente regressaria para a forma de uma célula Estreita degenerada. Com isto as células B teriam o papel de renovar a população de células epididimárias, seguindo o estímulo para substituição das células que realizam secreção apócrina.

2.2.4. LEUCÓCITOS INTRAEPITELIAIS:

Células com halo presentes ao longo do epidídimo de búfalos adultos com idade de 2 anos foram descritas por RASTOGI *et alii.* (1982) . Estas células seriam prováveis leucócitos intraepiteliais. GOYAL (1985) relatou a presença de linfócitos intraepiteliais e possíveis macrófagos, no epitélio epididimário de bovinos adultos, assim como BILASPURI (1991) também relatou a presença de linfócitos no epidídimo de búfalos adultos e BRIZ *et alii.* (1993) em suínos adultos.

3. ASPECTOS MORFOMÉTRICOS DO TÚBULO EPIDIDIMÁRIO:

GOYAL & DHINGRA (1975a, b, c) notaram que entre 1 e 19 meses, a quantidade de tecido conjuntivo aumenta ao longo de várias sub-regiões, do mesmo modo que aumentaria os diâmetros tubular e luminal ao longo do órgão, além do número de camadas de células musculares lisas peritubulares, que mostraria um aumento gradual entre as sub-regiões da cabeça e do corpo, mas um rápido aumento entre as sub-regiões do corpo e da cauda. Estas características haviam sido observadas apenas em búfalos adultos por SINGH & DHINGRA (1971) que ressaltaram o fato de não terem observado camadas musculares longitudinais em quaisquer regiões do epidídimo.

Posteriormente, os parâmetros acima citados por GOYAL & DHINGRA (1975a, b, c) foram também observadas em búfalos numa faixa etária mais ampla, entre 21 dias e 4 anos de idade, por ABDOU *et alii.* (1985), que discordaram destes apenas no comportamento da camada muscular entre o corpo e a cauda, por não terem notado nestes últimos, uma mudança brusca.

NILNOPHAKOON (1978) estudando o desenvolvimento pós-natal de epidídimo de carneiros; , DICHEVA & DANEV (1985) através do desenvolvimento pós-natal de búfalos, SHARMA *et alii.* (1986), desenvolvendo estudos em epidídimo de caprinos adultos; BILASPURI (1991) em bubalinos adultos, demonstraram que o comportamento da morfometria de túbulo, lúmen e camadas de células musculares

peritubulares seria semelhante ao concluído por GOYAL & DHINGRA (1975a, b, c). Enquanto BRIZ *et alii.* (1993), em suínos adultos, observaram diferenças apenas nos diâmetros de túbulo e lúmen, os quais são maiores na região da cabeça.

GOYAL & DHINGRA, (1975a, b, c) observaram que em búfalos entre 1 e 8 meses o epitélio é simples colunar alto, com poucas células B na porção inicial da cabeça, diminuindo sua altura na porção média da cabeça e aumentando sua altura na terceira região da cabeça, tornando-se pseudoestratificado ao longo do órgão, apresentando um rápido declínio entre as sub-regiões da cauda, sendo que este comportamento da altura epitelial ao longo do epidídimo se mantem semelhante até os 19 meses.

RASTOGI *et alii.* (1982) em búfalos de 2 anos de idade, DICHEVA & DANEV (1985) em búfalos entre 3 e 15 meses, BILASPURI (1991) em búfalos adultos e BRIZ *et alii.* (1993) em suínos adultos, descreveram o comportamento da variação das alturas do epitélio e estereocílios, que diminuem desde as sub-regiões da cabeça à cauda, e atingem alturas máximas do epitélio e estereocílios entre os segmentos médio e distal da cabeça, concordando com SINGH & DHINGRA (1971). DICHEVA & DANEV (1985) ressaltaram que o epitélio epididimário de búfalos apresentou um desenvolvimento completo de suas características morfométricas aos 12 meses em búfalos mestiços e 15 meses em búfalos de raça pura.

ABDEL-RAOUF (1960) observou a presença de espermatozóides no lúmen epididimário de bovinos aos 8 meses de idade e com o amadurecimento do animal a porção inicial da cabeça conteria poucos espermatozóides. A concentração destes seria crescente em direção à cauda. DICHEVA & DANEV (1985) relataram que os primeiros espermatozóides luminais aparecem aos 12 meses em bubalinos mestiços e aos 15 meses em bubalinos da raça Murrah.

BILASPURI (1991), observou um aumento sistemático da concentração de espermatozóides no lúmen entre a sub-região inicial da cabeça e a final da cauda do epidídimo, onde as primeiras duas sub-regiões conteriam raros e muito poucos espermatozóides respectivamente sugerindo nestas, uma grande atividade de absorção do flúido testicular. Os dados morfométricos e de concentração espermática relatados por BILASPURI (1991) seriam semelhantes aos achados de ABDOU *et alii.*(1985) em touros bubalinos.

4. HISTOGÊNESE E DIFERENCIAÇÃO DO EPITÉLIO EPIDIDIMÁRIO:

ABDEL-RAOUF (1960), descrevendo o desenvolvimento do epitélio epididimário em bovinos entre 1 e 18 meses, mostrou o aparecimento de pequenos estereocílios dispersos na superfície do epitélio epididimário da cauda já aos trinta dias de nascimento e entre 2 e 9 meses já se observavam núcleos em atividade de divisão mitótica nos terços basal e apical e que o número de células B aumentava a partir dos 4 meses.

A superfície das células P, em búfalos, não contem estereocílios entre 1 e 4 meses, aparecendo aos 7 meses, idade onde surgem também núcleos mitóticos de células P, próximos à zona de transição com o corpo do epidídimo e das células B e P no corpo. (GOYAL & DHINGRA, 1975a, b, c).

DICHEVA & DANEV (1985) ressaltaram que o epitélio inicia o processo de pseudoestratificação, em búfalos com 1 mês de idade, na região do corpo. JONTÉ & HOLSTEIN (1987) observaram que a superfície das células P em indivíduos com 3 meses de idade, apresentava-se geralmente lisa e sem uma borda de estereocílios desenvolvida; apesar de que na maioria das células aparecia um único e pequeno estereocílio localizado centralmente .

Para descrever o processo de transformação do epitélio de um estágio jovem para um estágio adulto, ABDEL-RAOUF (1960) sugeriu que este ocorreria através de duas etapas onde a primeira seria o aumento da altura do epitélio e a segunda a diferenciação de simples para pseudoestratificado. Os dois processos começariam ao nascimento, mas seriam completados em diferentes idades e em regiões diferentes; ou seja, não ocorreriam em todo o órgão ao mesmo tempo. Assim, dentro de uma mesma região, a diferenciação para um epitélio pseudoestratificado seria completada antes que a altura característica do epitélio de um adulto fosse alcançada.

Para ABDEL-RAOUF (1960), a diferenciação do epitélio colunar para pseudoestratificado seria devida ao aparecimento das células B, as quais seriam desenvolvidas a partir das células colunares, o que estaria evidente no surgimento de dois tipos de divisões mitóticas no epitélio, onde no primeiro tipo, o núcleo das células colunares se moveria em direção à borda apical e resultaria em duas céluas colunares e no segundo tipo, a divisão ocorreria próximo à lâmina basal, originando células Basais.

Segundo ABDEL-RAOUF (1960) o processo de diferenciação do epidídimo em bovinos, deu-se por completo aos 8 meses, enquanto que o aumento da altura epitelial continuaria até os 13 meses de idade. Ambos os processos começariam na cauda e seguiriam de modo ascendente em direção à cabeça, sendo que a diferenciação começaria e

estaria praticamente completa antes da presença de espermatozóides no túbulo seminífero e antes de existir qualquer possibilidade de passagem de uma substância celular, proveniente dos testículos, através do epidídimo.

Assim, através das observações dos dados de morfometria associados aos aspectos histológicos, ABDEL-RAOUF (1960), em bovinos, e concordando com este, NILNOPHAKOON (1978), em carneiros, sugeriram que o desenvolvimento do epitélio epididimário, do período pós-natal até à fase adulta destes animais, teria um padrão ascendente (da cauda para a cabeça), que provavelmente estaria relacionado ao desenvolvimento pré-natal do epidídimo a partir dos ductos de Wolff, onde um pronunciado crescimento longitudinal ocorre na região do ducto de Wolff que está situada anteriormente ao ligamento inguinal. Esta porção desenvolve o epidídimo. A porção remanescente (inicial) desenvolveria os ductos eferentes. Deste modo a porção abaixo do ligamento inguinal já estaria em um estágiio mais avançado de maturação do que a parte anterior que está se desenvolvendo longitudinalmente.

MARTAN (1969), ao descrever o desenvolvimento do epitélio epididimário de ratos, propôs que todas as células que não são estereociliadas, chamadas por outros pesquisadores, como as células B, Apicais e Claras (células diferentes das células P), seriam passos consecutivos do desenvolvimento de um tipo de célula com secreção holócrina. Neste processo a célula acumularia material secretório (provavelmente glicerilfosforilcolina-GPC), desintegraria *in situ* ou no lúmen e seria reposta por uma célula jovem do mesmo tipo.

O ciclo das células Holócrinas começaria com a ativação das células B, que são alongadas com núcleo paralelo à lâmina basal. Este núcleo se tornaria oval ou esférico após a ativação e o eixo maior do núcleo, então triangular, torna-se perpendicular à lâmina basal;. A célula se estenderia para o lúmen, tornando-se colunar, cilíndrica com núcleo basal. Durante o processo de maturação, o núcleo migraria para o meio da célula e esta assumiria uma forma de clava, com o núcleo localizado adjacente à haste citoplasmática que liga a célula à lâmina basal.

A célula aumentaria de volume, o núcleo migraria para o terço apical e o material contido na célula rompe para o lúmen numa massa irregular. O núcleo torna-se picnótico ou enrrugado, rumando à borda apical do epitélio, onde se fragmenta e escapa para o lúmen. A célula Holócrina, então exaurida, seria substituída por uma célula B ativada que eventualmente cresce e empurra os remanescentes citoplasmáticos da célula Holócrina

para o lúmen. Algumas células Holócrinas não se desintegrariam *in situ*, mas no lúmen, ao escaparem para este.

Deste modo, figuras mitóticas observadas no terço apical do epitélio seriam das células estereociliadas, ou seja, das células P e as células B se submeteriam à divisão mitótica no terço basal do epitélio, abaixo do nível dos núcleos das células P, reabastecendo as células Holócrinas eliminadas.

WROBEL & FALLENBACHER (1974), sugeriram que as células B derivam das células Principais e o epidídimo possuiria uma progressão de desenvolvimento disto-proximal, ou seja, um comportamento de diferenciação ascendente em direção ao testículo, semelhante ao sugerido por ABDEL-RAOUF (1960).

SUN & FLICKINGER (1979) sugeriram que, em ratos, as principais mudanças nas células do epitélio durante o crescimento pós-natal seriam devidas à influência de andrógenos plasmáticos. Deste modo, o epidídimo estaria citologicamente em um estágio avançado de diferenciação, onde as diferenças regionais e todos os tipos celulares de adultos estariam presentes antes da chegada dos espermatozóides e este evento teria muito pouco efeito sobre o epitélio. O segmento inicial do epidídimo seria o primeiro a completar sua diferenciação, em comparação às outras sub-regiões, talvez pelo fato de que esta seria a primeira região a entrar em contato com o flúido luminal.

Estes mesmos autores se basearam na estrutura de vários tipos celulares e suas sequências de aparecimento, para proporem um modelo de diferenciação celular denominado "*two-cell-option*", onde em certo ponto , células em diferenciação teriam opção de seguir um dentre dois mecanismos de diferenciação. Assim sendo, células indiferenciadas se diferenciariam em células Estreitas ou Colunares. As primeiras se diferenciariam em células Claras, no corpo e na cauda e permaneceriam como células Estreitas na cabeça. As células Colunares originariam células P e B ao longo das diferentes regiões, sendo que as células P poderiam originar células Apicais no segmento inicial da cabeça.

MATERIAL E MÉTODOS

1.OBTENÇÃO DO MATERIAL:

Os epidídimos foram obtidos através da castração de 15 búfalos com faixa etária entre 4 e 36 meses, sendo seis da raça Mediterrânea(Me), três da raça Murrah(Mu) e seis mestiços Me x Mu, provenientes respectivamente das cidades de Registro, Sarapuí e Pirassununga, do Estado de São Paulo.

Considerando-se a idade destes animais, os classificamos inicialmente em duas faixas etérias: Pré-púberes (4 a 9 meses) e pós-púberes (18 a 36 meses)

Após o procedimento da castração, os epidídimos foram separados dos testículos e dissecados. Considerando-se os limites anatômicos das regiões do epidídimo (cabeça, corpo e cauda); este foi seccionado em 7 sub-regiões e estas em fragmentos de aproximademente 10mm X 0,4mm, com o aproveitamento de toda a extensão do órgão. As sub-regiões foram definidas como: Sub-regiões **A**, **B** e **C**, situadas na região da cabeça; sub-regiões **D** e **E**, pertencentes ao corpo e sub-regiões **F** e **G**, constituintes da cauda.(**Fig. 1**).

2. MICROSCOPIA DE LUZ:

2.1. FIXAÇÃO:

A fixação para a microscopia de luz ocorreu durante 24 horas, em solução fixadora de Formol- Etanol- Ácido Acético (10% de Formaldeído, 85% Etanol 80º e 5% de Ácido Acético Glacial P.A.), segundo KEMPINAS (1988).

2.2. PROCESSAMENTO E INCLUSÃO:

O material foi desidratado em concentrações crescentes de Etanol; diafanizado em dois banhos de Xilol e incluído em Parafina, de tal modo que a face para corte em micrótomo compreendesse o plano de relação anatômica entre o epidídimo e o testículo, aproveitando-se deste modo, todo o comprimento do órgão.

2.3. MICROTOMIA E COLORAÇÃO:

Os cortes entre 5 e 6 μm de espessura foram realizados em micrótomo 820 SPENCER MICROTOME/AMERICAN OPTICAL CORPORATION; sendo distendidos previamente em solução de Etanol 70% e em seguida em banho-maria histológico à 60° C. Posteriormente foram fixados em lâminas albuminizadas de dimensões 26 x 76mm, que

foram então colocadas em estufa à temperatura entre 58ºC e 60ºC, durante 24 horas, objetivando a suficiente distensão e fixação dos cortes.

Após a desparafinização e hidratação dos cortes, utilizou-se o método de coloração pela Hematoxilina Delafield & Eosina Aquosa (H & E), segundo BANCROFT *et alii*, (1990). O método histoquímico para carboidratos foi feito através da reação com Ácido Periódico de Schiff (P.A.S.), segundo BANCROFT *et alii*, (1990).

Para cada sub-região de cada animal foram destinadas duas lâminas: uma para CONTROLE, na qual não se realizou a oxidação pelo Ácido Periódico precedente ao tratamento com o reativo de Schiff. A segunda lâmina foi destinada à realização de todas as etapas da reação de P.A.S. Em ambas as lâminas, os núcleos foram contrastados com Hematoxilina Delafield.

As lâminas coradas em H&E e P.A.S. foram analisadas em microscópio de luz, binocular ZEISS e fotomicrografados em fotomicroscópios ZEISS-OPTOPHOTO III (lâminas coradas com H&E, sendo usadas obletivas de 10X e 40X, esta última, planacromática de imersão) e ZEISS AXIOPHOTO, para lâminas destinadas à reação com PAS, sendo usadas objetivas de aumentos 20X, 40X e 100X (imersão).

2.4. ANÁLISE HISTOLÓGICA:

A. Extensões do Plasma Epididimal:

Com a finalidade de constatar o grau de normalidade e maturação sexual dos animais entre 18 e 30 meses, provavelmente em fase de atividade sexual, foram realizadas extensões do conteúdo luminal da região da cauda do epidídimo, sendo coradas pelo método de Williams.

B. Hematoxilina & Eosina:

A análise dos cortes corados em H&E, teve como finalidade o reconhecimento e caracterização dos diversos tipos celulares constituintes do epitélio, considerando-se aspectos nucleares como a forma, o grau de condensação da cromatina; localização e frequência dos tipos celulares no epitélio, ao longo das sub-regiões.

C. Histoquímica:

Utilizou-se a reação de PAS, com a finalidade de observar a atividade secretória do epitélio e a presença de açúcares neutros. Durante a análise destes cortes, considerou-se o grau de resposta ao método nas áreas e estruturas relacionadas ao epitélio dos ductos Eferentes e túbulo epididimário.

Como parâmetros de avaliação, adotou-se o termo "intensa ou acentuadamente positiva" para referir áreas coradas em magenta; "moderadamente positiva" às áreas em róseo e "levemente positiva" às áreas em tons claros de róseo. Considerou-se também a reatividade geral de cada sub-região, nas duas faixas etárias.

2.5. ANÁLISE MORFOMÉTRICA:

Em cada animal foi realizado o estudo morfométrico dos cortes corados pela H&E, através de uma Ocular Micrométrica-OSM MICRONAL - OLYMPUS de escala móvel e aumento 16X, para objetos de 90*n*m a 1,6mm, com a qual se obteve de cada sub-região: dez medidas dos diâmetros dos Dúctos Eferentes (DE) e do Túbulo Epididimário (TEp); dez medidas dos diâmetros do lúmen dos DE e TEp e, de ambos, dez medidas das alturas do epitélio e dos estereocílios (nos DE e no TEp).

Os parâmetros utilizados para obtenção dos dados morfométricos foram os seguintes:

-DIÂMETRO DOS DÚCTOS E TÚBULO: Em objetiva de 10X, selecionou-se dez secções transversais, de onde se determinou em cada secção, o diâmetro médio entre as medidas dos diâmetros maior e menor, sendo que para a obtenção destes foi considerada a delimitação da lâmina basal. (Fig. 17 B).

-DIÂMETRO DO LÚMEN: Em objetiva de 10X, utilizou-se o mesmo método citado acima para obtenção do diâmetro médio dos lúmens; contudo foi considerado como delimitação, a extremidade apical dos estereocílios nos DE e no TEp. (Fig. 17 B).

-ALTURA DOS EPITÉLIOS: Em objetiva de 40X, selecionou-se dez secções longitudinais dos DE e TEp onde, em cada uma destas, foi mensurada a altura em três pontos aleatório, considerando-se como limites, a lâmina basal e a borda apical do epitélio de onde emergem os estereocílios. A altura média de cada secção foi obtida entre essas três medidas aleatórias. (17 A).

-ALTURA DOS ESTEREOCÍLIOS: Em objetiva de 40X, dez secções entre longitudinais e transversais dos DE e TEp foram selecionadas para se obter a altura média entre três medidas aleatórias em cada secção. Para mensuração das medidas foram considerados

aqueles que estavam distendidos e, como limites, a borda apical do epitélio e a extremidade luminal dos estereocílios.(Fig. 17 A).

A partir da obtenção das médias morfométricas individuais, obteve-se também a média populacional de cada sub-região em ambas as faixas etárias e o intervalo de confiança destas médias das mensurações.

Em ambas as médias foram aplicadas análise estatística descritiva e análise de variância, por meio do programa estatístico SPSS-PC, afim de se avaliar o comportamento das dimensões morfológicas do órgão entre as sub-regiões, dentro de uma mesma faixa etária, e entre as sub-regiões para duas faixas etárias.

3. MICROSCOPIA ELETRÔNICA:

3.1. OBTENÇÃO DO MATERIAL:

Dos 15 animais castrados, obtivemos um bom aproveitamento da fixação do material para microscopia eletrônica em apenas 3, sendo um animal da raça Murrah com 4 meses de idade proveniente da cidade de Sarapuí; um animal da raça Mediterrânea, com 26 meses de idade, proveniente da cidade de Registro e um animal de 36 meses, da raça Murrah, oriundo da cidade de Sarapuí.

Seccionou-se cada sub-região em vários fragmentos de 2 mm^2, separados em dois grupos onde cada grupo foi submetido a um fixador diferente e após 60 minutos de fixação todos os fragmentos foram reduzidos a 1 mm^2 de espessura.

3.2. FIXAÇÕES:

Utilizou-se dois tipos de fixação:

- Glutaraldeído 3% em tampão Cacodilato de Sódio 0,1M , pH 7.4 e Sacarose 0.1M, segundo GLAUERT (1975).
- Glutaraldeído 3% - Ácido Pícrico 0,01%, no mesmo tampão.

Estes fixadores foram utilizados para dois grupos de fragmentos destinados à análise de rotina em microscopia eletrônica de transmissão, sendo que a fixação transcorreu por 24 horas.

3.3. PROCESSAMENTO E INCLUSÃO:

Após a fixação, os dois grupos de fragmentos foram submetidos ao mesmo protocolo de processamento, descrito abaixo:

1. Lavagem em tampão Cacodilato de Sódio (descrito acima), fazendo-se 3 trocas de tampão com duração de 60 minutos cada;
2. Pós-fixação em Tetróxido de Ósmio 1% + Ferricianeto de Potássio 0,8% (McDONALD, 1984), em mesmo tampão, durante 2 horas;
3. Lavagem em tampão e em Água destilada;
4. Desidratação em série Etanólica:
- Etanol 42% (15 minutos)
- Etanol 75% (15 minutos)
- Etanol 95% (3 banhos de 15 minutos cada)
- Etanol Absoluto (3 banhos de 10 minutos cada)
- Etanol Absoluto - Acetona P.A. (5 minutos)
- Acetona P.A. (2 banhos de 5 minutos cada)
5. Embebição em resina Epon 812 - Acetona (1:1), "*overnight*";
6. Inclusão em resina Epon 812 (GLAUERT, 1975). Os fragmentos foram incluídos de modo a se deixar a face de túbulos e ductos, em cortes transversais, paralela à superfície de corte no ultramicrótomo.

3.4. ULTRAMICROTOMIA E CONTRASTAÇÃO:

Os cortes semi-finos de 1 μm de espessura foram obtidos com navalhas de vidro, em ultramicrótomo LKB ULTRATOME III e contrastados com Azul de Toluidina 1% - Bórax 1% a pH 10 (BANCROFT *et alii*, 1990). Embora fragmentos do epidídimo de todos os animais tenham sido fixados também para microscopia eletrônica, os melhores resultados de fixação dos tecidos foram obtidos com material fixado em Glutaraldeído 3% - Ácido Pícrico 0,01%, no mesmo tampão.

Após a seleção da melhor área de tecido, onde os túbulos e ductos estivessem em secção transversal, os blocos foram trimados para a realização dos cortes ultrafinos e espessura variável entre 600 e 680 *n*m e colocados em telas de cobre de 100Mash.

Fez-se então a contrastação com Citrato de Chumbo 0,2% (VENABLE & COGGESHALL, 1965) e, posteriormente, em Acetato de Uranila 2%. A análise foi feita em microscópio eletrônico de transmissão ZEISS EM-902, onde foram fotografados aspectos celulares em aumentos variando entre 3000 e 20000X.

RESULTADOS

1. MICROSCOPIA DE LUZ:

Após a análise dos aspéctos histológicos, histoquímicos e morfométricos das 7 sub-regiões ao longo do epidídimo de cada animal, entre 5 e 30 meses (159 e 900 dias), observou-se um comportamento repetitivo de dados entre alguns indivíduos de idades diferentes, o que permitiu selecioná-los em dois grupos:

- Animais na faixa etária de 5 a 9 meses(159 a 278 dias) de idade: os quais não apresentavam atividade espermatogênica e compreendiam animais de 159 dias; 173 dias; 216 dias; 244 dias e 278 dias, aproximadamente 5, 6, 7, 8 e 9 meses, respectivamente.

- Animais na faixa etária de 18 a 30 meses (540 a 900 dias) de idade: os quais possuíam significativa atividade espermatogênica observada nos cortes histológicos de amostras testiculares e presença de espermatozóides ao longo do epidídimo e em maior concentração nas sub-regiões **F** e **G** da cauda.

Este segundo grupo compreende um animal de 540 dias de idade; quatro animais de 900 dias (aproximadamente 18 e 30 meses, respectivamente) e; excepcionalmente, um animal de 258 dias (8 meses), que se assemelhou histológica e morfometricamente aos animais de 18 e 30 meses, sendo que seus aaspectos morfológicos estão demonstrados nas Figs. 9 e 10.

Assim, os resultados das análises histológica e morfométrica serão demonstrados a seguir, de acordo com a faixa etária dos animais e em cada sub-região do epidídimo.

1.1. ANÁLISE HISTOLÓGICA:

1.1.1. Animais na faixa etária de 5 a 9 meses (159 a 278 dias) de idade:

SUB-REGIÃO A:

Esta sub-região se apresenta formada pelos ductos Eferentes, que possuem um epitélio baixo, cilíndrico simples, considerando-se a disposição dos núcleos das células Principais. Este epitélio se constituí basicamente por células Principais (**P**) e Basais (**B**) (Fig. 3.A). As primeiras apresentam núcleo oval adjacente à lâmina basal, ocupando 2/3 da altura do epitélio e distribuídos regularmente num mesmo nível, como observado na Fig. 3.A .

Por entre as células **P** e ocupando o terço basal do epitélio, encontram-se células **B**, cujos núcleos são esféricos e menores do que os núcleos das células **P**; porém, apresentando um grau semelhante de condensação da cromatina, levemente frouxa (Fig. 3.A).

Menos frequente que as células **B**, observam-se células mais volumosas que as células **P**, que possuem citoplasma cromófobo e núcleo esférico também volumoso e de cromatina mais frouxa que nos dois tipos celulares anteriores (Figs. 3.A, 3.A1).

Em animais com 244 e 278 dias, observou-se no terço basal do epitélio, a presença de células semelhantes a Linfócitos, menores que as células **B** e entremeadas a estas, apresentando núcleo esférico e cromatina bastante condensada (Fig. 3.A). Nestes mesmos animais, raramente foram observadas figuras mitóticas, as quais foram tipicamente encontradas no terço apical do epitélio em animais entre 159 e 216 dias de idade.

Nos animais entre 159 e 278 dias, o lúmen dos ductos Eferentes se apresentou vazio e possuindo um contorno regular (Fig. 2A). A borda luminal do epitélio apresentou poucas projeções ciliares, dispersas e tênues que se tornaram mais numerosas a partir dos 216 dias de idade(Fig. 3.A).

Contornando estes dúctos, observou-se o máximo de três camadas circulares de células de aspecto semelhante às células musculares lisas (Fig. 3.A). No tecido conjuntivo intersticial foi possível observar a presença de poucas fibras colágenas, grande quantidade de fibroblastos e vasos sanguíneos de pequeno calibre. Nas secções feitas desta sub-região verificou-se, em termos proporcionais, que a área ocupada pelos ductos Eferentes apresentou-se menor, quando comparada com a área preenchida por tecido conjuntivo.

SUB-REGIÃO B:

A partir desta sub-região foi somente observada a presença do Túbulo epididimário (Fig. 2.B). Este se apresentava revestido por um epitélio cilíndrico simples baixo, constituído por células P, células B e uma população heterogênea de células Apicais (A).

Os núcleos das células P são semelhantes aos observados na sub-região **A** e estão também adjacentes à lâmina basal, arranjados num mesmo nível de altura e ocupando 2/3 da altura do epitélio (Figs. 2.B, 3.B1, 3.B3); porém, em algumas secções do túbulo, estes núcleos ocupavam alturas diferentes dentro do epitélio, sugerindo o início do processo de diferenciação para um epitélio paseudoestratificado, característico de animais adultos (Figs. 3.B, 3.B2, 3.B4).

As células B apresentaram as mesmas características observadas na sub-região **A**, contudo podemos observar em termos de frequência populacional, que estas células estão em maior número na sub-região **B** (Figs. 3.A e 3.B).

No terço apical do epitélio epididimário de animais com 150 dias de idade, foram observadas numerosas figuras mitóticas; porém, estas não foram encontradas no epitélio do animal com 216 dias, embora tenham sido novamente observadas com frequência em animais com 244 e 278 dias (Figs 3.B1, 3.B2).

Nestes animais de 244 e 278 dias foi possível observar também no terço apical do epitélio, uma população de células com núcleo de formato variável entre oval e periforme, com cromatina geralmente frouxa e células cujo citoplasma e/ou núcleo estavam projetados em direção ao lúmen. Esses tipos celulares foram considerados como células Apicais (Figs. 3.B3, 3.B4).

O lúmen, com delimitação regular e formato esférico, estava geralmente vazio nesta faixa etária de 159 a 278 dias de idade, excetuando-se poucas secções tubulares onde se encontrou pouca quantidade de material amorfo ou, ainda, aglomerados celulares (Fig.2.B). Projeções citoplasmáticas semelhantes a estereocílios estavam distribuídas de modo disperso e pouco frequente entre animais de 159 e 216 dias e se tornaram mais numerosas a partir dos 244 dias de idade(Figs. 3.B a 3.B4).

Na zona peritubular, observamos a distribuição concêntrica de células musculares lisas dispostas em 4 ou 5 camadas (Fig.2.B). O tecido conjuntivo intersticial, comparado à sub-região **A**, apresentou menor quantidade de fibroblastos e maior número de feixes de fibras colágenas. Ainda em comparação a esta sub-região **A**, as secções tubulares aparentaram ocupar maior área em relação ao tecido conjuntivo (Fig.2.B).

SUB-REGIÃO C:

O epitélio do túbulo está mais alto que na sub-região anterior e apresentou-se constituído por células B, células P e uma pequena população de células Apicais (Fig. 3.C). As células B estavam mais frequentes que na sub-região **A**; porém, menos que na sub-região **B** e mantiveram as mesmas características morfológicas destas sub-regiões anteriores (Figs. 3.C, 3.C3).

Os núcleos das células P também apresentam uma localização adjacente à lâmina basal do epitélio sendo que na grande maioria das secções do túbulo, o epitélio já apresentou arranjo típico de epitélio pseudoestratificado, principalmente em animais entre 244 e 278 dias de idade, conforme observado na sub-região **B** (Figs. 3.C, 3.C3).

Em um pequeno número de células P e A de animais com 216 e 244 dias, pudemos observar a presença de inclusões intranucleares, filamentares ou cilíndricas, extremamente basofílicas, que se dispunham de maneira a acompanhar o eixo maior do núcleo (Fig 3.C3).

As células A, apresentaram núcleo predominantemente oval, com grau de condensação variável da cromatina e volume nuclear semelhante ao das células B. Nesta faixa etária foram encontradas poucas figuras mitóticas no terço apical do epitélio (Fig. 3.C2).

Em animais a partir de 216 dias de idade foram encontradas algumas células semelhantes a Linfócitos Intraepiteliais, localizadas próximas à lâmina basal (Fig. 3.C). No terço apical do epitélio, observou-se com rara frequência, pequenas estruturas vacuolares, vazias e bem delimitadas, apenas nos animais de 159 e 173 dias de idade (Fig.2.C).

Em todos os animais desta faixa etária, o lúmen epididimário apresentou forma esférica regular e vazio, com maior número de estereocílios , em relação à sub-região **B** (Fig. 2.C). Já nos animais a partir de 216 dias foram observadas além dos estereocílios, pequenas estruturas vesiculares próximas à borda luminal e preenchidas por material ligeiramente eosinofílico(Figs. 3.C e 3.C1).

Tanto o padrão característico do tecido conjuntivo, como a distribuição das cinco camadas de células peritubulares, apresentaram-se similares aos observados na sub-região **B** (Fig. 2.C).

SUB-REGIÃO D:

O epitélio se apresentou em transição entre cilíndrico simples e cilíndrico pseudoestratificado nos animais de 159 e 173 dias, onde os núcleos das células P já se mostravam relativamente afastados da lâmina basal, mas ainda preenchendo 2/3 da altura do epitélio, enquanto que nos animais a partir de 216 dias, os núcleos das células P, embora ocupando o terço intermediário do epitélio, encontravam-se dispostos em alturas diferentes (Fig. 2.D).

Em todos os animais desta faixa etária, as células B, de núcleos esféricos e cromatina frouxa, apresentavam-se em maior número que nas sub-regiões anteriores. Foi também observado nesta sub-região, células com núcleos esféricos menores e picnóticos, semelhantes a Linfócitos Intraepiteliais (Fig. 4.D).

As células A se encontravam em número e morfologia aparentemente semelhante ao da sub-região C (Figs. 4.D e 4.D2). Nesta sub-região, tanto as células A, P e B exibiam inclusões intranucleares cilíndricas alongadas, extremamente basofílicas, acompanhando o eixo maior dos núcleos; diferente do observado na sub-região C, na qual estas inclusões estavam mais evidentes nas células A (Fig. 4.D2).

Poucas figuras mitóticas, em fase final de divisão, foram encontradas nesta sub-região, nos animais entre 159 e 278 dias de idade (Fig. 4.D1).

Em secções transversais e longitudinais do túbulo de animais com 216 e 244 dias, observou-se estruturas vacuolares vazias, localizadas acima e/ou abaixo do núcleo das células P, sendo bem delimitadas e, por vezes, com volume maior que o núcleo destas células.

O lúmen geralmente vazio, de formato esférico e regular, apresentou distribuição uniforme e frequente de estereocílios (Figs. 2.D1, 4.D, 4.D1) e em raras secções continha pequena quantidade de material amorfo eosinofílico ou aglomerados celulares, como observado na figura 2.D1.

Semelhante às sub-regiões anteriores, encontrou-se em torno de 5 camadas de células peritubulares entre os animais desta faixa etária. O tecido conjuntivo intersticial apresentou uma frequência de feixes de fibras colágenas e fibroblastos semelhante às sub-regiões **B** e **C** (Figs.2.D e 2.D1).

UNICAMP
BIBLIOTECA CENTRAL

SUB-REGIÃO E:

Com relação à localização dos núcleos das células P, estes ocupam efetivamente o terço médio do epitélio e dispostos em níveis ligeiramente diferentes, como um típico epitélio pseudo-estratificado. O túbulo apresentou ainda, uma diminuição do número de células A, comparando-se às sub-regiões anteriores (Figs. 2.E, 4.E).

Outro aspecto marcante desta sub-região foi o acréscimo do número de células B em relação às sub-regiões anteriores. Seus núcleos se apresentaram distribuídos de modo uniforme, lado a lado, acompanhando toda a extensão da lâmina basal nas secções transversais e longitudinais do túbulo (Figs. 2.E, 4.E).

No terço apical, próximo à borda luminal do epitélio, observou-se uma faixa citoplasmática ligeiramente mais eosinofílica que no restante da célula. Nesta sub-região as figuras mitóticas presentes no terço apical, mostraram-se pouco frequentes nos animais de 159, 173 e 278 dias e ausentes nos animais de 216 e 244 dias.

Nesta sub-região podemos também observar, como na sub-região **D**, a presença de estruturas vacuolares em animais partir de 216 dia de idade; porém, aquui localizados entre os núcleos das células B e núcleos das células P (Figs. 2.E, 4.E).

As secções do túbulo, mostraram um lúmen regular e uma distribuição homogênea de estereocílios, além de material amorfo eosinofílico em algumas secções (Fig. 2.E). O tecido conjuntivo aparentemente não variou de aspécto em relação ao observado nas sub-regiões **B**, **C** e **D**; entretanto nos pareceu haver um discreto aumento do número de camadas de células peritubulares, para em torno de 5 a 6 camadas (Fig.2.E).

SUB-REGIÃO F:

O epitélio de revestimento do túbulo nesta sub-região, apresentou-se com aspecto semelhante ao da sub-região E, no concernente aos tipos celulares bem como suas distribuições; porém, os núcleos das células P se apresentavam próximos da lâmina basal em função da diminuição da altura do epitélio (Figs. 2.F, 2.F1).

Observou-se ainda, uma presença discreta de Linfócitos Intraepiteliais, encontrados próximo à lâmina basal. As inclusões nucleares basofílicas foram observadas mais nitidamente nas células B, com aspécto semelhante ao observado nas células B da sub-região **D**, embora nesta última essas inclusões também tenham sido observadas nas células P e A (Figs. 4.F, 4.F2).

No terço basal foram observadas numerosas estruturas semelhantes a vacúolos, com circunferência bem delimitada, já observadas na sub-região **E**, apresentando-se vazias ou contendo material semelhante a restos celulares (Figs. 2.F1, 4.F1, 4.F3).

Com pouca frequência observou-se figuras mitóticas no terço apical do epitélio (Fig. 4.F2). Nesta área foi possível notar, no animal de 244 dias, uma faixa citoplasmática ligeiramente mais eosinofílica delimitando a borda luminal do epitélio (Fig. 4.F1).

O lúmen do túbulo epididimário manteve o mesmo formato, tornando-se gradualmente mais amplo próximo aos limites com a sub-região G (Fig. 2.F1; enquanto os estereocílios estavam vizivelmente mais baixos (Figs. 4.F, 4.F1 e 4F2). Estes estereocílios foram vistos em contato com estruturas vesiculares de conteúdo levemente eosinofílico e granular, no animal de 244 dias de idade.

Pudemos observa que em média, sete camadas de células peritubulares circundavam as secções tubulares e o aspécto do tecido conjuntivo permaneceu inalterado.

SUB-REGIÃO G:

Nesta faixa etária, esta sub-região é caracterizada pela sua curta extensão, apresentando um trajeto pouco sinuoso, o que dificultou a obtenção de secções transversais do túbulo. Caracterizou-se também por conter o segmento final do túbulo epididimário propriamente dito (Fig.2.G); uma zona tubular de transição entre o túbulo epididimário e o dúcto Deferente (Figs. 2.G1, 2.G2) bem como a porção inicial deste último(Figs. 2.G2, 2.G3).

Neste segmento final do túbulo epididimário, o epitélio se apresentou mais baixo que na sub-região **F** e aparentemente não foram observadas variações no aspécto dos tipos celulares até os limites com a zona tubular de transição. Os núcleos das células P se apresentaram novamente adjacentes à lâmina basal, semelhante ao observado na sub-região **A** (Fig. 5.G).

Na zona do epitélio epididimário propriamente dito, observou-se a presença de uma faixa citoplasmática apical mais eosinofílica e a borda luminal apresentou uma superfície regular e sem indícios de secreção (estruturas vesiculares) próximo aos pequenos estereocílios (Figs. 5.G, 5.G3).

Ainda nesta zona antecedente à transição com o dúcto Deferente, observou-se nesta faixa etária, um pequeno número de figuras mitóticas no terço apical do epitélio

(Fig.5.G4); enquanto que no terço basal foram encontradas estruturas vacuolares semelhantes às observadas na sub-região **F** (Fig. 5.G3).

A zona de transição epitelial, caracterizou-se por um aumento da altura do epitélio e a formação de papilas epiteliais em direção ao lúmen, com discreta invaginação da lâmina basal acompanhando esta projeção do epitélio (Figs. 2.G1, 2.G2).

No animal com 244 dias de idade, observaram-se estruturas vacuolares próximas à lâmina basal, contornadas por pequenas células e geralmente situadas na base de papilas epiteliais da zona tubular de transição (Fig. 5.G7).

Ainda nesta zona e assim como no epitélio do ducto Deferente são também encontradas células B, P, A e linfócitos intraepiteliais, com aspectos morfológicos semelhantes aos descritos nas sub-regiões anteriores (Figs. 5.G1, 5.G2).

As papilas epiteliais estavam bem desenvolvidas no ducto Deferente, levando ao aspécto estrelado do seu lúmen (Figs. 2.G3, 5.G2). Ainda nesta zona de transição, bem como nas secções da porção inicial do dúcto Deferente, foi possível observar grande quantidade de estruturas vesiculares com conteúdo eosinofílico e levemente granular, em íntimo contato com os estereocílios (Figs. 5.G1, 5.G6); bem como uma massa amorfa, acentuadamente eosinofílica, visualizada a partir do terço apical, em estreitas áreas por entre as células P, até a superfície luminal do epitélio (Figs. 5.G1, 5.G2, 5.G5, 5.G8).

No concernente às camadas de células musculares lisas, pudemos observar a presença de no mínimo 8 camadas de células musculares lisas contornando o túbulo epididimário e o dúcto Deferente. O tecido conjuntivo intersticial caracterizou-se por apresentar poucos fibroblastos e grande quantidade de fibras colágenas (Figs. 5.G, 5.G3).

1.1.2. Animais na faixa etária de 18 a 30 meses de idade:

SUB-REGIÃO A:

Assim como observado nos animais da faixa etária de 5 a 9 meses de idade, esta sub-região estava constituída pelos dúctos Eferentes, os quais possuem um epitélio simples, colunar baixo, composto por células P com seus núcleos ovais e alongados e células B de núcleos esféricos e volume menor que das células P (Fig. 7.A).

Embora os núcleos das primeiras estejam ocupando a metade basal do epitélio e organizados paralelamente entre si, o citoplasma destas células apresentou alturas diferentes na zona da borda luminal, causando ao lúmen destes dúctos um contorno ondulado (Figs. 6.A1 e 7.A).

Nestes animais havia uma frequência escassa de mitoses no terço apical, assim como de linfócitos intraepiteliais. O lúmen apresentou poucos e dispersos espermatozóides e uma frequente presença de material amorfo e eosinofílico em contato com os cílios (Fig. 6.A1).

Na borda luminal do epitélio foram encontradas pequenas granulações eosinofílicas refringentes, sendo liberadas para o lúmen e, ainda, estruturas vesiculares adjacentes aos cílios (Figs. 7.A, 7.A1).

Assim como na faixa etária de 159 a 278 dias de idade, observou-se em média 3 camadas de células musculares lisas peritubulares, contudo o tecido conjuntivo frouxo apresentou grande quantidade de fibras colágenas em relação ao número de fibroblastos e vasos sanguíneos de pequeno calibre (Figs. 6.A, 6.A1).

SUB-REGIÃO B:

Tal qual analisado nos animais da faixa etária anterior, as secções encontradas nesta sub-região pertenciam apenas ao túbulo epididimário. Este possuía um epitélio colunar simples, pseudoestratificado extremamente mais alto que o epitélio dos dúctos Eferentes (Figs. 6.A2, 6.B, 6.B1).

Os núcleos das células P estavam localizados no terço basal, organizados tipicamente como num epitélio pseudoestratificado e com características morfológicas semelhantes às da sub-região **A** (Fig. 7.B).

Da mesma forma, as células B apresentaram os mesmos aspéctos observados naquelas células B dos dúctos Eferentes, contudo estavam em maior número (Fig. 7.B).

Nesta sub-região haviam células A numerosas, assim como tipos celulares cujos núcleos e fragmentos citoplasmáticos estavam sendo liberados para o lúmen. Ainda no terço apical, foram observadas com rara frequência a presença de figuras mitóticas (Figs. 6.B1, 7.B, 7.B1, 7.B2, 7.B3).

Ao longo das secções do túbulo epididimário nesta sub-região, não foi observada a presença de espermatozóides no lúmen, que apresentou contorno estrelado devido à formação de estruturas semelhantes a papilas epiteliais (Figs. 6.A2, 6.B, 6.B1), as quais são distintas daquelas observadas na zona de transição epitelial entre o epidídimo e o dúcto Deferente, referidas nos animais da faixa etária de 159 a 278 dias e também encontradas nesta faixa etária, como será descrito posteriormente.

Os estereocílios estavam distribuídos homogeneamente e, em contato com a extremidade luminal destes, observou-se em algumas secções um material amorfo eosinofílico de consistência finamente granular (Figs. 7.B1, 7.B3).

Cerca de 4 camadas de células musculares lisas peritubulares estavam presentes e o tecido conjuntivo aparentou possuir mais fibras colágenas que na sub-região **A**.

SUB-REGIÃO C:

As células P apresentaram núcleos ovais, situados ligeiramente acima do terço basal do epitélio e com a distribuição típica observada na sub-região anterior (Figs. 7.C, 7.C1). As células B, de morfologia semelhante àquelas presentes na sub-região **B**, estavam mais numerosas e localizadas sobre toda a extensão da lâmina basal (Fig. 7.C).

Encontrou-se uma população de células A de núcleo oval ou periforme, situadas no terço apical, com seus núcleos acima dos núcleos das células P; foram também observadas ao mesmo nível destas células A (Fig. 7.C), células de núcleos com formatos entre esférico e periforme e cromatina densa, com citplasma e/ou núcleos projetados ao lúmen (Fig. 7.C1).

Não foram encontradas figuras mitóticas nesta sub-região, contudo, nos animais de 900 dias, observou-se um número maior de Linfócitos Intraepiteliais em comparação à sub-região **B** (Fig. 7.C). Pequenas estruturas vacuolares, pouco frequentes foram encontradas próximo à lâmina basal, vazias ou contendo material semelhante a restos celulares (Figs. 7.C, 7.C1).

O lúmen apresentou formato esférico sendo preenchido por compacta massa de espermatozóides, na maioria das secções do túbulo (Fig. 6.C). Em média 5 camadas de

células musculares lisas contornavam as secções tubulares e o tecido conjuntivo intersticial manteve o mesmo aspécto observado anteriormente.

SUB-REGIÃO D:

Todos os aspéctos relacionados aos tipos celulares, figuras mitóticas, lúmen e conteúdo luminal, células peritubulares e tecido conjuntivo estavam semelhantes aos observados na sub-região **C**; porém, observou-se discreta diminuição da altura do epitélio, mas a localização dos núcleos das células P, manteve-se no terço médio do epitélio. Além disto, observou-se uma discreta faixa citoplasmática mais eosinofílica na borda luminal do epitélio, em algumas secções do túbulo (Figs. 6.D, 7.D, 7.D1).

SUB-REGIÃO E:

Em comparação à sub-região **D**, apenas se observou uma discreta variação no aspécto morfológico relacionado à diminuição do número de células encontradas no terço apical e à ausência da faixa citoplasmática mais eosinofílica (Figs. 6.E, 7.E).

SUB-REGIÃO F:

O epitélio, discretamente mais baixo, não apresentou variações quanto ao aspécto das células P e B; porém, um número maior de linfócitos intraepiteliais foi localizado nos terços basal e medial(Figs. 8.F, 8.F1, 8.F2); além de inclusões intranucleares nas células B (Fig. 8.F2).

Novamente foram encontradas figuras mitóticas no terço apical, todavia com rara frequência; um número maior de células A e notável diminuição da população de células que migram em direção ao lúmen (Figs. 8.F1, 8.F2.).

Estruturas vacuolares, esféricas e bem delimitadas foram frequentemente encontradas no terço basal do epitélio e algumas vezes no terço médio; enquanto uma borda citoplasmática apical mais eosinofílica foi observada (Figs. 8.F, 8.F1, 8.F2).

A massa de espermatozóides observada no lúmen, aparentou estar menos compacta que nas sub-regiões anteriores (Fig. 6.F). As células musculares lisas encontravam-se formando 6 camadas em torno das secções tubulares, enquanto o tecido conjuntivo permaneceu sem alterações visíveis.

SUB-REGIÃO G:

O epitélio bem mais baixo apresentou a borda apical mais eosinofílica que nas sub-regiões anteriores (Fig. 8.G). Não foram observadas figuras mitóticas ao longo das secções; enquanto foi notado maior número de estruturas vacuolares adjacentes à lâmina basal e um discreto aumento em número das células A (Figs. 8.G, 8.G3).

Observou-se ainda, uma pequena frequência de células com citoplasma cromófobo e núcleos geralmente ovais, alongados, com cromatina levemente condensada, situados ao nível das células P (Figs. 8.G5, 8.G6).

O lúmen amplo e de formato esférico apresentava contorno regular (Fig. 6.G) até à região de transição epitelial entre o túbulo epididimário e o dúcto Deferente (Figs. 6.G1, 6.G2), onde seu contorno se tornou ondulado devido à formação de papilas semelhantes às descritas nesta mesma sub-região em animais da faixa etária anterior.

O lúmen se tornou gradualmente estreito à medida que o túbulo epididimário se fusiona com a porção inicial do dúcto Deferente e, nesta, adquire um formato estrelado em função das projeções das papilas epiteliais (Figs. 6.G2, 8.G1, 8.G2).

Na região de transição e na porção inicial do dúcto Deferente foi possível observar, adjacente à borda apical e em contato com a massa descondensada de espermatozóides, estruturas vesiculares com conteúdo eosinofílico finamente granular (Figs. 8.G1 a 8.G4). Em algumas secções foi possível notar a relação destas estruturas com projeções da borda citoplasmática apical das células. A liberação de material amorfo eosinofílico pelas células A foi observada nesta zona de transição (Fig. 8.G3).

Observou-se o mínimo de 7 camadas de células musculares envolvendo o túbulo epididimário e mais de 7 camadas na região do dúcto Deferente. O tecido conjuntivo aparentou estar em menor proporção com relação às secções tubulares, além de uma menor quantidade de fibroblastos e maior quantidade de fibras colágenas.

1.2. ANÁLISE HISTOQUÍMICA:

Apesar da fixação dos tecidos ter sido realizada em solução fixadora de Formol-Etanol-Ácido Acético, as lâminas destinadas ao controle para a reação de P.A.S. não apresentaram qualquer indício de positividade ao reativo de Schiff nas 7 sub-regiões dos animais das duas faixas etárias, sendo que os núcleos, a lâmina basal e a borda luminal entre as sub-regiões foram visualizadas devido à coloração apenas com a Hematoxilina (Figs. 11.A a 11.G e 14.A a 14.G2).

Por outro lado, ocorreu reação positiva em todas as lâminas destinadas à reação integral, nas 7 sub-regiões do epidídimo sendo que, cada sub-região apresentou, em seu aspecto geral, um grau de positividade diferente em ambas as faixas etárias.

Nos animais na faixa etária de 159 a 278 dias de idade, observou-se que a sub-região **A** estava levemente positiva nos animais de 159, 173, 216 e 278; e moderadamente positiva no animal de 244 dias. Neste animal a sub-região **B** se apresentou intensamente positiva, enquanto nos demais animais estava moderadamente positiva. A sub-região **C** nos 5 animais desta faixa etária também estava moderadamente PAS-positiva.

A sub-região **D** estava levemente positiva nos animais de 173, 216 e 244 dias e moderadamente positiva nos animais de 159 e 278 dias. Nos animais de 159, 173 e 278 dias, a sub-região **E** reagiu moderadamente e,levemente positiva nos animais de 216 e 244 dias. A sub-região **F** se apresentou moderadamente positiva nos animais de 159 e 173 dias; levemente positiva nos animais de 244 e 278 dias e intensamente positiva nos animais de 216 dias; enquanto a sub-região **G** se apresentou intensamente positiva nos animais de 216 e 278 dias, moderadamente positiva nos animais de 159 e 173 dias e levemente positiva no animal de 244 dias.

Nos animais na faixa etária de 540 a 900 dias, a reação ao P.A.S. foi leve na sub-região **B**, moderado nas sub-regiões **A**, **D** e **E** e intensa nas sub-regiões **C**, **F** e **G**.

O animal de 258 dias, o qual apresentou histologicamente atividade espermatogênica e massa de espermatozóides ao longo de epidídimo, teve reação moderadamente positiva nas sub-regiões **A**, **B**,**C** e **D**, levemente positiva nas sub-regiões **E** e **F** e intensamente positiva na sub-região **G**.

A seguir serão descritos em cada sub-região, os aspectos da reação com o Ácido Periódico/Schiff de cada sub-região em ambas as faixas etárias.

1.2.1. Animais na faixa etária de 5 a 9 meses de idade:

SUB-REGIÃO A:

A lâmina basal dos vasos sanguíneos de pequeno calibre e do epitélio dos ductos eferentes, bem como o espaço entre as células musculares lisas que contornam os ductos, apresentou-se levemente PAS-positiva em animais de 159 e 273 dias, intensamente positiva no animal de 244 dias e moderadamente positiva nos demais animais (Figs 12.A e 12.A1).

O epitélio dos ductos eferentes, em todos os animais desta faixa etária, apresentou-se levemente positivo. Nos animais de 173 e 278 dias foram observadas algumas células, P.A.S. negativas, na região do terço basal do epitélio, apresentando um formato esférico sendo estas células semelhantes aos prováveis linfócitos intraepiteliais observados, nesta mesma sub-região, em cortes corados pela H&E. Outro pequeno número de células P.A.S. negativas, apresentaram um formato semelhante ao das células P, porém com núcleo oval mais volumoso que destas (Fig. 12.A1).

A borda apical do epitélio, evidenciou-se como moderadamente PAS-positiva nos animais de 244 e 278 dias de idade. No animal de 244 dias, notou-se a presença de pequenas granulações refringentes, intensamente positivas, aparentemente sendo liberadas ao lúmen em pequeno número ou, ainda, dispersas pelo lúmen (Fig.12.A1)

O tecido conjuntivo, mais propriamente as áreas entremeadas aos fibroblastos, apresentaram reação levemente PAS-positiva nos animais de 159, 216 e 278 dias e moderadamente positiva nos animais de 173 e 244 dias.

SUB-REGIÃO B:

A lâmina basal do túbulo epididimário e dos vasos de pequeno calibre estava moderadamente PAS-positiva em animais de 173, 216 e 278 dias; intensamente positiva no animal de 244 dias e levemente positiva no aniaml de 159 dias.

O espaço entre as células musculares lisas que circundam as secções do túbulo, apresentou-se levemente PAS-positivo no animal de 173 dias e moderadamente positivo nos demais animais. O tecido conjuntivo estava levemente PAS-positivo no animal de 159 dias e moderadamente positivo nos outros animais (Figs. 12.B a 12.B2).

O epitélio epididimário se apresentou, de um modo geral, levemente PAS-positivo, bem como os estereocílios, apresentando discretos tipos celulares destacados dentre a uniformidade de reação das células do epitélio. A borda apical, região de onde

emergem os estereocílios, apresentou-se moderadamente positiva nos animais de 159, 173 e 278 dias; e, intensamente PAS-positiva no animal de 244 dias. Foi observado ainda, que nos animais de 159 e 173 dias, o terço apical do epitélio se encontrava moderadamente PAS-positivo em relação aos terços médio e basal (Figs. 12.B1 a 12.B2).

Nesta faixa etária observou-se uma discreta presença de material intraluminal, de aspecto semelhante a pequenos gânulos, levemente positivos e/ou P.A.S. negativos. O animal de 244 dias, possuía pequenos grânulos refringentes, intensamente positivos, localizados no lúmen em contato com a extremidade luminal dos estereocílios e presentes também, no epitélio, em pequenos grupos, logo acima do núcleo de algumas células B; estavam presentes também entre o núcleos das células P acompanhando o eixo maior destes e, no terço apical do epitélio, em pequenos aglomerados imediatamente adjacentes à borda apical do epitélio.

SUB-REGIÃO C:

A lâmina basal dos vasos e do epitélio epididimário, assim como a borda apical deste, variaram de moderadamente PAS-positivas nos animais de 159, 173 e 244 dias a intensamente PAS-positivas nos animais de 216 e 278 dias. Por outro lado, o espaço entre as células musculares lisas que contornam o túbulo epididimário estava moderadamente PAS-positivo em todos os animais.

Assim como observado nas sub-regiões anteriores, o epitélio apresentou reação geral ao P.A.S., levemente positiva sem qualquer diferenciação de tipos celulares , sendo que no animal de 159 dias, observou-se uma faixa citoplasmática próxima à borda apical, correspondente à metade superior do terço apical do epitélio, com reação moderadamente positiva. De modo semelhante, no animal de 173 dias, todo o terço citoplasmático apical reagiu de forma moderadamente positiva (Figs. 12.C e 12.C1).

A reação dos estereocílios variou de levemente PAS-positiva nos animais de 159, 216 e 278 dias a moderadamente positiva nos demais animais. Nos animais de 159, 173 e 278 dias, as fibras do tecido conjuntivo apresentaram reação levemente positiva e, nos outros animais, moderadamente positiva.

Dentro do lúmen foram observadas estruturas vesiculares contendo pequenas granulações moderadamente PAS-positivas no animal de 173 dias; material amorfo moderadamente positivo no animal de 159 dias e levemente positivo no animal de 244 dias e pequenos grânulos intensamente PAS-positivos no animal de 278 dias de idade (Fig. 12.C1).

SUB-REGIÃO D:

A lâmina basal de vasos e do epitélio se apresentou levemente PAS-positiva no animal de 173dias e moderadamente positiva nos demais animais, enquanto o espaço existente entre as células musculares lisas estava levemente positivo nos animais de 173,216 e 244 dias e moderadamente positivo nos animais de159 e 278 dias.

O epitélio e seus estereocílios, também nesta sub-região, apresentou reação PAS-positiva leve em todos os animais; porém, no animal de 173 dias foi observada em algumas secções, uma faixa citoplasmática apical equivalente à metade apical do terço citoplasmático apical, moderadamente positiva (Fig. 12.D).

O tecido conjuntivo estava moderadamente PAS-positivo no animal de 159 dias e levemente positivo nos demais .O conteúdo luminal amorfo observado em poucas secções tubulares dos animais de 159, 244 e 278 dias, apresentou-se levemente positivo, enquanto nos demais animais não se observou a presença de material intraluminal. Não foram observadas células diferenciadas nem grânulos ao longo das secções do epitélio, nesta sub-região (Fig. 12.D).

SUB-REGIÃO E:

Todas as características observadas nesta sub-região foram semelhantes àquelas presentes na sub-região **D**, referentes a cada animal desta faixa etária (Fig. 12.E).

SUB-REGIÃO F:

Nos animais de 244 e 278 dias, esta sub-região apresentou uma resposta levemente PAS-positiva geral à reação, sem qualquer evidenciação de células e estruturas do epitélio e interstício (Fig. 13.F).

A lâmina basal de vasos e do túbulo, o espaço entre as células musculares e a borda apical do epitélio, variaram de moderadamente PAS-positivos nos animais de 159 e 173 dias, a intensamente PAS-positivos no animal de 216 dias.

O terço apical do epitélio, nestes 3 animais, apresentou-se moderadamente PAS-positivo em relação aos terços médio e basal que estavam levemente positivos. No animal de 216 dias, algumas secções ao longo do túbulo apresentaram o epitélio moderadamente PAS-positivo (Fig. 13.F).

Quando presente, o conteúdo amorfo das estruturas vacuolares intraepiteliais adjacentes à lâmina basal, apresentou reação variável entre levemente positiva e negativa ao P.A.S., nestes cinco animais.

Em algumas secções, o lúmen apresentou pequena quantidade de material amorfo intensamente PAS-positivo no animal de 216 dias e nos demais animais, estruturas vesiculares preenchidas por pequenos grânulos, cuja reação ao PAS variou de levemente positiva à negativa (Fig. 13.F).

SUB:REGIÃO G:

Nas secções do túbulo epididimário propriamente dito, notou-se que a lâmina basal e o espaço entre as células musculares lisas, variou de intensamente PAS-positivo nos animais de 216 e 278 dias, a moderadamente positivo nos demais.

O terço apical do epitélio e sua borda apical variaram de intensamente PAS-positivos nos animais de 216 e 278 dias, sendo que nestes os estereocílios também estavam intensamente positivos; a moderadamente positivo nos demais animais, onde os estereocílios estavam levemente positivos. Os terços citoplasmáticos médio e basal estavam levemente positivos nos 5 animais (Fig. 13.G).

A presença de material amorfo intraluminal foi observada em algumas secções, sendo moderadamente PAS-positivo nos animais de 158, 173 e 216 dias e variando de moderado a intensamente positivo entre as secções tubulares do animal de 278 dias. Neste animal, também foram observados pequenos grânulos refringentes, intensamente positivos, entremeados ao material amorfo (Figs. 13.G e 13.G1).

Nesta faixa etária, em algumas estruturas vacuolares intraepiteliais, foi possível notar a presença de uma pequena quantidade de material amorfo levemente PAS-positivo, assim como todo a interstício.

Nas secções do túbulo epididimário referentes à transição para o epitélio do ducto deferente, observou-se que o epitélio, nos cinco animais, reagiu de forma levemente positiva ao PAS. Nas áreas das papilas epiteliais foram observadas células estreitas destacadas por uma reação moderada a intensamente PAS-positiva, assim como a borda apical do epitélio nestas mesmas áreas, nos animais de 159, 173, 216 e 278 dias de idade (Figs. 13.G2 e 13.G3).

No lúmen foi observada a presença de material amorfo e/ou de estruturas vacuolares semelhantes às descritas em sub-regiões anteriores, com resposta variável entre intensa e moderadamente PAS-positiva nos animais de 173 e 216 dias e levemente positiva nos demais animais (Fig. 13.G2).

No animal de 216 dias, notou-se ainda que nesta zona de transição, o epitélio estava moderadamente PAS-positivo nos terços apical e médio e levemente PAS-positivo no terço basal.

Nesta faixa etária, os estereocílios e o tecido conjuntivo se apresentavam levemente positivo, sendo que os estereocílios estavam moderadamente positivos nas áreas das papilas epiteliais. A lâmina basal e o espaço entre as células musculares lisas se apresentaram moderada e levemente positivos, respectivamente(Figs. 13.G3 e 13.G4).

Na zona do epitélio do ducto Deferente propriamente dito, as características da resposta ao P.A.S. assemelharam-se às observadas na zona de transição, em todosa os cinco animais.

1.2.2. Animais na faixa etária de 18 a 30 meses:

SUB-REGIÃO A:

A lâmina basal dos vasos sanguíneos e túbulos eferentes estava fortemente PAS-positiva, assim como a região da borda apical do epitélio, de onde emergem os cílios; porém, estes se encontravam levemente positivos. A área citoplasmática localizada acima e abaixo dos núcleos das células Principais apresentou uma reação levemente positiva (Figs. 15.A e 15A1).

Destacaram-se positivamente ao PAS dois tipos de granulações: granulações pequenas, moderadamente positivas, distribuídas com frequência ao longo das secções, situadas nos terços basal e apical do epitélio, logo acima e abaixo dos núcleos das células Principais sendo encontradas também como conteúdo de estruturas vesiculares vistas no lúmen (Fig. 15.A2).

O segundo tipo envolve granulações maiores, refringentes, fortemente PAS-positivas, que se encontravam aglomeradas em áreas intraepiteliais, ocupando regiões equivalentes à altura do epitélio e situadas de modo disperso dentro das secções dos túbulos. Estas granulações também se apresentaram sendo liberadas para o lúmen com lesão da superfície do epitélio (Figs. 15.A1 e 15.A2).

SUB-REGIÃO B:

O espaço entre as células peritubulares, a lâmina basal de vasos e do ducto epididimário e a borda apical do epitélio, mais propriamente na região de onde emergem os estereocílios são áreas que estavam intensamente PAS-positivas ao longo das secções, nesta sub-região (Figs. 15.B e 15.B1).

Além destas áreas, também reagiram de forma intensamente PAS-positiva, o citoplasma de todas as células Apicais, estreitas faixas citoplasmáticas por entre as células Principais e a região da borda apical do epitélio de onde emergem os estereocílios.

A região citoplasmática supranuclear ao longo de todo o epitélio estava levemente PAS-positiva, assim como pequenas granulações localizadas na borda luminal do epitélio (Fig. 15.B1).

SUB-REGIÃO C:

A lâmina basal dos vasos e secções do ducto epididimário estava intensamente PAS-positiva. O espaço entre as células peritubulares estava moderadamente positivo (Fig. 15.C).

A região da borda apical onde emergem os estereocílios, bem como os mesmos estavam intensamente PAS-positivos. A faixa citoplasmática acima dos núcleos das células Principais estava moderadamente positiva, enquanto a faixa citoplasmática abaixo dos núcleos destas células estava levemente PAS-positiva (Fig. 15.C1).

Pequenas granulações intensamente PAS-positivas, menores que as observadas na sub-região **A** foram observadas na extremidade luminal dos estereocílios. Outrossim, granulações maiores e refringentes, intensamente PAS-positivas, localizavam-se no lúmen, na região entre os estereocílios e a massa de espematozóides e também entremeadas nesta.

Nesta sub-região não foram observados citoplasmas diferenciados positivamente ao PAS, por entre os citoplasmas das células Principais, assim como células Apicais positivas (Fig. 15.C1).

SUB-REGIÃO D:

Reação intensamente PAS-positiva foi observada na lâmina basal de vasos e das secções do ducto e no espaço entre as células musculares lisas, tal qual observado nas sub-regiões anteriores (Figs. 15.D e 15.D1).

A faixa citoplasmática apical, acima dos núcleos das células Principais e a borda apical, onde emergem os estereocílios e estes, estavam moderadamente PAS-positivos, assim como pequenas granulações refringentes entremeadas aos espermatozóides.

O terço citoplasmático basal, estava levemente PAS-positivo, enquanto pequenas granulações refringentes localizadas entre as células Basais e adjacentes à lâmina basal e, ainda, dentro de alguns vacúolos basais, reagiram de forma intensamente positiva ao PAS..

SUB-REGIÃO E:

Igualmente às sub-regiões anteriores, o espaço entre as células musculares lisas, a lâmina basal dos vasos de pequeno calibre e do ducto epididimário estava intensamente PAS-positiva (Fig. 16.E).

As faixas citoplasmáticas acima e abaixo dos núcleos das células Principais estavam levemente positivas, enquanto a borda apical, os estereocílios e poucos citoplasmas entremeados às células Principais estavam moderadamente PAS-positivos (Fig. 16.E1).

Nas estruturas vacuolares adjacentes à lâminas basal, observou-se a presença de material amorfo e/ou pequenas granulações refringentes, intensamente PAS-positivas. Granulações semelhantes também foram observadas associadas aos espermatozóides (Fig. 16.E1).

SUB-REGIÃO F:

A lâmina basal de vasos e do ducto epididimário e o espaço entre as células musculares lisas estavam intensamente PAS-positivos, assim como toda a faixa citoplasmática logo acima dos núcleos das células Principais, borda apical, estereocílios e pequenas granulações refringentes por entre os espermatozóides (Fig. 16.F).

Ao longo do epitélio, os terços citoplasmáticos médio e basal, estavam moderadamente PAS-positivos; por outro lado, em algumas secções observou-se que o epitélio estava em toda a sua extensão moderadamente PAS-positivo (Figs. 16.F e 16.F1).

O conteúdo intensamente PAS-positivo das estruturas vacuolares adjacentes à lâmina basal variou de pequenas granulações refringentes a uma massa amorfa com material picnótico (Fig. 16.F1).

Granulações semelhantes e intensamente PAS-positivas, além de estruturas vesiculares de conteúdo moderadamente positivo foram observadas em contato com a massa de espermatozóides (Fig. 16.F1).

SUB-REGIÃO G:

Em todas as secções do ducto, observou-se uma reação intensamente PAS-positiva de sua lâmina basal e das células musculares lisas, bem como da lâmina basal de vasos sanguíneo distribuído pelo tecido (Figs. 16.G a 16.G2).

Na região do segmento do ducto epididimário propriamente dito, toda a faixa citoplasmática acima dos núcleos das células Principais e os estereocílios estavam moderadamente positivos. Os terços medial e basal do epitélio estavam levemente positivos. O conteúdo amorfo das estruturas vacuolares basais estava intensamente positivo; enquanto as protusões citoplasmáticas, em direção ao lúmen, possuíam um conteúdo levemente positivo (Figs. 16.G1 a 16.G2).

No segmento de transição entre o ducto epididimário e o ducto deferente, a faixa citoplasmática acima e abaixo dos núcleos das células Principais estava levemente positiva; porém, a borda citoplasmática apical estava intensamente positiva, assim como algumas células diferenciadas por entre as células Principais (Figs. 16.G2 a 16.G3).

As estruturas vacuolares basais apresentaram conteúdo amorfo e/ou granulações pequenas intensamente positivas sendo estruturas granulares semelhantes a estas, observadas entremeadas aos espermatozóides (Figs. 16.G2 e 16.G3).

Relacionadas aos espermatozóides e em contato com os estereocílios, observou-se estruturas vesiculares de conteúdo finamente granular moderadamente positivo (Fig. 16.G3).

Na região inicial do ducto deferente, as faixas citoplasmáticas acima e abaixo dos núcleos das células Principais estavam levemente positivas. O conteúdo das estruturas vacuolares intraepiteliais estava semelhante ao observado na zona de transição. Poucas e estreitas células com citoplasma moderadamente positivo foram observadas em destaque, por entre as células Principais, principalmente nas áreas das papilas epiteliais (Fig. 16.G4).

1.3. ANÁLISE MORFOMÉTRICA:

Após as análises estatísticas descritiva e de variância, observou-se que existe uma diferença significativa ($p < 0,05$) entre as médias populacionais dos parâmetros analisados nas sub-regiões dentro de uma mesma faixa etária (Tabs. 1, 2, 3 e 4).

Da mesma forma, as análises estatísticas revelaram a existência de diferença significativa ($p < 0.05$) entre as duas faixas etárias, ao comparar-se cada sub-região em relação aos diâmetros de ductos eferentes e túbulo epididimário, diâmetros do lúmen destes, alturas de seus epitélios e estereocílios (Grafs. 1 e 2 e Tab. 5).

Embora estatisticamente diferentes, as duas faixas etárias apresentaram comportamentos semelhantes de variação dos aspectos morfométricos ao longo das sub-regiões do epidídimo, onde os diâmetros dos ductos Eferentes e túbulo epididimário, bem como de seus lúmens, apresentaram um crescimento progressivo entre as sub-regiões **A**, **B** e **C**.

Este crescimento manteve-se discreto e quase estabilizado ao longo das sub-regiões **D** e **E**, tornando-se novamente progressivo nas sub-regiões **F** e **G**.

De modo contrário, as alturas dos epitélios e estereocílios, crescem progressivamente entre as sub-regiões **A**, **B** e **C** (na cabeça). Nas sub-regiões do corpo (**D** e **E**) epididimário, a altura do epitélio mantém um discreto crescimento nos animais entre 159 e 278 dias e inicia uma discreta diminuição nos animais entre 540 e 900 dias. Por outro lado, a altura dos estereocílios se mantém estável nas duas faixas etárias.

Nas sub-regiões da cauda epididimária, em ambas as faixas etárias, as alturas de epitélios e estereocílios declinam progressivamente até a zona de transição com o ducto Deferente, quando o epitélio mostra-se mais alto.

2. MICROSCOPIA ELETRÔNICA DE TRANSMISSÃO:

2.1. Animal de 4 meses de idade:

SUB-REGIÃO A:

O epitélio se apresentou constituído por poucas células ciliadas e células não-ciliadas, mais numerosas (Figs. 18.A1 e 18.A2).

A população de células P apresentou núcleos ovais, volumosos e regulares com cromatina frouxa ou núcleos ovais estreitos com longas invaginações da membrana nuclear levando a formas irregulares dos núcleos, com cromatina um pouco mais densa. Ambos os tipos de núcleos possuíam um ou mais nucléolos (Figs. 18.A1 a 19.A3).

Esta população de células P possui células com citoplasma escuro e células com citoplasma claro; porém, ambas podem apresentar numerosos cílios (Figs. 18.A1 a 19.A4).

As células não ciliadas podem apresentar a borda luminal lisa, com pequenas microvilosidades, com discretas protusões citoplasmáticas ou, ainda, descontínua, aparentando estar eliminando fragmentos citoplasmáticos para o lúmen (Figs 18.A1, 18.A2 e 19.A3).

As células P, de modo geral, apresentam poucas organelas membranosas, ressaltando-se que as células ciliadas apresentam grande quantidade de mitocôndrias na porção apical do citoplasma próximas aos cílios (Figs. 19.A5 e 19.A6).

Não foram observados leucócitos intraepiteliais, enquanto foram identificadas com rara frequência, células B, com núcleos esféricos e citoplasma escuro com poucas organelas (Fig. 18.A2).

SUB-REGIÃO B:

As células P, diferente da sub-região anterior, apresentam uma "densidade" uniforme de seu citoplasma e possuem a borda apical lisa, com pequenas microvilosidades ou com protusões citoplasmáticas discretas.

Estas células possuem grande quantidade de Complexos de Golgi na região supranuclear e algumas estruturas vacuolares de diferentes tamanhos ao longo do seu citoplasma, desde o terço basal até o apical (Figs. 21.B4 e 21.B5). São também observados, grande quantidade de ribossomos ou polirribossomos livres e associados a algumas lamelas do retículo endoplasmático.

O núcleo das células possui forma oval e alongada, com cromatina frouxa e um ou mais nucléolos. Em alguns núcleos observa-se longas invaginações da membrana nuclear acompanhando o eixo longitudinal do núcleo, enquanto a maioria das células apresentou pequenas invaginações da membrana nuclear, com orientações em diferentes sentidos (Figs.20.B1 e 21.B5).

Prováveis células Apicais, menores que as células P são observadas no terço apical do epitélio, com núcleos pequenos de formato variando entre esférico e oval; porém, os aspectos de citoplasma e da cromatina são semelhantes aos observados nas células P, embora não tenham sido vistas invaginações da membrana nuclear (Figs. 20.B1, 21.B4 e 21.B5).

Leucócitos intraepiteliais estão presentes, sendo encontrados adjacentes à lâmina basal (Fig. 20.B2 e 20.B3). Poucas células B são observadas nesta sub-região, com núcleos esféricos ou piramidais, de cromatina de aspecto semelhante ao das células P e pouquíssimas organelas (Fig. 20.B1).

SUB-REGIÃO C:

Os núcleos das células P são visivelmente maiores, ovais, alongados, de aspecto semelhante aos observados na sub-região B; porém, com invaginações longitudinais maiores e na maioria das células e há ainda, pequenas invaginações nucleares de orientações variadas (Figs. 22.C1, 22.C2, 24.C7 e 24.C9).

As células P possuem grande quantidade de Golgi na zona supranuclear e de ribossomos livres predominantemente na zona infranuclear (Figs. 22.C1, 24.C8, 25.C12). Possuem ainda, uma quantidade moderada de mitocôndrias, pequenas estruturas vacuolares ao longo da célula, REG e acúmulos de grânulos semelhantes a glicogênio na zona infranuclear (Figs. 22.C1, 24.C10, 25.C12).

As células P apresentam também pequenas estruturas vacuolares distribuídas ao longo do citoplasma, mais concentradas entre a zona infranuclear e a lâmina basal; estas estruturas apresentam um conteúdo finamente granular (Figs. 24.C9, 24.C7, 25.C12).

A borda luminal das células apresenta-se lisa, com diminutas microvilosidades ou com pequenas protrusões citoplasmáticas (Fig.23.C5). Associadas à borda e/ou às protusões observa-se estruturas vesiculares preenchidas por material de densidade semelhante à do citoplasma das células epiteliais, ou ainda, contendo material menos denso juntamente com partículas granulares ou simplesmente vesículas vazias delimitadas por membranas (Figs. 23.C3, 23.C4).

As células Apicais, menores que as células P e situadas no terço apical do epitélio, apresentam o citoplasma com densidade semelhante às células P; porém, com menos organelas, possuindo poucas organelas membranosas como Golgi e REG vistas na zona supranuclear (Figs. 23.C5 e 25.C11); assim como pequenos agrupamentos de material particulado semelhante ao glicogênio.

Os núcleos destas células, embora menores e de forma variável entre oval e periforme, assemelham-se aos núcleos das células P na densidade de compactação da cromatina, na presença de um a dois nucléolos e pequenas invaginações acompanhando o eixo longitudinal do núcleo.

Estas células aparentam ser ciliadas; porém, diferente das células ciliadas dos ductos eferentes (sub-região A), pois apresentam um único cílio por célula (Figs. 23.C3, 23.C4, 23.C5 e 25.C11).

As células B apresentam um formato triangular, citoplasma mais denso que o das células P e contendo poucas organelas. O seu núcleo é geralmente esférico com cromatina mais densa que das células P e geralmente apresentam uma pequena invaginação da membrana nuclear (Fig. 25.C13).

Leucócitos intraepiteliais são observados próximos ou adjacentes à lâmina basal, com seu citoplasma claro, escasso, contendo algumas vezes prováveis lisossomos densos. O núcleo é esférico de volume menor que o das células B e a cromatina bastante eletrondensa (Figs. 23.C6 e 25.C14).

SUB-REGIÃO D:

A borda apical apresenta diminutas microvilosidades e algumas células apresentam um único cílio (Figs. 26.D1 e 26.D2 com detalhe). As células P apresentam na sua zona supranuclear, complexo de Golgi e REL e na zona infranuclear, pequena quantidade de REG e algumas estruturas vacuolares. O núcleo destas células é oval alongado, com um a dois nucléolos, cromatina levemente condensada e possui invaginações do seu envólucro, acompanhando o seu eixo longitudinal; assim, os aspectos gerais destes núcleos são semelhantes aos observados na sub-região anterior (Figs. 26.D1 a 26.D3).

Núcleos presentes no terço apical se assemelham aos das células P, contudo pertencem a células aparentemente mais curtas cujo citoplasma embora apresente a mesma densidade citoplasmática das células P, contem poucas organelas. Estas células provavelmente são células Apicais (Fig. 26.D1).

As células B estão sobre a lâmina basal, com formato ligeiramente esférico ou oval, possuindo pouco citoplasma com densidade ligeiramente maior que das células P e pouquíssimas organelas. O formato do núcleo acompanha a forma da célula, possui geralmente um nucléolo, sua cromatina apresenta densidade semelhante à das células P e a membrana nuclear possui pequenas invaginações (Fig. 26.D4).

Leucócitos intraepiteliais foram encontrados em pequena quantidade e são semelhantes aos descritos nas sub-regiões anteriores .

SUB-REGIÃO E:

A borda apical do epitélio está mais diferenciada que na sub-região **D**, com estereocílios e pequenas protrusões citoplasmáticas, sendo que algumas células apresentam um único cílio por entre os estereocílios (Fig. 27.E1).

Um pequeno número de estruturas vesiculares são observadas no terço apical das células P, juntamente com numerosos e desenvolvidos complexos de Golgi e REL (Fig. 27.E2). Seus núcleos, pouco variam em aspecto morfológico quando comparados aos núcleos das células P da sub-região **D**, porém, aparentam possuir um número menor de invaginações da membrana nuclear. A zona infranuclear de algumas células P apresenta pequena quantidade de estruturas vacuolares (Fig. 27.E4).

As células B, localizadas adjacentes à lâmina basal são geralmente triangulares ou ovais e de aspectos semelhantes ao descrito nas sub-regiões anteriores, contudo, algumas apresentam pequenos vacúolos vazios ou contendo material de densidade similar à do seu citoplasma. Leucócitos intraepiteliais estão presentes em pouca quantidade sem aparentes alterações no seu aspecto morfológico (Figs. 27.E3 e 27.E4).

SUB-REGIÃO F:

Diferente do observado na sub-região **E,** a borda apical possui em algumas secções estereocílios desenvolvidos e, em outras, uma borda apical relativamente lisa com a discreta presença de um único cílio em algumas células. O lúmen apresentou pequeno número de núcleos volumosos, ovais ou esféricos, de cromatina frouxa, aparentemente sem nucléolo e qualquer indício de contorno citoplasmático (Figs. 28.F1 a 28.F3).

O terço apical das células P mostra pouco número de complexos de Golgi e alguns aglomerados de pequenos vacúolos e/ou vesículas também observados ao longo do citoplasma, desde a zona infranuclear e em pequenos fragmentos citoplasmáticos na borda apical, entre os estereocílios(Figs. 28.F1 e 28.F5).

Os núcleos das células P não mostram variações morfológicas quando comparados às sub-regiões **D** e **E**. As células B possuem localização semelhante às observadas nas sub-regiões anteriores. Seu citoplasma tem densidade similar à das células P e seu núcleo é esférico, oval ou triangular. Os leucócitos intraepiteliais eram pouco frequentes (Fig. 28.F4).

SUB-REGIÃO G:

A borda apical das células P apresenta pequenos estereocílios e/ou protrusões citoplasmáticas contendo em geral organelas membranosas, principalmente retículo endoplasmático (Figs. 29.G1 e 29.G3).

As células P se apresentam menores, porém com a mesma proporção de organelas membranosas visíveis principalmente na zona supranuclear. Contudo possuem um número maior de pequenas estruturas vacuolares ao longo do seu citoplasma e principalmente entre a zona infranuclear e a lâmina basal (Figs. 29.G2).

Estruturas vacuolares volumosas são observadas pouco acima da lâmina basal contendo material eletrondenso de tamanhos e formas variáveis e, algumas vezes, pequenos núcleos de cromatina densa de aspectos semelhantes ao observados em linfócitos intraepiteliais descritos anteriormente (Fig. 29.G2).

Materiais densos são também observados ao longo do citoplasma, sugerindo material secretório. O núcleo das células P, embora de volume menor é semelhante ao observado em outras sub-regiões, contendo cromatina frouxa, um único nucléolo e invaginações da membrana nuclear (Figs. 29.G2 e 30.G5).

Contudo foi observado em algumas células P, a presença de estruturas intracitoplasmáticas volumosas compostas por longos feixes de finos filamentos arranjados paralelamente num aspecto paracristalino acompanhando o eixo longitudinal do núcleo e situados geralmente lateral a este. Esta estrutura paracristalina intracitoplasmática (EPC) foi observada sempre na forma alongada acompanhando a forma do núcleo mesmo em secções transversais das células P, sendo ligeiramente mais densa que o citoplasma e a espessura de cada filamento é menor que a espessura da membrana plasmática e não se apresenta delimitada por membrana (Figs. 30.G5,30.G6, 31.G10, 31.G12 e 32.G14).

Estes filamentos estão alinhados a uma distância regular entre si e cada filamento parece estar formado por pequenas subunidades espaçadas numa periodicidade menor que a distância entre os filamentos. Por serem volumosas, estas EPC parecem relacionadas a organelas membranosas como RE ou a estruturas vesiculares (Fig.32.G13).

Geralmente estas células P que apresentam EPC também apresentam estruturas paracristalinas intranucleares (EPN), estas são contudo, menos volumosas, nas formas longas e curvas ou pequenas e hexagonais, com arranjo paracristalino de filamentos semelhante ao observado no citoplasma e também não se apresentam delimitados por membrana (Figs. 30.G4, 30.G7, 30.G8, 31.G9 e 32.G13).

Células presentes no terço apical, assemelham-se às células P na densidade do citoplasma e da cromatina, possuindo invaginações da membrana nuclear e um a dois nucléolos (Fig. 29.G3).

As células B, acompanhando seus núcleos, têm forma triangular e são pobres em organelas e seus núcleos apresentam cromatina frouxa de densidade semelhante à das células P, possuindo em média um único nucléolo e discretas invaginações da membrana nuclear (Figs. 29.G2 e 32.G15).

Leucócitos polimorfonucleares e linfócitos típicos são observados entremeados às células P, no terço basal do epitélio (Figs. 29.G2 e 32.G15). Na zona de transição entre o túbulo epididimário e o ducto deferente foram observadas, no citoplasma de algumas células P, estruturas ou organelas alongadas, cilíndricas, delimitadas por dupla membrana e contendo geralmente 2 estruturas filamentares de densidade e espessura semelhante a uma crista membranosa, tais estruturas lembram mitocôndrias com cristas longitudinais (Figs. 30.G5, 30.G6, 31.G10 e 31.G11).

2.2. Animais de 18 a 36 meses de idade:

SUB-REGIÃO A:

O epitélio apresenta grande quantidade de estereocílios e algumas células apresentam um único cílio. A borda luminal das células apresenta ainda protrusões citoplasmáticas contendo grande quantidade de RE. Os estereocílios possuem íntima associação com pequenas vesículas delimitadas por uma membrana e encerrando material finamente granular (Figs. 33.A1, 33.A2, 33.A4 e 33.A5).

No lúmen é possível observar, próximo aos estereocílios, pequenas massas citoplasmáticas contendo organelas membranosas e pequenos vacúolos e, ainda, núcleos esféricos e volumosos de cromatina bastante frouxa e com descolamento da membrana nuclear externa (Fig. 33.A3).

As células P possuem grande quantidade de mitocôndrias nas zonas supra e infranucleares, RE e Golgi na zona supranuclear, associados com estruturas vesiculares contendo material finamente particulado, aglomerados de grânulos densos, esféricos, observados nas zonas infra e supranucleares (Figs. 34.A6 a 34.A9 e 35.A12 a 36.A15).

O núcleo das células P se apresentam ovais e com cromatina frouxa, um a dois nucléolos e poucas ou nenhuma invaginação da membrana nuclear (Figs. 34.A7, 34.A9, 35.A11).

Observou-se a presença de linfócitos intraepiteliais bem delimitados em espaços intercelulares, com citoplasma escasso e claro formando um halo em volta do núcleo pequeno, geralmente esférico e de cromatina bastante condensada. Alguns linfócitos apresentam numerosas estruturas semelhantes a lisossomos (Figs. 34.A10, 36.A15 e 36.A16).

As células B são arredondadas, com poucas organelas no seu citoplasma de densidade ligeiramente maior que das células P. O núcleo apresenta-se esférico com cromatina ligeiramente mais condensada que a do núcleo das células P e com discretas invaginações da membrana nuclear (Fig. 36.A16). Não foram observadas células apicais.

SUB-REGIÃO B:

O epitélio mostra-se composto por células com citoplasma de densidade clara e entremeadas a estas algumas células com citoplasma de densidade escura e, ainda, células com citoplasma de densidade intermediária a estas, e outras com citoplasma bastante vacuolizado e eletron-transparente, sugerindo células em degeneração (Figs.37.B1 a 37.B3 e 38.B5).

As células epiteliais apresentam estereocílios bastante desenvolvidos e não foram encontrados indícios da presença de cílios. Na borda apical é possível observar grandes protusões citoplasmáticas, fragmentos citoplasmáticos adjacentes aos estereocílios e com densidade variada, contendo numerosas vesículas com material finamente particulado e discretas organelas membranosas e algumas mitocôndrias. Nesta área observou-se também, células de citoplasma claro, fragmentando-se em direção ao lúmen com liberação de numerosas e pequenas vesículas de densidade variável e algumas mitocôndrias (Figs. 37.B1 a 37.B3).

O terço citoplasmático apical das células epiteliais apresenta-se repleto de pequenas vesículas contendo material de densidade variável, próximo à borda apical, semelhantes às observadas nas protusões citoplasmáticas e nos fragmentos citoplasmáticos

presentes no lúmen (Figs. 37.B1 a 37.B3). Logo abaixo desta área, observa-se grande quantidade de organelas como complexos de Golgi e Retículo Endoplasmático bem desenvolvidos e algumas células possui numerosas mitocôndrias na zona supranuclear (Figs. 37.B4 e 38.B5).

O núcleo das células P apresenta cromatina bastante descondensada, um a dois nucléolos e discretas ou nenhuma invaginação da membrana nuclear. Numerosas mitocôndrias podem ser observadas na zona infranuclear destas células (Figs. 38.B5 a 38.B9).

As células B são geralmente piramidais com núcleo oval de densidade da cromatina semelhante à das células P e apresentam com pouca frequência uma pequena invaginação na membrana nuclear. Linfócitos intraepiteliais foram raramente observados (Figs. 38.B7 a 38.B9).

SUB-REGIÃO C:

O epitélio se apresenta constituído por células com densidade homogênea não tendo sido observadas células mais elétron-densas como na sub-região **B** (Figs. 39.C1 e 40.C5)

Os estereocílios são visivelmente mais longos que na sub-região **B** e entremeadas a estes observa-se volumosas protusões citoplasmáticas semelhantes às descritas na sub-região anterior; porém, contendo maior quantidade de retículo (organelas membranosas). Observa-se ainda, fragmentos citoplasmáticos contendo grande quantidade de vesículas de tamanho variado e geralmente elétron-transparentes ou contendo pequena quantidade de material particulado (Figs. 39.C1 a 39.C3).

No lúmen, adjacente à borda apical, observam-se pequenas estruturas vesiculares semelhantes às observadas dentro das protusões e fragmentos citoplasmáticos. (Figs. 39.C1 e 39.C3). Estruturas vesiculares semelhantes são também observadas no terço citoplasmático apical, entre a zona supranuclear e a borda citoplasmática apical das células Principais (Figs. 39.C1, 39.C3, 39.C4 e 40.C7) .

As células P possuem aparentemente menor quantidade de Complexo de Golgi na zona supranuclear do que o observado na sub-região **B**; porém, estes se apresentam bem desenvolvidos sendo possível observar às proximidades, estruturas vesiculares contendo material de densidade semelhante à do citoplasma, ou ainda, material particulado elétron-denso (Figs. 39.C1 e 40.C7). Existe uma grande quantidade de células com numerosas vesículas no terço apical enquanto se observa um menor número de células

com muitas mitocôndrias e outras com retículo endoplasmático bem desenvolvido, neste terço (Figs. 39.C3, 40.C5 e 40.C9).

Ao longo do citoplasma da maioria das células P é possível observar grânulos elétron-densos contendo estruturas elétron-lúcidas, cilíndricas, sugerindo um arranjo cristalizado (Figs. 39.C4, 40.C7 a 40.C9).

Grande quantidade de mitocôndrias são observadas na zona infranuclear juntamente com um retiículo endoplasmático bem desenvolvido na maioria das células P. O núcleo das células P apresenta cromatina frouxa e alguns apresentam invaginações da membrana nuclear acompanhando o eixo longitudinal do núcleo; um a dois nucléolos são observados ao longo do núcleo (Fig. 39.C4 e 40.C5).

As células B possuem morfologia semelhante ao observado na sub-região **B**, assim como os leucócitos intraepiteliais observados no terço basal, próximos à lâmina basal e às células B. O núcleo destes apresenta cromatina densamente empacotada e poucas organelas. Adjacente aos limites destas células, observa-se pequenas áreas elétron-lúcidas, delimitadas por membranas que provavelmente representam o espaço intercelular (Fig 40.C6).

SUB-REGIÃO D:

As células P apresentam densidade citoplasmática uniforme; porém, com rara frequência são observadas células com citoplasma escuro (Fig. 42.D9). A borda apical aparenta possuir maior número de protusões citoplasmáticas em comparação às sub-regiões anteriores. Estas protusões apresentam organelas membranosas como retículo endoplasmático e um menor número de vesículas elétron-transparentes (Figs. 41.D1 a 41.D3).

Adjacentes à borda apical, entremeadas ou não aos estereocílios, observa-se no lúmen um material particulado, restos de membrana e pequenas vesículas elétron-transparentes contendo material particulado (Figs. 41.D2 e 41.D3).

Ainda no lúmen, observa-se aparentemente um maior número de fragmentos citoplasmáticos entremeados aos espermatozóides e contendo retículo endoplasmático, vesículas densas e claras. Estas últimas mais numerosas e algumas contendo material amorfo de densidade semelhante à do citoplasma das células epiteliais. Estes fragmentos citoplasmáticos são diferentes dos observados nas sub-regiões **B** e **C**, sendo mais ricas em organelas e grânulos (Figs. 41.D2 e 41.D4).

Núcleos observados no terço apical possuem densidade de condensamento da cromatina semelhante ao observado nas células P e seu citoplasma aparenta ser pobre em organelas (Fig. 41.D5).

No terço citoplasmático apical das células P, observa-se RE desenvolvido, numerosos complexos de Golgi e algumas células com pequenas vesículas claras próximas à borda apical (Fig. 42.D8).

O núcleo das células P apresentam uma profunda invaginação da membrana nuclear acompanhando o eixo longitudinal do núcleo sendo possível observar ao longo deste, um a dois nucléolos (Fig.42.D6).

Ao longo do citoplasma das células P observam-se grânulos densos, diferentes daqueles observados na sub-região anterior, sendo mais volumosos no terço basal onde se apresentam em diferentes fases de compactação (Figs. 42.D6, 43.D11 e 43.D13).

Um grande número de mitocôndrias são observadas no terço basal associadas a um retículo endoplasmático bem desenvolvido (Figs. 42.D7, 42.D9 e 42.D10). Leucócitos intraepiteliais polimorfonucleares são observados no terço basal, com poucas organelas e pequenas vesículas densas (Figs. 43.D12 e 43.D13).

As céluals B são esféricas ou triangulares, com escassas organelas e a densidade do citoplasma e da cromatina é semelhante ao observado nas células P (Fig. 43.D13).

SUB-REGIÃO E:

As células epiteliais possuem densidade semelhante não havendo a presença de células escuras como nas sub-regiões **B** e **D**.

A borda apical exibe longas e volumosas protusões citoplasmáticas, onde a maioria possui um estrangulamento próximo ao complexo juncional. Estas protusões contém grande quantidade de lamelas membranosas semelhantes ao retículo endoplasmático e um grande número de diminutas vesículas, preenchidas por material de densidade similar à do cittoplasma das células epiteliais. Estas protusões são semelhantes às observadas na sub-região C e diferentes daquelas presentes nas sub-regiões **A**, **B** e **D** (Figs. 44.E1 e 44.E2).

O terço citoplasmático apical possui grande quantidade de pequenas estruturas vesiculares elétron-lúcidas sendo que algumas encerram um material particulado. Estas estruturas são observadas em menor número, adjacentes aos estereocílios e ao longo do citoplasma das células P. Também ao longo deste, observam-se grânulos elétron-densos

similares aos presentes na sub-região **D**, contudo não foram observadas aglomerações de grânulos volumosos no terço basal (Figs. 44.E1 a 44.E3).

Estruturas vacuolares volumosas são observadas no terço basal contendo fragmentos citoplasmáticos ou ainda, material particulado e pequenas vesículas (figs.44.E4 e 45.E5).

As céluals P, de um modo geral, aparentam possuir menor número de mitocôndrias e complexos de Golgi quando comparadas àquelas da sub-região **D**. Todavia, existe um retículo endoplasmático bastante desenvolvido e aparentemente associado a grandes estruturas cristalóides que acompanham o contorno nuclear em cortes transversais de células P, chegando a praticamente envolver toda a circunferência deste (Figs. 45.E5 a 45.E8).

Estas estruturas cristalóides possuíam um aspecto semelhante ao já descrito anteriormente para estruturas similares, presentes no citoplasma das células P da sub-região **G** do animal de 4 meses de idade (Figs. 45.E5 a 45.E10).

O núcleo das células P aparenta possuir um aspecto morfológico semelhante ao das células P da sub-região anterior, contudo possui um volumoso nucléolo e pequenas estruturas de formato cilíndrico ou hexagonal, de densidade semelhante à das estruturas cristalóides intracitoplasmáticas, sujerindo que estas estruturas intranucleares também sejam cristalóides (Figs. 44.E3, 45.E5 e 45.E6).

As células B possuem formato triangular bem como seus núcleos. A membrana nuclear exibe uma longa invaginação semelhante às observadas em células P. Os demais aspectos são semelhantes aos já descritos nas sub-regiões anteriores. Leucócitos intraepiteliais, provavelemnte linfócitos, são observados no terço basal, contendo volumosos grânulos densos juntamente com escassas organelas (Fig. 44.E4).

SUB-REGIÃO F:

As células P são baixas, possuem grande quantidade de pequenos estereocíllios, Golgi e vesículas possivelmente provenientes deste, no seu terço apical (Figs. 46.F1 a 46.F3 e 47.F5).

Observa-se a presença de células com citoplasma claro, aparentemente liberando pequenas estruturas vesiculares contendo material finamente granular (Figs. 46.F1 a 46.F3). Existem ainda, células com citoplasma um pouco mais denso também apresentando tais vesículas (Fig.46.F1 e 46.F2).

Entremeadas a estas duas variações celulares existe uma "terceira", cujo citoplasma se apresenta escuro (bastante eletrondenso) apresentando vesículas e lamelas de organelas membranosas. Estas células, bem como as células de citoplasma de densidade mediana, emitem com frequência protusões citoplasmáticas para o lúmen.(Figs. 46.F1, 46.F2 e 47.F5 a 47.F7).

No lúmen é possível observar por entre os espermatozóides, fragmentos citoplasmáticos cuja densidade se assemelha à das células P (Fig. 46.F4).

No terço basal das células P são observados numerosos grânulos densos sugerindo material secretório, tanto nas células de citoplasma escuro quanto nas demais células P (Figs.47.F6 e 49.F15).

O núcleo das células P é oval, apresenta cromatina frouxa, em média um nucléolo e numerosas e longas invaginações da membrana nuclear sem obedecerem a um padrão direcional. Algumas das células P apresentam estruturas paracristalinas intracitoplasmáticas (EPC) e intranucleares (EPN) semelhantes àquelas descritas no animal de 4 meses de idade, porém, aparentemente mais desenvolvidas (Figs.47.F5, 47.F7, 47.F8 e 48.F9 a 48.F14).

Leucócitos são observados no terço basal, com aspecto semelhante aos já descritos anteriormente. As células B variam sua forma entre esféricas, triangulares e ovais, sendo acompanhandas em sua forma, pelos seus núcleos. Apresentam pouquíssimas organelas e a densidade de seu citoplasma e da cromatina se assemelha ao observado nas células P (Figs. 49.F15 e 49.F16).

SUB-REGIÃO G:

Na zona do túbulo epididimário propriamente dito, a borda luminal das células P apresenta pequenos estereocílios e longas protrusões citoplasmáticas, ambas as estruturas pertencentes a células com citoplasma claro e escuro. As protrusões das células claras parecem liberar pequenas estruturas vesiculares contendo material finamente granular, enquanto as protrusões das células escuras apresentam grande quantidade de organelas membranosas e grandes estruturas vesiculares (Figs. 50.G1 e 50.G2).

A borda apical das células P da porção inicial do ducto deferente apresenta apenas estereocílios, não apresentando mais protrusões citoplasmáticas (Fig 50.G3).

Ambas as regiões (túbulo epididimário e ducto deferente) apresentam no terço apical das células P, grande quantidade de vesículas provavelmente provenientes do Golgi. No lúmen da zona do túbulo epididimário, observa-se grande quantidade de

fragmentos citoplasmáticos, com estruturas membranosas ou vesiculares contendo material particulado e, ainda, pequenas vesículas adjacentes aos estereocílios (Figs. 50. G1 a 50.G4 e 51.G7).

As células P possuem grande quantidade de mitocôndrias ao longo de seu citoplasma e menor quantidade de grânulos densos situados próximo à lâmina basal. Algumas células P de ambas as zonas tubulares possuem estruturas paracristalinas intranucleares semelhantes às descritas na sub-região anterior (Figs 51.G5, 51.G8 e 52.G9).

Na zona de transição foram observadas estruturas membranosas cilíndricas e delimitadas por dupla membrana, contendo em seu interior duas lamelas dispostas longitudinalmente, semelhantes às descritas nesta mesma sub-região, no animal de 4 meses (Fig.52.G12).

Próximo à lâmina basal, observa-se também, estruturas vacuolares, linfócitos intraepiteliais e células B (Figs.52.G11, 53.G13 e 53.G14). Estas últimas são semelhantes às já descritas anteriormente; além disso, algumas células no terço basal, provavelmente células P, apresentam vacúolos contendo membranas e partículas densas semelhantes às vistas durante a degeneração celular (Figs.52.G10, 52.G11, 53.G13).

1. SUB-REGIÃO A:

Esta corresponde praticamente à área preenchida pelos ductos eferentes no epidídimo de bubalinos jovens e adultos. Entre os animais pré-púberes (4 a 9 meses) e pós-púberes (18 a 30 meses), observa-se uma diferenciação do epitélio cilíndrico simples em colunar baixo, composto em ambas as faixas etárias, por células P e B e linfócitos intraepiteliais. Estes dados são semelhantes às observações feitas em búfalos adultos por SINGH & DHINGRA (1971) e em búfalos entre 1 e 19 meses, por GOYAL & DHINGRA (1975a, b, c).

Como foi observado em Artiodáctilos adultos, tais como camelos SINGH& BHARADWAJ (1980), bovinos (VICENTINI *et alii.*, 1984 e GOYAL, 1985), em suínos (WYSTUB, 1989a) e em caprinos (GOYAL *et alii.*, 1992), a ultraestrutura dos DE revelou a existência de duas populações de células P, ciliadas e não-ciliadas, em bubalinos.

Já à microscopia de luz, identificamos a diferença de desenvolvimento da borda apical. Assim, os animais entre 5 e 9 meses, apresentam um pequeno número de estruturas semelhantes a estereocílios, enquanto nos animais entre 18 e 30 meses estes são bastante numerosos;

Semelhante ao observado pelos autores acima, as células não-ciliadas são mais numerosas. No búfalo de 4 meses estas células possuem borda luminal lisa ou com pequenos microvilos, que são bastante desenvolvidos e numerosos, semelhantes a estereocílios, nos búfalos entre 18 e 30 meses. Por outro lado, GOYAL & DHINGRA (1975a, b, c) relataram a ausência de estereocílios durante todos os estágios de desenvolvimento de búfalos entre 1 e 19 meses.

É interessante que as células ciliadas são menos frequentes e possuem vários cílios aos 4 meses, aparentemente um único cílio aos 18 meses e novamente numerosos nos animais com 30 meses. O único cílio observado no animal de 18 meses pode ser devido a uma variação individual deste animal, além disso, devemos considerar que a amostragem para um trabalho de microscopia eletrônica é pequena. A presença destas células logo nas primeiras fases de amadurecimento sexual de mamíferos de grande porte, só havia sido referida até então, por JONTÉ & HOLSTEIN (1987), em DE de meninos com 3 meses de idade.

Estas células possuem grande quantidade de mitocôndrias associadas a estes cílios o que pode significar, segundo ROSS et alii (1993), um fornecimento de energia à

motilidade destas estruturas, que teriam o papel de movimentar a massa de espermatozóides.

GOYAL & DHINGRA (1975a, b, c) demonstraram que em DE de búfalos, na faixa etária entre 11 e 19 meses de idade, existem pequenas partículas PAS positivas nas células epiteliais e que a resposta ao PAS aumentava de intensidade com o avanço da idade, levando-os a concluir que o epitélio destes ductos apresenta atividade secretória, bem como função absortiva, devido à presença de vacúolos apicais nas células cuboidais e de células P com citoplasma levemente corado.

Do mesmo modo, nossas observações mostram que o epitélio, já em animais entre 5 e 9 meses, pode possuir uma pequena atividade secretória revelada pela presença de poucas e pequenas granulações PAS positivas. Em búfalos entre 18 e 30 meses estas estruturas são abundantes e, embora de tamanho variável, mais volumosas. Formam aglomerações que acompanham toda a altura do epitélio e aparentam ser liberadas ao lúmen, através de processos de secreção muito semelhantes aos descritos em DE de lagartos por MANIMEKALAI & AKBARSHA (1992). Nestes animais existem dois tipos de grânulos de glicoproteínas, intensamente PAS positivos, que seriam liberados por processo apócrino onde as células permaneceriam intactas (grânulos pequenos densamente empacotados) e, por necrose (grandes grânulos armazenados em vacúolos de periferia cromófoba e que aumentam o volume da célula).

A ultraestrutura do epitélio dos DE do animal de 4 meses não indicou a presença de grânulos secretórios densos ou de vesículas picnóticas. Contudo, certas características como a presença de protrusões citoplasmáticas, a fragmentação do citoplasma juntamente com a liberação de pequenas vesículas elétron-transparentes para o lúmen, além do aspecto altamente invaginado da membrana nuclear e a presença de nucléolos bem desenvolvidos, indicam grande atividade metabólica destas células, que poderia ser de secreção, já nesta idade. Detalhes da ultraestrutura dos DE de espécies ruminantes em pré-puberdade não foram encontrados na literatura, para fornecermos uma possível confirmação de dados.

Na faixa etária de 18 a 36 meses, numerosos grânulos elétron-densos formando aglomerados no terço basal e apical da célula epitelial destes ductos. Além desses, complexo de Golgi e RE bem desenvolvidos associados a vesículas de diferentes graus de densidade e numerosas mitocôndras, confirmam os resultados de PAS, sugestivo de atividade de síntese e secreção para esta sub-região. GOYAL (1985) descreveu a presença de células não-ciliadas do tipo II no DE de bovinos, com grânulos densos PAS positivos e,

GOYAL *et alii.* (1992) descreveram células não-ciliadas dos tipos I, II e III em DE de caprinos. Relacionaram a presença e tipos de grânulos PAS positivos com atividade secretória, descartando a possibilidade destes grânulos serem formados como resultado da absorção de flúido luminal, pois, se assim fosse, não apresentariam aspecto homogêneo após a reação com PAS.

Estes autores sugerem ainda que as células P dos DE, estariam envolvidas com a síntese de esteróides devido, aos seus aspectos ultraestruturais, como a presença de gotas de lipídios e retículo endoplasmático liso bem desenvolvido.

Observamos volumosas protusões contendo apenas grande quantidade de RE bem desenvolvido na borda citoplasmática apical e não foi flagrada a liberação dos grânulos densos para o lúmen. Apesar disto não descartamos a hipótese de que estas estruturas possam significar atividade secretória. A presença de vesículas elétron-transparentes aparentemente vazias e outras contendo material finamente granular adjacente à borda apical e entremeadas aos estereocílios, também nos leva a sugerir que exista um outro tipo de secreção diferente daquela contida nos grânulos densos, ou ainda, que durante a liberação destes grânulos, seu conteúdo elétron-denso seja facilmente dissolvido no lúmen, talvez pela própria diferença de pH.

Esferas e vacúolos intraluminais em DE de bovinos adultos foram citadas por GOYAL (1985), e embora não tenha exclarecido suas origens, afirma não serem artefatos de técnica, por ter usado diferentes métodos de fixação, sempre com os mesmos resultados e, por raramente tê-las observado nas demais regiões do epidídimo. Sugere que estas estruturas estariam envolvidas em processos de endocitose, exocitoses ou em ambos. Concordaram com este, GOYAL & WILLIAMS (1988) e WYSTUB *et alii* (1989a), quando observaram protusões apicais semelhantes à "bolhas" citoplasmáticas no epitélio de DE de caprinos e suínos, respectivamente.

Para STOFFEL *et alii.* (1991), embora não excluam a atividade secretória do epitélio, estas protrusões seriam artefatos por várias razões: 1- a membrana plasmática destas protrusões apicais estava descontínua; 2- o conteúdo não possui organelas preservadas, mas um material amorfo e floculento e 3- se estas "bolhas" foram liberadas para o lúmen a absorção simultânea de cerca de 90% do fluido luminal vindo do testículo pode ser questionada..

Nossas observações da borda apical destes ductos, em búfalos entre 4 e 36 meses, nos leva a discordar das suposições de STOFELL *et alii.* (1991), por não termos encontrado os aspectos descritos por eles. Não se pode descartar o fato de que a maioria

destes aspectos sugestivos de atividade secretória, associados à presença de fragmentos citoplasmáticos e núcleos sem citoplasma, soltos no lúmen, possa representar também atividade de renovação epitelial por fragmentação e descamação celular e uma concomitante reposição celular. Estes conceito é reforçado pela presença de figuras mitóticas, em ambas as faixas etárias.

2. SUB-REGIÃO B:

Contém o segmento inicial do túbulo epididimário em ambas as faixas etárias e, embora aparentemente se apresentasse cilíndrico simples nos animais de 5 a 6 meses, sua diferenciação para pseudoestratificado já estava iniciada aos 4 meses de idade e completa aos 9 meses. Nossos dados diferem de GOYAL & DHINGRA (1975a, b, c), que observaram em búfalos um epitélio ligeiramente pseudoestratificado entre 7 e 8 meses e a diferenciação para pseudoestratificado só teria se completado entre 13 e 19 meses.

PAL & BHARADWAJ (1986) analisando o desenvolvimento pós-natal do epitélio da cabeça do epidídimo de búfalos observaram que o epitélio, em recém-nascidos, possuía fraca reação PAS positiva,assim como, animais pré-púberes. Os animais púberes apresentaram pequenos grânulos PAS positivos. Nos animais pós-púberes, estes grânulos PAS positivos mostram uma reação moderada , no citoplasma supra e infranuclear.

Nossos dados da microscopia de luz, diferem destes autores com relação aos pré-púberes, pois demonstramos, entre 5 e 9 meses, atividade de liberação de células, consideradas como células A, para o lúmen e esta atividade se torna maior entre 18 e 30 meses. PAL & BHARADWAJ (1986) não observaram nada semelhante em búfalos, mas estas células são evidenciadas pela reação de PAS, em ambas as faixas etárias e, embora estejam mais frequentes na região da cabeça, à microscopia eletrônica, o animal de 4 meses, possuía um epitélio aparentemente pouco ativo neste aspecto, não tendo sido observada a extrusão de células para o lúmen, apesar da presença de núcleos no terço apical e pequenas protusões citoplasmáticas.

Isto pode ser devido à idade do animal podendo esta atividade ter início após os 4 meses de idade, pois entre 18 e 36 meses, a ultraestrutura mostrou grandes protusões apicais e uma considerável atividade de liberação de fragmentos citoplasmáticos para o lúmen, que poderiam ser provenientes das células A, embora não tenhamos observado núcleos celulares sendo extruídos para o lúmen, ou relacionadas a estas estruturas.

SINGH & DHINGRA (1971) e GOYAL & DHINGRA (1975a, b, c) não reportaram a presença de células A no epitélio epididimário de búfalos. Nossos dados estão

de acordo com ABDOU *et alii.*(1985) e BILASPURI (1991), no concernente à frequência destas células ao longo das regiões do epidídimo de búfalos, onde células A seriam mais numerosas na região da cabeça, diminuindo sua frequência em direção à cauda. Porém, vale ressaltar que as observações destes autores se referiam apenas a búfalos adultos e nossos dados para animais entre 5 e 30 meses são similares .

Observações semelhantes às nossas, ainda com relação à frequência deste tipo celular, foram feitas por WYSTUB *et alii.* (1989b) em suínos adultos e, por PALACIOS *et alii.* (1991) em homens adultos, mas à excessão destes últimos, todos os demais autores supracitados não relacionaram quaisquer funções a estas células A. Para PALACIOS *et alii.* (1991) as células A, ricas em mitocôndrias, poderiam ser descritas como "Holócrinas", apenas pelo fato de que estas são liberadas para o lúmen; porém, não estariam envolvidas na secreção de glicoproteínas, mas na acidificação do meio intraluminal.

A liberação destas células A para o lúmen, pode significar fases do ciclo secretório de células holócrinas se considerarmos a evidenciação de estreitas células PAS positivas entre as células P e a própria reação PAS positiva destas células A, em ambas as faixas etárias.

Contudo é interessante ressaltar que esta provável atividade secretória tem início ainda na pré-puberdade e provavelmente não dependeria apenas da influência hormonal nesta fase, mas se intensificaria a partir da puberdade devido à ação de hormônios e até mesmo com o advento da chegada dos espermatozóides.

Esta atividade secretória pode levar a um alto índice de renovação epitelial, visto que esta é a sub-região onde mais se observam figuras mitóticas, preferencialmente na faixa etária de 5 a 9 meses, visto que são raras as mitoses observadas nos animais pós-púberes.

As células P do animal de 4 meses possuem complexos de Golgi na zona supranuclear, longas invaginações da membrana nuclear, nucléolos bem evidentes e pequenas granulações semelhantes a um acúmulo de glicogênio no terço basal, como indícios de atividade de síntese, inclusive de glicogênio e seu armazenamento. Outrossim, a presença de estruturas vacuolares elétron-transparentes ao longo destas células, sendo mais volumosas no terço basal do epitélio, sugere uma atividade de absorção de fluído luminal.

As células P desta sub-região, em animais em pós-puberdade, mostram participação aparentemente muito maior em processos de secreção, do que em processos absortivos. Devido à localização do núcleo no terço basal (embora não esteja altamente invaginado nem apresentando nucléolos evidentes) e, ainda, pela grande quantidade de

complexos de Golgi no terço apical e de mitocôndrias associadas a RE bem desenvolvido na zona infranuclear. GOYAL & DHINGRA (1975a, b, c) observaram em búfalos, que os núcleos das células P ocupam quase toda a altura do epitélio pra animais entre 1 e 4 meses. Com o avanço da idade, os núcleos ficam mais próximos à lâmina basal. Já nos búfalos entre 7 e 8 anos, BILASPURI, (1991) observou que a localização dos núcleos varia entre as sub-regiões e podem se localizar, na região da cabeça, no terço inferior do epitélio, próximo à lâmina basal e ainda ligeiramente abaixo da metade do epitélio ou no terço médio. Assim, pelas nossas observações, esta localização nuclear pode estar relacionada à grande quantidade de organelas desenvolvidadas na zona supranuclear que estariam associadas à função secretória, deste modo, isto levaria à localização destes núcleos no terço basal do epitélio.

Apesar de não serem observados grânulos densos ao longo desta sub-região, a atividade secretória seria representada pelo material particulado, observado dentro de pequenas e numerosas vesículas, presentes nas protusões citoplasmáticas e na zona citoplasmática logo abaixo da borda apical. Microvesículas extracitoplasmáticas localizadas entre os estereocílios ou no lúmen do epidídimo de gatos adultos, foram relacionadas por MORALES & CAVICCHIA (1991) a um processo de secreção merócrina típico, enquanto protrusões e esferas citoplasmáticas seriam um processo de secreção apócrina; porém, no epitélio epididimário de gatos não existem diferenças regionais ultraestruturais considerando este o tipo de secreção apócrina. O que ocorreria, segundo estes autores, seria uma flutuação do processo secretório ao longo do órgão.

A presença de prováveis "grânulos" intraluminais pequenos e com intensidade de reação ao PAS variando de levemente a intensamente positivos, entre 5 e 9 meses, podem ser originários da sub-região **A** e/ou serem fragmentos citoplasmáticos desta mesma sub-região **B**, pois também são observados adjacentes à borda apical. Enquanto as pequenas "granulações" levemente PAS positivas, observadas na borda apical do epitélio nos animais entre 18 e 30 meses, podem ser as vesículas elétron-lúcidas contendo material particulado observadas à microscopia eletrônica.

PAL & BHARADWAJ (1986) analisando o desenvolvimento pós-natal do epitélio da cabeça do epidídimo de búfalos, não relataram a presença destes grânulos intraluminais, enquanto SHARMA *et alii.* (1986), relataram a presença de mucopolissacarídeos neutros e glicogênio na forma de grandes glóbulos PAS positivos aderidos à borda dos estereocílios, em epidídimo de caprinos.

3. SUB-REGIÃO C:

Nesta, o epitélio epididimário já se apresenta pseudoestratificado aos 4 meses de idade. Células A, P e B estão presentes em ambas as faixas etárias.

As células A, embora semelhantes às observadas na sub-região **B**, são menos numerosas em ambas as faixas etárias e não são evidenciadas pela reação com PAS. De modo geral, quase não foram observadas diferenças significativas entre células P e A, visto que ambas apresentaram densidade citoplasmática e núcleos semelhantes, incluindo a presença de longas invaginações da membrana nuclear. Porém, algumas destas células A aparentam possuir um único cílio, fato observado no animal de 4 meses e esta estrutura, apesar de unitária, poderia ter função semelhante às células ciliadas dos ductos eferentes presentes na sub-região **A,** relacionada ao movimento do conteúdo luminal.

JONTÉ & HOLSTEIN (1987) relataram a presença de um único estereocílio em células ao longo do epidídimo de meninos de 3 meses de idade, contudo não sabemos se estes se referiam a uma estrutura ciliar, por estarem usando um critério de denominação diferente e, ainda assim, não comentaram qualquer função para esta estrutura.

Deste modo é pouco provável que as células A observadas nesta sub-região tenham um papel semelhante àquelas da sub-região **B**, no que se refere a uma possível função secretória, podendo ser células P em descamação por estarem em senescência. O pequeno número de mitoses observadas no terço apical pode também estar relacionado à reposição destas células. O quê então estaria de acordo com a hipótese de SHARMA et alii. (1986), onde as células A, em caprinos, seriam células P sendo eliminadas do epitélio por terem atingido o seu tempo de vida.

As células P, embora apresentem um aspecto semelhante àquelas das sub-regiões anteriores, revelam-se à microscopia de luz, aparentemente sem atividade secretória nos animais entre 5 e 9 meses e, em animais entre 18 e 30 meses, preenchidas por grânulos PAS positivos bem menores do que aqueles observados nos ductos eferentes. RASTOGI *et alii.* (1982) mostraram que grânulos PAS positivos nas células P estariam em concentração máxima no segmento médio da região da cabeça do epidídimo de búfalos durante seu amadurecimento sexual.

Contudo a ultraestrutura do epitélio do animal de 4 meses mostra que existe uma pequeno acúmulo de glicogênio, armazenado no terço basal da célula. Nos animais pós-púberes, os grânulos PAS positivos aparentam ter uma composição específica e diferente dos grânulos dos ductos eferentes, pela presença marcante, dentro destes grânulos, de estruturas de arranjo cristalino elétron-transparentes, que ainda não tinham sido citadas na literatura.

LÓPEZ *et alii.* (1989) observaram grânulos PAS positivos no epidídimo de equínos adultos e, juntamente com demais aspectos das células P da região da cabeça, como intensa reação PAS positiva de suas zonas supra- e infranucleares, abundância de complexo de Golgi, um desenvolvido RE rugoso e grande número de mitocôndrias e agrupamentos de numerosos grânulos elétron-densos, sugeriram a produção de produtos secretórios ácidos e glicoproteínas.

NICANDER (1979), estudando a ultraestrutura de células P da região da cabeça do epidídimo de carneiros, observou que numerosos filamentos finos,dentro de estereocílios, seriam semelhantes a filamentos de actina e poderiam estar envolvidos num mecanismo de motilidade. Estes estereocílios teriam ainda a função de aumentar consideravelmente a pequena área da superfície apical das células P, pois também estariam associados aos processos pinocíticos.

Concordando com este autor, em relação a esta segunda função dos estereocílios, nos búfalos pós-púberes, a presença de longos estereocílios nesta sub-região poderia significar então uma grande atividade absortiva. Esta hipótese seria reforçada pela presença de numerosas estruturas vesiculares elétron-transparentes do terço citoplasmático apical, adjacente à borda luminal. Porém, as demais características como: RE e complexo de Golgi desenvolvidos, numerosas mitocôndrias, grandes protusões citoplasmáticas contendo RE, fragmentos citoplasmáticos contendo numerosas vesículas com conteúdo particulado e vesículas semelhantes a estas presentes no lúmen próximo à borda apical sugerem grande atividade secretória (paralela à absortiva) por mecanismos semelhantes aos da sub-região **B**.

Isto seria semelhante ao observado no epidídimo de coelhos e suínos adultos onde, segundo NICANDER & MALMQVIST (1977) que descreveram aspectos como: abundante retículo endoplasmático rugoso, formação de pequenos vacúolos no complexo de Golgi com conteúdo opaco e, ainda, indícios de esvaziamento de conteúdo para o lúmen do túbulo, os levaram a sugerir que existe uma atividade de secreção merócrina de um material particularmente proteináceo. Indícios de secreção merócrina, ou secreção microvesicular, também foram encontradas em carneiros, por NICANDER (1979).

Protusões citoplasmáticas apicais e estruturas semelhantes a "bolhas" citoplasmáticas, as quais têm sido consideradas representativas do fenômeno de secreção apócrina, por MORALES & CAVICCHIA (1991), foram raramente observadas por este último autor, na região da cabeça do epidídimo de carneiros, principalmente após fixação por "*freeze-drying*" ou por perfusão vascular, o que levou NICANDER (1979) a supor que poderiam ser artefatos. Para KUMAR *et alii* (1981), a presença de bolhas secretórias e a

presença de certos conteúdos luminais semelhantes aos presentes nestas, sugeriu a eles atividade de secreção apócrina em células P de suínos adultos.

GOYAL (1985) observou que as células P de todas as sub-regiões do epidídimo de bovinos sexualmente maduros entre 2 e 3 anos, possuem aspecto ultraestrutural característico de atividade absortiva. Porém, a predominância de grandes vacúolos com conteúdo floculento e corpos multivesiculares nas células P do corpo e da cauda sugere que nestas regiões, estas células podem estar envolvidas preferencialmente no transporte e digestão de material particulado (proteínas e carboidratos) do lúmen.

NICANDER (1979) sugeriu ainda, que o acúmulo de mitocôndrias no terço basal destas células P, ao longo da região da cabeça, serviria como um grande suprimento de energia necessário para os processos de transporte entre estas células e o tecido conjuntivo; apesar de não terem sido observados, por ele, extensivos "dobramentos" da membrana plasmática adjacente à lâmina basal, como presente nos túbulos renais. Esta atividade filtradora atribuída ao epidídimo nos perece pouco provável por não existirem as estruturas, nem a circulação sanguínea semelhante à renal; talvez este autor esteja levando em considerção, a origem embrionária do epidídimo.

Embora algumas células A e P, nos búfalos pré e pós-púberes, tenham apresentado à microscopia de luz longas inclusões intranucleares filiformes e extremamente basofílicas, não foram observadas quaisquer estruturas sugestivas de inclusões intranucleares à microscopia eletrônica, onde nos parece mais viável a possibilidade de que estas inclusões observadas em cortes histológicos sejam artefatos da técnica de coloração com Hematoxilina & Eosina. Deste modo, seriam provavelmente depósitos de Hematoxilina nas longas invaginações da membrana nuclear, associados à heterocromatina que margeia estas invaginações, observadas em cortes ultrafinos. Estas estruturas não foram mencionadas por outros autores, seja em búfalos ou em outros ruminantes.

4. SUB-REGIÕES D e E:

As sub-regiões **D** e **E**, em ambas as faixas etárias, não apresentaram quaisquer diferença morfológica significativa entre si, quando analisadas à microscopia de luz. Ambas as sub-regiões são compostas por células A, P e B. No entanto, existe um menor número de células A e, entre 5 e 9 meses, de figuras mitóticas no terço apical, comparando-se às sub-regiões iniciais do túbulo epididimário (sub-regiões **B** e C).

Ainda em comparação com estas sub-regiões da cabeça, o número de células B parece se tornar maior durante o amadurecimento destes animais. Nos animais entre 18 e

30 meses, torna-se evidente a presença de estruturas vacuolares no terço basal, nestas sub-regiões **D** e **E**.

Sem diferenciar sub-regiões, e apenas através da microscopia de luz, PAL & BHARADWAJ (1989) haviam observado evidências de atividade secretória no epitélio da região do corpo do epidídimo de búfalos, onde as células P, em pré-púberes, possuíam vesículas secretórias, citoplasma supranuclear granular e eosinofílico e zona infranuclear altamente vacuolizada, enquanto os animais púberes apresentavam atividade secretória visível, onde as células epiteliais mostravam diferentes características de coloração durante as várias fases de secreção. Também em búfalos, RASTOGI et alii. (1982) haviam mostrado a presença de grânulos PAS positivos nas células P ao longo do corpo.

Em nosso estudo, a reação com PAS sugere uma discreta presença de açúcares neutros e/ou glicoproteínas, sem diferenças entre estas sub-regiões do corpo, principalmente entre os animais pós-púberes, onde se observam alguns grânulos positivos ao longo do epitélio; sem evidenciação de células específicas. Julgando-se estes aspectos, parece que as sub-regiões **D** e **E**, apresentam, em ambas as faixas etárias, pouca atividade celular em relação à síntese e secreção e, ainda, absorção, durante o desenvolvimento sexual destes bubalinos. No entanto, aspectos ultraestruturais refutam estas hipóteses, mostrando diferenças marcantes entre as sub-regiões **D** e **E**, já no animal de 4 meses de idade.

As sub-regiões **D** e **E**, semelhante à sub-região **C**, apresentam células com um único cílio, todavia, a sub-região **D** possui borda apical relativamente lisa, sem protusões, apenas diminutos microvilos. Enquanto a sub-região **E**, possui uma borda apical bastante diferenciada, com esterecílios relativamente longos, também em células com cílio. A sub-região **E** deste animal possui também, numerosos complexos de Golgi em comparação à sub-região **D**; mas praticamente nenhum indício da presença de material de secreção foi observado nestas sub-regiões, principalmente na sub-região **E**.

Provavelmente neste animal de 4 meses, a sub-região **E** se encontra num estágio de diferenciação mais adiantado que a sub-região **D**, de acordo com a hipótese de um processo de diferenciação ascendente do epitélio epididimário, como observado em bovinos por ABDEL-RAOUF (1960) e ABDOU et alii. (1985) e em carneiros, por NILNOPHAKOON (1978).

A presença de uma estrutura ciliar, nas sub-regiões deste animal de 4 meses, pode estar relacionada com a movimentação do conteúdo luminal e, possivelmente, com o amadurecimento do animal e desenvolvimento das camadas musculares responsáveis pelo

movimento peristáltico do túbulo, estes cílios percam sua função e sejam eliminados do epitélio, numa fase posterior do processo de diferenciação.

Outrossim, nos animais pós-púberes, diferenças mais evidentes são encontradas entre as sub-regiões **D** e **E** e entre estas e as sub-regiões iniciais do túbulo epididimário (**B** e C). Ambas as sub-regiões **D** e **E** possuem atividades secretórias e absortivas. A sub-região **D** possui numerosas mitocôndrias associadas a RE bem desenvolvido, assim como grande quantidade de complexo de Golgi; são aspectos semelhantes à sub-região C. Porém, aglomerados de grânulos de densidade e volume diferentes no terço basal, e grânulos elétron-densos ao longo das células P, sugerem uma diferença de produto secretório entre estas últimas sub-regiões.

Novamente estes grânulos não são observados sendo extruídos para o lúmen, mas pequenas vesículas contendo material particulado entremeadas aos estereocílios são observados juntamente com protusões e fragmentos citoplasmáticos. Do nosso ponto de vista, são típicos desta sub-região **D** e provavelmente representam o modo de secreção destes grânulos, como sugerido por NICANDER (1979), apesar de ainda não estar clara para nós, a sequência de acontecimentos deste mecanismo.

A sub-região **E** possui grandes protusões citoplasmáticas apicais entremeadas aos estereocílios, assemelhando-se àquelas observadas na sub-região C, contudo, parece conter grande quantidade de RE com estrutura lamelar e/ou tubular. Somados a estas estruturas, a presença de grânulos densos semelhantes aos da sub-região **D**, também sugerem atividade secretória para esta sub-região. MARENGO & AMANN (1990), ao observarem o aspecto ultraestrutural das células P, ao longo do epidídimo de carneiros adultos, relataram um RE túbulo-lamelar na porção proximal do corpo do epidídimo, enquanto seria túbulo-cisternal no restante do corpo. Sugeriram que o segundo arranjo estaria envolvido no transporte de água e sódio (Na^+) .

As estruturas vesiculares elétron-transparentes, de pequeno volume, encontradas na zona citoplasmática abaixo da borda apical e na zona de estreitamento destas protusões, podem estar também associadas não só a processos secretórios, como também aos absortivos.

As volumosas estruturas vacuolares observadas no terço basal do epitélio, em microscopia de luz, possuem grande número de diminutas partículas e, a julgar pela suntuosidade de seu volume dentro do epitélio, nos parece resultar mais da absorção de grande quantidade de substâncias do lúmen, do que serem originadas pela "aglomeração"

de material secretório que possivelmente fosse extraído durante o processamento histológico, levando ao aspecto observado de vacúolos vazios ou cistos.

Estruturas vacuolares semelhantes às observadas por nós ja foram descritas em camelos, TINGARI & MONIEM (1979), onde observaram numerosos vacúolos citoplasmáticos e "grandes espaços" circundados por membrana observados na parede do túbulo, na porção distal do corpo. Propuseram então, que estas estruturas conteriam material reabsorvido do lúmen devido ao excesso de flúidos e material "estranho", o qual deixa os testículos juntamente com os espermatozóides. "Glândulas vesiculares intraepiteliais" foram descritas nas sub-regiões do corpo epididimário, por SINGH & BHARADWAJ (1980), também em camelos, como estruturas que acumulam massa secretória, PAS positivas. Semelhantes estruturas foram também descritas por DICHEVA & DANEV (1985), que observaram a presença de "cistos glandulares", os quais aparecem na cauda do epidídimo de búfalos já aos 3 meses e PAL & BHARADWAJ (1986) observaram "cistos intraepiteliais" no epitélio da cabeça do epidídimo de búfalos pré-púberes, mas não indicaram qualquer função para estas estruturas.

Segundo VANDRELY & DADOUNE (1988), as cavidades intraepiteliais observadas no corpo do epidídimo de homens entre 19 e 60 anos, teriam função relacionada com suas atividades. São estes: o aumento na troca de substâncias metabólicas com o flúido testicular através de um aumento na superfície exposta ao lúmen do túbulo; a formação de sítios para renovação de células epiteliais e/ou o colapso do lúmen epididimário devido à diminuição do número de espermatozóides.

Outra característica desta sub-região **E** que foi somente observada em microscopia eletrônica, é a intrigante presença de estruturas paracristalinas, cilíndricas e consideravelmente volumosas, localizadas no citoplasma de algumas células P desta sub-região **E**. Menos volumosas porém, não menos surpreendentes, são as estruturas paracristalinas observadas dentro do núcleo destes tipos celulares, com formato cilíndrico ou hexagonal.

Ambos aparentam possuir o mesmo tipo composição química, visto que possuem praticamente o mesmo arranjo em feixes de filamentos, emparelhados com distância periódica entre si. Estes filamentos ora são contínuos ora são formados por diminutas sub-unidades sequenciadas num intervalo precisamente regular. Considerando-se estas características morfológicas nos parece provável uma constituição proteica, visto que as estruturas paracristalinas citoplasmáticas (EPC) também são vistas associados a lamelas membranosas, semelhante a retículo endoplasmático.

GOURANTON *et alii* (1979) ao descreverem inclusões cristalóides intranucleares e intracitoplasmáticas de células P, do epitélio da cauda do epidídimo de cães relataram que as inclusões citoplasmáticas são mais numerosas que as intranucleares e ambas apresentam estrutura similar, consistindo de camadas sobrepostas de filamentos paralelos, onde estas camadas formam um ângulo de 90° entre si. Assim, estes filamentos não seriam formados por sub-unidades, mas os diminutos pontos elétron densos observados seriam cortes transversais das camadas de filamentos perpendiculares. Estes autores,através de técnicas de digestão enzimática com pronase sugeriram que estas inclusões são compostas por proteínas, não sendo possível entretanto, especificar que tipo de proteínas seria.

Inclusões alongadas de natureza possivelmente cristalina foram encontradas no citoplasma de células P, por VICENTINI *et alii* (1985), na cauda do epidídimo de gatos adultos, mas não foram feitas descrições mais detalhadas. LANDIM e ALVARENGA (1988) também relatou a presença de inclusões cristalóides nos núcleos e citoplasma de células P do epidídimo de búfalos, com 3 anos de idade, que apresentaram aspectos semelhantes às EP descritas por nós, sendo positivas em reações de PAS e Azul de Bromofenol, sugerindo serem compostas por proteínas ácidas. Ambas as estruturas, intranucleares e citoplasmáticas, estariam ainda, associadas a microfilamentos, sugerindo este autor, que estes microfilamentos originariam tais inclusões e que estas teriam um papel de sustentação tanto no núcleo como no citoplasma.

Porém, este autor afirmou que estas EP estão presentes na região da cabeça do epidídimo, o que para nós parece ser inviável e, provavelmente, um erro de identificação de região, por termos feito detalhadas análises ao longo de todo o órgão e por nossos dados terem sido obtidos em animais desde 4 meses até 3 anos de idade (provenientes de localidades distintas), onde constatamos a existência destas estruturas, já aos 4 meses de idade, na sub-região final do corpo e nas sub-regiões da cauda. Por outro lado, não observamos relação destas estruturas com elementos do citoesqueleto.

LÓPEZ *et alii.* (1989) observaram estruturas cristalinas, apenas no núcleo das células P da cauda do epidídimo e ductos deferentes de equinos adultos, formadas por uma periodicidade de linhas paralelas elétron-densas separadas por uma zona clara. Estes autores concordam com a teoria de HAMILTON *et alii.* (1966), por eles citados, de que materiais cristalinos citoplasmáticos são lipoproteínas armazenadas para serem utilizadas durante períodos de demanda destas substâncias durante a maturação dos espermatozóides armazenados nesta região.

Embora não acreditamos que sejam lipoproteínas, concordamos que sejam proteínas cristalizadas, tanto no citoplasma quanto no núcleo. Esta poderia ser uma forma de armazenamento de alguma(s) substância(s) presentes no grande volume de líquido absorvido do lúmen e armazenadas nas estruturas vacuolares observadas nas sub-regiões **D** e **E**, onde esta absorção causaria a maior condensação da grande massa de espermatozóides, observada a partir da porção final desta sub-região **E**. Estas EP poderiam, ainda, ser substratos ou enzimas que serviriam como reserva para a atividade celular.

As EPC por serem observadas acompanhando o formato nuclear em cortes transversais, praticamente contornando-o como um "anel" e, ainda, em cortes longitudinais, acompanhando todo comprimento nuclear nos leva a pensar que estas estruturas poderiam estar envolvendo ou cobrindo todo o volume do núcleo, mas sem uma função de sustentação, como sugerido por LANDIM e ALVARENGA (1988).

Quanto às EP intranucleares, acreditamos que realmente possuam dois formatos diferentes, cilíndricas e hexagonais; não nos parece provável que a primeira seja precursora da segunda, nem que tenham origens diferentes, mas certamente estão relacionadas com as EPC.

5. SUB-REGIÃO F:

Em ambas as faixas etárias, a sub-região **F** pouco difere das sub-regiões do corpo, incluindo as respostas ao PAS, à excessão dos aspectos morfométricos do túbulo observados já em microscopia de luz. RASTOGI *et alii.* (1982), também em búfalos, mostraram a presença de grânulos PAS positivos na região apical do epitélio no segmento inicial da cauda.

Grânulos PAS positivos foram relatados nas células P no trecho entre a cabeça e a transição entre o corpo e a cauda do epidídimo de zebuínos adultos por ORSI *et alii.*(1984) e por WYSTUB *et alii.*(1989b), em suínos, onde estes últimos autores observaram grânulos intracitoplasmáticos e sinais de secreção apócrina próximo ao lúmen. Contudo, em nossas observações à microscopia de luz, as evidências de atividade secretória nesta sub-região inicial da cauda do epidídimo de búfalos estavam muito discretas.

A ultraestrutura desta sub-região no búfalos de 4 meses já demonstra características próprias, onde existem segmentos tubulares em que não há uma diferenciação da borda apical, a qual está praticamente lisa, apresentando esporadicamente uma única estrutura ciliar característica.

Em contraste, em outros segmentos se observa uma borda bastante diferenciada em comparação à sub-região E. A observação de núcleos dentro do espaço luminal pode significar que estes tenham vindo de outra sub-região, como por exemplo da região da cabeça, onde as evidências de uma possível descamação celular são maiores.

O epitélio em si, aparenta estar em discreta atividade absortiva visto que associadas à zona citoplasmática logo abaixo da borda apical estão numerosas vesículas elétron-transparentes. Outrossim, a não ser por um nucléolo evidente, as demais organelas não refletem qualquer outra atividade significativa no epitélio.

Os búfalos entre 18 e 30, possuem uma marcante atividade secretória em seu epitélio desta sub-região, pois apesar de não se ter observado um RE bem desenvolvido, são observadas protusões citoplasmáticas, um número aparentemente maior de células liberando pequenas vesículas elétron-transparentes com material finamente particulado, numerosos complexos de Golgi e a presença de grânulos densos diferentes dos observados nas sub-regiões anteriores em formato e densidade. Estes fatos nos levam a crer que esta sub-região não está envolvida apenas no armazenamento de espermatozóides. Visto que existem poucos dados sobre a ultraestrutura das sub-regiões da cauda do epidídimo de ruminantes, torna-se difícil para nós fazermos comparações.

Inclusões nucleares basofílicas foram observadas em células B de animais pré-púberes, enquanto os animais pós-púberes não mostraram tais inclusões. Embora não se tenham observado na ultraestrutura das células B, longas invaginações da membrana nuclear, acreditamos que estas estruturas (vistas em cortes de parafina) sejam um artefato, pois os animais pós-púberes não as apresentaram à microscopia de luz e, no entanto, tal como observado na ultraestrutura da sub-região **E**, EPC e EPN estão também presentes em células P desta sub-região **F** e aparentemente numa frequência bem maior.

Além disso, o núcleo destas células se mostra bem mais invaginado que na sub-região anterior. Estas estruturas são extremamente semelhantes àquelas da sub-região **E** e; por vezes, foram observadas nas estruturas paracristalinas intranucleares cilíndricas e hexagonais, regiões desorganizadas, que podem sugerir uma área de descompactação ou de compactação.

Suas composições e funções provavelmente são as mesmas e por serem aparentemente mais numerosas e volumosas nos leva a acreditar ainda mais na relação com a compactação dos espermatozóides, os quais são ainda mais numerosos no lúmen das sub-regiões da cauda e também com a presença de grandes estruturas vacuolares no terço basal do epitélio, que já à microscopia de luz nos parecem estar, aqui, em maior número que nas

sub-regiões do corpo. No concernente à frequência destas estruturas vacuolares, DICHEVA & DANEV (1985) haviam feito observações semelhantes em búfalos, assim como TINGARI & MONIEM (1979), em camelos. Ao contrário, estas estruturas vacuolares não foram observadas na cauda do epidídimo dos búfalos analisados por ABDOU *et alii.* (1985) e estavam em pequena quantidade na região da cauda do epidídimo de búfalos estudados por BILASPURI (1991).

6. SUB-REGIÃO G:

Dados gerais da microscopia de luz revelaram que a sub-região G se apresenta bastante ativa e diferenciada entre 5 e 9 meses, visto que em cortes corados em H&E é possível notar uma faixa citoplasmática apical bastante eosinofílica, a aparente liberação de material amorfo (presente em algumas células) para o lúmen, assim como a presença de estruturas vesiculares eosinofílicas no lúmen.

Estes mesmos aspectos são ressaltados por uma reação positiva ao PAS e todos estes, sem excessão, são novamente observados entre 18 e 30 meses e, obviamente de forma bem mais intensa, embora estruturas granulares propriamente ditas, não tenham sido observadas por nós, como relataram RASTOGI *et alii.* (1982), sobre a presença de grânulos PAS positivos somente na musculatura circundante da porção distal da cauda do epidídimo de búfalos. Outros autores, como GOYAL & DHINGRA (1975 a) e ABDOUL *et alii* (1985), também observaram em búfalos, a presença de grânulos PAS positivos no epitélio da região da cauda, mas sem fornecer detalhes de uma sub-região específica.

A ultraestrutura deste epitélio aos 4 meses já mostra, nesta idade, uma característica peculiar de um epitélio desenvolvido, diferenciado e em plena atividade, pois todas as características de um epitélio com atividade secretória, anteriormente discutidas, são aqui também observadas, inclusive a presença de grânulos densos.

Estas características de atividade secretória são certamente mais evidentes nos animais pós-púberes e bem semelhantes às observadas na sub-região F, desta mesma faixa etária; porém, novamente as características dos grânulos densos são bem diferentes, sendo maiores e de densidade mais variada, formando grandes aglomerados, principalmente no terço basal, sugerindo uma certa diferença entre esta sub-região G e a sub-região F. Deste modo, a sub-região G, não faz apenas um armazenamento passivo de espermatozóides, mas provavelmente também secreta substâncias a serem utilizadas por estes.

A provável atividade absortiva deste epitélio aos 4 meses e também em búfalos entre 18 e 30 meses fica relacionada à presença das estruturas vacuolares principalmente no terço basal do epitélio, observadas tanto à microscopia de luz, quanto à microscopia eletrônica, principalmente nas sub-regiões do corpo e da cauda.

Surpreendentemente, neste animal de 4 meses foram observadas em células P, estruturas paracristalinas intranucleares e intracitoplasmáticas com aspecto e, provavelmente, composição semelhante àquelas estruturas paracristalinas observadas a partir da sub-região E dos animais entre 18 e 30 meses. Porém, as estruturas intranucleares possuíam apenas um formato alongado, cilíndrico ou curvo, inclusive com áreas menos organizadas como também foram vistas em pós-púberes.

Este fato resguarda a nossa hipótese de que estas estruturas estejam associadas a processos absortivos do epitélio, visto que este animal de 4 meses ainda não possui atividade espermatogênica, logo, a associação da origem destas estruturas paracristalinas com a presença de espermatozóides nos parece distante, bem como, com alguma influência hormonal que o epitélio epididimário certamente sofre a partir da puberdade.

Tais estruturas também foram observadas nesta sub-região em animais entre 18 e 30 meses. Contudo, nos pareceu que são menos frequentes que nas sub-região E e F dos búfalos desta faixa etária e, além disso, seriam mais frequentes, em ambas as formas hexagonais e cilíndricas, no núcleo das células P que em seu citoplasma.

Outro aspecto interessante observado nesta sub-região, não somente no animal de 4 meses, mas também em animais entre 18 e 30 meses foi a presença de estruturas cilíndricas membranosas, formada por dupla membrana e uma dupla de estruturas membranosas semelhantes a cristas. Existe uma semelhança de tais estruturas com mitocôndrias com cristas longitudinais, contudo sua função nos parece obscura.

Ocorrência semelhante já havia sido relatada em búfalos, por LANDIM e ALVARENGA (1989), que descreveu em epidídimo de animais com 3 anos de idade, a presença de mitocôndrias modificadas com inclusões em sua matriz; porém, não especificou o segmento epididimário.

Esta autora afirmou que as inclusões seriam formadas por modificações das cristas mitocondriais que crescem longitudinalmente formando bolsas achatadas que posteriormente colapsam e a partir de então as mitocôndrias só seriam reconhecidas pela duplas membranas envoltórias. Além disto, o aspecto cristalóide destas inclusões estaria relacionado ao aumento da quantidade de certas proteínas ao longo da crista e ao aumento

na produção de ATP. A associação de figuras formadas por lamelas concêntricas, figuras mielínicas e grânulos densos de contornos irregulares, nas regiões circunvizinhas a estas mitocôndrias modificadas, estaria relacionada ao alto metabolismo destas células e à produção de glicogênio. Não encontramos evidências que suportem estas hipóteses.

7. CÉLULAS BASAIS (B):

Semelhante ao observado por BILASPURI (1991), as células B do epidídimo de búfalos são mais numerosas em direção às sub-regiões da cauda. Enquanto, SINGH & DHINGRA (1971) e PAL & BHARADWAJ (1986), afirmaram que nestes animais seriam mais numerosas na região do corpo. Outrossim, em WYSTUB *et alii.* (1989b) verificaram em suínos, a ausência destas células na região da cauda e em carneiros, NILNOPHAKOON (1978), relataram uma frequência destas células semelhante aos nossos dados.

As células B, ao longo de todas as sub-regiões, variaram o seu formato desde esférico à piramidal nos búfalos de 4 a 36 meses. São células de aparentemente pouca atividade, pois em geral não foram observados indícios de atividade secretória, absortiva ou ainda, fagocitária. Segundo KUMAR *et alii.* (1981), as células B de suínos adultos não possuiríam atividade secretória ou absortiva, pois, semelhantes às nossas observações, também encontraram poucas organelas. Contudo, para estes autores, estariam envolvidas em atividades fagocíticas, por terem observado vacúolos autofágicos em seu citoplasma.

Raramente foram observamos pequenas vesículas de densidade semelhante à do citoplasma destas células, mas acreditamos que provavelmente estão relacionadas ao seu próprio metabolismo, visto que nenhuma atividade foi evidenciada pela reação com PAS. Outro aspecto relevante foram as discretas invaginações da membrana nuclear, as quais também eram pouco frequentes, mas não foram mencionadas em outros estudos ultraestruturais destas células, como por KUMAR *et alii.* (1981) em suínos ou GOYAL (1985) em bovinos.

Diferente de nossos resultados, outros estudos em búfalos, abrangendo idades entre 1 mes e 3 anos, feitos por SINGH & DHINGRA (1971), GOYAL & DHINGRA (1975a, b, c), SINGH & BHARADWAJ (1980) e PAL & BHARADWAJ (1986, 1989), relataram a reação PAS positiva de estruturas como grânulos ou partículas de glicogênio e, ainda, a presença de vesículas lipídicas no citoplasma destas células B.

As células B, em ambas as faixas etárias, não foram observadas em quaisquer aspectos morfológicos que sugerissem possíveis fases de diferenciação, relacionando-as às

células secretoras holócrinas, como sugerido por MARTAN (1969) e ORSI et alii. (1979), ou ainda às células P, como sugerido por PALACIOS *et alii.* (1991).

GOYAL & DHINGRA (1975a), baseados na hipótese de ABDEL-RAOUF (1960) em bovinos, sugeriram que em búfalos estas células se originariam de células P; porém, acreditamos que há uma possibilidade de serem células de origem diferente das células P e terem um papel de células de "reserva" do epitélio, diferenciando-se em células P, como foi sugerido por SHARMA *et alii.* (1986) em caprinos. Mas qualquer que seja a sua tendência à diferenciação, este processo deve ocorrer num curto espaço de tempo, pois como foi referido antes, não observamos tal acontecimento durante a análise dos 15 animais.

O fato de não se ter observado figuras mitóticas no terço basal do epitélio nas duas faixas etárias, pode significar que estas células possuem uma fase de multiplicação intensa e depois ficariam quiescentes até receberem um estímulo à diferenciação. Visto que, não nos parece plausível a idéia de que células B possam migrar para o terço apical para entrarem em mitose; assim, as figuras mitóticas do terço apical podem indicar a divisão de células P.

8. LEUCÓCITOS INTRAEPITELIAIS:

RASTOGI *et alii.* (1982) citaram a presença de células Halo ao longo do epidídimo de búfalos, assim como BILASPURI (1991), que as denominou linfócitos, os quais seriam mais frequentes na cauda do epidídimo de búfalos. GOYAL (1985) havia feito observações semelhantes em bovinos, classificando estas células como linfócitos e macrófagos, mas estes autores nada afirmaram sobre a função destas células, que foram observadas no epitélio de animais adultos.

Leucócitos intraepiteliais foram também observados, por nós, ao longo das sub-regiões do epidídimo, em ambas as faixas etárias. Pelo aspecto ultraestrutural, possivelmente são linfócitos e macrófagos, como sugerido por GOYAL (1985). Concordamos com a hipótese de BRIZ *et alii.* (1993), de que estas células podem estar relacionadas à presença de substâncias antigênicas no flúido luminal; mas, para nós, não estariam obrigatoriamente relacionadas aos espermatozóides, pois estes leucócitos também estão frequentemente relacionados aos grandes vacúolos basais, em ambas as faixas etárias; deste modo podem estar também associados à morte de células epiteliais e à retirada de restos celulares.

GOYAL (1985) relatou a presença de linfócitos intraepiteliais, ao longo do epidídimo de bovinos adultos, com núcleo heterocromático e um pálido citoplasma com poucas organelas. Além destes, observou a presença de possíveis macrófagos, com núcleo pleomórfico e eucromático, invariavelmente encontrados no terço basal do epitélio, contendo grânulos heterogêneos fortemente PAS positivos.

BILASPURI (1991) também relatou a presença de linfócitos no epidídimo de búfalos adultos e ressaltou que a frequência destes aumenta entre a sub-região final da cabeça e a sub-região inicial do corpo, porém, o número é maior na sub-região final da cauda, que apresenta também macrófagos. Ambos os tipos de leucócitos estavam próximos à região basal do epitélio.

BRIZ *et alii.* (1993) sugerem que as células esféricas, basofílicas, observadas em diferentes níveis entre as células epiteliais e no tecido conjuntivo do epidídimo de suínos, seriam leucócitos que migram do interstício para o lúmen epididimário.

9. CÉLULAS CLARAS (C), ESTREITAS(E) E HOLÓCRINAS:

Células E foram descritas em búfalos por PAL & BHARADWAJ (1989) e por BILASPURI (1991), como células diferentes das células P, por serem mais estreitas e mais densamente coradas. BILASPURI (1991) também descreveu células C, sendo esféricas e cromófobas, assim como ABDOU *et alii.* (1985), também em búfalos e, em caprinos SHARMA *et alii.*(1986). Todos estes autores classificaram estes tipos celulares como populações diferentes das células P.

Acreditamos que em nosso trabalho, de acordo com a descrição feita por estes autores, as células E podem ser as células evidenciadas com eosina e pelo PAS, nas sub-regiões B e G, em ambas as faixas etárias, e à ultraestrutura, seriam as células escuras ou bastante elétron densas também observadas nestas sub-regiões. Enquanto, as células C teriam sido somente observadas com rara frequência à microscopia de luz, na sub-região G de animais pós-púberes, e à microscopia eletrônica, como as células de citoplasma bastante elétron-transparente contendo numerosas estruturas vesiculares, as quais foram várias vezes observadas sendo liberadas para o lúmen, nas sub-regiões B, F e G.

Do nosso ponto de vista, estes "tipos" celulares são variações do estado metabólico de células P, onde estas participariam ativamente do processo de secreção merócrina, apresentando um aspecto de células C e, por outro lado, estariam participando de um processo de secreção holócrina, adquirindo um aspecto de células E, densamente eosinofílicas e/ou PAS positivas.

Esta suposição, seria diferente daquela feita por ORSI *et alii.* (1979) e BRIZ *et alii.* (1993), onde estes tipos celulares seriam fases do ciclo de uma célula Holócrina diferente das células P. Ambos concordam com o seu desenvolvimento a partir da ativação de células B.

10. MORFOMETRIA:

O aumento progressivo dos diâmetros de túbulo e lúmen, ao longo do epidídimo, entre as sub-regiões da cabeça à cauda são observados em praticamente todas as espécies estudadas até agora, principalmente de ruminantes. Nota-se também, o decréscimo da altura do epitélio e estereocílios entre os ductos eferentes e o segmento final do túbulo epididimário.

Especificamente em búfalos, nossos dados foram semelhantes aos de DICHEVA & DANEV (1985) e de BILASPURI (1991). Visto que o comportamento das variações dos aspectos morfométricos são semelhantes em ambas as faixas etárias, respeitando-se as devidas proporções, é óbvio que estes sejam intrínsicos ao órgão. Assim, o aumento crescente dos diâmetros em direção à cauda é propício ao acúmulo de grande massa de espermatozóides nesta sub-região; enquanto, o decréscimo das alturas de epitélio e estereocílios está relacionado com as funções absortivas e secretórias destes.

11. HISTOGÊNESE E DIFERENCIAÇÃO:

Segundo ABDEL-RAOUF (1960), durante o desenvolvimento do epitélio epididimário em bovinos entre 1 e 18 meses, a diferenciação já se iniciaria aos 30 dias com o aparecimento de pequenos estereocílios dispersos na superfície do epitélio epididimário da cauda. A presença de estereocílios em búfalos entre 1 e 4 meses, não foi observada por GOYAL & DHINGRA (1975a). Em búfalos, com um mes de idade se iniciaria, na região do corpo, a diferenciação para epitélio pseudoestratificado, segundo DICHEVA & DANEV (1985).

Nossas observações diferem destes autores provavelmente, por termos analisado apenas um búfalo de 4 meses, como limite inferior de idade. Este mostrou a presença de um cílio entre as sub-regiões A e E, estereocílios nas sub-regiões E a G e um epitélio pesudoestratificado nas sub-regiões de A a G. Talvez numa fase anterior estas estruturas presentes na borda apical do epitélio não estejam desenvolvidas, como o observado por GOYAL & DHINGRA (1975a) e a pseudoestratificação do epitélio tenha início aos 30 dias como observado por DICHEVA & DANEV (1985).

Por outro lado, GOYAL & DHINGRA (1975a) só observaram a presença de figuras mitóticas no epitélio epididimário de búfalos a partir de 7 meses de idade, ao passo que nós observamos em animais com 5 meses, numerosas figuras mitóticas nas sub-regiões B e C e menos frequentes nas demais sub-regiões, principalmente na cauda.

Assim, estes nossos dados aqui referidos, além daqueles que demonstram as possíveis atividades secretórias e absortivas observadas à microscopia eletrônica na sub-região G do animal de 4 meses, levam a crer na hipótese de ABDEL-RAOUF (1960), sobre a diferenciação ascendente do epitélio colunar para pseudoestratificado estereociliado no sentido da região da cauda à cabeça e, deste mesmo modo, ocorreria a própria especialização celular. Este padrão de diferenciação seria também semelhante em carneiros, segundo e WROBEL & FALLENBACHER (1974) e NILNOPHAKOON (1978). Quanto aos modelos de histogênese e diferenciação propostos, em ratos, por MARTAN (1969) e SUN & FLICKINGER (1979), achamos que não se aplicam aos nossos resultados.

Porém, não concordamos com ABDEL-RAOUF (1960) sobre o fato de que esta diferenciação epitelial seria devido ao aparecimento das células B, que seriam desenvolvidas a partir das células colunares, pois como já discutimos antes, células B seriam tipos celulares diferentes destes.

Outrossim, segundo ABDEL-RAOUF (1960) o processo de diferenciação em bovinos, deu-se por completo aos 8 meses enquanto que nos búfalos analisados por nós, este se deu aos 9 meses. Ainda segundo este autor, o aumento da altura epitelial continuaria até à puberdade, o que para nós parece provável ocorrer também em búfalos.

CONCLUSÕES

1. A diferenciação do epitélio epididimário de cilíndrico simples para pseudoestratificado estereociliado, inicia-se antes dos 4 meses de idade, na região da cauda, mais propriamente na sub-região G. Esta diferenciação seria ascendente no órgão, ocorrendo no sentido da cauda para a cabeça.

2. Na sub-região G, também pode ter início a especialização das células Principais, provavelmente um pouco antes dos 4 meses de idade e certamente atinge as células da região da cabeça aos 5 meses, de acordo com os dados da reação com PAS.

3. As células Basais, possivelmente são células de reserva do epitélio, cuja fase de multiplicação teriam início antes dos 4 meses e as fases de ativação e desenvolvimento para células Principais aconteceria ao longo de toda a vida do animal; porém num curto intervalo de tempo, sendo difícil flagrar tais processos.

4. Os aspectos morfométricos do túbulo e do epitélio epididimário são inerentes a estes e estão relacionados com a especialização do epitélio em cada sub-região.

5. As células epiteliais do epidídimo possuem um período de vida bem determinado, responsável por uma constante renovação da parede tubular, onde ao fim deste período são eliminadas do epitélio por fragmentação de seu citoplasma e/ou extrusão da célula inteira. Este processo de renovação pode estar ou não associado a um ciclo secretório holócrino, principalmente nos animais da faixa etária de 18 a 30 meses.

6. Existe atividade secretória em todas as sub-regiões e esta se dá por mecanismos apócrinos, holócrinos e merócrinos e acreditamos que todos estes sejam realizados por células Principais que se especializam de acordo com a função desempenhada por cada sub-região.

7. Existem diferenças entre as sub-regiões dentro das regiões da cabeça, corpo e cauda; visualizadas através dos aspectos secretórios e absortivos, representados pelas estruturas vesiculares, granulares e vacuolares.

8. As volumosas estruturas vacuolares não são artefatos de técnica resultantes de uma provável extração de material secretório e, provavelmente, são características morfológicas deste tecido, onde ocorre o acúmulo de substâncias absorvidas do lúmen.

9. Não há evidências morfológicas que apoiem as hipóteses encontradas na literatura de que a atividade absortiva do epitélio seja maior no segmento da cabeça, em comparação à cauda.

Ao contrário, acreditamos ser maior na cauda, onde há maior empacotamento da massa de espermatozóides e maior número de vacúolos intraepiteliais.

10. Os ductos eferentes presentes na sub-região A e referidos pela literatura como responsáveis por grande absorção de líquido testicular, nos apresentaram características de um epitélio altamente secretor.

11. As estruturas paracristalinas intracitoplasmáticas e intranucleares têm origem fisiológica normal e localização específica dentro do órgão, surgindo inicialmente na sub-região G, como observado no animal de 4 meses de idade e, limitam-se às sub-regiões E, F e G, na fase sexualmente madura dos bubalinos. O aparecimento destas estruturas não está diretamente associado aos estímulos hormonais testiculares sobre o epitélio, típicos da puberdade; mas o aumento de suas frequências e volumes pode estar relacionado a estes estímulos e/ou a maior atividade do epitélio nesta fase.

12. O epidídimo de bubalinos possui 7 sub-regiões, pois nosso critério de delimitação foi baseado em toda a extensão do órgão, abrangendo os limites anatômicos da cabeça, do corpo e da cauda e isto foi confirmado pelos aspectos estruturais e ultraestruturais discutidos neste trabalho. Outrossim, estes búfalos possuem aspectos morfológicos comuns às espécies ruminantes, contudo, também possui algumas características que lhes são próprias.

REFERÊNCIAS BIBLIOGRÁFICAS

ABDEL-RAOUF, M. The postnatal development of the reproductive organs in bulls with special reference to puberty. ***ACTA ENDOCRINOL. SUPLL. 49***: 7-109 (1960).

ABDOU, M. S. S.; MOUSSA, M. H. G.; RAGAB, R. S. A. & EL-MANOUFY, A. A. On the regional histology of the ductus epididymis in the buffalo (Bubalus bubalis). ***ANAT. HISTOL. EMBRYOL. 14***: 226-35 (1985).

ABE, K.; TAKANO, H. & ITO, T. Ultrastructure of the mouse epididymal duct with special reference to the regional differences of the principal cells. ***ARCH. HISTOL. JAP. 46 (1)***: 51-68 (1983).

ABE, K. & TAKANO, H. Changes in distribuition and staining reactivity of PAS positive material in the mouse epididymal duct after efferent duct ligation. ***ARCH. HISTOL. CYTOL. 51 (5)***: 433-41 (1988).

AMANN, R. P. Function of the epididymis in bulls and rams. ***J. REPROD. FERT. Suppl.34***: 115-131 (1987).

AUGER, J. & DADOUNE, J. P. Nuclear status of human sperm cells by transmission electron microscopy and image cytometry: Changes in nuclear shape and chromatin texture during spermiogenesis and epididymal transit. ***BIOL. REPROD. 49***: 166-75 (1993).

BANCROFT, J. D.; STEVENS, A. & TURNER, D.R. **Theory and practice of histological techniques**. 3th Ed., New York, Churchill Livingstone, 726p (1990).

BILASPURI, G. S. Zonation of epididymis in buffalo. ***IIIth WORLD BUFFALO CONGRESS. POST CONGRESS PROCEEDINGS, 7***: 27-30 (1991).

BRIZ, M.; BONET, S. & FRADERA, A. A morphologic study of the ductus of the epididymis of ***Sus domesticus. J. MORPH. 215***: 183-93 (1993).

CRABO, B. Studies on the composition of epididymal content in bulls and boars. ***ACTA VET. SCAND. suppl. 5 (6)***. (1965)

DICHEVA, L. & DANEV, A. Morphologic study of epididymis postnatal development of Murrah water buffaloes and their crosses with native bulgarian water buffalo. ***ANIMAL. SCI. 22 (4)***: 60-71 (1985).

DOUGLASS, J.; GARRETT, S. H. & GARRETTI, J.E. Differential patterns of regulated gene expression in the adult rat epididymis. ***ANN. N. Y. ACAD. SCI. 637***: 384-98 (1991).

GLAUERT, A. M. **Practical methods in electron microscopy.** Vol. III: Fixation, dehydration and embedding of biological specimens. Am. Elsevier, N.Y. (1975).

GOURANTON, J.; FOLLIOT, R. & THOMAS, D. Fine structure and nature of the crystalloid intranuclear and intracitoplasmic inclusions in dog cauda epididymidis. ***J. ULTRASTRUC. RES. 69***: 273-278 (1979).

GOYAL, H. O. Morphology of the bovine epididymis. ***AM. J. ANAT. 172***: 155-72 (1985).

GOYAL, H. O. & DHINGRA, L. D. The postnatal histology of the epididymis in buffalo (***Bubalus bubalis***). ***ACTA ANAT. 91***: 573-82 (1975a).

GOYAL, H. O. & DHINGRA, L. D. Postnatal study on the histology and histochemistry of epididymis in buffalo (***Bubalus bubalis***). ***ACTA ANAT. 93***: 151-60 (1975b).

GOYAL, H. O. & DHINGRA, L. D. Postnatal study on the histology and histochemistry of ductuli efferentes testis in buffalo (***Bubalus bubalis***) from birth to one and half years. ***ACTA ANAT. 93 (3)***: 458-63 (1975c).

GOYAL, H. O.; HUTTO, V. & ROBINSON, D. D. Reexamination of the morphology of the extratesticular rete and ductuli efferentes in the goat. ***ANAT. REC. 233***: 53-60 (1992).

GOYAL, H. O. & WILLIAMS, C.S. The ductuli efferentes of the goats: A morphological study. ***ANAT REC. 220***: 58-67 (1988).

GOYAL, H. O. & WILLIAMS, C.S. Regional differences in the morphology of the goat epididymis: A light microscopic and ultraestructural study. ***AM. J. ANAT. 190***: 349-69 (1991).

HAFEZ, E. S. E. **Reproduction in farm animals**. 4th ed., Philadelphia. Lea & febiger, 627p (1980).

HANSSON, V. & TRYGSTAD, O. Androgen transport and receptor mechanisms in testis and epididymis. ***NATURE 250 (2)***: 387-91 (1974).

HEPLER, P. K. The structure of the endoplasmic reticulum revealed by osmium tetroxide-potassium ferricyanide. ***EUR. J. CELL BIOL. 26***: 102-10 (1981)

HERMO, L.; BARIN. K. & ROBAIRE, B. Structural differentiation of the cells of the testicular excurrent duct system of rats during postnatal development. ***ANAT. REC. 233***: 205-228 (1992).

HOFFER, A. P. & GREENBERG, J. The structure of the epididymis, efferent ductules and ductus deferens of the guinea pig: A light microscope study. ***ANAT REC. 190 (3)***: 659-77 (1978).

JONES, R.C.; HINDS, L.A. & TYNDALE-BISCOE, C. H. Ultrastructure of the epididymis of the tammar, ***Macropus eugenii*** and its relationship to sperm maturation. ***CELL TISS. RES. 237***: 525-35 (1984).

JONTÉ, G. & HOLSTEIN, A. F. On the morphology of the transitional zones from the rete testis into the ductuli efferentes and from the ductuli efferentes into the ductus epididymidis. Investigations on the human testis and epididymis. ***ANDROLOGIA. 19 (3)***: 398-412 (1987).

JUNQUEIRA, L. C. & CARNEIRO, J. **Histologia básica**. 7a. ed. Editora Guanabara. (1990).

KUMAR, M. V.; SHARMA, S.C. & BENJAMIN, B.R. Ultrastructure of the pig epididymis. ***INDIAN. J. ANIM. SCI. 51 (10)***: 949-54 (1981).

KEMPINAS, W. G. Efeitos da intoxicação crônica pelo chumbo no sistema reprodutor masculino do rato adulto. ***TESE DE MESTRADO***, Ribeirão Preto- São Paulo. USP, 110p. (1987).

LANDIM e ALVARENGA, F. C. Crystaloid inclusions present in the epididymal principal cells of the buffalo (***Bubalus bubalis***: Bovidae). ***REV. BRASIL. BIOL. 48 (2)***: 281-288 (1988).

LANDIM e ALVARENGA, F. C. Nota sobre a presença de inclusões na matriz mitocondrial de células principais de epidídimo de búfalos (***Bubalus bubalis***: Bovidae). ***NATURALIA 14***: 55-62 (1989).

LÓPEZ, M. L.; GREZ, P.; GRIBBEL & BUSTOS-OBREGÓN, E. Cytochemical and ultrastructural characteristics of the stallion epididymis (***Equus caballus***). ***J. SUBMICROSC. CYTOL. PATHOL. 21 (1)***: 103-120 (1989).

MANEELY, R. B. Epididymal structure and function: a historical and critical review. ***ACTA ZOOL. 1***: 1-21 (1959).

MARENGO, S. R. & AMANN, R.P. Morphological features of principal cells in the ovine epididymis: A quantitative and qualitative study. ***BIOL. REPROD. 42***: 167-179 (1990).

MANIMEKALAI, M. & AKBASHA, M. A. Secretion of glycoprotein granules in the epididymis of the agamid lizard Calotes versicolor (Daudin) is region specific. ***BIOL. STRUCT. MORPHOGEN. 4(3)***: 96-101 (1992).

MARTAN, J. Epididymal histochemistry and physiology. ***BIOL. REPROD. 1***: 134-54 (1969).

McDONALD, K Osmium ferricyanide fixation improves preservation and membrane vizualization in a variety of animal cell types. ***J. ULTRASTRUC. RES. 86***: 107-118 (1984).

MORALES, A. & CAVICCHIA, J. C. Release of cytoplasmic apical protusions from principal cells of the cat epididymis, an electron microscopic study. ***TISS. CELL 23 (4)***: 505-513 (1991).

NICANDER, L. Studies on the regional histology and cytochemistry of the ductus epididymis in stallions, rams and bulls. ***ACTA MORPH. NEERL. SCAND. 1***: 337-62 (1958).

NICANDER, L. Fine structure of principal cells in the initial segment of the epididymal duct in the ram. ***ANAT. HISTOL. EMBRYOL. 8***: 318-330 (1979).

NICANDER, L. & MALMQVIST, M. Ultrastructural observations suggesting merocrine secretion in the initial segment of the mammalian epididymis. ***CELL TISS. RES.184***: 487-90 (1977).

NILNOPHAKOON, N. Histological studies on the regional postnatal differentiation of the epididymis in the ram. ***ANAT. HISTOL. EMBRYOL. 7 (3)***: 253-72 (1978).

NISTAL, M.; IÑIGUEZ, L. & PANIAGUA, R. Pitted pattern in the human epididymis. ***J. REPROD. FERTIL. 89 (2)***: 655-61 (1990).

OKE, B. O.; AIRE, T. A.; ADEYEMO, O. & HEATH, E. The structure of the epididymis of the giant rat (***Cricetomys gambianus***, Waterhouse): Histological, histochemical and microestereological studies. ***J. ANAT. 160***: 9-19 (1988).

ORSI, A.M.; SEULLINER, G.; de MELO, V. R. & da COSTA, J. R. V. Sobre a morfologia das células holócrinas do epidídimo do carneiro. ***CIENTÍFICA 7 (2)***: 287-89 (1979).

ORSI, A. M.; VICENTINI, C. A.; MELO, V.R.; DALL PAI, V. & GREGÓRIO, E. A. Sobre a morfologia da via seminífera extratesticular no bovino zebu (Bos indicus). II. Reexame da histologia regional do epidídimo. ***CIÊNC. CULT. 36 (2)***: 263-68 (1984).

PAL, C. & BHARADWAJ, M. B. L. Histology and histochemistry of caput epididymis in indian buffaloes (***Bubalus bubalis***) at different ages of maturity. ***INDIAN VET. J. 63 (12)***: 1004-8 (1986).

PAL, C. & BHARADWAJ, M. B. L. Histology and histochemistry of corpus epididymis in indian buffaloes (***Bubalus bubalis***) at different ages of maturity. ***INDIAN VET. J. 66 (6)***: 541-4 (1989).

PALACIOS, J.; REGADERA, J.; NISTAL, M. & PANIAGUA, R. Apical mitochondria-rich cells in the human epididymis: An ultrastructural, enzymohistochemical and immunohistochemical study. ***ANAT. REC. 231***: 82-8 (1991).

PALACIOS, J.; REGADERA, J.; PANIAGUA, R.; GAMALLO, C. & NISTAL, M. Immunohistochemistry of the human ductus epididymis. ***ANAT. REC. 235***: 560-66 (1993).

RASTOGI, R.K.; PAINO, G.; PICARIELLO, O.; CRASTO, A.; DI MEGLIO, M. PELAGALLI, G.V. & BOTTE, V. The buffalo epididymis: A preliminary study. ***2a. CONV. INTER. SULVALLEV. BUFALINO NEL MONDO***, 143-151 (1982).

ROSS, M. H.; ROMRELL, L.J. & REITH, E. J. **Histologia: Texto e atlas**. 2a. Ed., PANAMERICANA. 603-47 (1993).

SHARMA, S.K.; RAMKRISHNA, V.; TIWARI, G.P. & CHAUHAN, R. A. S. Histomorphoenzymic studies on the epididymis and its contents in goat. ***INDIAN J. ANIM. SCI. 56 (8)***: 849-53 (1986).

SINGH, Y & DHINGRA, L.D. Studies on the regional histology and histochemistry of the ductus epididymis in male buffalo calves. ***INDIAN VET. J. 48***: 1118-23 (1971).

SINGH, U. B. & BHARADWAJ, M. D. Histological studies on the testicular seminal pathway and changes in the epididymis of the camel (Camelus dromedarius). Part IV. ***ACTA ANAT. 108***: 481-89 (1980).

STOFFEL, M.; FRIESS, A. E. & KOHLER, T. Efferent ductules of the boar- A morphological study. ***ACTA ANAT. 142***: 272-280 (1991).

SUN, E. L. & FLICKINGER, C. J. Deveolpment of cell types and of regional differences in the postnatal rat epididymis. ***AM. J. ANAT. 154***: 27-56 (1979).

TINGARI, M.D. & MONIEM, K.A. On the regional histology and histochemistry of the epididymis of the camel (***Camelus dromedarius***). ***J. REPROD. FERTIL. 57***: 11-20 (1979).

TURNER, T. T. Spermatozoa are exposed to a complex microenvironment as they traverse the epididymis. ***ANN. N.Y. ACAD. SCI. 637***: 364-83 (1991).

VENABLE, J. H. & COGGESHALL, R. A simplified lead citrate stain for use in electron microscopy. ***J. CELL BIOL. 25***: 407-8 (1965).

VENDRELY, E. & DADOUNE, J. P. Quantitative ultrastructural analysis of the principal cells in the human epididymis. ***REPROD. NUTR. DÉVELOP. 28 (5)***: 1225-1235 (1988).

VICENTINI, C. A.; ORSI, A.M.; MELO, V. R., TAMEGA, O.J. & SEULLNER, G. Sobre a morfologia da via seminífera extratesticular no bovino zebu (***Bos indicus***). I. Estrutura dos dúctulos eferentes. ***CIÊNC. CULT. 36 (2)***: 261-63 (1984).

VICENTINI, C. A.; ORSI, A.M.; GREGÓRIO, E.A. & DIAS, S. M. Ultraestrutura do segmento terminal do epidídimo no gato (***Felix domestica***). ***REV. BRAS. CIÊNC. MORFOL. 2 (1)***: 24-31 (1985).

VICENTINI, C. A. & ORSI, A.M. Histologia regional do epidídimo no hamster variedade champanha (***Mesocricetus auratus***). ***REV. BRAS. BIOL. 47 (3)***: 277-81 (1987).

VIOTTO, M. J. S.; ORSI, A. M. & GREGÓRIO, E. A. Ultra-estrutura do epitélio de revestimento dos dúctulos eferentes no gato (***Felis domestica***, L.). ***NATURALIA 16***: 129-36 (1991).

WROBEL, K. -H. & FALLENBACHER, E. Histological and hhistochemical examinations of the postnatal development of the pig. ***ANAT. HISTOL. EMBRYOL. 3 (1)***: 85-9 (1974).

WYSTUB, T.; BRANSCHEID, W. & PAUFLER, S. Investigations on the surface epithelium of rete testis and epididymis by scanning electron and lightmicroscopic studies in boars. I. Rete testis and ductuli efferentes. ***DTSCH. TIERÄRZTL. WSCHR. 96 (7)***: 384-89 (1989a).

WYSTUB, T.; BRANSCHEID, W. & PAUFLER, S. Investigations on the surface epithelium of rete testis and epididymis by scanning electron and lightmicroscopic studies in boars. II. Ductus epididymis. ***DTSCH. TIERÄRZTL. WSCHR. 96 (9)***: 433-72 (1989b).

YEUNG, C. H.; COOPER, T. G. BERGMANN, M. & SCHULZE, H. Organization of tubules in the human caput epididymidis and the ultrastructure of their epithelia. ***AM. J. ANAT. 191***: 261-79 (1991).

Jeannie Nascimento dos Santos

SECRETÁRIA
DE
PÓS-GRADUAÇÃO
I. B.

ESTRUTURA E ULTRAESTRUTURA DO EPITÉLIO EPIDIDIMÁRIO DE BÚFALOS (*Bubalus bubalis*) EM DIFERENTES IDADES

Este exemplar corresponde à redação final da tese defendida pelo (a) candidato (a) Jeannie Nascimento dos Santos 17
e aprovada pela Comissão Julgadora 02/95

Tese apresentada ao Departamento de Biologia Celular do Instituto de Biologia da Universidade Estadual de Campinas como um dos requisitos para a obtenção do título de Mestre

Orientadora: Profª. Drª. Mary Anne Heidi Dolder

Campinas - SP

1995

UNICAMP
BIBLIOTECA CENTRAL

FICHA CATALOGRAFICA ELABORADA PELA
BIBLIOTECA CENTRAL - UNICAMP

Santos, Jeannie Nascimento

Sa59u Estrutura e ultraestrutura do epitelio epididimario de bufalos (Bubalus bubalis) em diferentes idades / Jeannie Nascimento Santos. - -Campinas, SP : [s.n.], 1995.

Orientador : Mary Anne Heidi Dolder.

Dissertacao (mestrado) - Universidade Estadual de Campinas, Instituto de Biologia.

1. Bufalo. 2. Epididimo. 3. Aparelho geniturinario. 4. Microscopia eletronica. 5. Histoquimica. 6. Ductos eferentes. 7. Inclusoes celulares. I. Dolder, Mary Anne Heidi. II. Universidade Estadual de Campinas. Instituto de Biologia III. Titulo.

VOLUME II

FIGURAS, TABELAS

E GRÁFICOS

FIGURA 1. Representação esquemática do epidídimo esquerdo de búfalos entre 18 e 30 meses de idade. Em **A**, relação anatômica do epidídimo (E) com o testículo (T), funículo espermático (FE) e ducto deferente (DD). Em **B**, aspecto do epidídimo após a separação do testículo, onde se destacam as regiões anatomicamente definidas (CABEÇA, CORPO e CAUDA). As setas indicam a presença de dois grandes septos da túnica albugínea que foram utilizados como limites para demarcação de sub-regiões na cabeça e na cauda. Em **C**, as linhas pontilhadas delimitam as sub-regiões que foram demarcadas para os estudos de microscopia de luz e eletrônica. As sub-regiões foram denominadas de A a G e DD representa a porção inicial do ducto deferente.

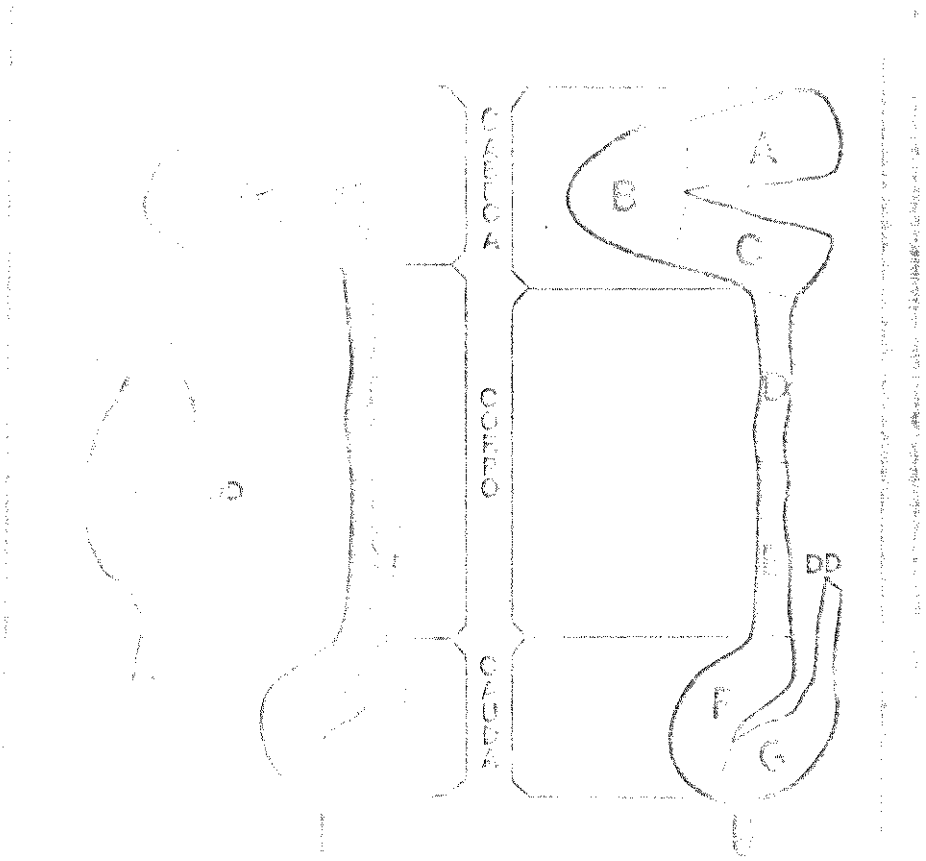

FIGURA 2. Aspecto geral da microscopia de luz do epidídimo ao longo de suas sub-regiões, em animais entre 5 a 9 meses de idade. Notar a ausência de espermatozóides no lúmen. As letras de **A** a **G** correspondem às sub-regiões caracterizadas neste trabalho. As pontas de setas indicam os limites das camadas de células musculares lisas com o tecido conjuntivo. Coloração feita com Hematoxilina & Eosina (H&E).

SUB-REGIÕES DA CABEÇA: Em **A**, aspecto geral dos ductos eferentes. Animal de 9 meses (m); aumento final 80X. Em **B**, porção inicial do túbulo epididimário propriamente dito, asterísco indica conteúdo luminal amorfo. Animal de 5m; 400X. Em **C**, sub-região final da cabeça. Notar o aumento evidente da altura epitelial. Seta indica estrutura vacuolar intraepitelial. Animal de 7m; 400X.

SUB-REGIÕES DO CORPO: Em **D**, aspecto geral do túbulo. Animal de 9m; 400X. Em **D1**, o asterísco destaca a presença de fragmentos epiteliais ("ilhas epiteliais") e a seta indica uma estrutura vacuolar no terço basal do epitélio. Animal de 7m; 400X. Em **E**, asterísco indica conteúdo luminal amorfo eosinofílico e seta indica uma estrutura vacuolar no terço basal. Animal de 9m; 400X.

SUB-REGIÕES DA CAUDA: Em **F** e **F1**, indicam respectivamente um visível aumento do diâmetro do túbulo dentro da mesma sub-região e a ausência de material intraluminal. Animal de 5m e 8m respectivamente; ambas apresentam aumento final de 400X. Em **G**, notar a visível diminuição da altura do epitélio, aumento da espessura das camadas de células musculares e dos diâmetros tubular e luminal. Animal de 8m; 250X. Em **G1**, porção final do túbulo epididimário e inicial da zona de transição entre este e o ducto deferente. Notar a presença de conteúdo luminal eosinofílico (*) e a presença de papilas epiteliais (p) na zona de transição. Animal de 8m; 250X. Em **G2**, porção final da zona de transição e inicial do ducto deferente (seta). Notar a presença de material intraluminal eosinofílico (*) na zona de transição e de papilas epiteliais (p) na porção inicial do ducto deferente. Animal de 7m; 250X. Em **G3**, corte transversal da porção inicial do ducto deferente. Notar o aspecto estrelado do lúmen e a diminuição de seu diâmetro. Animal de 8m; 250X.

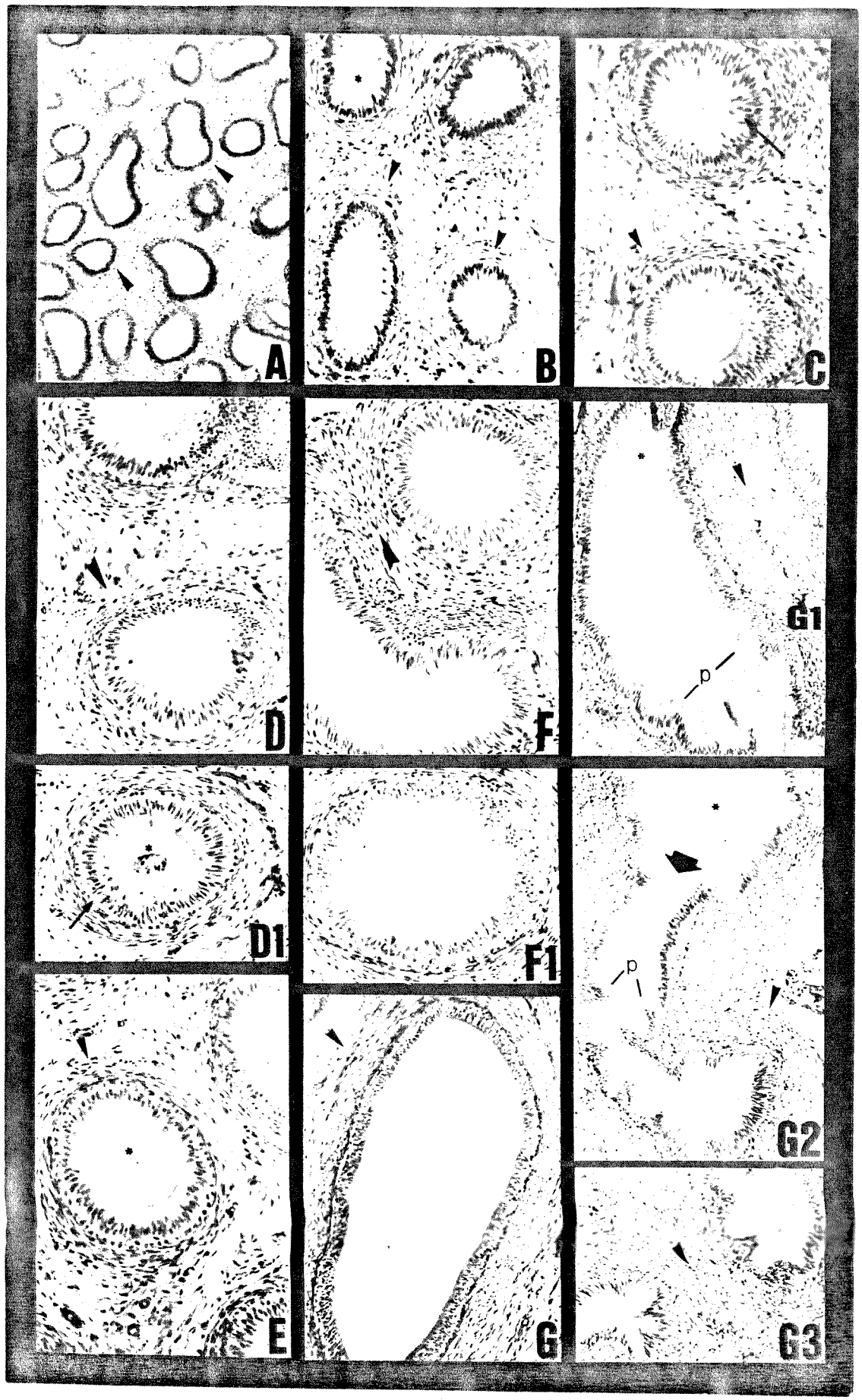
A
B
C
D
F
G1
p
D1
F1
E
G
p
G2
G3

FIGURA 3. Aspectos gerais do epitélio das sub-regiões da cabeça. Coloração feita com Hematoxilina & Eosina (H&E). As letras **A**, **B** e **C** designando as micrografias, correspondem às respectivas sub-regiões. Os componentes celulares estão designados pelas letras P = células Principais, B = células Basais, L = leucócitos intraepiteliais, M = camadas de células musculares lisas e E = estereocílios. Em **A**, aspecto do epitélio de um ducto eferente. Notar a escassêz de estereocílios e ausência de conteúdo luminal (*). Setas indicam o limite da lâmina basal. (C) indica a presença de células Claras no epitélio. Animal de 9m; 1600X. Em **A1**, detalhe de uma célula Clara (C). Notar o núcleo volumoso e cromatina bastante descondensada 9m; 1700X. Em B, aspecto geral do epitélio e suas células. Notar a presença de estereocílios. Animal de 8m; 1600X. Em **B1**, notar a presença de figuras mitóticas (Mi) no terço apical: Prófases. Animal de 5m; 1400X. Em **B2**, figuras mitóticas (Mi) no terço apical. Início de anáfase à esquerda e um núcleo entrando em prófase à direita. Animal de 9m; 1915X. Em **B3** e **B4**, diferentes aspectos de células Apicais (A). Animais de 5m, 1400X e de 9m, 1700X, respectivamente. Em **C**, aspecto geral do epitélio da sub-região C e seus componentes celulares. Notar a presença de pequenas estruturas vesiculares eosinofílicas (Ve) entremeadas aos estereocílios (E). Animal de 9m, 1600X. Em **C1**, detalhe do terço apical, onde se observa a relação de uma célula Apical (A) com grandes estruturas vesiculares (Ve) sendo projetadas do epitélio para o lúmen. Animal de9m; 1400X. Em **C2**, notar a presença de figuras mitóticas no terço apical (Mi): Prófases. Animal de 5m; 1700X. Em **C3**, notar a presença de núcleos entre os terços médio e apical, contendo longas inclusões basofílicas (setas) acompanhando o eixo longitudinal dos núcleos e, ainda, estruturas vesiculares eosinofílicas (Ve) próximas aos estereocílios (E). Animal de 7m; 2240X.

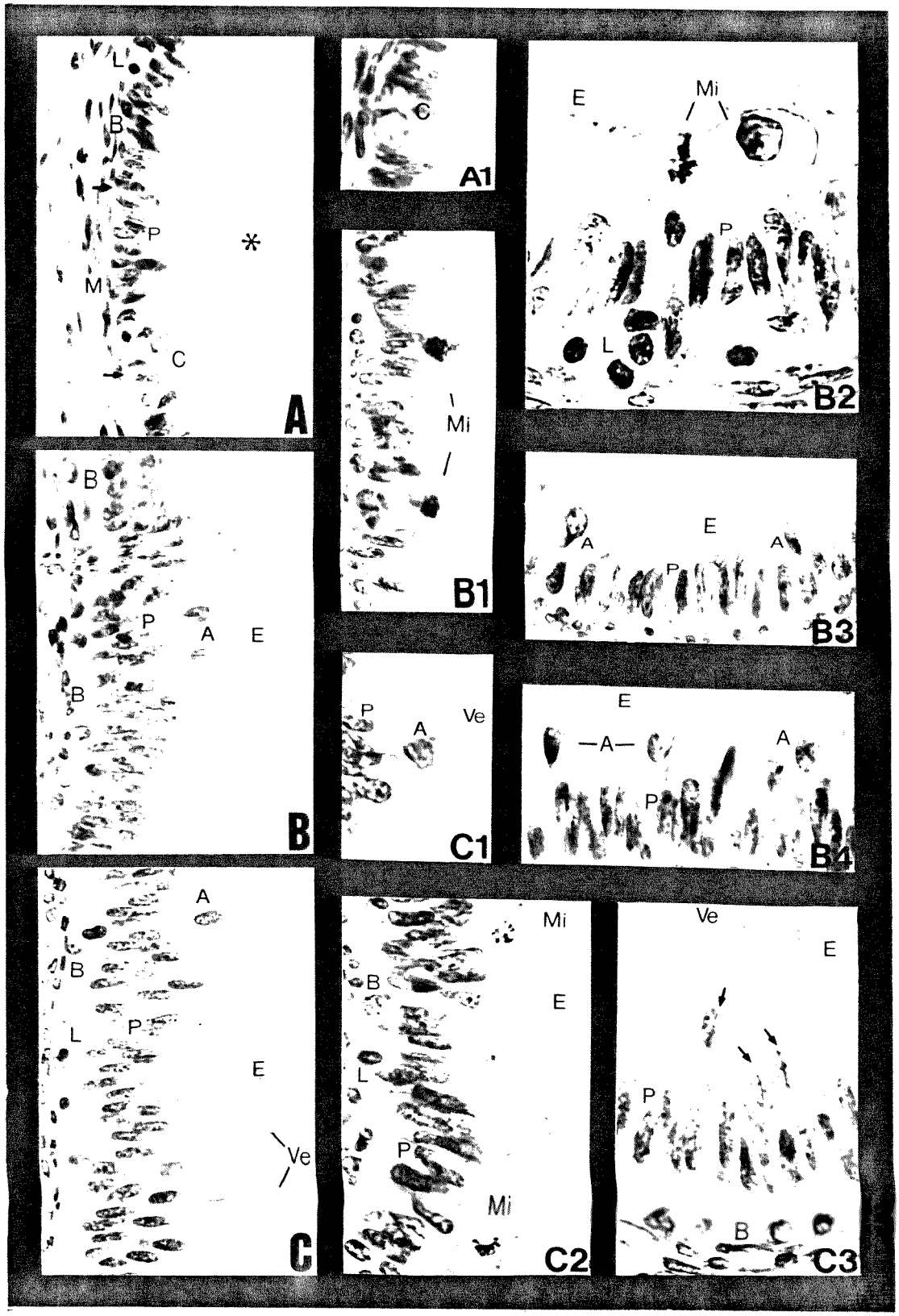
L
B
P
M
C
A
*
C
A1
Mi
B1
E
Mi
P
L
B2
B
P
A
E
B
B
P
Ve
A
C1
E
A
A
P
B4
E
A
P
B3
A
B
L
P
E
Ve
C
Mi
B
E
L
P
Mi
C2
Ve
E
P
B
C3

FIGURA 4. Apectos gerais do epitélio das sub-regiões do corpo e sub-região inicial da cauda. Coloração feita com Hematoxilina & Eosina (H&E). As letras **D**, **E** e **F** designam as respectivas sub-regiões; M = camadas de células musculares lisas; B = células Basais; L = leucócito intraepitelial; P = células Principais; A = células Apicais e E = estereocílios. Em **D**, aspecto geral do epitélio da sub-região D e seus componentes celulares. Animal de 9m; 1600X. Em **D1**, detalhe de figuras mitóticas (Mi) no terço apical do epitélio. Animal de 5m; 2240X. Em **D2**, (setas) indicam a presença de inclusões intranucleares basofílicas em células Basais (B), Principais (P) e Apicais (A). Animal de 8m; 2880X. Em **E**, aspecto geral do epitélio na sub-região E e seus componentes celulares. Notar a presença de volumosas estruturas vacuolares intraepiteliais (V) no terço basal. Animal de 9m; 1600X. Em **F**, aspecto geral do epitélio na sub-região F da cauda. Seta indica a presença de discreta inclusão intranuclear basofílica em células Basais. Notar o aspecto de estruturas vacuolares (V) no terço basal. Animal de 8m; 1600X. Em **F1**, detalhe de estruturas vacuolares (V) contendo material picnótico (*). Animal de 7m; 1792X Em **F2**, detalhe de inclusões intranucleares basofílicas em células Basais (setas) e figura mitótica apical (Mi): Metáfase. Animal de 8m; 2240X. Em **F3**, detalhe de estruturas vacuolares nos terços epiteliais basal e médio. Notar que as estruturas vacuolares no terço médio contem restos celulares e leucócitos (L). Animal de 8m; 2880X

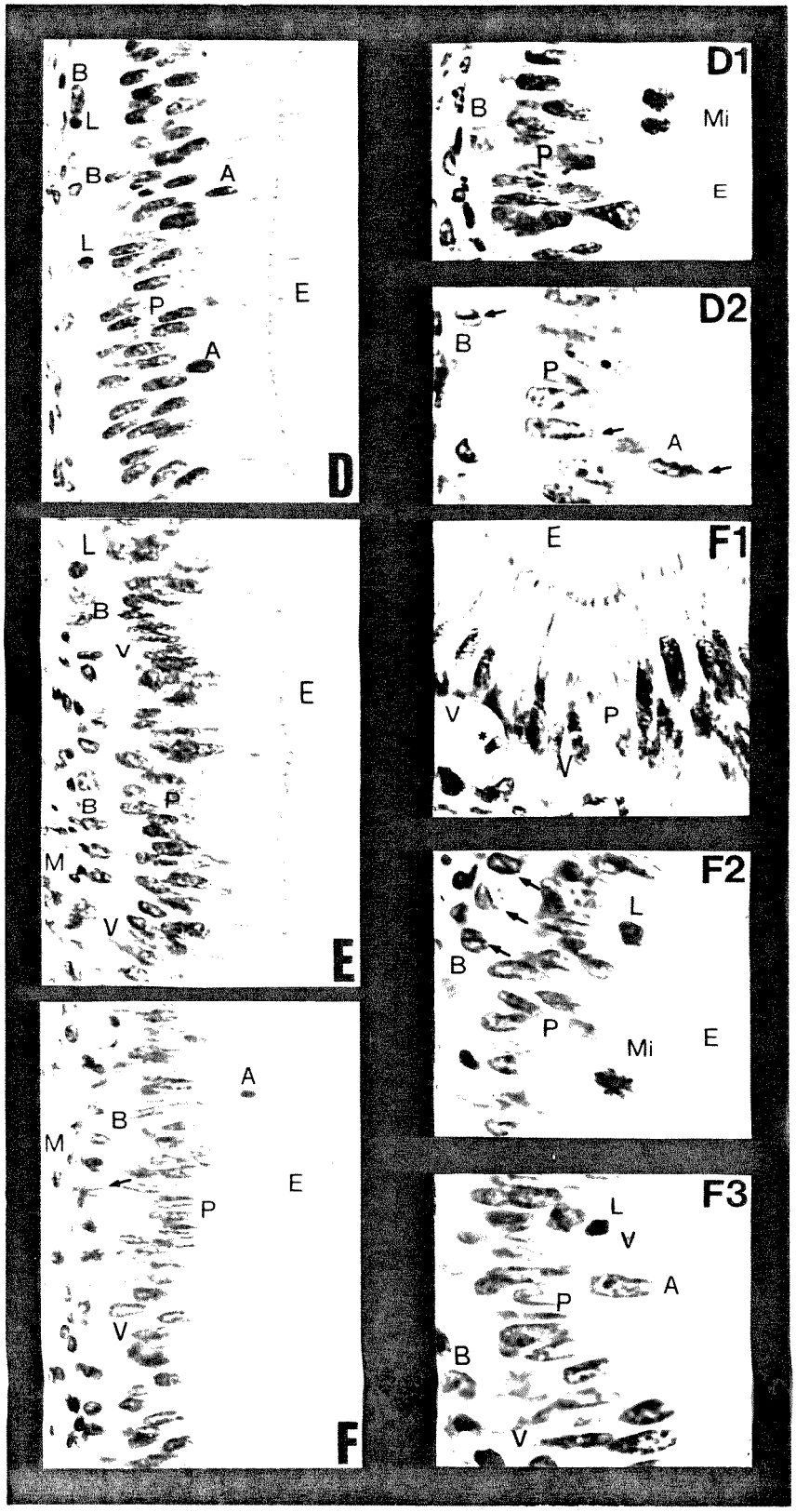
B
L
B
A
L
E
P
A
D
D1
B
Mi
P
E
D2
B
P
A
L
B
V
E
B
P
M
V
E
F1
E
V
P
V
F2
L
B
P
Mi
E
A
B
M
E
P
V
F
F3
L
V
A
P
B
V

FIGURA 5. Aspectos gerais do epitélio e seus componentes celulares na sub-região G. M = camadas de células musculares lisas; B = células Basais; P = células Principais; A = células Apicais e L = leucócitos intraepiteliais. Em **G**, aspecto do epitélio na porção terminal do túbulo epididimário propriamente dito. Animal de 7m; 1600X. Em **G1**, aspecto epitelial da zona de transição entre o túbulo epididimário e o ducto deferente. Notar a presença de estruturas vesiculares eosinofílicas (Ve) no lúmen. Animal de 7m; 1280X. Em **G2**, aspecto epitelial da porção inicial do ducto deferente e seus componentes celulares. Notar as projeções do epitélio para o lúmen, chamadas papilas epiteliais (ponta de seta). Animal de 7m; 1280X Em **G3**, detalhe da presença de estruturas vacuolares (V) no terço basal e da faixa citoplasmática apical mais eosinofílica (seta) . Porção final do túbulo epididimário prorpiamente dito. Animal de 7m; 850X. Em **G4**, presença de figura mitótica (Mi) no terço apical: Metáfase. Animal de 5m; 2960X Em **G5**, detalhe do terço apical da Fig.**G1**. Notar a liberação de massa amorfa eosinofílica (pontas de setas) do epitélio para o lúmen. (A) céluals Apicais. 7m; 2048X Em **G6**, detalhe de estruturas vesiculares eosinofílicas (Ve) presentes no lúmen. Animal de 5m; 3040X. Em **G7**, detalhe de volumosa estrutura vacuolar presente na zona de transição entre o túbulo epididimário e o ducto deferente. Animal de 8m; 2560X. Em **G8**, detalhe do terço apical do epitélio da Fig. **5G2**. Notar a liberação de material amorfo bastante eosinofílico do epitélio para o lúmen (pontas de setas). Animal de 7m; 3072X.

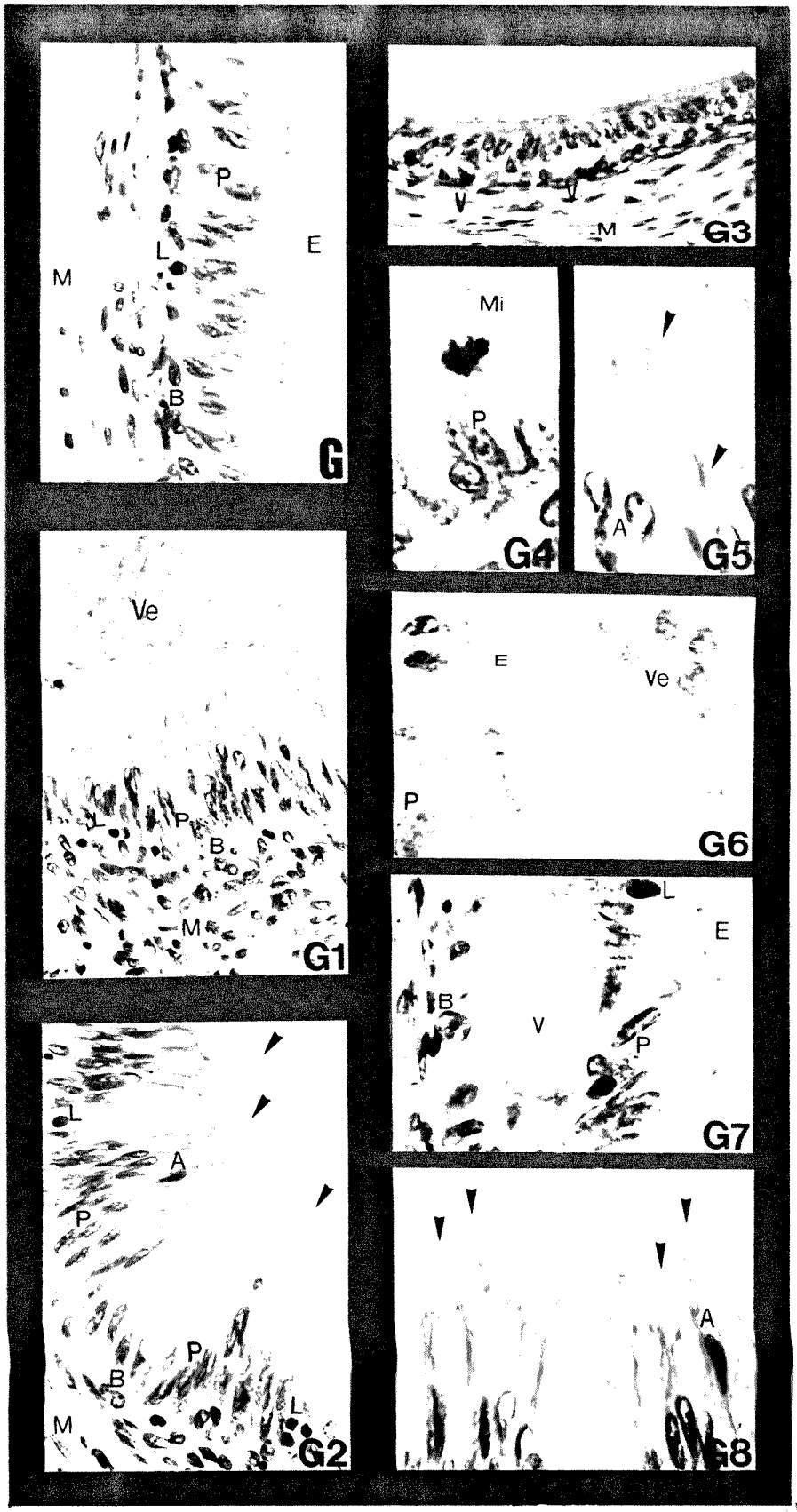
P
L
E
M
B
G
M
G3
Mi
P
G4
A
G5
Ve
P
B
M
G1
E
Ve
P
G6
L
E
B
V
P
G7
L
A
P
P
B
M
L
G2
A
G8

FIGURA 6. Aspectos gerais das sub-regiões ao longo do epidídimo de animais entre 18 e 30 meses. Coloração feita com Hematoxilina & Eosina (H&E). As letras de **A** a **G** indicam as respectivas sub-regiões. Pontas de setas indicam os limites entre as camadas de células musculares lisas e o tecido conjuntivo. Asteríscos indicam a presença de conteúdo luminal. Em **A**, aspecto geral dos ductos deferentes. Notar o contorno irregular do lúmen. Animal de 30m; 225X. Em **A1**, notar a escassêz de conteúdo luminal. Animal de 18m; 360X. Em **A2**, a sub-região A apresenta, além dos ductos eferentes (Ef), a porção inicial do túbulo epididimário propriamente dito (Ep). Animal de 30m; 360X. Em **B**, notar o lúmen estrelado do túbulo epididimário e a altura epitelial, com localização dos núcleos das células Principais no terço basal. Animal de 18m; 225X. Em **B1**, detalhe da transição entre as sub- regiões B e C. Notar a visível diminuição da altura do epitélio. Animal de 30m; 225X. Em **C**, visível diminuição da altura do epitélio na sub-região C propriamente dita, em relação à sub-região B. Notar a localização dos núcleos das células P no terço médio do epitélio e a escassa presença de estruturas vacuolares (V). Animal de 30m; 225X. Em **D** e **E**, aspectos similares do túbulo entre as respectivas sub-regiões do corpo. Animal de 18m, Aumentos 213X e 225X, respectivamente. Em **F**, notar o aumento do diâmetro tubular e luminal e aumento da frequência de estruturas vacuolares no epitélio da sub-região inicial da cauda. Animal de 30m; 225X Em **G**, aspecto geral da sub-região final da cauda. Porção do túbulo epididimário propriamente dito. Notar a presença de estruturas vacuolares (V). Animal de 30m; 225X Em **G1**, detalhe da zona de transição entre o túbulo epididimário e o ducto deferente, apresentando estruturas vacuolares (V). Animal de 18m; 225X Em **G2**, aspecto geral da porção inicial do ducto deferente. Animal de 18m; 225X.

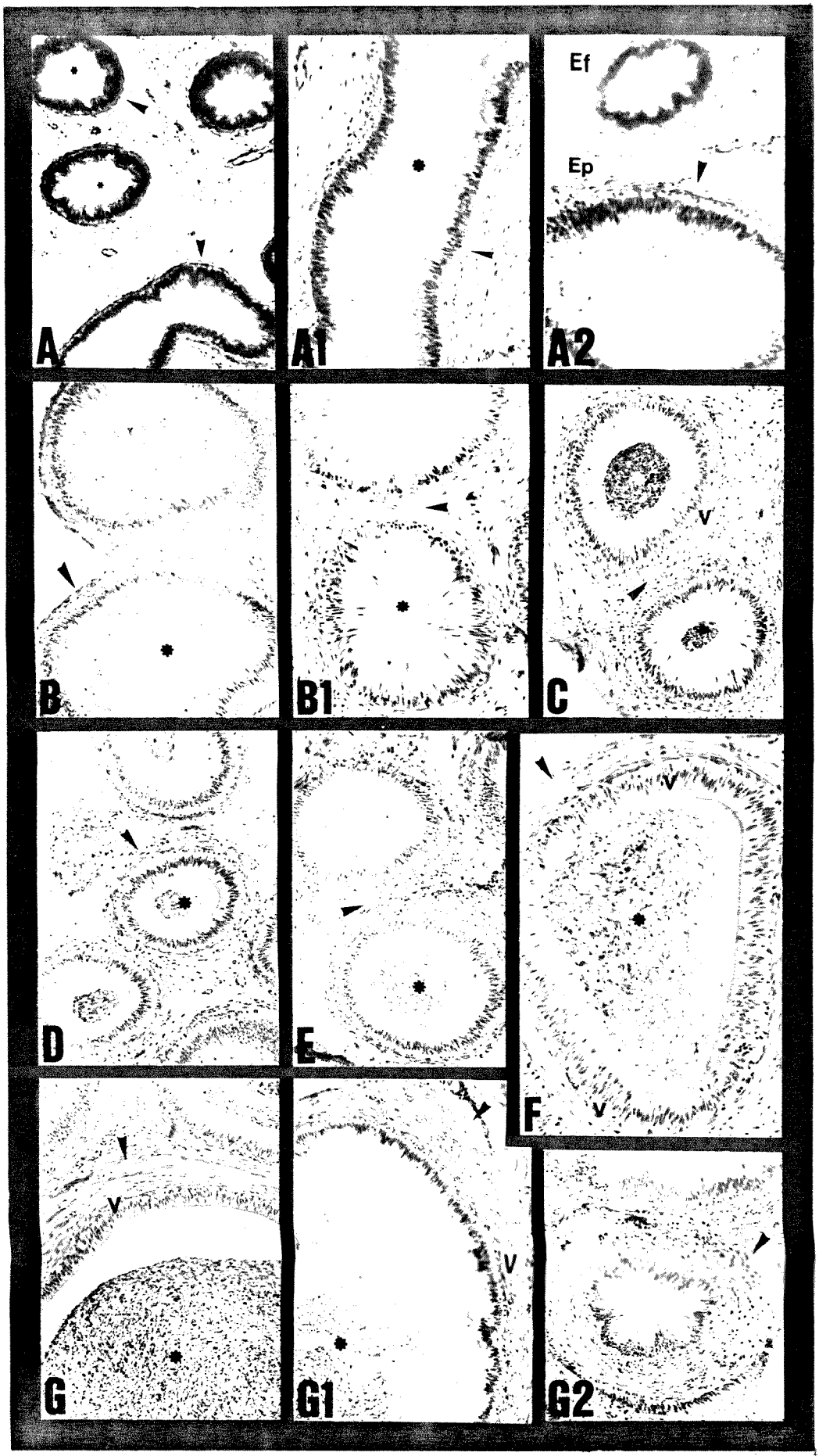
A
A1
Ef
Ep
A2
B
B1
C
V
D
E
F
V
V
G
V
G1
V
V
G2

FIGURA 7. Aspectos gerais do epitélio das sub-regiões da cabeça (**A, B** e **C**) e do corpo (**D** e **E**) e seus componentes celulares: M = camadas de células musculares lisas; B = células Basais; P = células Principais; A = células Apicais e E = estereocílios. Coloração feita com Hematoxilina & Eosina (H&E). Em **A**, aspecto geral do epitélio dos ductos eferentes. Notar a presença de estruturas vesiculares (Ve), próximo aos estereocílios. Animal de 30m; 1600X. Em **A1**, detalhe da presença de estruturas granulares eosinofílicas, refringentes, sendo liberadas do epitélio para o lúmen (ponta de seta) e estruturas vesiculares (Ve) próximo aos estereocílios. Animal de 30m; 2560X. Em **B**, aspecto geral do epitélio da sub-região B, porção inicial do túbulo epididimário. Notar a localização dos núcleos das células Principais (P) no terço basal do epitélio e a presença de células Apicais sendo extruídas para o lúmen. (ponta de seta). Animal de 18m; 1000X. Em **B1**, detalhe do terço apical. Notar a extrusão de uma célula que se encontra na borda apical (ponta de seta). Notar ainda, a presença de pequenas estruturas vesiculares eosinofílicas (Ve) entremeadas aos estereocílios. Animal de 18m; 2560X. Em **B2**, detalhe do terço apical. As células Apicais (A) se encontram em prováveis diferentes fases de extrusão para o lúmen (pontas de setas). Animal de 30m; 2960X. Em **B3**, detalhe do terço apical. Notar uma provável célula apical na borda luminal sendo eliminada do epitélio. Notar também a presença de material eosinofílico (*) adjacente aos estereocílios (E). Animal de 18m; 2850X. Em **C** e **C1**, aspecto geral do epitélio e componentes celulares na respectiva sub-região C. Notar a presença de estruturas vacuolares (V) contendo material picnótico e massa eosinofílica (em C: animal de 30m; 1600X) ou aparentemente vazias (em C1: animal de 18m; 2240X). Em **D**, aspecto geral do epitélio e seus componentes celulares . Notar a presença de figura mitótica no terço apical (Mi): Prófase e , ainda, de células Apicais (A) sendo extruídas para o lúmen. Animal de 18m; 1950X. Em **D1**, notar a presença de estruturas vacuolares (V) próximo à lâmina basal e ao longo da altura do epitélio contendo material levemente basofílico. Animal de 18m; 750X. Em **E**, aspecto geral do epitélio da sub-região final do corpo. Notar a semelhança com a sub-região D e a presença de figura mitótica (Mi) no terço apical. Animal de 30m; 1640X.

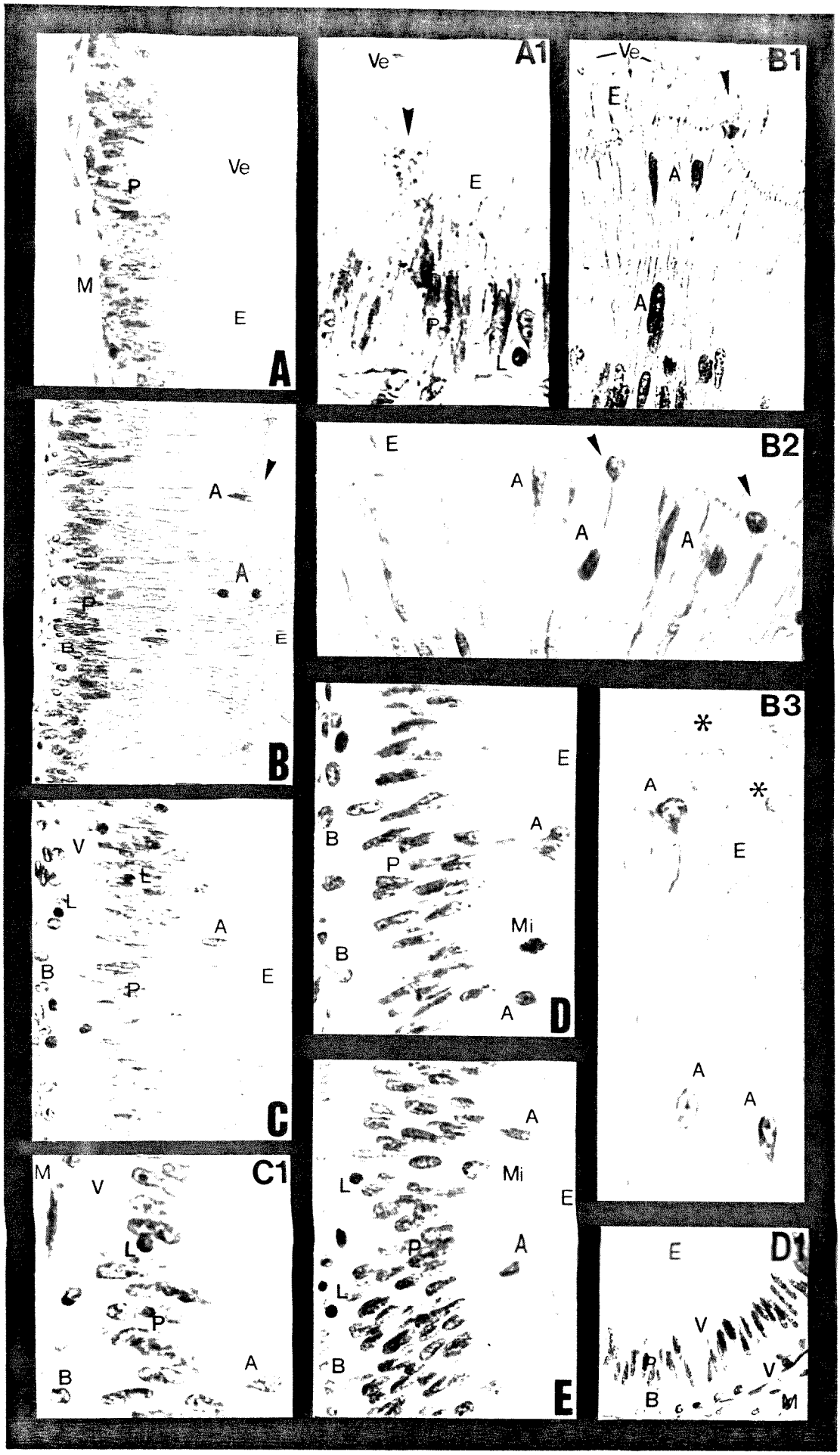
A
Ve
P
M
E
A1
Ve
E
P
L
B1
Ve
E
A
A
B
A
A
P
B
E
B2
E
A
A
A
C
V
E
L
A
B
P
E
D
E
B
A
P
Mi
B
A
B3
*
A
*
E
A
A
C1
M
V
L
P
B
A
E
A
Mi
E
L
P
A
L
B
D1
E
V
V
B
M

FIGURA 8. Aspecto geral do epitélio nas sub-regiões da cauda (**F** e **G**) e seus componentes celulares: M = camadas de células musculares lisas; B = células Basais; P = células Principais; A = células Apicais, E = estereocílios e L = leucócitos intraepiteliais. Coloração feita com Hematoxilina & Eosina (H&E). De **F** a **F2**, aspectos gerais do epitélio na sub-região F. Notar os diferentes aspectos e volumes das estruturas vacuolares (V), contendo material basofílico picnótico e/ou amorfo eosinofílico (setas) ou aparentemente vazias. Animais de 30m; 1600X, 1760X e 1840X, respectivamente. Em **G**, aspectos do epitélio na sub-região final da cauda. Notar a presença de estruturas vacuolares (V); a associação de leucócitos intraepiteliais a estas e a visível diminuição da altura dos estereocílios em comparação à sub-região F. Animal de 30m; 1600X. Em **G1**, aspecto do epitélio na zona de transição entre o túbulo epididimário e o ducto deferente. Notar a grande quantidade de estruturas vesiculares eosinofílicas (Ve) associadas aos estereocílios e aos espermatozóides (Es). Animal de 18m; 1000X. Em **G2**, aspecto epitelial na porção inicial do ducto deferente. Notar o aspecto das volumosas estruturas vacuolares (V) e seu conteúdo picnótico associado à massa eosinofílica (seta). Notar ainda, a associação de estruturas vesiculares (Ve) adjacentes à borda apical de uma papila epitelial e a proximidade de espermatozóides (Es). Animal de 30m; 1280X. Em **G3**, detalhe do epitélio na porção final do túbulo epididimário propriamente dito. Notar a extrusão de massa amorfa eosinofílica, do epitélio para o lúmen (pontas de setas). Animal de 30m; 1920X. Em **G4**, detalhe da borda apical da Fig. **G1**. Notar o conteúdo eosinofílico finamente granular das estruturas vesiculares (pontas de setas) adjacentes à borda apical e aos espermatozóides (Es). As setas indicam massa amorfa eosinofílica também associada à borda apical do epitélio. Animal de 18m; 1550X. Em **G5**, notar a presença de três células claras (ponta de seta), menos eosinofílicas, entre as células Principais (P). Animal de 18m; 850X. Em **G6**, detalhe das células claras da Fig. **G5**. Animal de 18m; 3650X.

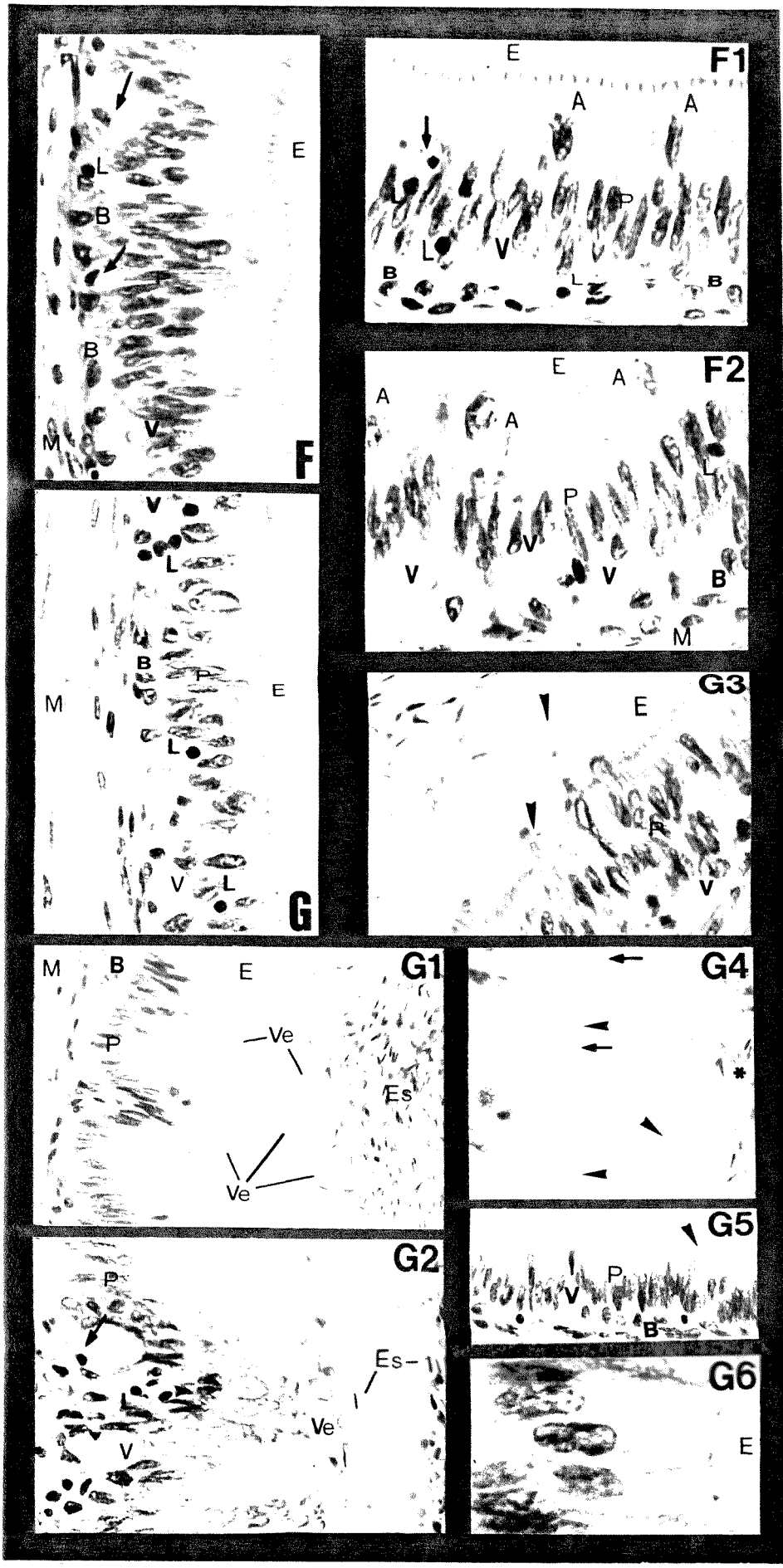
F
E
L
B
P
B
M
V
F1
E
A
A
P
L
V
B
L
B
F2
E
A
A
A
P
V
V
V
L
B
M
G
V
L
B
P
M
E
L
V
L
G3
E
P
V
G1
M
B
E
P
Ve
Es
Ve
G2
P
Es
Ve
V
G4
*
G5
P
V
B
G6
E

FIGURA 9. Aspecto geral do túbulo epididimário de um animal de 258 dias (Aproximadamente 8 meses). Coloração feita com Hematoxilina & Eosina (H&E). As letras de **A** a **G** correspondem às respectivas sub-regiões. As pontas de setas indicam o limite das camadas de células musculares lisas (M). Observe a semelhança com os aspéctos gerais do epidídimo em animais em pós-puberdade (18 a 30 meses) demonstrados na Fig. **6**. Notar a presença de espermatozóides no lúmen (*), entre as sub-regiões **D** e **G** e a presença de papilas epiteliais (p) na sub-região **G**, semelhantes àquelas presentes no epitélio da porção inicial do ducto deferente em **G1**. Aumentos finais: **A**= 250X e de **B** a **G1**= 400X.

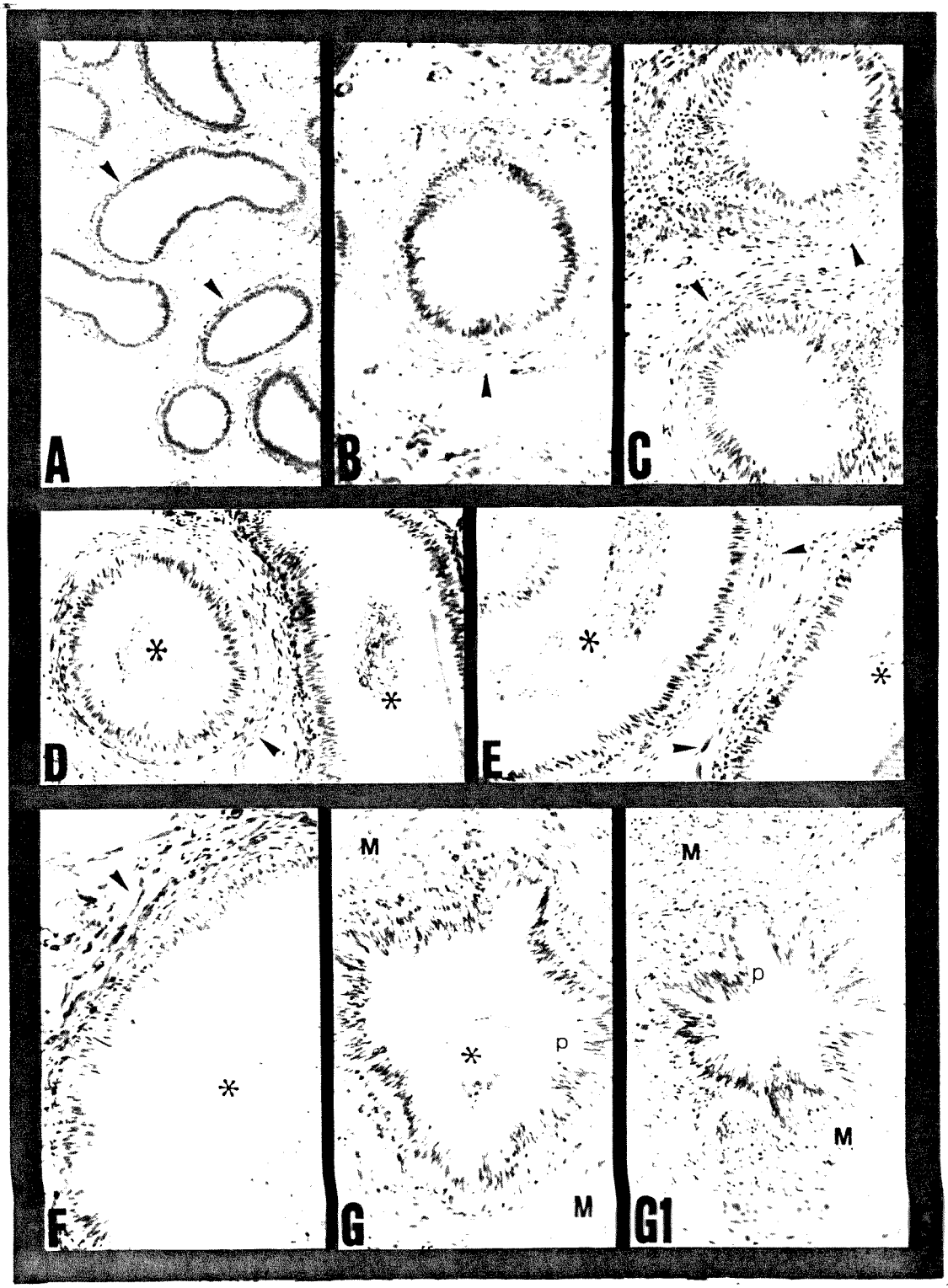
A
B
C
D
E
F
G
M
p
G1

FIGURA 10. Aspectos gerais do epitélio e seus componentes celulares ao longo das sub-regiões do epidídimo no animal de 258 dias. Coloração feita com H&E. M = camadas de células musculares lisas; B = células Basais; P = células Principais; A = células Apicais e E = estereocílios. Em **A**, aspecto do epitélio dos ductos eferentes e a liberação de massa amorfa para o lúmen (ponta de seta). 1600X. Em **B**, segmento inicial do túbulo epididimário, na sub-região B. 1600X. Em **C**, aspecto epitelial da sub-região C. 1600X. Em **C1**, detalhe do terço apical do epitélio. Notar a presença de figura mitótica (Mi): Telófase; e a liberação de massa amorfa eosinofílica em direção ao lúmen (pontas de setas). 2720X. Em **D** e **E**, aspecto geral do epitélio nas sub-regiões do corpo. Notar a presença de espermatozóides (*) na Fig. **10.D** e de estruturas vacuolares (V) no terço basal na Fig. **10.E**. Ambas 1600X. Em **E1**, detalhe do terço basal da Fig. **10E**. Notar a presença de leucócitos intraepiteliais (L), célula Basal com inclusão basofílica intranuclear (ponta de seta) e volumosa estrutura vacuolar (V) adjacente a uma célula Basal. 2640X. Em **F**, aspecto epitelial da sub-região F. Notar a diminuição da altura epitelial. 1600X. Em **G**, epitélio da sub-região G, próximo à zona de transição com o ducto deferente. 1600X. Em **G1**, aspecto Aspecto geral do epididímo dos animais pré-púberes, submetidos à reação com PAS. Notar variação da reação PAS positiva ao longo das sub-regiões. Os cortes também foram corados com hematoxilina. As letras de **A** a **G** correspondem às respectivas sub-regiões. M = camadas de células musculares; Lb = lâmina basal. Em **A**, aspecto geral dos ductos eferentes. Notar a reação positiva na região da lâmina basal, borda apical e interstício (880x). Em **A1**, detalhe de um ducto eferente mostrando a presença de pequena quantidade de material positivo no terço apical de algumas células e próximo aos estereocílios (pontas de seta). Seta indica célula PAS-negativa. (2200x). Em **B**, aspecto geral da reação positiva na porção inicial do túbulo epididimário. Notar a presença de estreitas células PAS positivas no epitélio e a reação nas camadas musculares. (440x). Em **B1** e **B2**, detalhe da presença de células intensamente PAS positivas no epitélio. Notar a intensidade de reação na lâmina basal do túbulo e dos vasos. (**B1** e **B2** = 880x). Em **C**, aspecto geral da reação positiva na sub-região C. (440x). Em **C1**, detalhe do epitélio mostrando a presença de material intraluminal PAS-positivo. (880x). Em **D** e **E**, aspectos da reação positiva nas sub-regiões do corpo. Notar a semelhança de reação entre estas duas sub-regiões. (**D** e **E** = 440x).

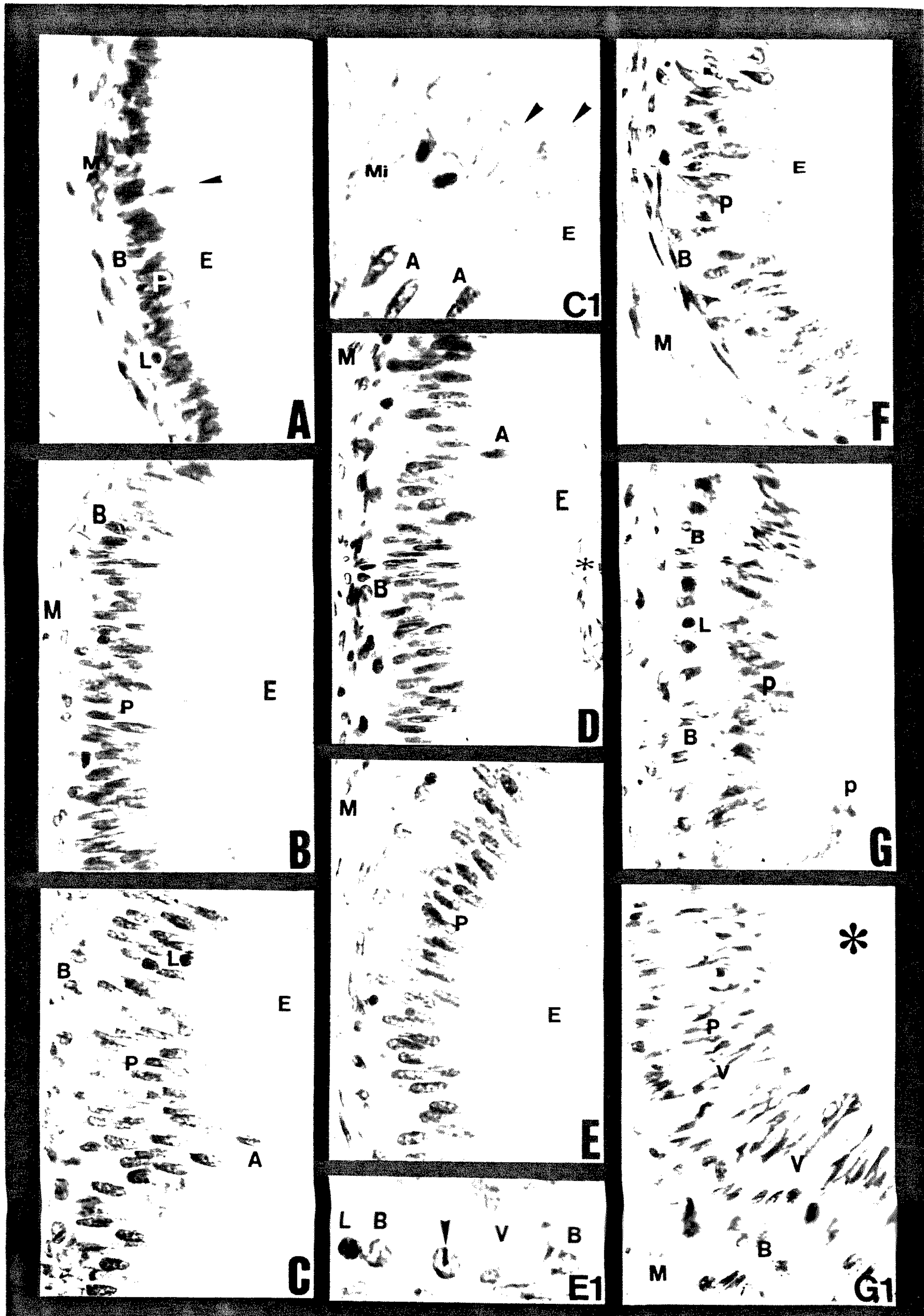

A
M
B
E
P
L
B
M
E
P
C
B
L
E
P
A
C1
Mi
A
E
D
M
A
E
B
*
E
M
P
E
E1
L
B
V
B
F
E
P
B
M
G
B
L
P
B
p
G1
*
P
V
V
B
M

FIGURA 11. Aspecto geral do epididímo de animais pré-púberes (entre 5 e 9 meses) ao longo de suas sub-regiões. Secções controle para reação com PAS, coradas com hematoxilina. As letras de **A** a **G** correspondem às respectivas sub-regiões. **A** a **G** = 440x. Pontas de seta = lâmina basal e borda apical; M = camadas de células musculares; P = células Principais.

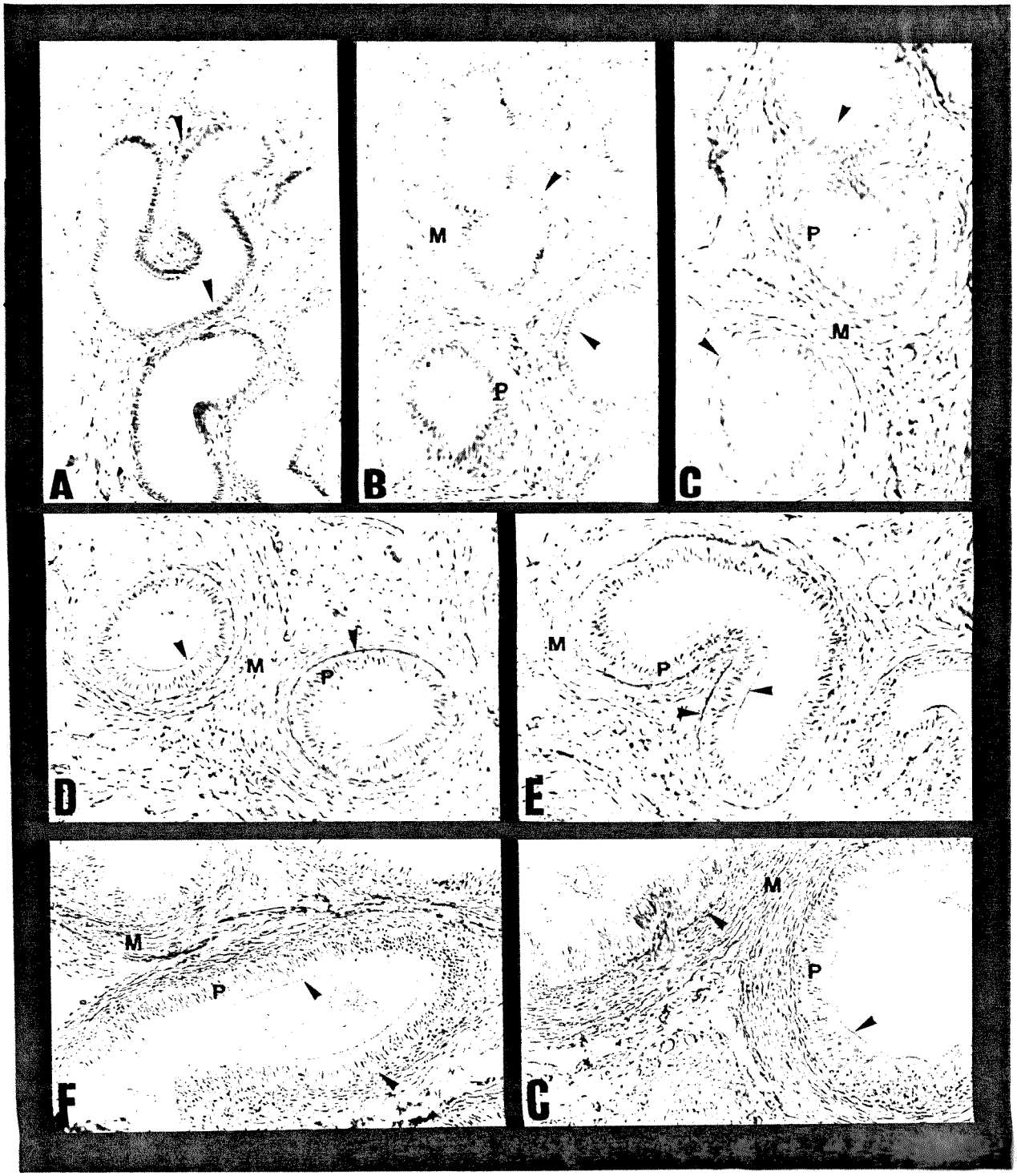
A
B
M
P
C
P
M
D
M
P
E
M
P
F
M
P
C
M
P

FIGURA 12. Aspecto geral do epididímo dos animais pré-púberes. Notar existência e variação da reação PAS positiva ao longo das sub-regiões. Os cortes também foram corados com hematoxilina. As letras de **A** a **G** correspondem às respectivas sub-regiões. M = camadas de células musculares; Lb = lâmina basal. Em **A**: aspecto geral dos ductos eferentes. Notar a reação positiva na região da lâmina basal, borda apical e interstício (880x). Em **A1**, detalhe de um ducto eferente mostrando a presença de pequena quantidade de material positivo no terço apical de algumas células (pontas de seta) e próximo aos estereocílios (seta). (2200x). Em **B**, aspecto geral da reação positiva na porção inicial do túbulo epididimário. Notar a presença de estreitas células PAS positivas no epitélio e a reação das camadas musculares. (440x). Em **B1** e **B2**, detalhe da presença de células intensamente PAS positivas no epitélio. Notar a intensidade de reação na lâmina basal do túbulo e dos vasos. (**B1** e **B2** = 880x). Em **C**, aspecto geral da reação positiva na sub-região C. (440x). Em **C1**, detalhe do epitélio mostrando a presença de material intraluminal positivo. (880x). Em **D** e **E**, aspectos da reação positiva nas sub-regiões do corpo. Notar a semelhança de reação entre estas duas sub-regiões. (**D** e **E** = 440x).

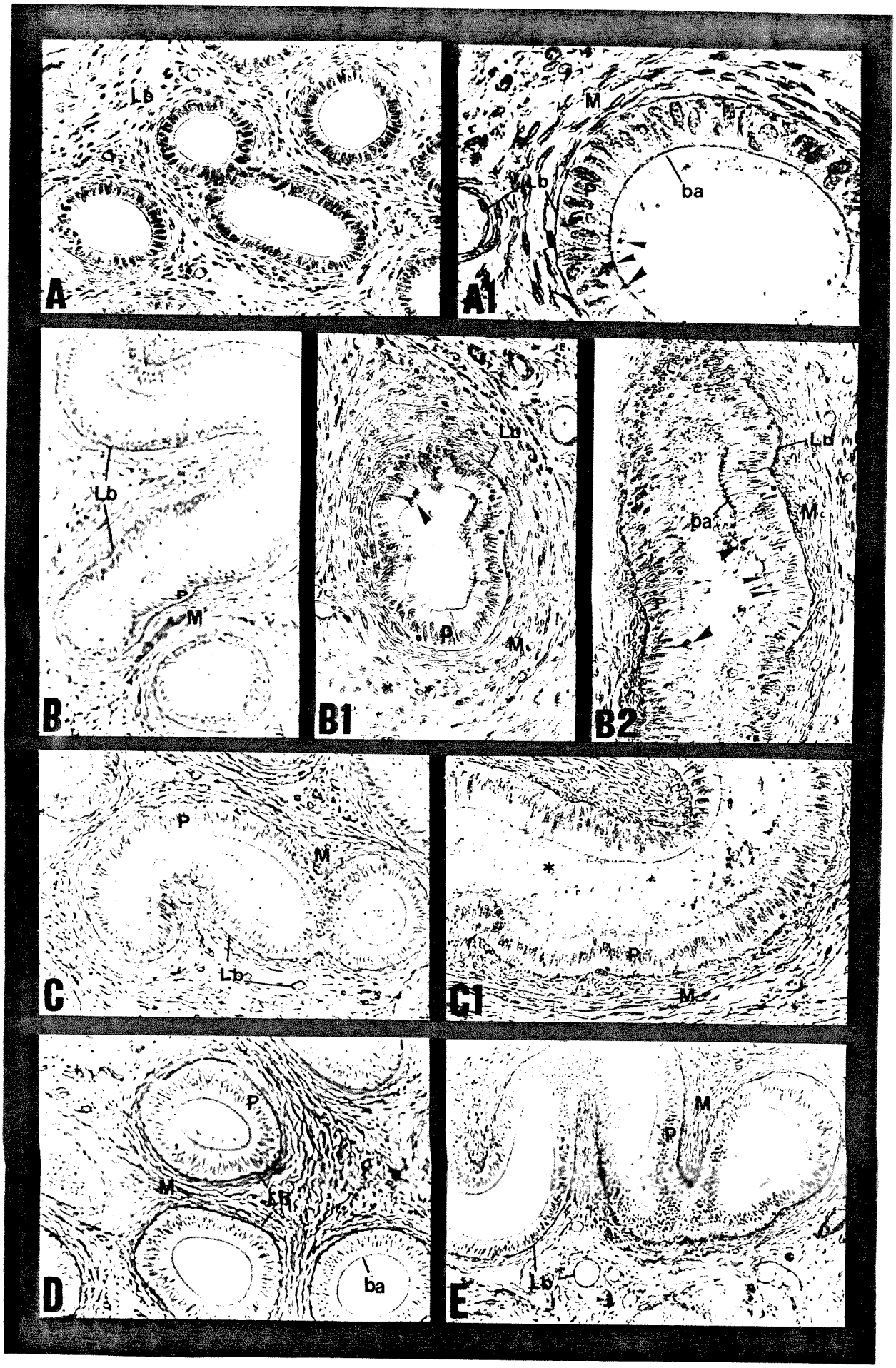
A
Lb
A1
M
Lb
ba
B
Lb
M
B1
Lb
P
M
B2
Lb
ba
M
C
P
M
Lb
C1
*
P
M
D
P
M
ba
E
M
P
Lb

FIGURA 13. Aspectos gerais nas sub-regiões da cauda submetidas à reação com PAS. As letras **F** e **G** equivalem às respectivas sub-regiões. V = vacúolos basais; ba = borda apical; Lb = lâmina basal; E = estereocílios; P = células principais. Em **F**, observar a reação geral do epitélio sem evidenciação dos tipos celulares. Notar a presença de pequena quantidade de material PAS-positivo próximo aos estereocílios (asterisco). (440x). Em **G** e **G1**, aspectos do epitélio na porção final do túbulo epididimário propriamente dito. Notar a intensidade de reação na lâmina basal e camadas de células musculares lisas, a faixa citoplasmática apical de reação mais intensa que o restante do citoplasma (pontas de seta) e a presença de material intraluminal positivo (asteriscos). (**G** = 440x e **G1** = 880x). Em **G2** e **G3**, zona de transição para o ducto defernte. Notar a presença de material intraluminal PAS-positivo (asterisco) (**G2**), estreitas células PAS-positivas destacadas na área das papilas epiteliais (setas), e o terço basal levemente positivo (**G3**). (**G2** = 440x e **G3** = 880x). Em **G4**, secção do segmento final do túbulo epididimário propriamente dito e do segmento inicial do ducto deferente. Notar a borda apical PAS positiva, assim como a presença de material positivo no lúmen do segmento do túbulo epididimário (asterisco) e células PAS-positivas diferenciadas na área das papilas epiteliais (setas) no segmento do ducto deferente. (440x).

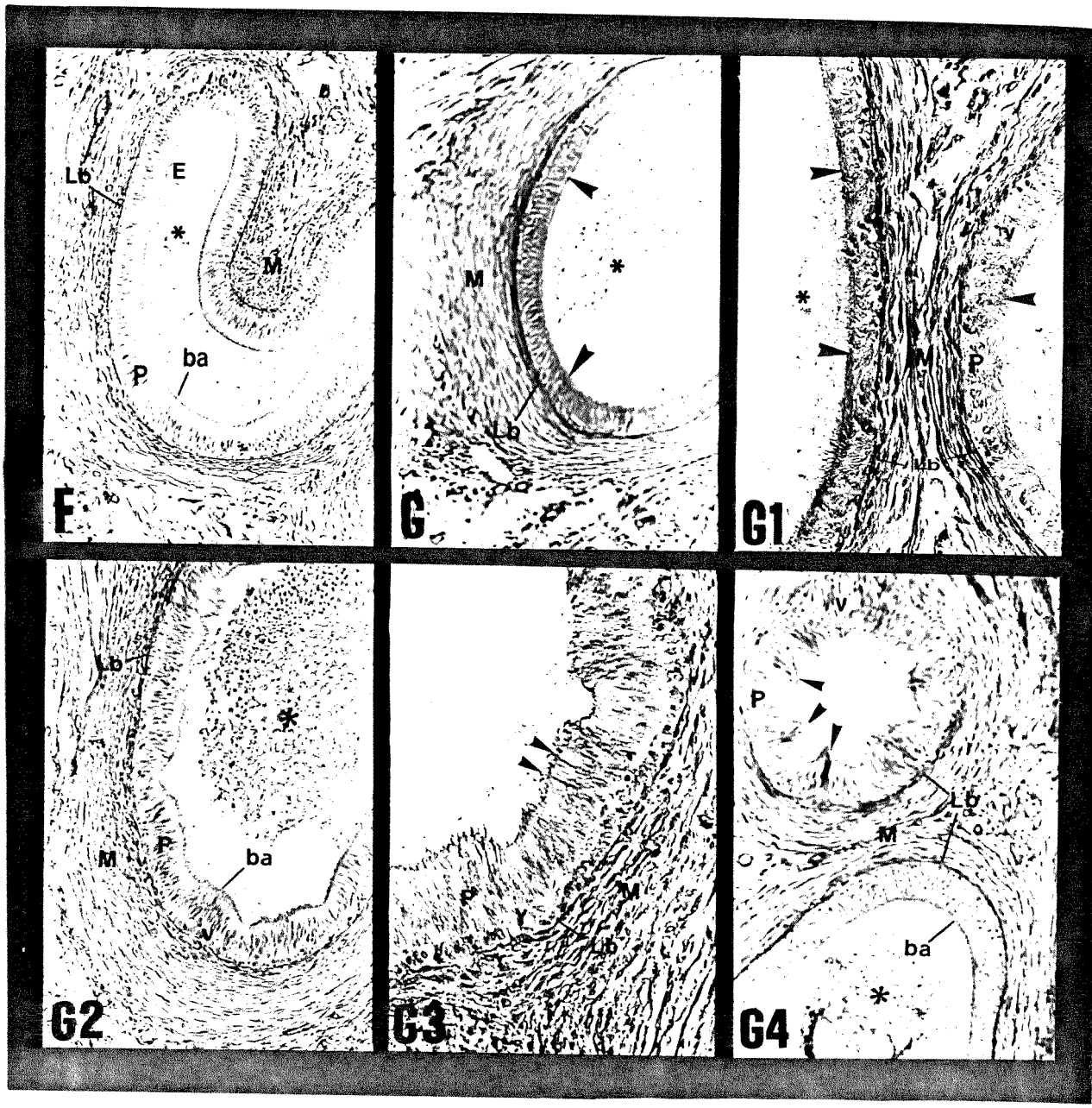
F
Lb
E
*
M
P
ba
G
M
*
Lb
G1
V
*
M
P
Lb
G2
Lb
*
M
P
ba
V
G3
P
M
Lb
G4
V
P
Lb
M
ba
*

FIGURA 14. Aspecto geral do epididímo ao longo de suas sub-regiões em animais pós-púberes (18 a 30 meses). Secções controle para a reação com PAS coradas apenas com hematoxilina. As letras de **A** a **G** correspondem às respectivas sub-regiões. P = células Principais; M = camadas de células musculares; Lb = lâmina basal; ba = borda apical. Asteriscos = lúmen, V = estruturas vacuolares. **A**, **B** e **G1** = 880x, **C** a **G** e **G2** = 440x.

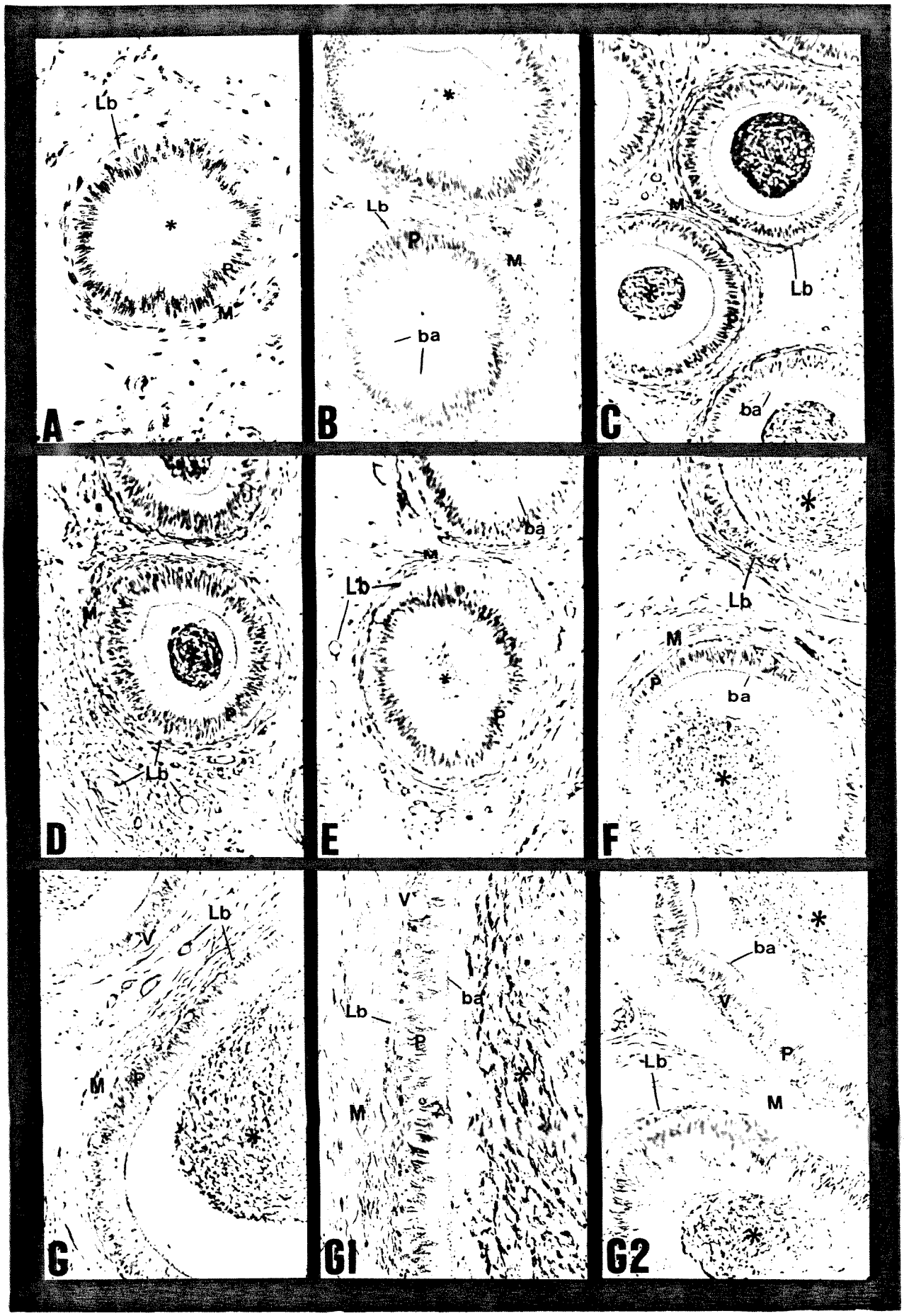
A
Lb
M
B
Lb
P
M
ba
C
M
Lb
ba
D
M
P
Lb
E
ba
M
Lb
P
F
Lb
M
P
ba
G
V
Lb
M
P
G1
V
ba
Lb
P
M
G2
ba
V
P
Lb
M

FIGURA 15. Aspecto geral do epididímo ao longo de suas sub-regiões **A** e **D** em animais pós-púberes (18 a 30 meses), submetidos à reação do PAS. As letras de **A** a **D** indicam as respectivas sub-regiões. Em **A** até **A2**, aspectos dos ductos eferentes. Notar a presença de grânulos intensamente positivos ao longo do epitélio e sendo liberados ao lúmen (pontas de seta) ou presentes nestes (pontas de setas). (**A** = 440x, **A1** = 880x e **A2** = 2200x). Em **B** e **B1**, segmento inicial do túbulo epididimário. Notar a intensidade de reação da borda apical; a presença de finas granulações (gr) próximas aos estereocílios (E) e de estreitas células intensamente PAS positivas (pontas de setas) entre as células principais. (**B** = 440x, **B1** = 880x). Em **C** e **C1**, notar a intensidade de reação da massa de espermatozoides no lúmen (asterísco), a reação mais intensa do terço citoplasmático apical em relação ao terço basal; a presença de granulações positivas ao longo do citoplasma das células principais (pontas de setas) e próximas aos estereocílios e espermatozóides (gr). (**C** = 440x e **C1**= 1000x). Em **D** e **D1**, aspectos da reação positiva na sub-região inicial do corpo. A ponta de seta indica um aglomerado de grânulos no terço basal, próximo à lâmina basal (**D** = 440x e **E** = 880x)

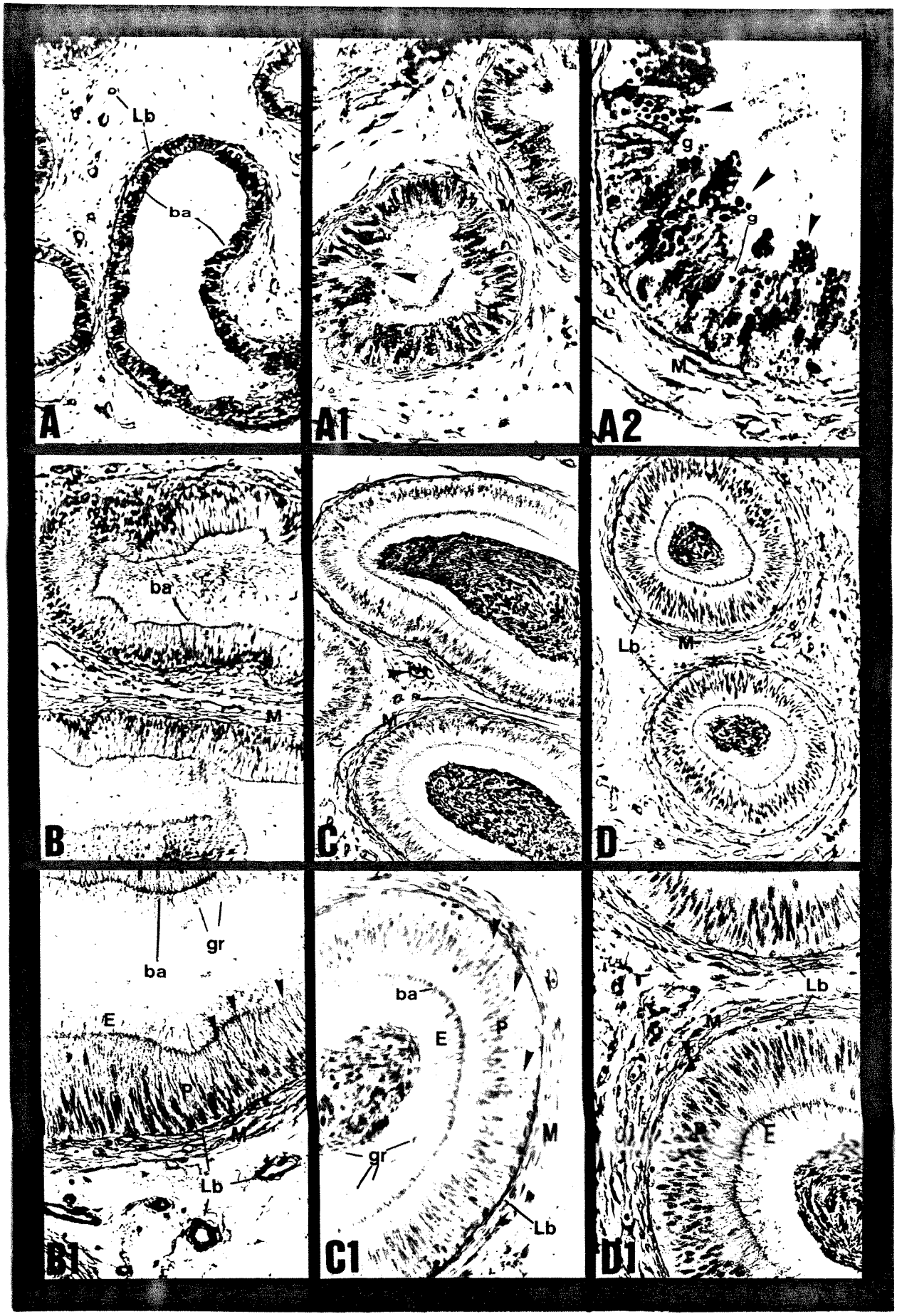
Lb
ba
A
M
A1
g
g
M
A2
ba
M
B
M
C
Lb
M
D
ba
gr
E
P
M
Lb
B1
ba
E
P
M
gr
Lb
C1
Lb
M
E
D1

FIGURA 16. Aspecto geral do epidídimo nas sub-regiões de **E** a **G**, em animais pós-púberes (18 - 30 meses), submetidos à reação PAS. As letras de **E** a **G** indicam as respectivas sub-regiões. M = camadas de células musculares; Lb = lâmina basal; ba = borda apical; Es = espermatozóides; E = estereocidios; P = células Principais. Em **E** e **E1**, aspectos da reação na sub-região final do corpo. Notar a semelhança com a sub-região D (Fig. **15D** e **15D1**). Pontas de seta (em **E1**) indicam a presença de material positivo no interior de estruturas vacuolares. (**E** = 440x e **E1** = 800x). Em **F** e **F1**, aspectos da reação na sub-região inicial da cauda. Notar a presença de estruturas vacuolares (v), vesiculares (Ve) e pequenas granulações intensamente positivas no lúmen (pontas de setas). (**F** = 440x e **F1** = 880x). Em **G** e **G2**, aspectos do segmento final do túbulo epididimário propriamenete dito. Notar a lâmina basal intensamente positiva e uma zona diferenciada acima do núcleo das células Principais e a presença de protrusões citoplasmáticas, de conteúdo levemente positivo, em direção ao lúmen. (**G** = 440x, **G1** e **G2** = 880x). Em **G3**, zona de transição do túbulo epididimário com o ducto Deferente. Notar a presença de células diferenciadas entre as células Principais (pontas de seta), estruturas vacuolares (v) de conteúdo positivo e estruturas vesiculares (Ve) no lúmen. (880x). Em **G4**, segmento inicial do ducto deferente. Notar as faixas citoplasmáticas supra e infranucleares levemente positivas e estreitas células PAS-positivas diferenciadas (pontas de setas) nas áreas das papilas epiteliais. (440x).

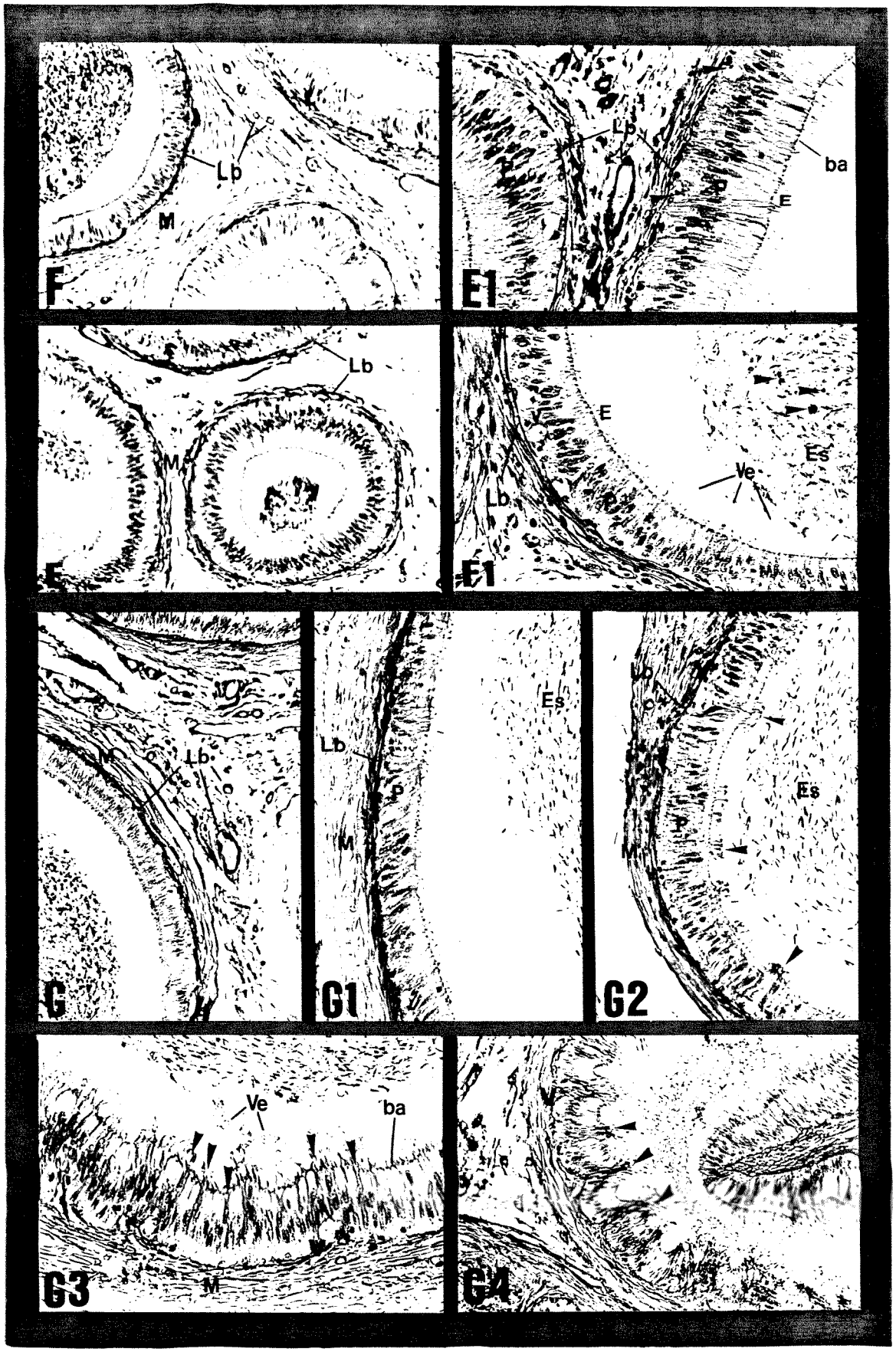
F
Lb
M
E1
Lb
ba
E
E
Lb
M
E
Es
Ve
Lb
G
Lb
M
G1
Es
Lb
M
G2
Lb
Es
G3
Ve
ba
M
G4

FIGURA 17. Representação esquemática do aspecto observado em microscopia de luz do epitélio (**A**) e em corte transversal do túbulo epididimário (**B**). Em **A**, limites utilizados para mensuração da altura epitelial (AEp), entre a lâmina basal (LB) e a borda apical (BA) e da altura dos estereocílios (AEs), entre a borda apical e a extremidade luminal dos estereocílios. Em **B**, limites utilizados para mensuração dos diâmetros do túbulo (DT) e lúmen (DL).

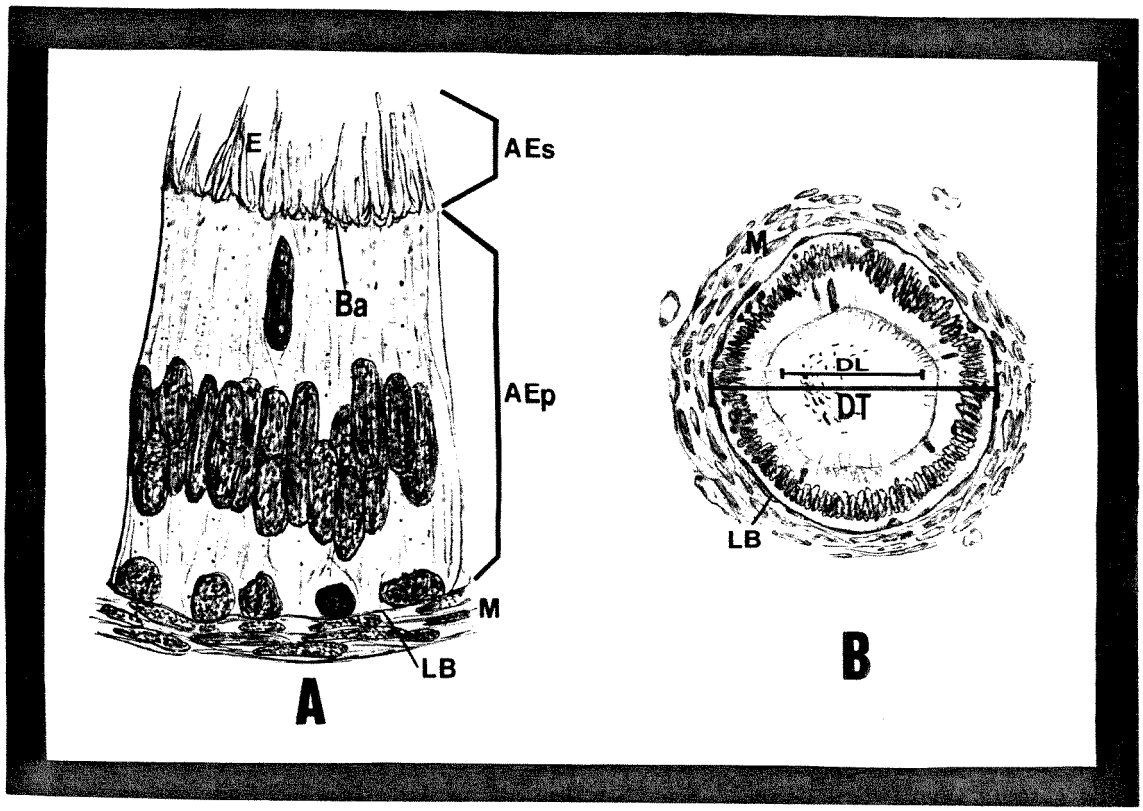
E
AEs
Ba
AEp
M
LB
A
M
DL
DT
LB
B

FIGURA 18. Aspecto geral da ultraestrutura do epitélio dos ductos eferentes no búfalo de 4 meses de idade. Np = núcleo de células principais; LB = Lâmina basal; i = invaginação de membrana nuclear; n = nucléolo. Em **A1**, notar as protrusões citoplasmáticas (pontas de setas), fragmento citoplasmático intraluminal (asterísco) pequenos microvilos (m), células com vários cílios (C) e a forma variada dos núcleos das células epiteliais, alguns com longas invaginações da membrana nuclear. (6000x). Em **A2**, notar a presença de uma célula Basal (Nb = núcleo de célula Basal), cílios (C) e corpúsculo basal (Cb), protrusões citoplasmáticas e os diferentes aspectos dos núcleos das células epiteliais; Nm = núcleo de célula muscular. (6000x).

c
c
m
Np
Np
n
LB
A1

c
c
Cb
n
Nb
Np
n
n
LB
Nm
A2

FIGURA 19. Em **A3**, aspecto de uma célula de citoplasma claro apresentando descontinuidade da borda apical e uma aparente fragmentação de seu citoplasma para o lúmen (seta). As pontas de setas indicam fragmentos citoplasmáticos provavelmente liberados pela célula clara. (3900x). Em **A4**, detalhe e corte transversal da célula clara, entremeada a células Principais comuns. (Np = núcleo de célula Principal) (6000x). Em **A5** e **A6**, detalhe da borda apical de células ciliadas. Notar numerosas mitocôndrias (m) próximas aos cílios. Em **A5**, pontas de setas indicam corte transversal de cílios (c = cílios). (10500x). Em **A6** asteríscos indicam cílios (18200x).

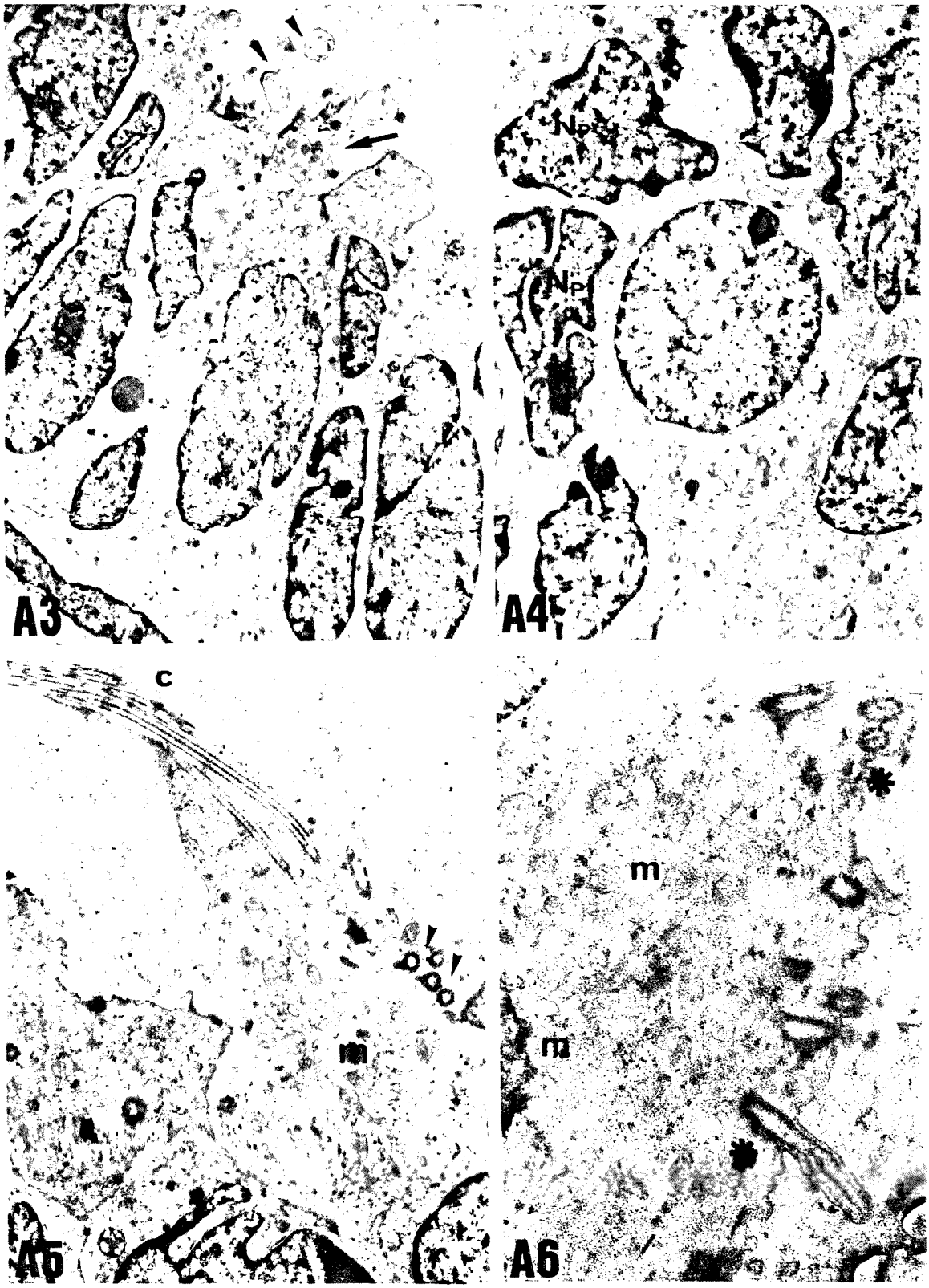
A3
A4
Npl
Npl
c
m
A5
m
m
A6

FIGURA 20. Em **B1**, aspecto geral da altura do epitélio no segmento inicial do túbulo epididimário. Notar a borda apical praticamente lisa (asterísco indica lúmen); uniformidade de densidade das células epiteliais, presença de células apicais (A) e células basais (B); aspectos dos núcleos das células Principais (Np) e a presença de estruturas vacuolares (v). n = nucléolo. (5700x). Em **B2**, visão geral de um leucócito (L) intraepitelial no terço basal do epitélio próximo à lâmina basal (LB). NP = núcleo de célula principal e Nm = núcleo de célula muscular. (4200x). Em **B3**, detalhe de um linfócito intraepitelial no terço basal do epitélio, adjacente à lâmina basal. Notar sua localização provavelmente no espaço intracelular (asterísco) sua relação com estruturas membranosas semelhantes a vesículas (setas) e vacúolos (v). As pontas de setas indicam a possível adesão destas células à membrana plasmática de células principais (Np = núcleo de células Principais). (11800x).

A
V
Np
n
B
B1
Np
L
Nm
LB
B2
Np
*
V
B3

FIGURA 21. Em **B4** e **B5**, aspectos do terço apical do epitélio com possíveis células apicais (A). Na = núcleo de célula apical; Np = núcleo de célula Principal; RE = retículo endoplasmático; G = complexo de Golgi; V e Ve = estruturas vacuolares. Seta = protrusão citoplasmática. (**B4** e **B5** = 63000x).

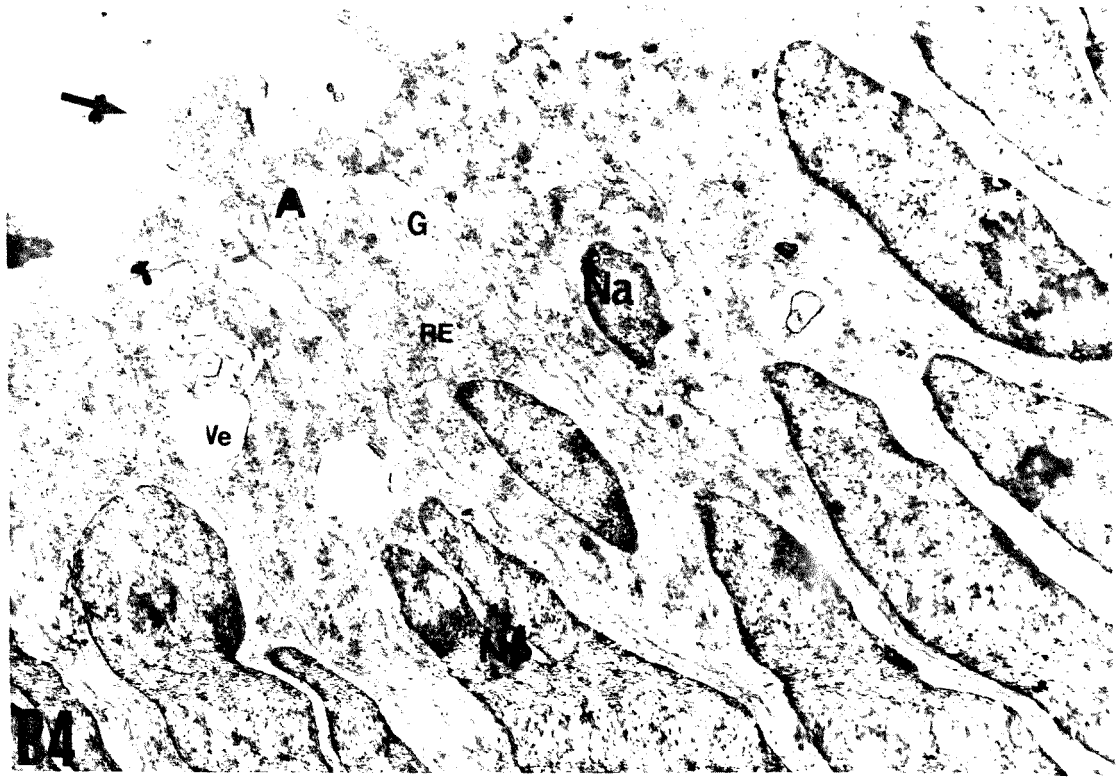
A
G
Na
RE
Ve
B4

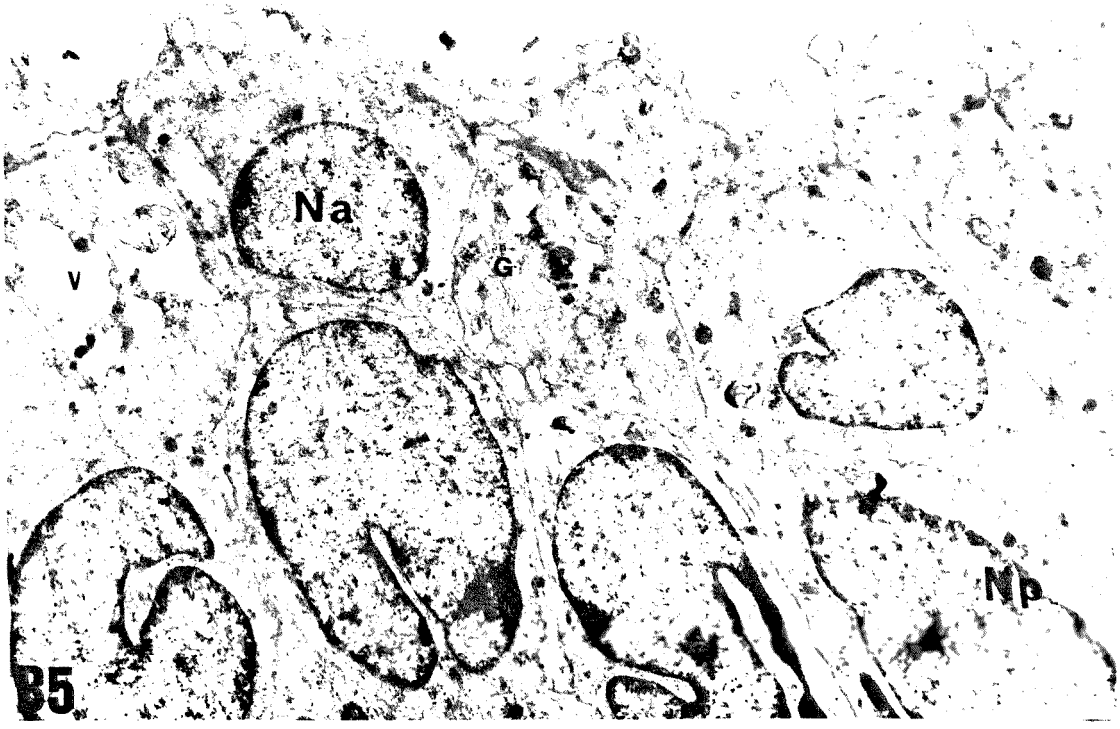
Na
V
G
Np
B5

FIGURA 22. Visão geral da altura do epitélio da sub-região C. As figuras **C1** e **C2** se sobrepõem. Notar um arranjo semelhante ao do epitélio pseudoestratificado e o aspecto geral dos núcleos das células. Principais (NP) e suas invaginações (i). Asterísco = lúmen; G = complexo de Golgi; LB = lâmina basal; Nm = núcleo de célula muscular; GL = glicogênio. (6000x)

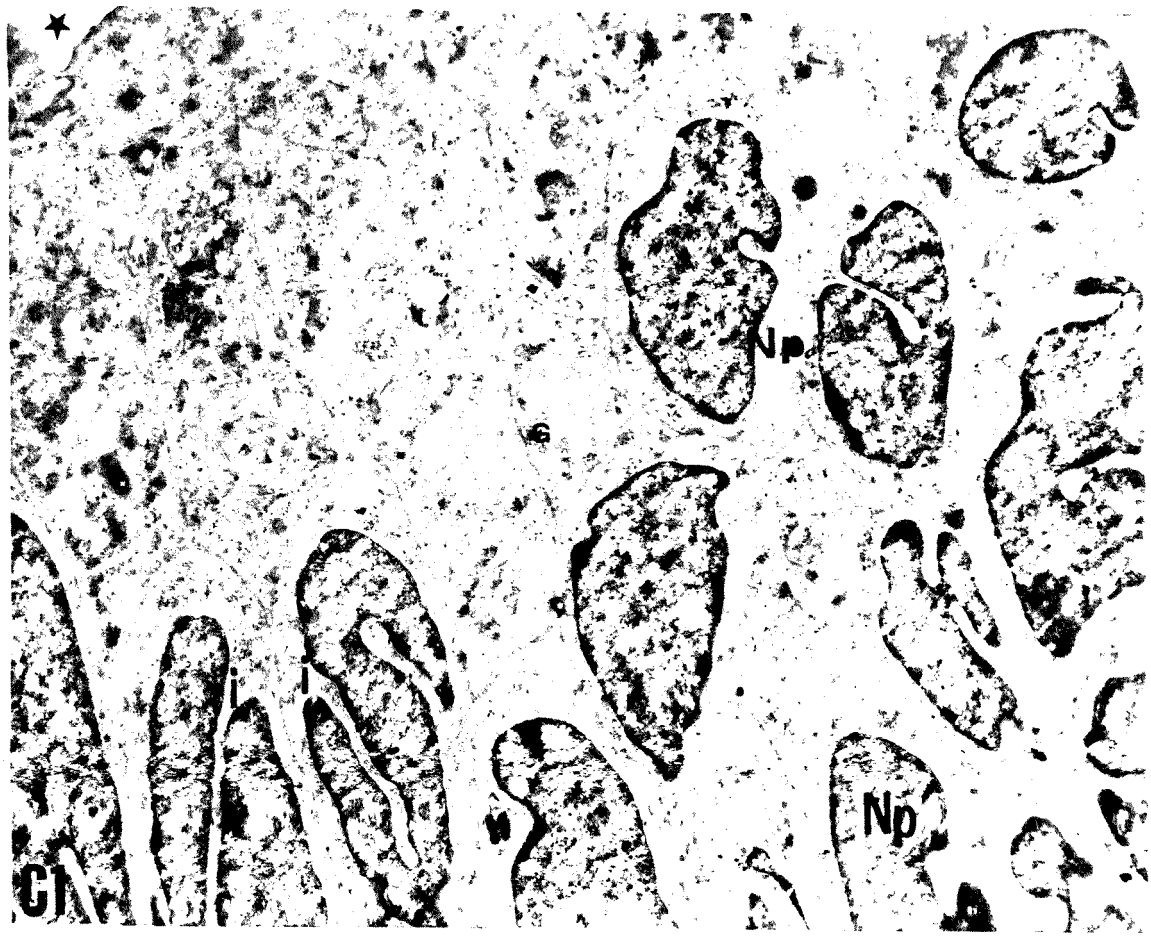
Np
i
i
Np
C1

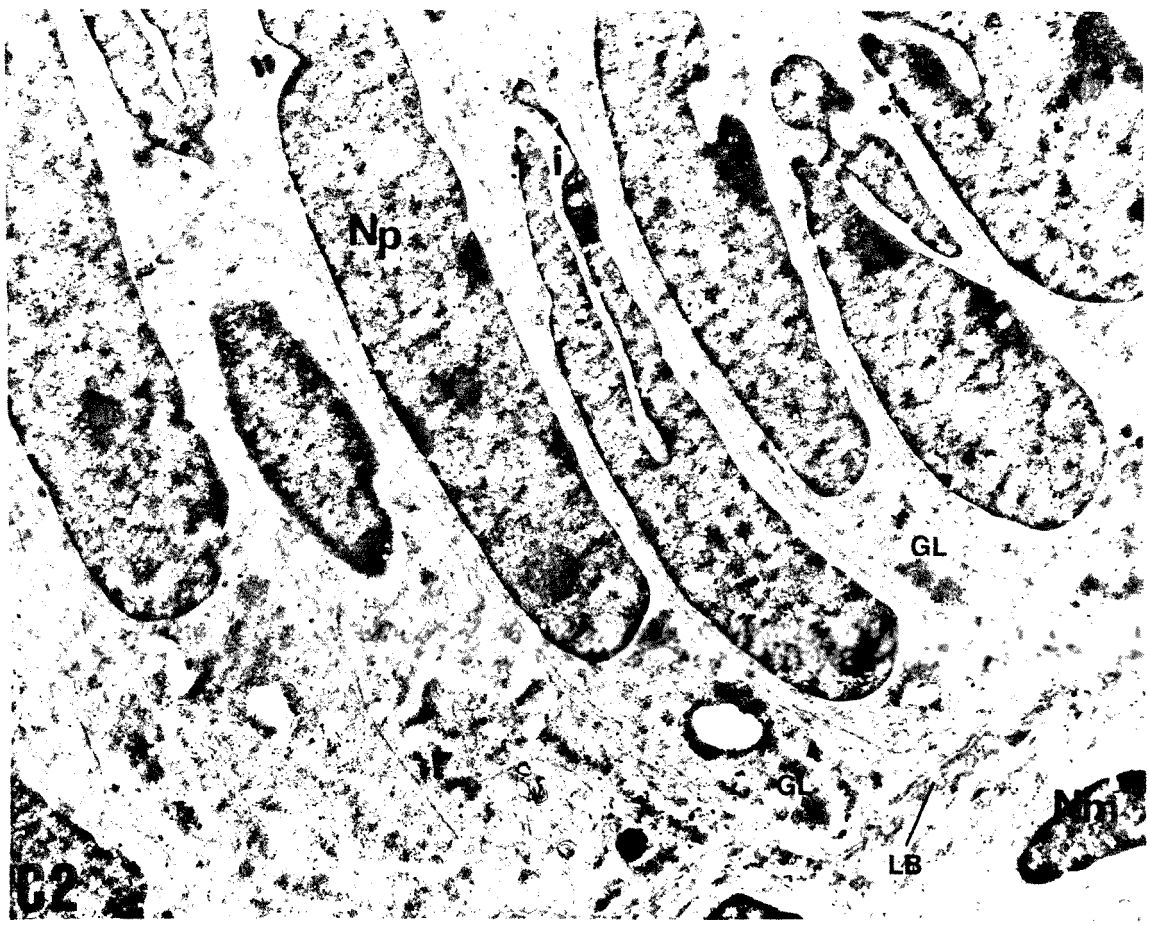
Np
i
GL
GL
LB
Nm
C2

FIGURA 23. Em **C3**, aspecto geral da borda apical. Notar a presença de cílios (seta) e de fragmentos citoplasmáticos e estruturas vesiculares (pontas de setas). G = complexo de Golgi; Np = núcleo da célula Principal. (6000x). Em **C4**, detalhe da presença de um cílio (C) e um corpúsculo basal (Cb) na borda apical do epitélio. Seta indica estrutura vesicular contendo material particulado (18900x). Em **C5**, detalhe de células apicais (A) com cílio característico (c). Notar aspecto do núcleo invaginado destas células. Np = núcleo das células Principais (4800x). Em **C6**, terço basal do epitélio. Notar o aspecto de um leucócito intraepitelial (L) com prováveis lisossomos (pontas de setas); acúmulo de partículas de glicogênio (GL) em células Principal. Np = núcleo de célula Principal e LB = lâmina basal. (9600x).

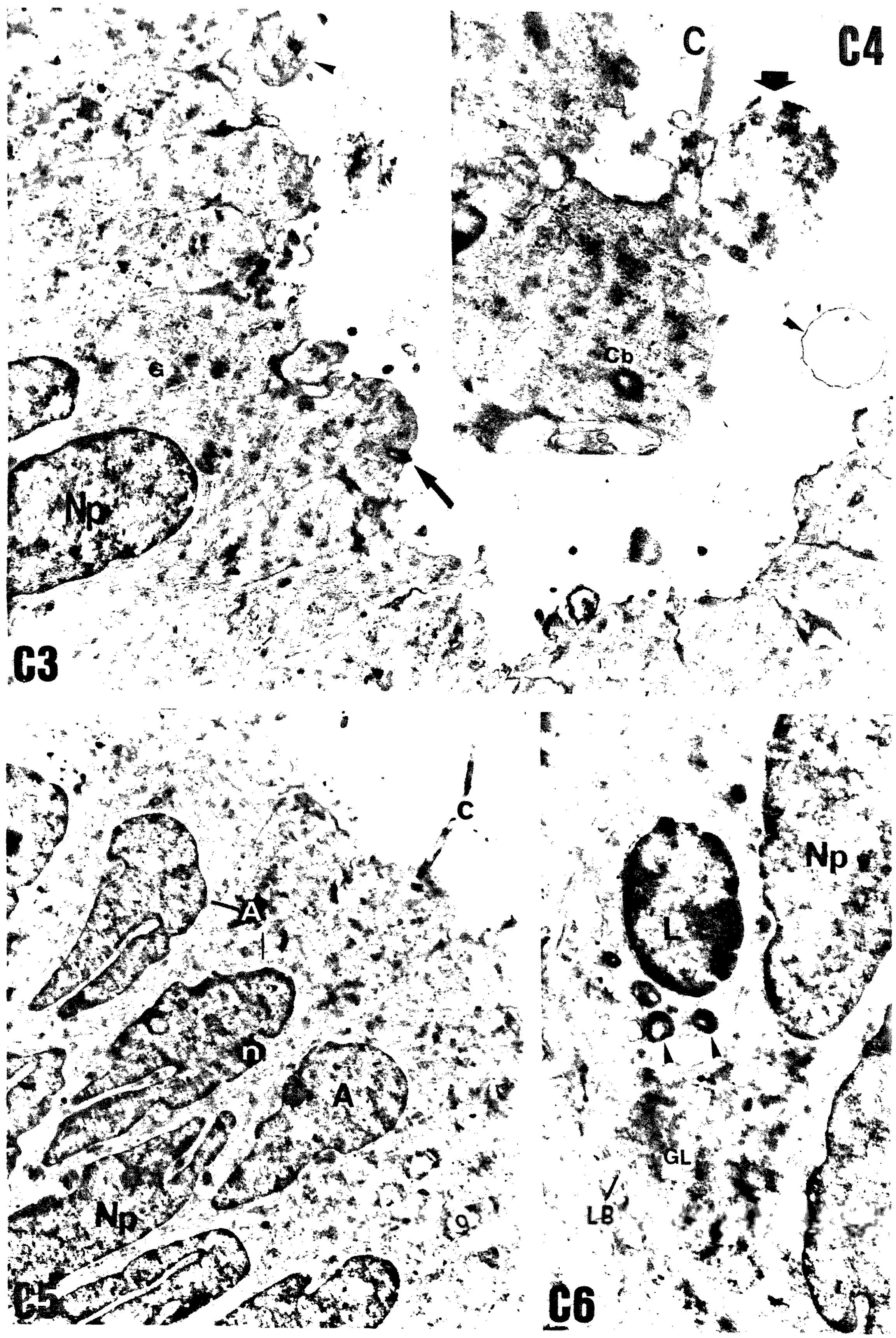
C3
Np
C4
C
Cb
C5
A
n
Np
c
C6
Np
L
GL
LB

FIGURA 24. Em **C7**, aspectos gerais dos núcleos das células Principais e das várias orientações das invaginações da membrana nuclear. V = estruturas vacuolares; Np = núcleo das células Principais; n = nucléolo. (4500x). Em **C8**, detalhe de célula Principal em corte transversal próximo ao terço apical. m = mitocôndrias; G = complexo de Golgi; pontas das setas = complexo juncional; asterísco = lúmen e pequenos microvilos. (11900x). Em **C9**, detalhe de células Principais no terço basal. Np = núcleo das células Principais; i = invaginações da membrana nuclear; V = estruturas vacuolares; LB = lâmina basal. (7400x). Em **C10**, detalhe do armazenamento de glicogênio (gl) na zona infranuclear das células Principais (Np = núcleo das células Principais) e numerosas mitocôndrias (m). (11900x).

V
Np
Np
C7
m
m
Np
G
C8
Np
i
i
i
V
Ib
C9
m
gl
gl
Np
C10

FIGURA 25. Em **C11** e **C12**, detalhes de células Apicais (A). Notar as invaginações da membrana nuclear. G = complexo de Golgi; ponta de seta = corpúsculo basal (**C11e C12** = 7000x). Em **C13**, detalhe de uma célula Basal (B) próxima à lâmina basal (LB). Notar a forma quadrangular do núcleo, pequena invaginação da membrana nuclear e poucas organelas. G = complexo de Golgi e ponta de seta = estrutura vesicular. (70000x). Em **C14**, detalhe de um leucócito intraepitelial (L) adjacente à lâmina basal (LB) e ao lado de uma célula Basal (B). (11600x).

C11

C12

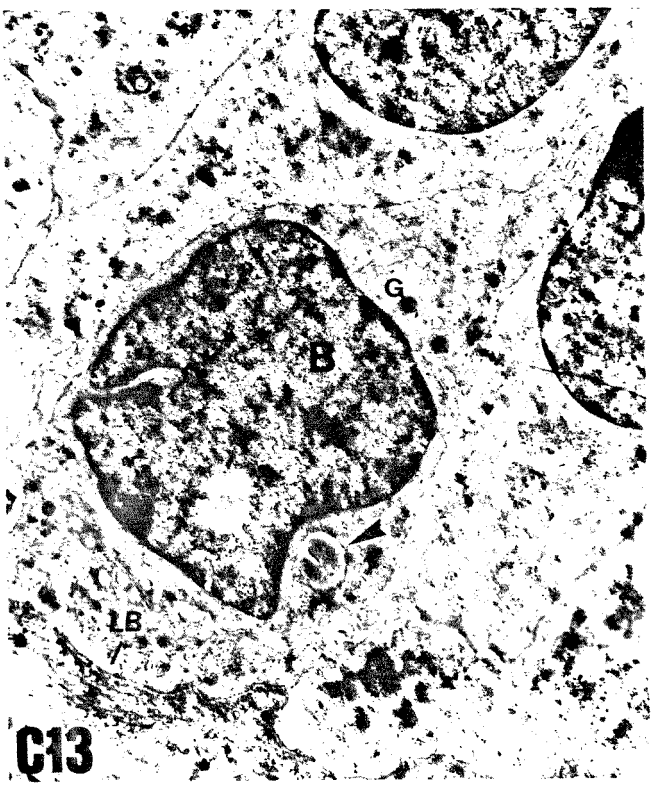

C13

C14

FIGURA 26. Aspectos celulares do epitélio na sub-região D. Em **D1**, terço apical e início do terço médio do epitélio. Notar a presença de cílio (C) e de pequenas microvilosidades na borda apical (pontas de seta). A = célula Apical, Np = núcleo de célula Principal e n = nucléolo. (4200x). Em **D3**, detalhe de núcleos de células Principais (NP) com longas invaginações da membrana nuclear e poucas organelas como o complexo de Golgi (G). (8400x). Em **D2**, cílios (ponta de seta) presentes na borda apical do epitélio. (16800x). Detalhe: corpúsculo basal (ponta de seta) (16800x). Em **D4**, terço basal do epitélio. B = célula Basal, Np = núcleo de célula Principal, LB = lâmina basal e n = nucléolo. (4800x).

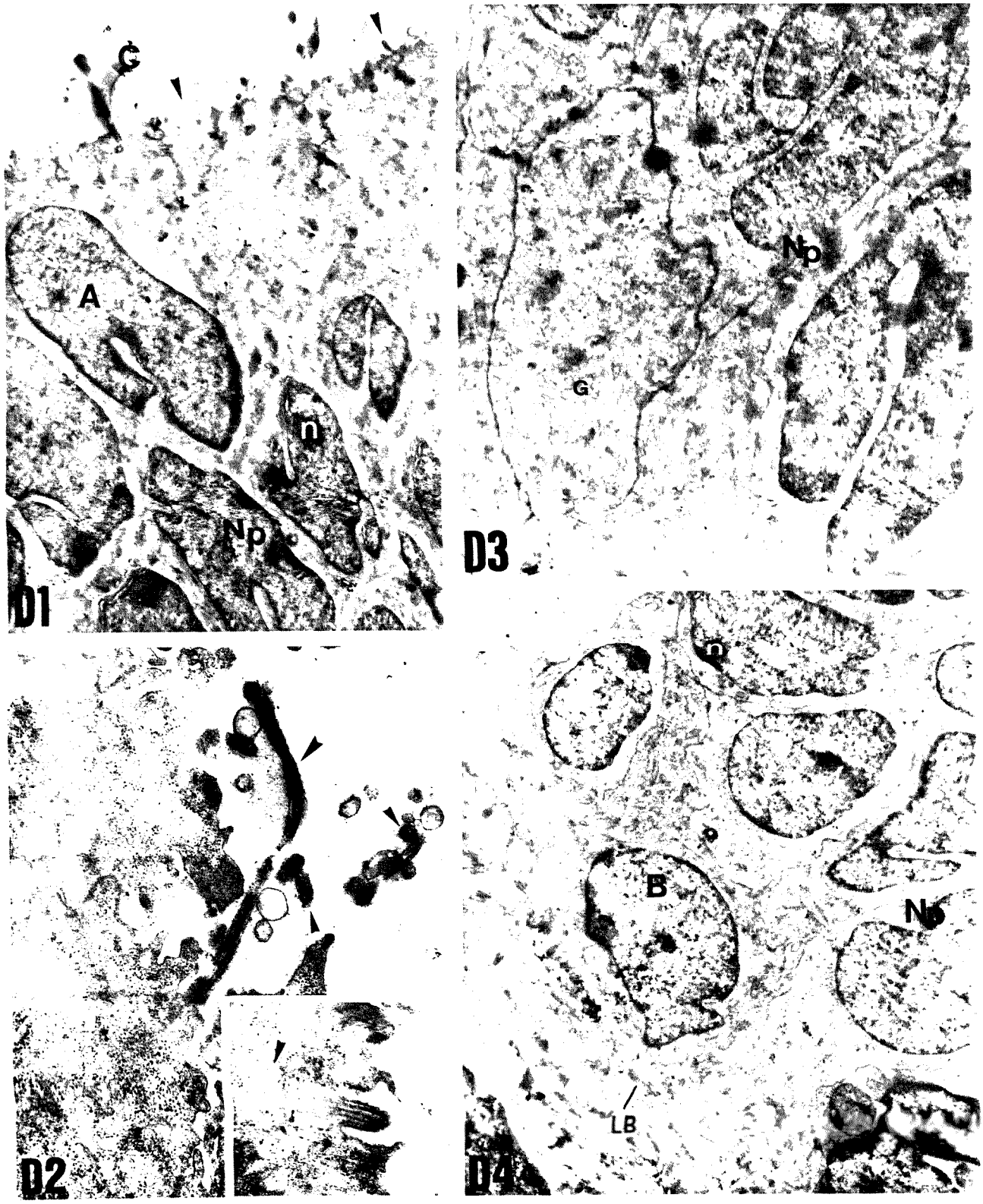
G
A
n
Np
D1
Np
G
D3
n
B
Np
LB
D4
D2

FIGURA 27. Aspectos celulares do epitélio na região E. Em **E1**, borda apical do epitélio. Notar estereocílios desenvolvidos (E) e a presença de corpúsculos basais de cílios (pontas de setas) abaixo da borda apical. (4800x). Em **E2**, zona supranuclear das células Principais. Notar o desenvolvimento dos complexos de Golgi (G) e a presença de retículo endoplasmático (RE). Np = núcleo de célula Principal. (7000x). Em **E3**, terço basal do epitélio. Nb = núcleo das células Basais. Pontas de setas indicam estruturas vesiculares contendo material de densidade semelhante à do citoplasma das células basais. L = leucócito intraepitelial. Notar o halo de citoplasma claro envolvendo o núcleo. LB = lâmina basal. (4800x). Em **E4**, terço basal do epitélio. Notar a invaginação da membrana nuclear de uma célula Basal (B) e pequenos grânulos (gr) e estruturas vacuolares (v) na zona infranuclear das células Principais. LB = lâmina basal. (7000x).

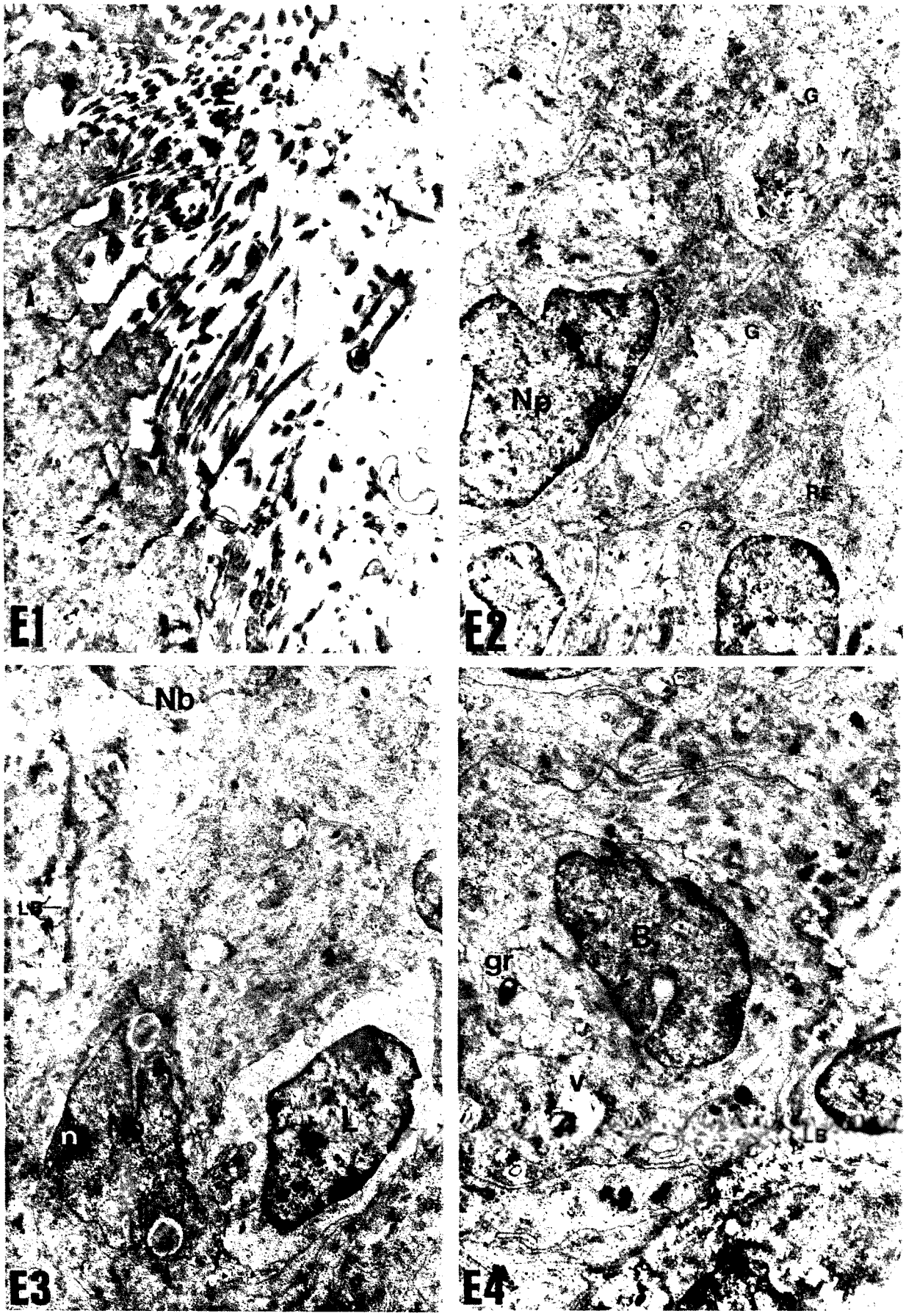
E1
G
G
Np
RE
E2
Nb
LB
n
L
E3
gr
B
V
LB
E4

FIGURA 28. Aspectos celulares da sub-região F. Em **F1**, terço citoplasmático apical. Ve = estruturas vesiculares, E = estereocílios, seta e ponta de seta = fragmentos citoplasmáticos. (11700x). Em **F2**, borda apical (BA) do epitélio em secções onde esta se mostra lisa. Asterísco indica a presença de núcleo de célula epitelial localizado no lúmen. (4200x). Em **F3**, detalhe de um cílio (seta) e corpúsculo basal (CB) presente em secções onde a borda apical está lisa. (19400x). Em **F4**, terço basal do epitélio. B = célula Basal, P = células Principais e L = leucócitos intraepiteliais LB lâmina basal e Cm = célula muscular (4800x). Em **F5**, terço médio do epitélio. Notar a ausência de longas invaginações na membrana nuclear de células Principais (P); Ve = estruturas vesiculares na zona infranuclear e n = nucléolo. (4800x).

F1

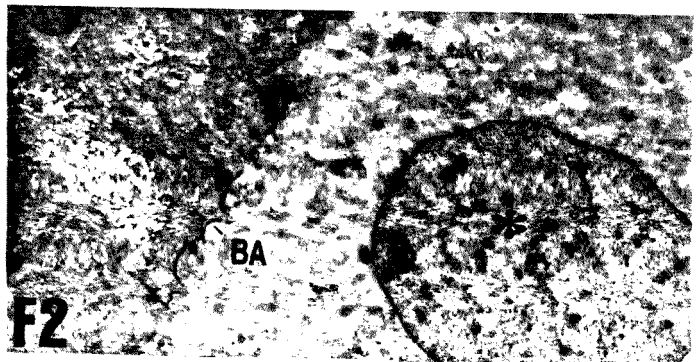

F2

F3

F4

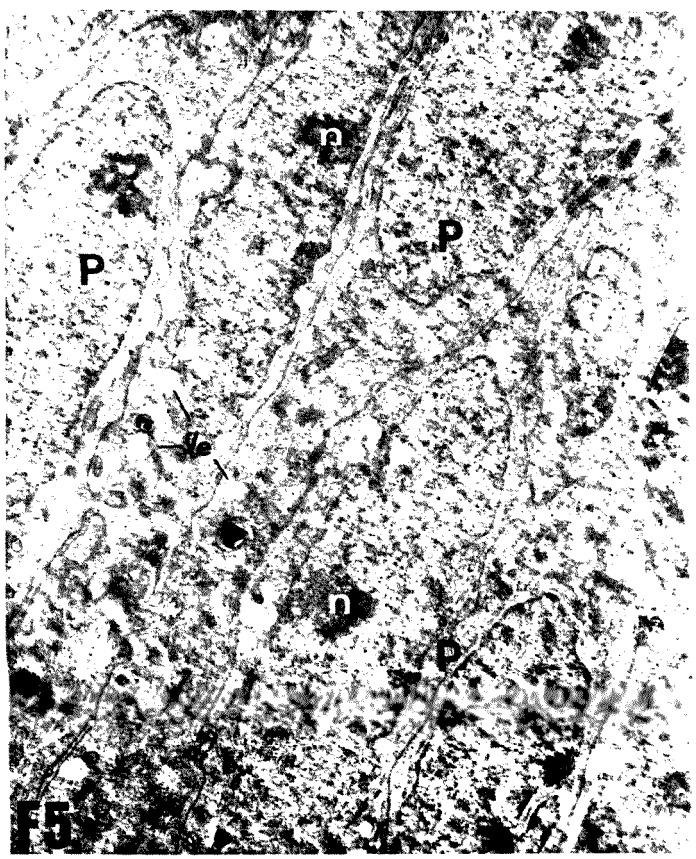

F5

UNICAMP
BIBLIOTECA CENTRAL

FIGURA 29. Aspecto geral do epitélio na sub-região G. Em **G1** e **G3**, terço apical, onde a seta indica uma protrusão com retículo endoplasmático (RE); E = estereocílios; ponta de seta = protrusão citoplasmática e A = célula Apical. (**G1** = 5100x e **G3** = 5400x). Em **G2**, terços médio e basal do epitélio. Np = núcleos de células Principais; n = nucléolo; gr = grânulos densos; seta próxima à núcleo de célula Principal indica longa invaginação da membrana nuclear. Pontas de setas indicam os limites da volumosa estrutura vacuolar (V) entre as células Basais (B) e as células Principais. Dentro da estrutura vacuolar, a seta indica material elétron-denso intravacuolar. L indica a presença de leucócito dentro da estrutura vacuolar. LB = lâmina basal; Cm = célula muscular. (5400x).

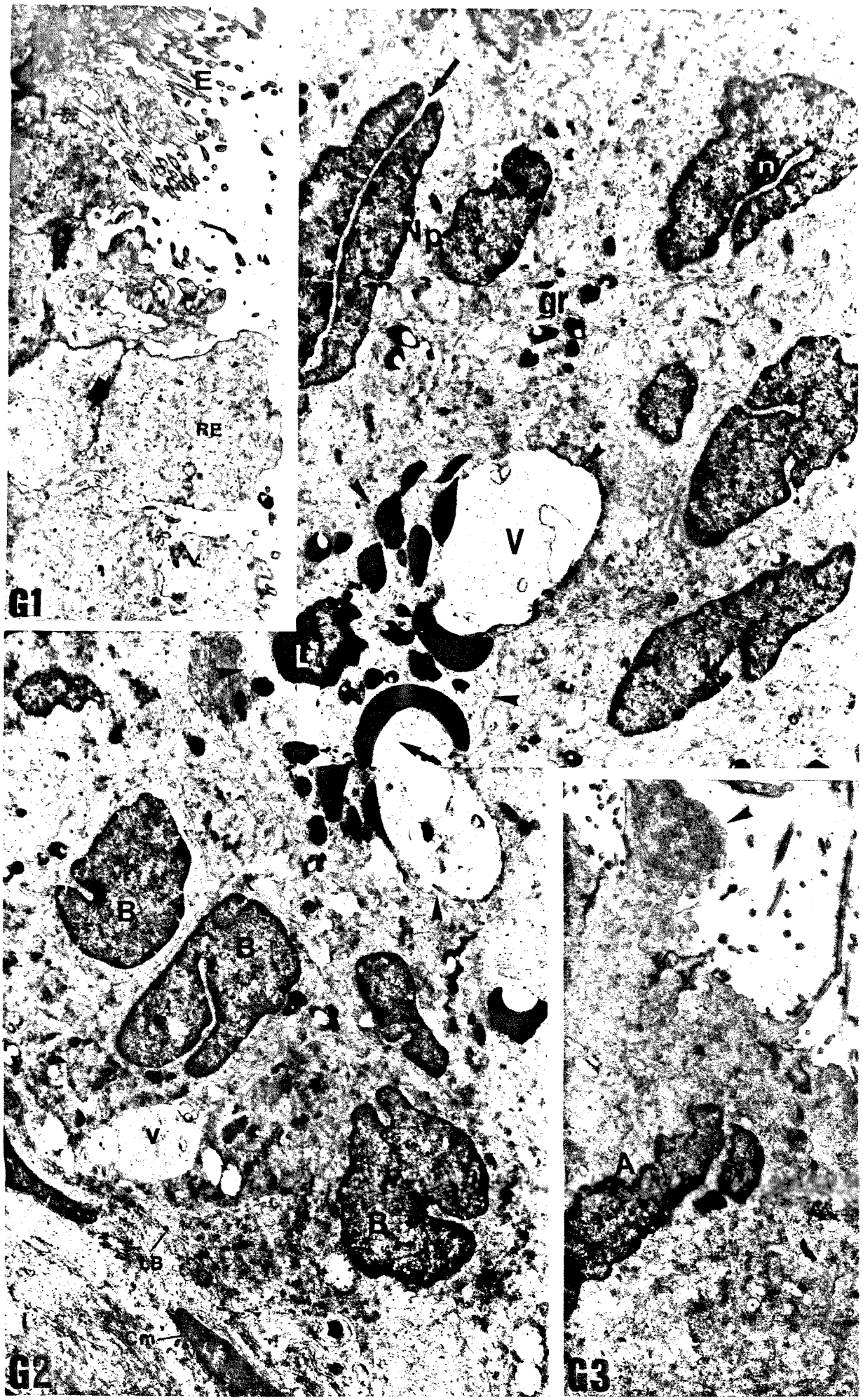
E
RE
G1
Np
n
gr
V
L
B
B
B
B
V
cB
cm
G2
A
G3

FIGURA 30. Diferentes aspectos de estruturas paracristalinas. Em **G4**, núcleo de célula Principal em corte longitudinal. Estruturas paracristalinas intranuclear cilíndrico alongada e intracitoplasmática adjacente ao núcleo (pontas de setas). (16800x). Em **G5**, corte transversal de uma célula principal. Seta indica estrutura paracristalina cilíndrica alongada acompanhando a curvatura do núcleo. gr = grânulos densos; m = estrutura semelhante a mitocôndria. (11900x). Em **G6**, detalhe da figura **G5**. Pontas de setas indicam filamentos que compõem a estrutura paracristalina. Notar que não há delimitação por membrana. Seta indica estrutura membranosa semelhante à mitocôndria; CM = cristas menbranosas; mp = membrana plasmática; gr = grânulo denso; Np = núcleo de célula Principal. (23800x). Em **G7**, corte transversal de um célula Principal contendo EPN (estrutura paracristalina intranuclear) cilíndrica curva (seta). n = nucléolo. (16800x). Em **G8**, detalhe da figura **G7**. Setas indicam filamentos que compõem o feixe. Pontas de seta indicam as diminutas subunidades. Notar a periodicidade no intervalo entre setas e nos intervalos entre os filamentos. Np = núcleo da célula Principal; n = nucléolo. (40800x).

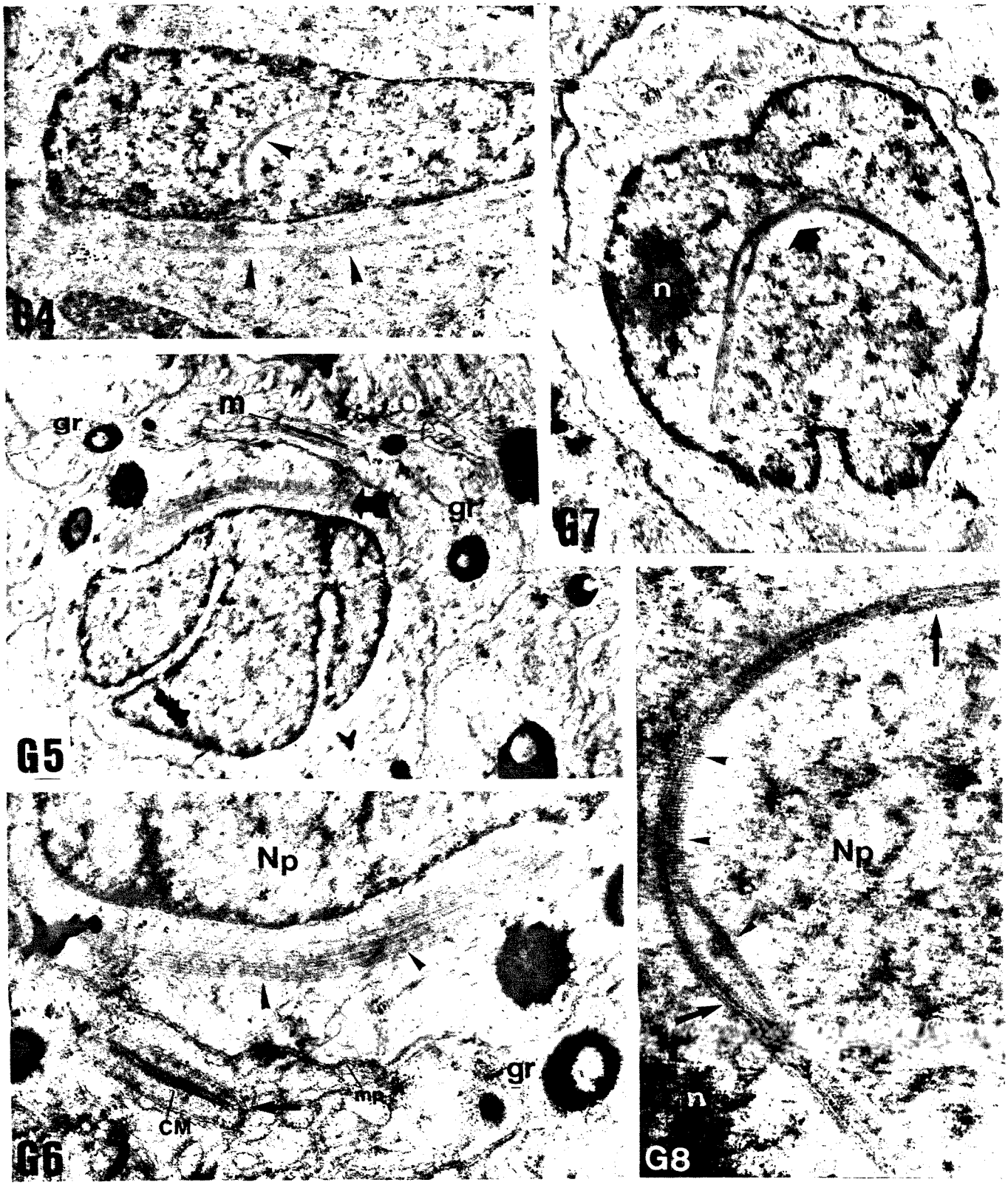
G4
G7
n
gr
m
gr
G5
Np
gr
mp
CM
G6
Np
n
G8

FIGURA 31. Em **G9**, cortre oblíquo de uma célula Principal. Pontas de seta delimitam estrutura paracristalina que contorna grande parte do núcleo. Seta indica EPN cilíndrica. gr = grânulo denso. (9800x). Em **G10**, seta indica estrutura paracristalina e m = estrutura membranosa semelhante à mitocôndria; N = núcleo de célula Principal em corte longitudinal. (16800x). Em **G11**, detalhe da figura **G10**. Pontas de setas indicam dupla membrana contornando a estrutura semelhante à mitocôndria. Cm = cristas membranosas. (48000x). Em **G12**, detalhe da figura **G10**. Pontas de seta indicam pequenas subunidades dos filamentos (f), Gr = grânulo denso; mp = membrana plasmática; i = invaginação da membrana nuclear; n = nucléolo. (32400x).

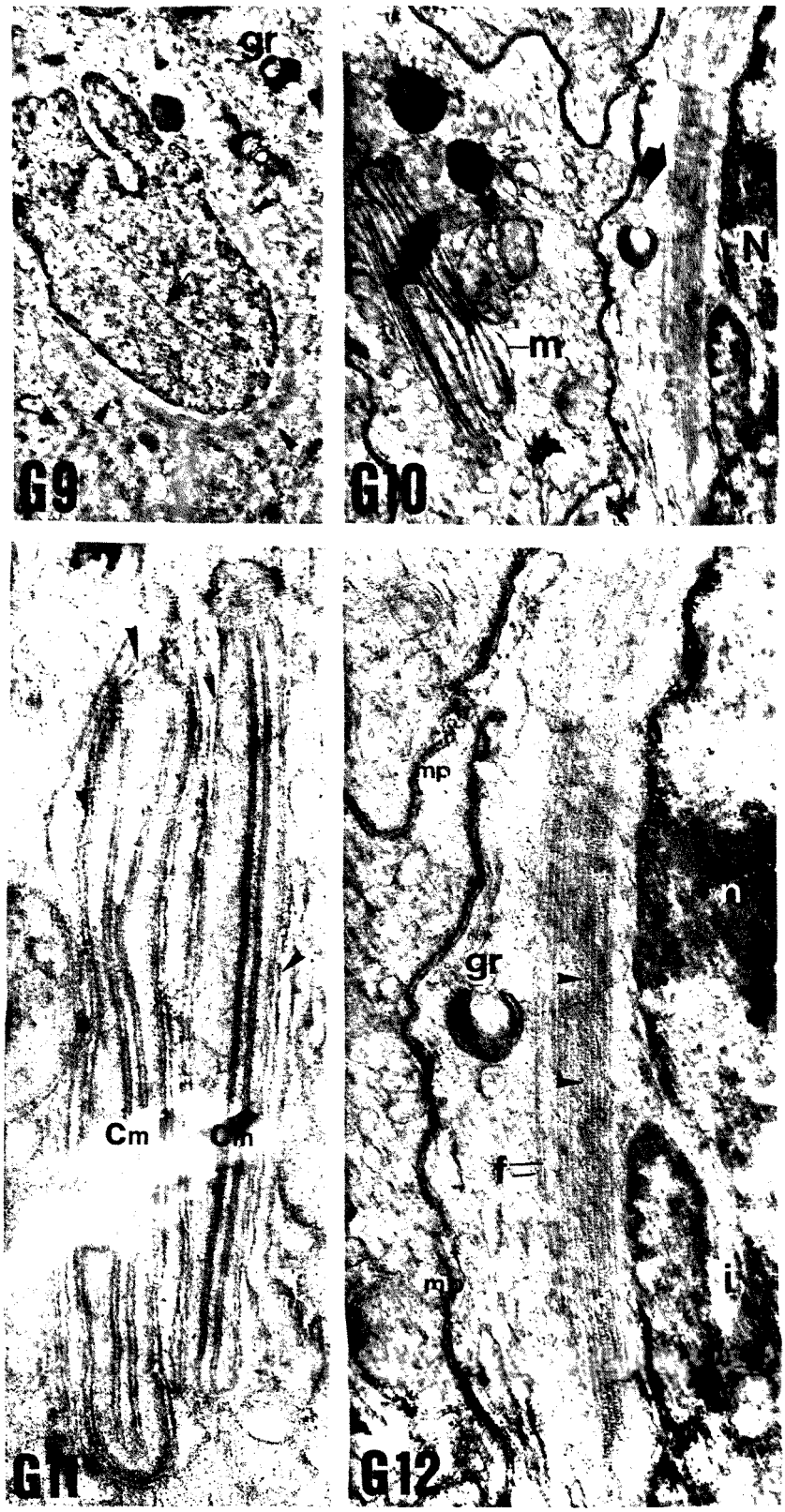
gr
G9
m
N
G10
Cm
Cm
G11
mp
n
gr
f
m
i
G12

FIGURA 32. Em **G13**, associação da estrutura paracristalina (c) com estruturas vesiculares (Ve) e retículo endoplasmático (RE). Seta indica EPN cilíndrica alongada (20400x). Em **G14**, detalhe da figura **G13.** Notar a diferença de espessura entre os filamentos de estrutura paracristalina (asterísco) e membranas (ponta de seta). (44400x). Em **G15**, terço basal do epitélio. Aspectos de leucócitos intraepiteliais (L) e célula Basal (B). LB = lâmina basal. (5700x).

G13

G14

G15

FIGURA 33. Aspectos gerais da borda apical e lúmen do ductos eferente na sub-região A em animais pós-púberes (18 meses). E= estereocílios. Em **A1**, notar a presença de estruturas vesiculares elétron-transparentes (Ve) entremeadas aos estereocílios. (6400x). Em **A2**, detalhe de uma protrusão citoplasmática contendo retículo endoplasmático desenvolvido (RE) e estrutura vesicular (Ve) semelhante às observadas no lúmen, contendo material de densidade variada. (8100x). Em **A3**, presença de núcleos (N) fragmentos citoplasmáticos (f) e estruturas vesiculares (Ve) no lúmen. Es = corte transversal de axonema de espermatozóide. (3600x). Em **A4**, borda e terço citoplamático apical do epitélio onde se nota estrutura ciliar (C); corpúsculo basal (Cb); retículo endoplasmático desenvolvido (RE) e grânulo denso (gr). Ve= estruturas vesiculares. (13400x). Em **A5**, detalhe de uma estrutura ciliar (C) e corpúsculo basal (cb). (22100x)

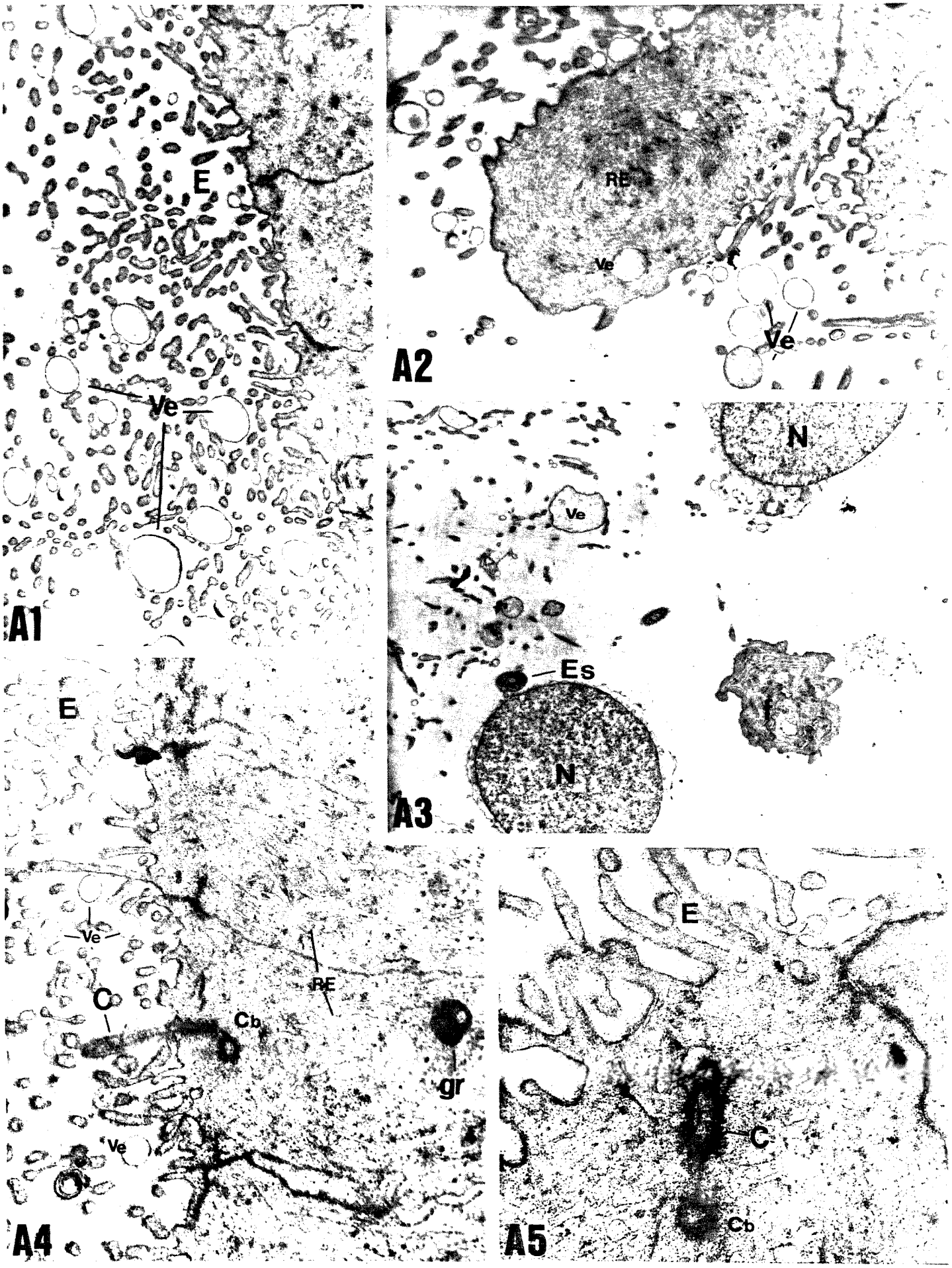
E
Ve
A1
RE
Ve
Ve
A2
N
Ve
Es
N
A3
E
Ve
C
Cb
RE
gr
Ve
A4
E
C
Cb
A5

FIGURA 34. Aspectos celulares do epitélio dos ductos eferentes em búfalos pós-púberes. Animais de 30 meses. Em **A6** e **A7**, estas figuras se sobrepõem demonstrando os aspectos ao longo da altura do epitélio. Notar a presença de pequenas estruturas vesiculares (Ve) no terço apical, assim como de mitocôndrias (m); a distribuição de numerosos grânulos densos (gr) ao longo do citoplasma das células e, o formato dos núcleos das células Principais (Np) com invaginaçoes (i); n = nucléolo. (4100x). Em **A8** e **A9**, aspectos do terço basal do epitélio onde se observam grânulos (gr), mitocôndrias(m) e núcleos de células Principais (Np) e Basais (B). i= invaginação da membrana nuclear e LB= lâmina basal. **A8**= 7500x e **A9**= 5900x. Em **A10**, detalhe de um leucócito intraepitelial. Setas indicam espaço intercelular. Np= Núcleo de célula Principal. N= núcleo de leucócito. (11900x)

C
C
E
E
m
Ve
gr
Np
gr
Np
A6

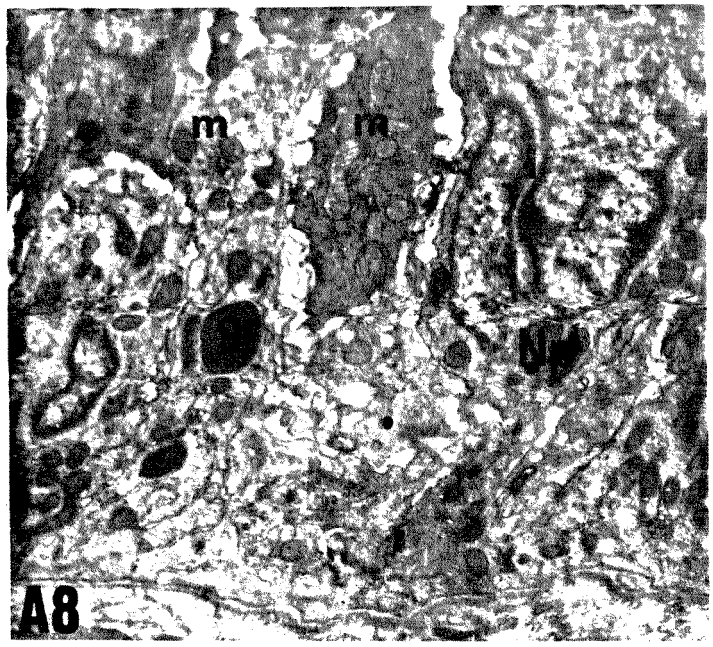
m
m
Np
A8

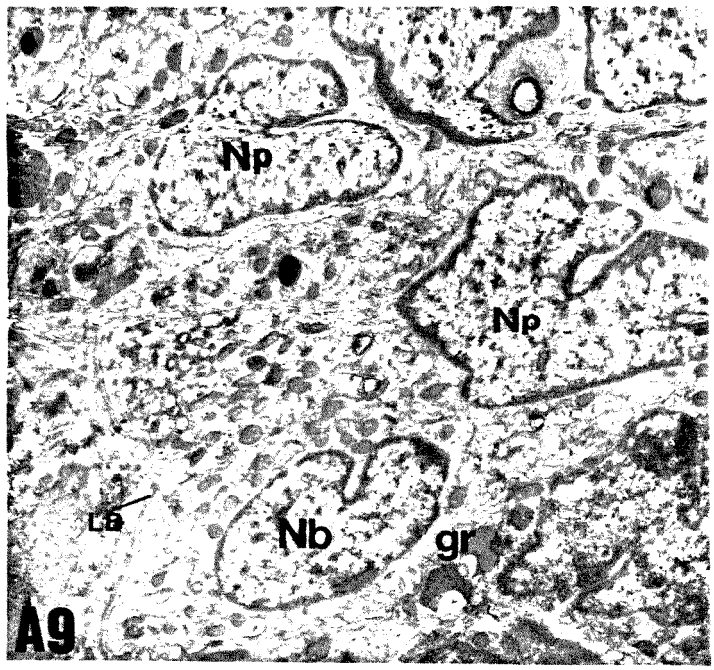
Np
Np
LB
Nb
gr
A9

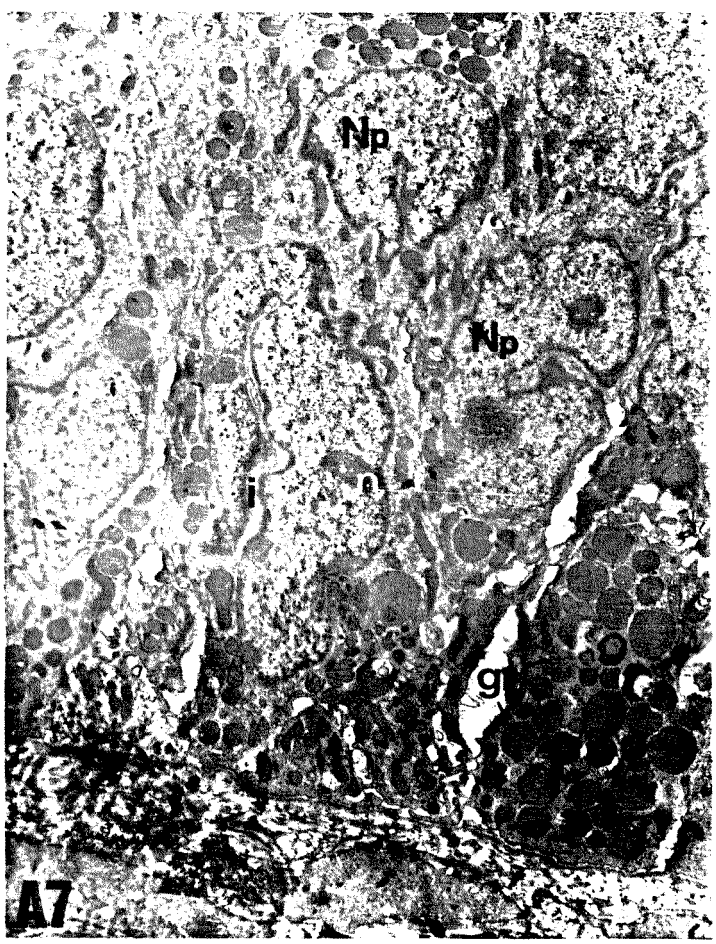
Np
Np
gr
A7

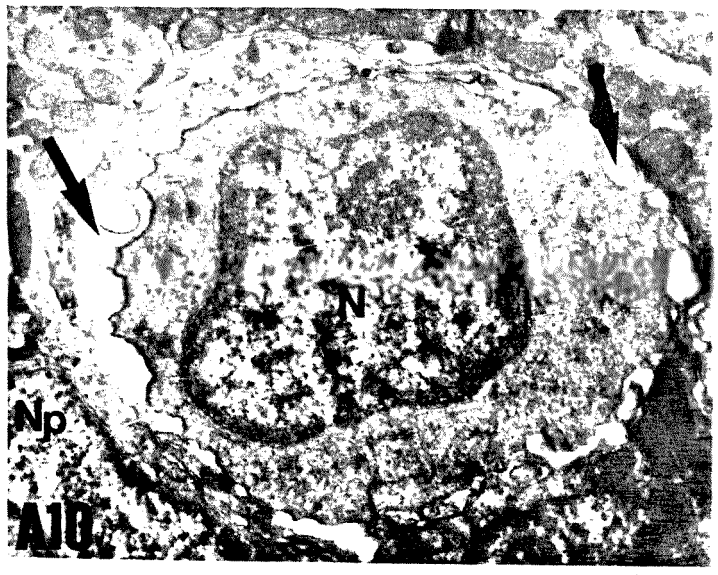
N
Np
A10

FIGURA 35. Aspectos das células Principais dos ductos eferentes de um búfalo de 18 meses. Em **A11**, detalhe do formato nuclear. Notar a ausência de invaginações da membrana nuclear e nucléolos (n) pouco desenvolvidos (4500x). Em **A12**, terço apical do epitélio. Notar grande quantidade de lamelas de retículo endoplasmático (RE), complexo de Golgi (G) e a presença de estruturas vesiculares (Ve) contendo material pouco denso. (18900x). Em **A13**, detalhe da zona supranuclear das células Principais. Notar a relação entre estruturas vesiculares (Ve) de densidade variada com lamelas de retículo endoplasmático (RE). (21700x). Em **A14**, Detalhes de complexos de Golgi (G) desenvolvido na zona supranuclear e a relação com estruturas vesiculares (Ve). Np= núcleo de célula Principal (7000x)

n
n
A11

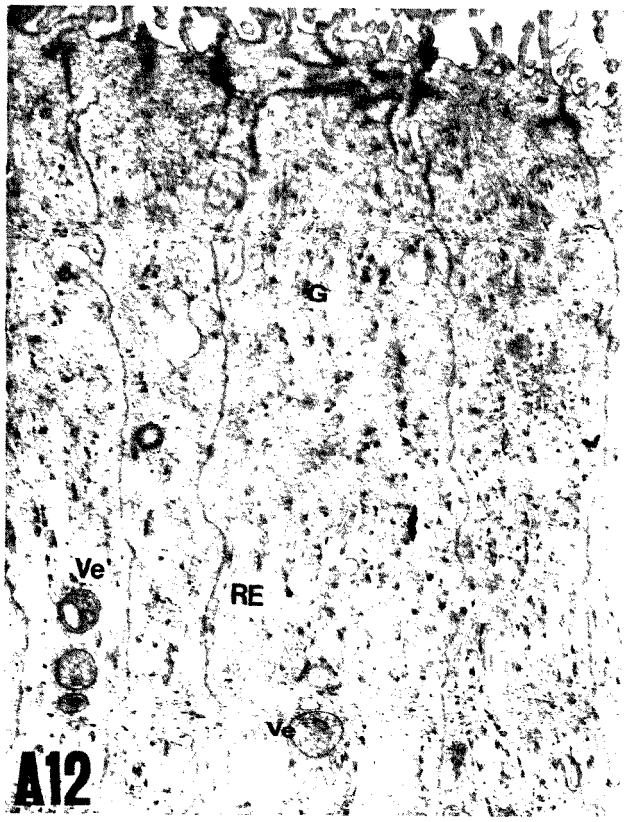
G
Ve
RE
Ve
A12

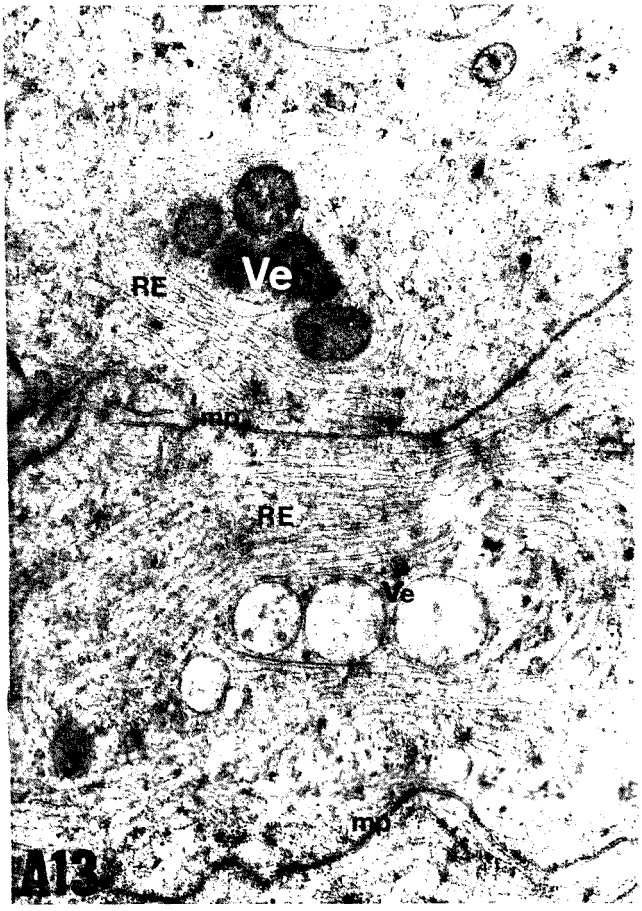
RE
Ve
mp
RE
Ve
mp
A13

Ve
Ve
G
G
Ve
Np
A14

FIGURA 36. Terço basal do epitélio dos ductos eferentes em animais de 18 meses (Fig.**A15**) e de 30 meses (Fig. **A16**). Em **A15**, seta indica leucócito intraepitelial. Notar numerosas estruturas vesiculares (Ve) com conteúdo de densidade variável. LB= lâmina basal; cm= célula muscular; P= célula Principal. (9200x). Em **A16**, aspectos de uma célula Basal (B) e um leucócito intraepitelial (L). Notar o citoplasma pouco desenvolvido e a escassez de organelas na primeira e a preseça de prováveis estruturas lisossomais (asterísco) no citoplasma do leucócito. P= célula Principal; Ve= estruturas vesiculares; LB= lâmina basal. (6300x)

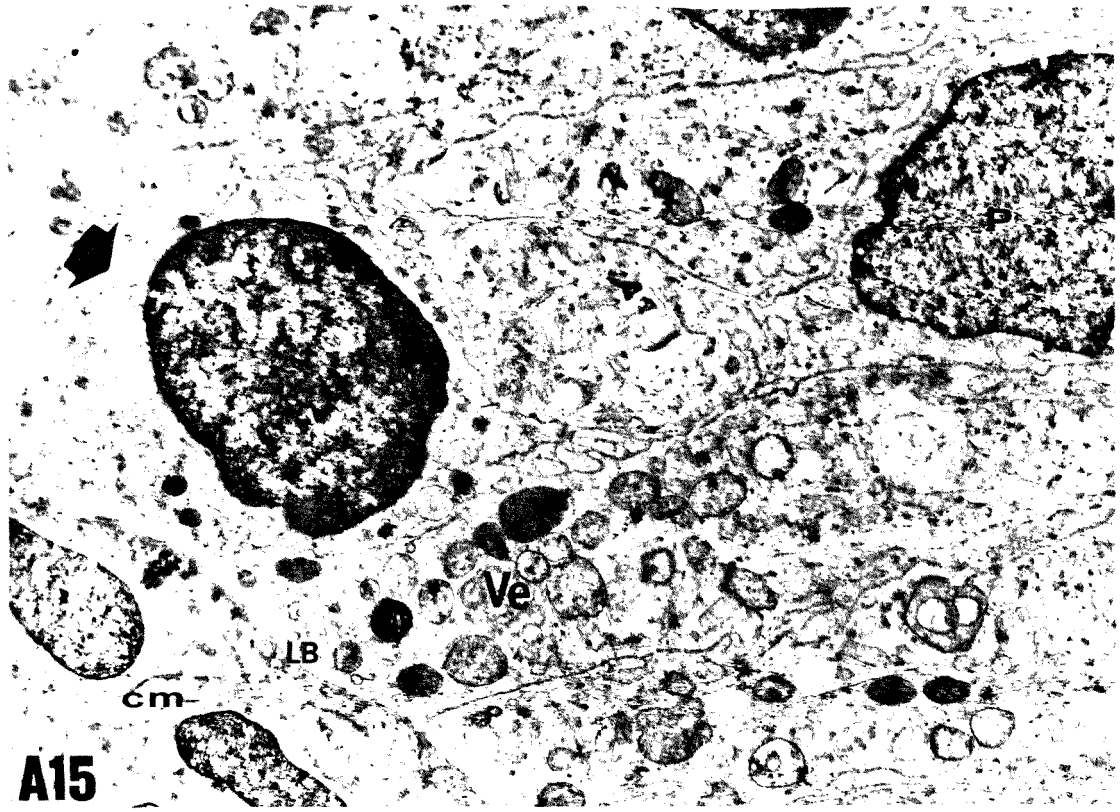

A15

A16

FIGURA 37. Aspectos da borda e do terço citoplamático apical do epitélio do segmento inicial do túbulo epididimário- sub-regiao B. Figs. **B1** e **B2**= animais de 30 meses; Figs. **B3** e **B4**= animal de 18 meses. Em **B1**, notar a presença de células com diferentes densidades citoplasmáticas. Seta indica célula com citoplasma fragmentando-se em direção ao lúmen. Pr= protrusão citoplasmática; F= fragmento citoplasmático; E= estereocílios e Ve= estruturas vesiculares. (5100x). Em **B2**, detalhe da zona citoplasmática adjacente à borda apical. Notar numerosas estruturas vesiculares (Ve) de conteúdo semelhante distribuídas nesta zona e em fragmentos citoplasmáticos (F). (11900x). Em **B3**, notar a presença de célula clara vacuolizada (asterísco) e fragmento citoplasmático intraluminal (F) apresentando várias mitocôndrias (m). (4800x). Em **B4**, detalhe do terço citoplamático apical (zona supranuclear das células Principais). Notar numerosos complexos de Golgi (G) e células com várias mitocôndrias (m). (6000x).

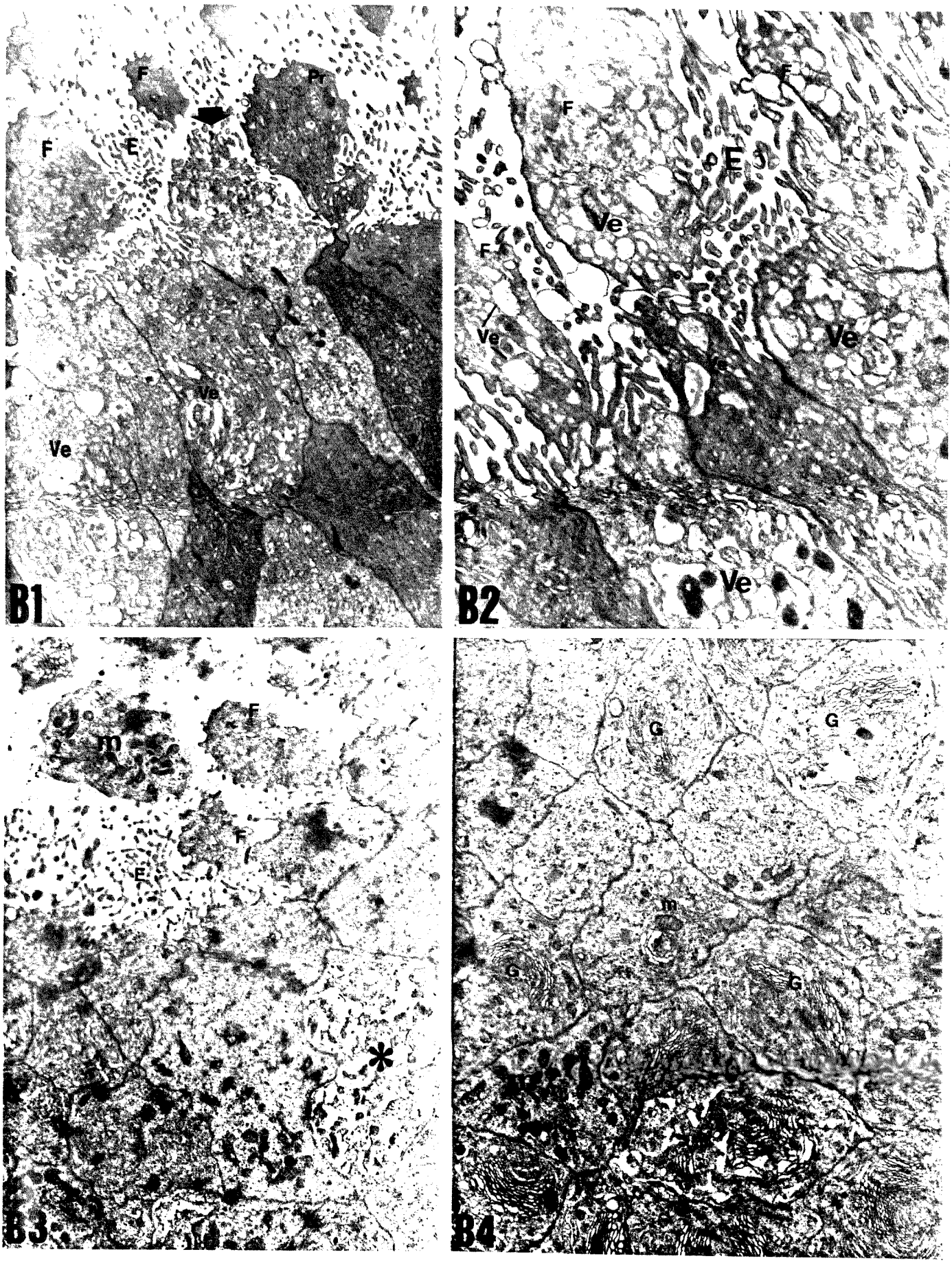
F
Pr
F
E
Ve
Ve
B1
F
F
E
Ve
Ve
F
Ve
Ve
Ve
B2
m
F
F
E
*
B3
G
G
m
G
G
B4

FIGURA 38. Aspectos celulares ao longo do epitélio na sub-regiao B. Em **B5**, notar a presença de um retículo endoplasmático (RE) desenvolvido na zona supranuclear de uma célula Principal (P). Asterísco indica uma célula clara elétron-transparente com citoplasma contendo numerosas vesículas. G= complexo de Golgi. (5100x). Em **B6**, detalhe do núcleo da célula clara citada na figura anterior. Notar que este núcleo se assemelha aos núcleos das células Principais. (5100x). Em **B7** a **B9**, aspectos do terço citoplasmático basal. Notar a escassez de organelas das células Basais (B) e a abundância de mitocôndrias (m) e retículo endoplasmático (RE) desenvolvido na zona infranuclear de células Principais (P). Np= núcleo de células Principais; LB= lâmina basal e Cm= célula muscular. **B7** a **B9**= 5100x.

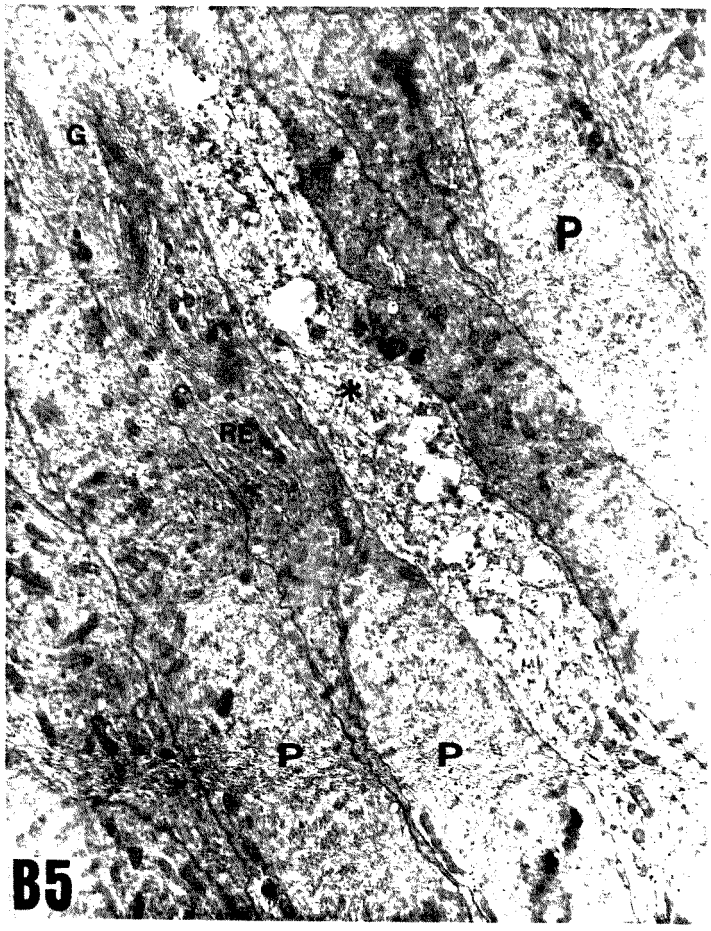

B5

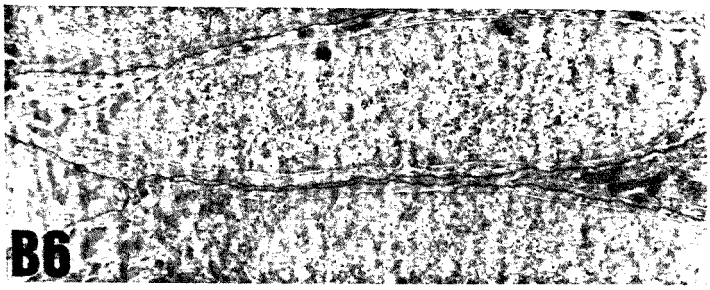

B6

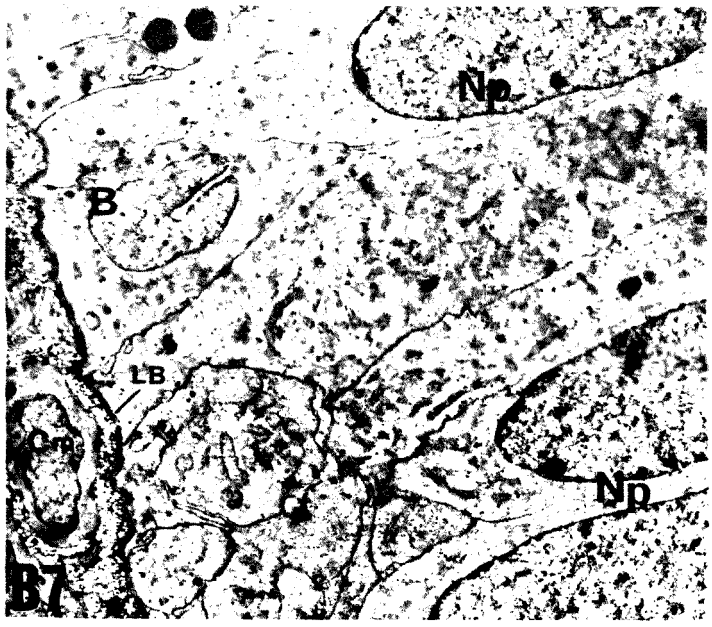

B7

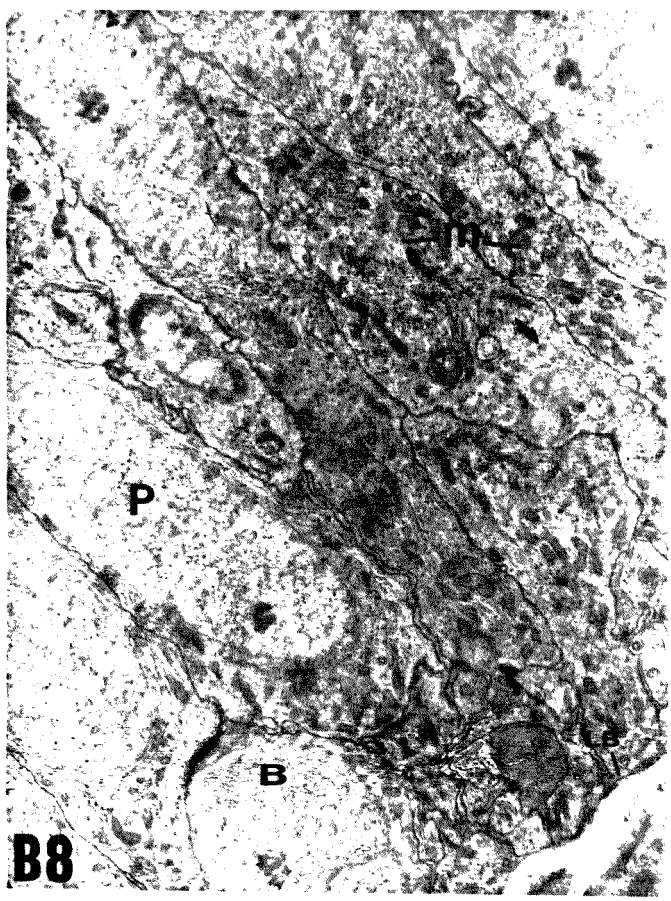

B8

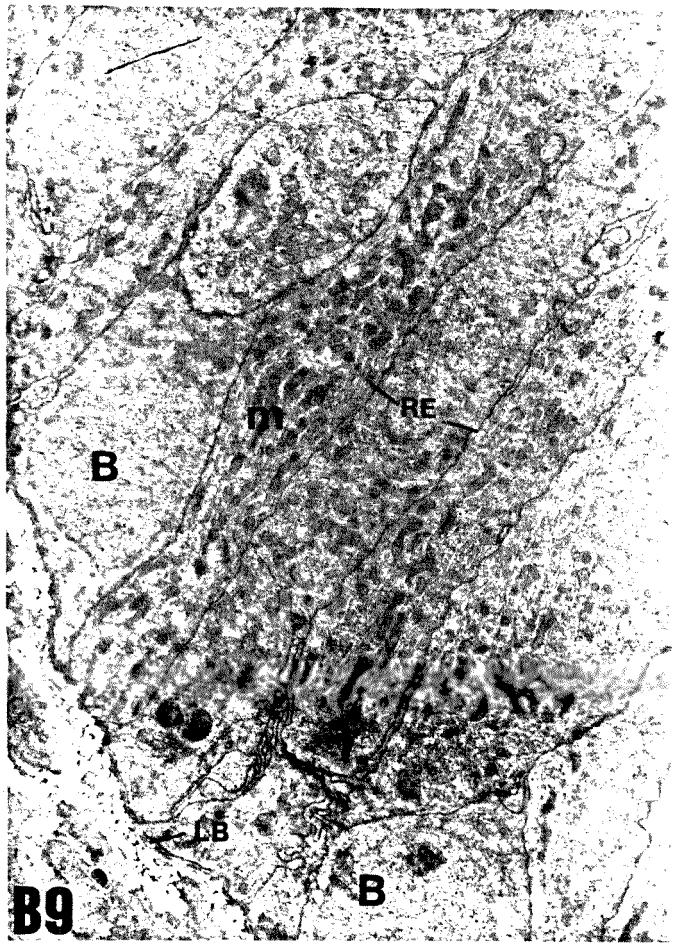

B9

FIGURA 39. Aspectos da borda e terço citoplasmático apical da sub-regiao C em animais de 18 meses (**C1**) 26 meses (**C4**) 30 meses (**C3**) e 36 meses (**C2**). Em **C1**, notar os longos estereocílios (E) protrusões citoplasmáticas contendo retículo endoplasmático (RE) fragmentos citoplasmáticos (F) e estruturas vesiculares próximas às protrusões (pontas de setas) (4600x). Em **C2**, detalhe de um fragmento citoplasmático intraluminal entremeado aos espermatozóides (Es), contendo numerosa estruturas vesiculares com conteúdo de densidade variada (pontas de setas) (5800x). Em **C3**, detalhe de estruturas vesiculares (Ve) contendo material particulado (asterísco). f= fragmento citoplasmático; M= mitocôndria. (11300x). Em **C4** detalhe da zona supranuclear de uma célula Principal. Pontas de setas indicam estruturas elétron-transparentes dentro de grânulos densos. Ve= estruturas vesiculares. Np= Núcleo de célula Principal. (6700x).

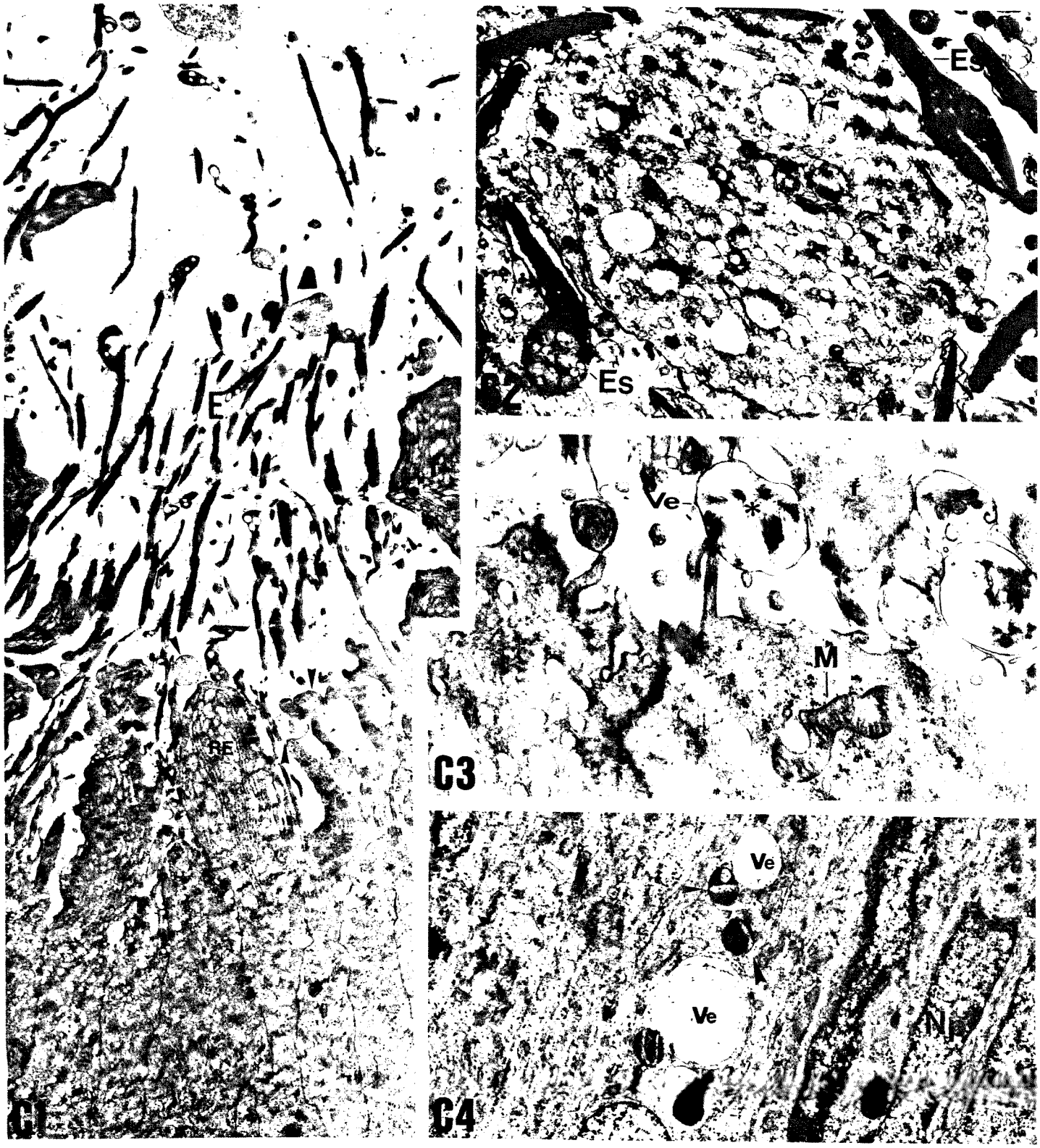
E
RE
C1
Es
Es
BZ
Ve
M
C3
Ve
Ve
N
C4

FIGURA 40. Aspectos celulares da sub-região C. Figs. **C5, C6** e **C9**= animal de 26 meses Figs.**C7** e **C8**= animais de 30 meses. Em **C5**, Núcleos de células Principais (Np). Notar nucléolos desenvolvidos (n) e grande quantidade de mitocôndrias (m) na zona infranuclear e retículo endoplasmático desenvolvido (RE). (5700x). Em **C6**, detalhe de um leucócito intraepitelial (L). G= complexo de Golgi. (8100x). Em **C7**, detalhe da associação de complexos de Golgi (G) a grânulos densos (pontas de seta) e estruturas vesiculares (V). (18200x). Em **C8**, detalhe de grânulos densos contendo estruturas de arranjo cirstalino elétron-transparente (asterísco). Np= núcleo de célula Principal e Mp= membrana plasmática. (11100x). Em **C9**, zona supranuclear. Notar retículo endoplasmático desenvolvido (RE) , complexo de Golgi (G) e grânulos densos (gr). (5700x).

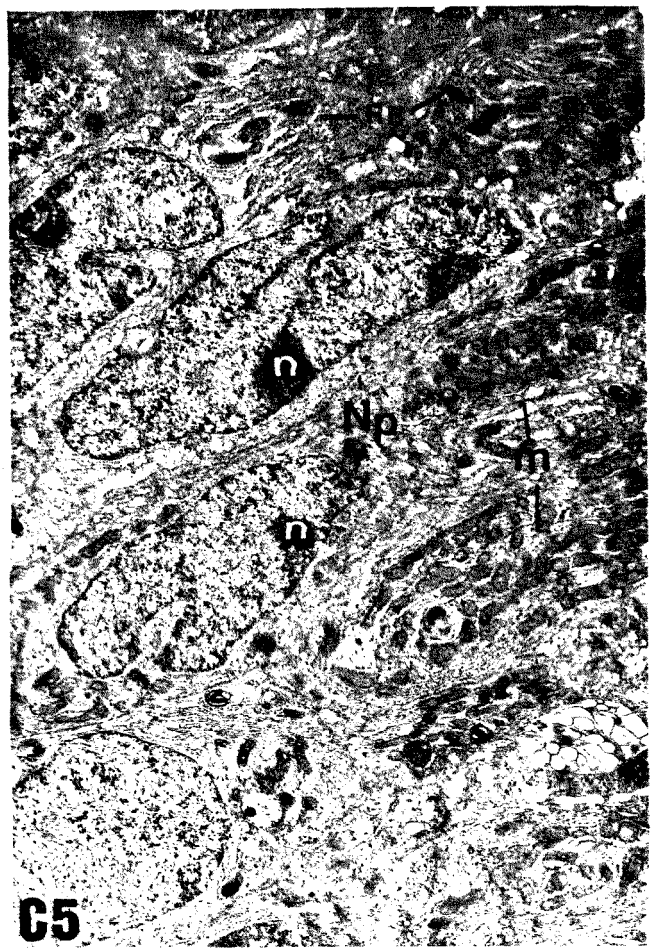

C5

C7

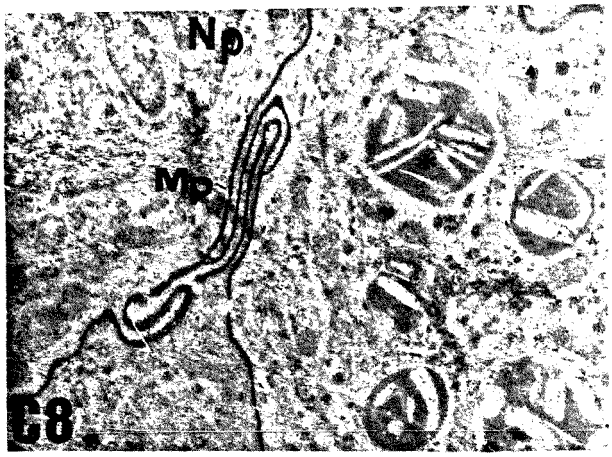

C8

C6

C9

FIGURA 41. Aspectos gerais da borda e terço citoplasmático apical do epitélio na sub-região D. Figs. **D1** a **D5**= animal de 18 meses. Em **D1**, protrusões citoplasmáticas apicais (P). F = fragmento citoplasmático e Es= espermatozóides. (4800x). Em **D2**, detalhe da região luminal adjacente à borda apical. Ve= estruturas vesiculares dentro de fragmento citoplasmático. Seta indica material semelhante a restos celulares. Es= espermatozóides. (8100x). Em **D3**, Detalhe de região luminal adjacente à borda apical. E= estereocílios; F= fragmento citoplasmático; Seta indica estrutura vesicular com material particulado. (8100x). Em **D4**, detalhe de fragmentos citoplasmáticos intraluminais (F). Setas indicam vesículas de conteúdo variado. Asterísco indica material particulado semelhante a restos celulares. (4800x). Em **D5**, detalhe de uma célula Apical (A). Notar a escassez de organelas. P= protrusão citoplasmática e Es= espermatozóides. (7000x)

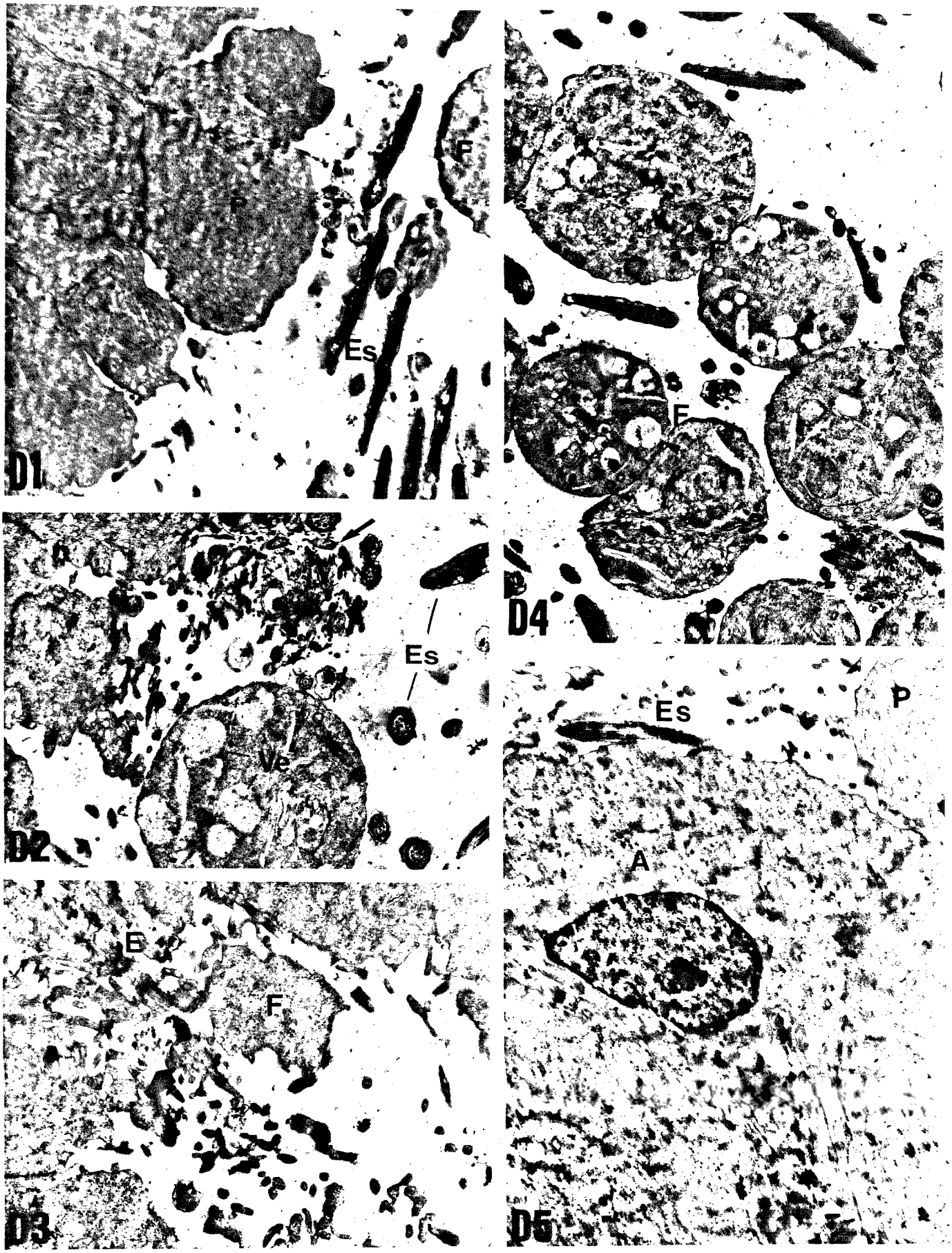
P
F
Es
D1
F
F
D4
Es
Ve
D2
Es
P
A
D5
B
F
D3

FIGURA 42. Demais aspectos celulares da sub-região D. **D6**= animal de 26 meses; **D7** a **D9**= animal de 30 meses; **D10**= animal de 18 meses. Em **D6**, núcleos de células Principais (Np). Notar longas invaginações (i) da membrana nuclear e numerosos grânulos ao longo do citoplasma. (4200x). Em **D7**, notar a associação de numerosas mitocôndrias (m) com retículo endoplamático (RE). Np= núcleo de células Principais; mp= membrana plasmática. (18900x). Em **D8**, detalhe de volumosa estrutura vacuolar (V) e grande número de complexos de Golgi (g). Np= núcleo de células Principais. Ve= estruturas vesiculares. (11400x). Em **D9**, detalhe da presença de numerosas mitocôndrias (m) na zona citoplasmática infranuclear. Seta indica célula bastante elétron-densa. Np= núcleo de célula Principal. (7900x). Em **D10**, detalhe de retículo endoplasmático liso (RE) na zona infranuclear de células Principais. Np= núcleo de célula Principal. (8400x)

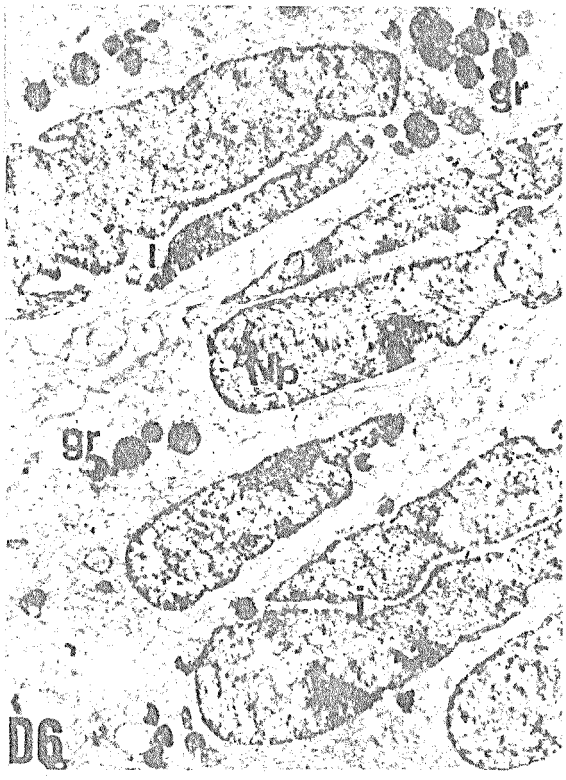
gr
l
Np
gr
l
D6

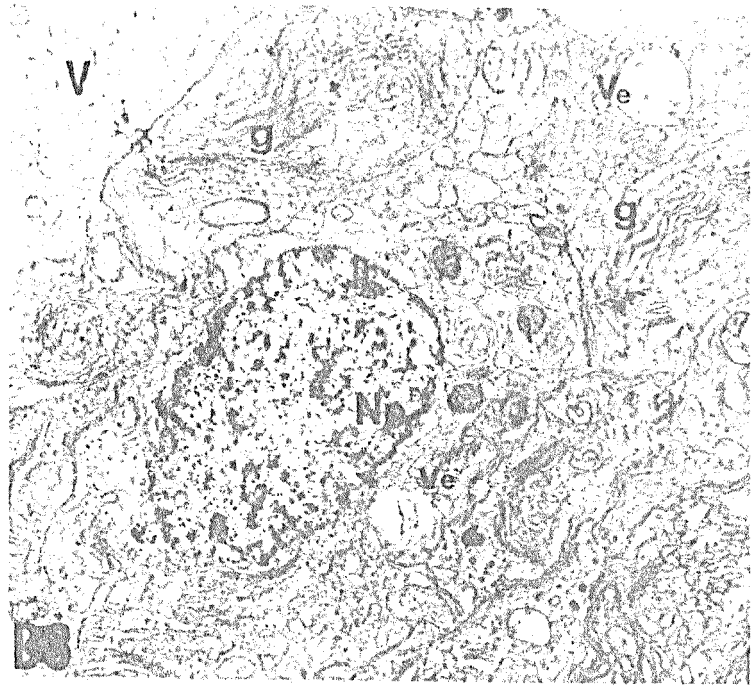
V
Ve
g
g
Np
Ve

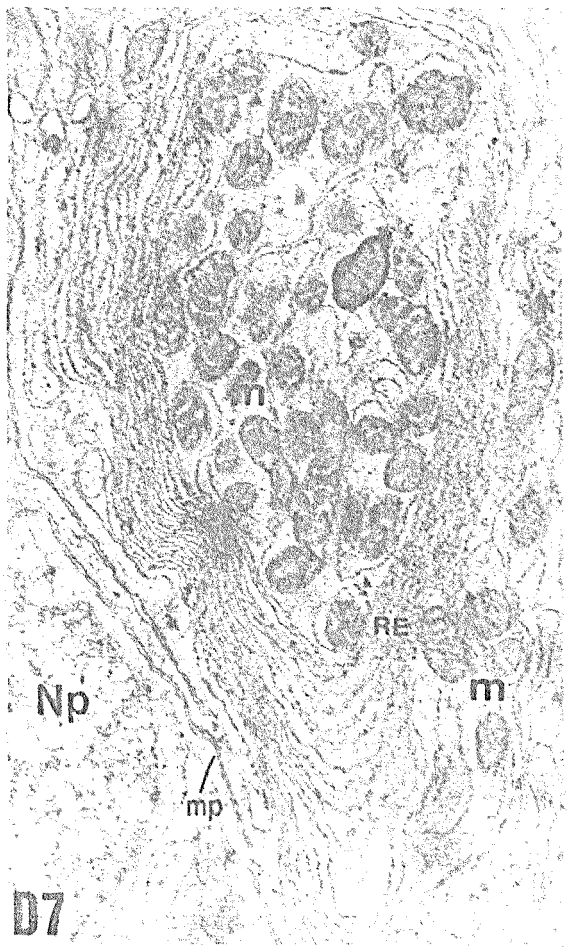
m
m
RE
Np
m
mp
D7

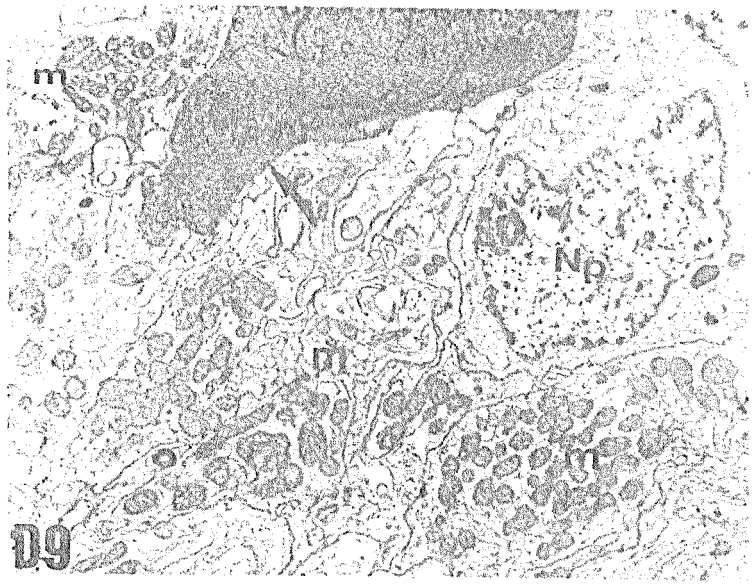
m
Np
m
m
D9

Pe
Np
D10

FIGURA 43. Detalhes do terço citoplasmático basal. Animais de 26, 30 e 18 meses respectivamente (**D11** a **D13**). Em **D11**, presença de grânulos de volumes e densidade variados (gr) associados às células Principais. (4500x). Em **D12**, detalhe de leucócitos polimorfonucleares. Notar halo de citoplasma elétron-transparente nestes. Seta indica lâmina basal. gr= grânulos densos; Ve= estruturas vesiculares. (6600x). Em **D13**, célula Basal (B) com citoplasma e organelas escassas. L= linfócitos; gr= grânulos densos; LB= lâmina basal e Cm= célula muscular.(4500x).

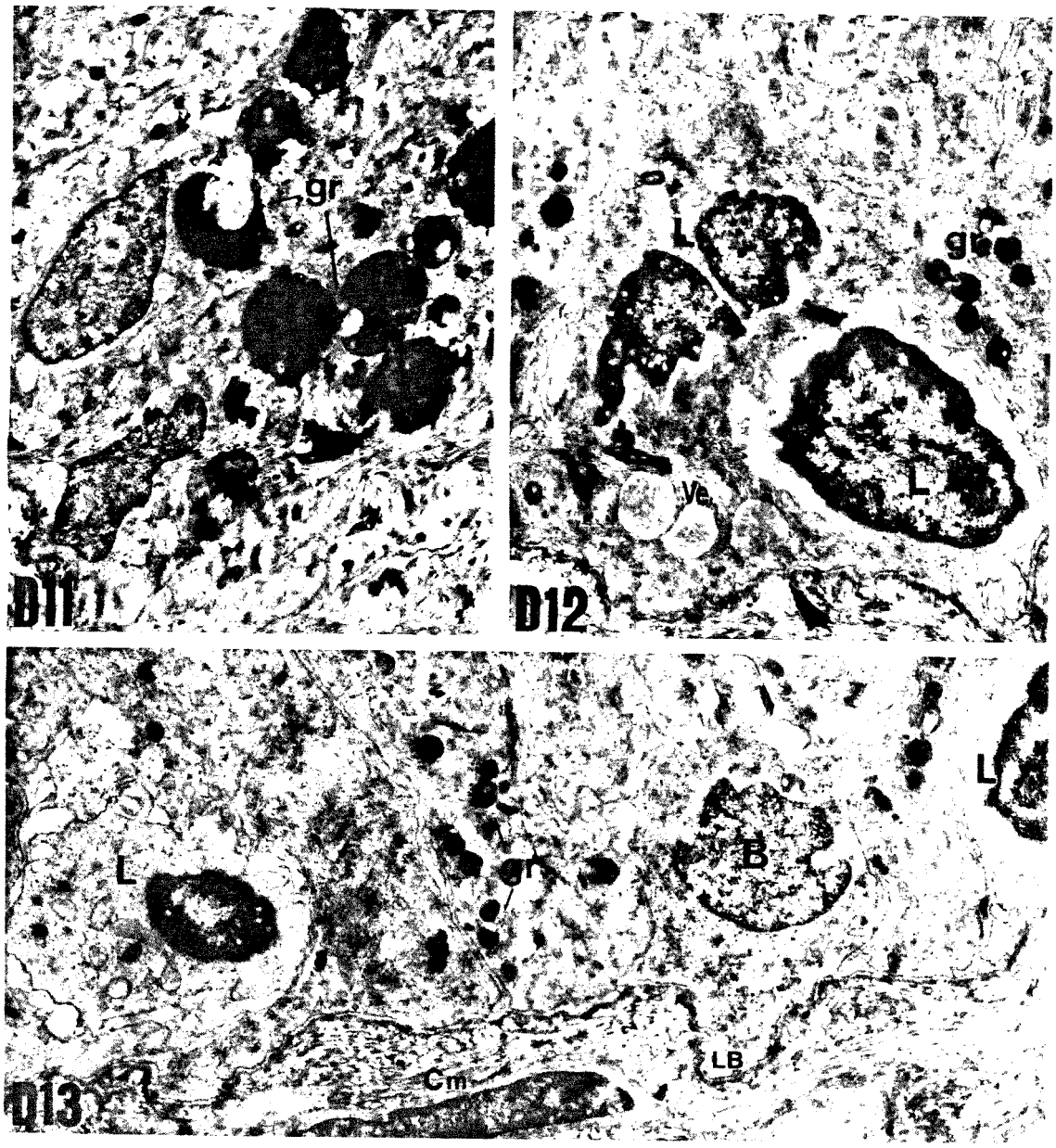
gr
D11
L
gr
ve
L
D12
L
gr
B
L
Cm
LB
D13

FIGURA 44. Aspectos celulares da sub-região E. Figs. **E1** e **E4**= animal de 18 meses Fig. **E2**= animal de 26 meses Fig. **E3**= animal de 30 meses. Em **E1** e **E2**, aspectos de protrusões citoplasmáticas contendo retículo endoplamático (RE) desenvolvido túbulo-lamelar (asterisco). Seta indica área de estreitamento da protrusão citoplasmática. E= estereocílios; Ve= estruturas vesiculares. **E1**= 7000x; **E2**= 7800x. Em **E3**, detalhe de célula Principal com invaginação da membrana nuclear (i) e estrutura paracristalina intranuclear (ponta de seta). Notar numerosos grânulos densos (gr) ao longo do citoplasma. (7000x). Em **E4**, detalhe de células Basais (B) no terço basal do epitélio. Notar a presença de invaginações da membrana nuclear e a escassez de organelas. L= leucócito intraepitelial; Vc= vacúolo; LB= lâmina basal; Cm= célula muscular.(7800x)


te
te
E
E1

RE
E
*
E2

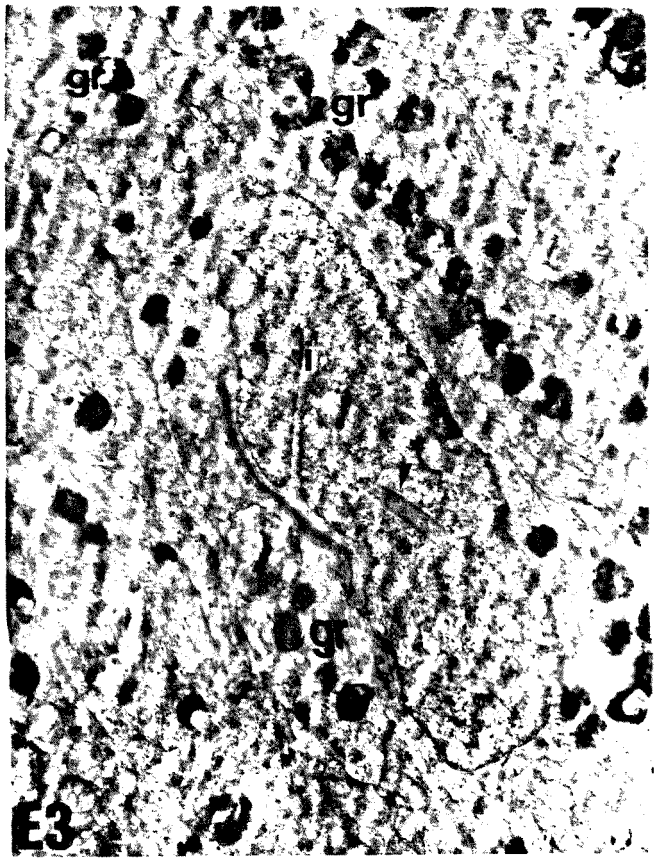
gr
gr
gr
E3

LB
L
B
Cm
B
VC
E4

FIGURA 45. Diferentes aspectos das estruturas paracristalinas: EP, observadas em células Principais de animais de 18 meses (**E6**), 26 meses (**E7**), 30 meses (**E5**, **E9** e **E10**) e de 36 meses (**E8**). Em **E5**, EP citoplasmática (C) e intranuclear hexagonal (seta). V= estrutura vacuolar; gr= grânulo denso. (9500x). Em **E6**, EP citoplasmática contornando o núcleo de uma célula Principal, em corte transversal. Seta indica EP intranuclear hexagonal. i= invaginação da membrana nuclear e n= nucléolo. (15300x). Em **E7**, EP citoplasmática (C) associada a membranas de retículo endoplasmático (RE). mp= membrana plasmática. (13100x). Em **E8**, detalhe de uma associação semelhante àquela observada na figura **E7**. Notar arranjo em feixe de filamentos com intervalos regulares. V= estruturas vacuolares. (25500x). Em **E9** e **E10**, detalhes de EP citoplasmáticas. Pontas de seta indicam as prováveis sub-unidades que compõem os filamentos (f). RE= retículo endoplasmático. **E9**= 70000x; **E10**= 60200x.

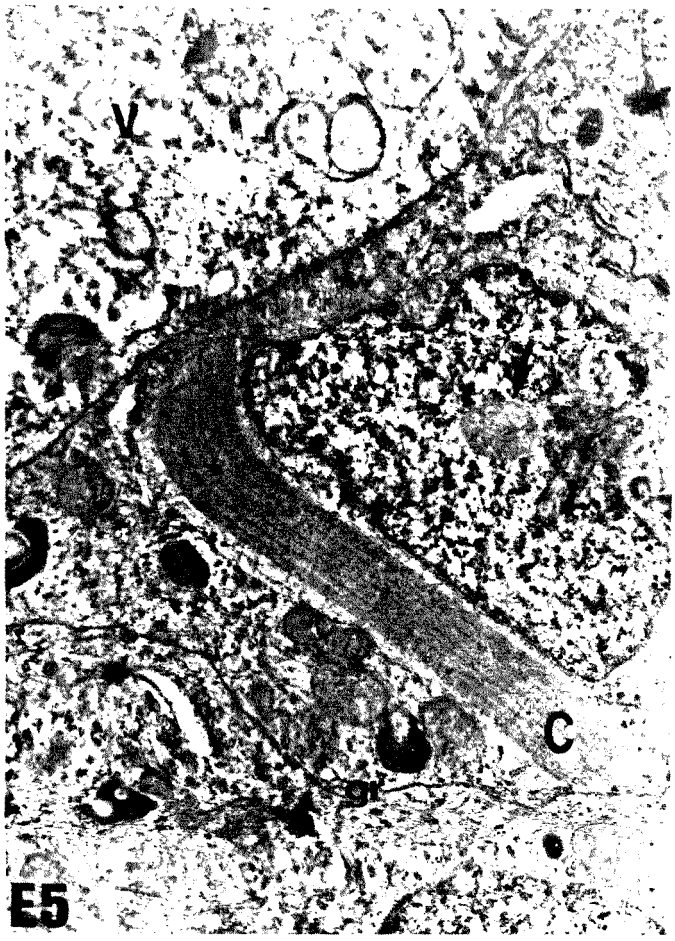

E5



E7

E8

E6



E9



E10

FIGURA 46. Aspectos da borda e terço citoplasmático apical de epitélio na sub-região F. Fig. **F1**= animal de 18 meses; Figs. **F2** a **F4**= animais de 30 meses. Em **F1**, notar a diferença de densidade citoplasmática entre as células, grande quantidade de estruturas vesiculares (Ve) e aparente liberação destas para o lúmen (setas). Pr= protrusão citoplasmática; E= estereocílios, F= fragmento citoplasmático. (4800x). Em **F2**, área semelhante à da figura anterior. Notar as volumosas protrusões (Pr) entremeadas aos estereocílios (E). V e Ve= estruturas vesiculares. (4800x). Em **F3**, detalhe da figura anterior. Notar a liberação de pequenas estruturas vesiculares contendo material particulado (pontas de seta), por uma célula clara, elétron-transparente. E= estereocílios; Ve= estruturas vesiculares; D= desmossomos. (11100x). Em **F4**, detalhe de fragmento citoplasmático intraluminal (F). Es= espermatozóides. (6000x).

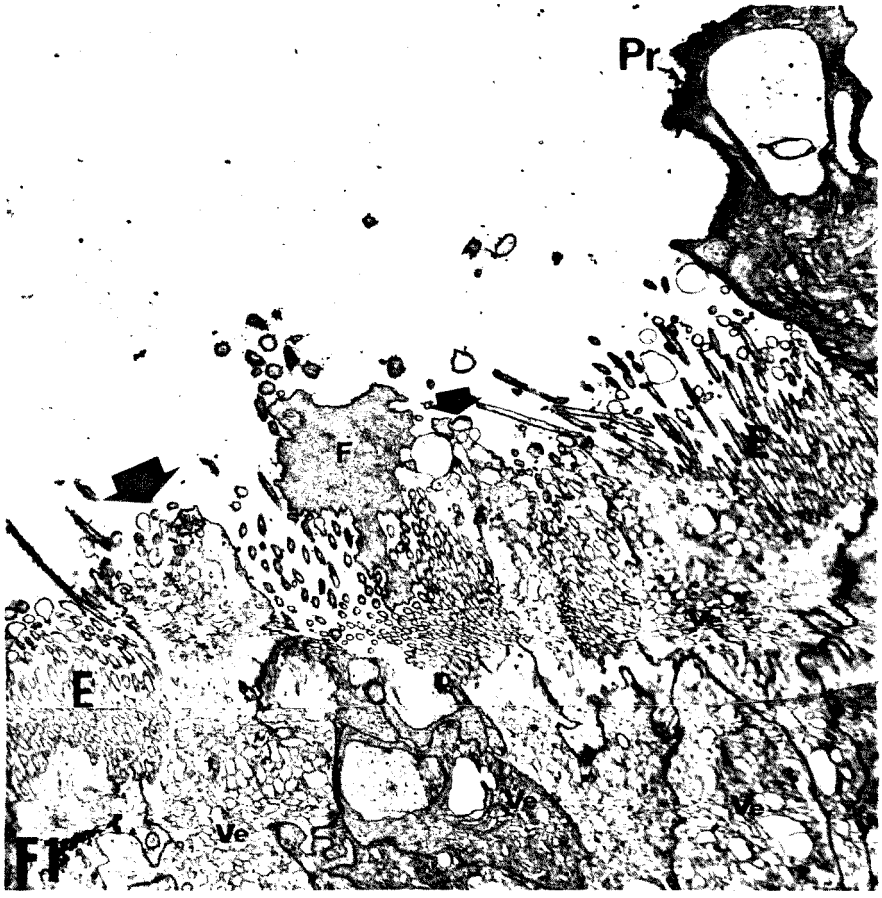
Pr
F
E
Ve
Ve
Ve
F1

E
D
D
Ve
F3

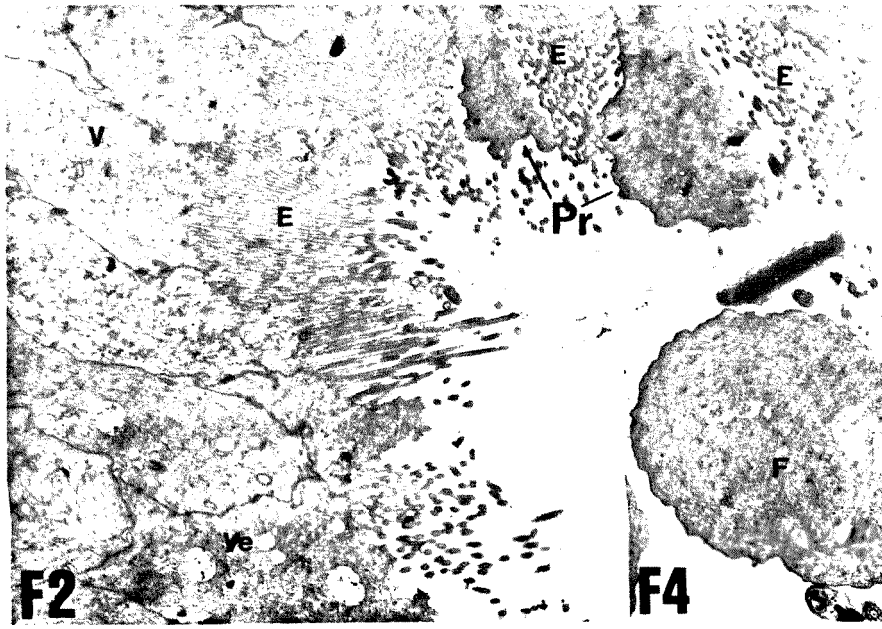
E
E
V
E
Pr
Ve
F2

F
Es
F4

FIGURA 47. Aspectos de células Principais do epidídimo. Animais de 30 meses. Em **F5**, grande quantidade de complexos de Golgi (g), na zona supranuclear. Pontas de setas indicam EP intranucleares hexagonais ou curvas. (6000x). Em **F6**, terço citoplasmático basal. Notar os aglomerados de grânulos densos (gr) e a presença de leucócitos intraepiteliais (L). (6000x). Em **F7**, setas indicam EP intranucleares hexagonais e uma cilíndrica curva. Notar o aspecto altamente invaginado do núcleo das células Principais. gr= grânulos densos. (9500x). Em **F8**, detalhe da figura anterior. EP intranuclear cilíndrica curva. Seta indica filamentos. Pontas de setas indicam diminutas sub-unidades constituintes dos filamentos. i= invaginação da membrana nuclear. Asterísco indica área desorganizada dos filamentos; mp= membrana plasmática. (19400x).

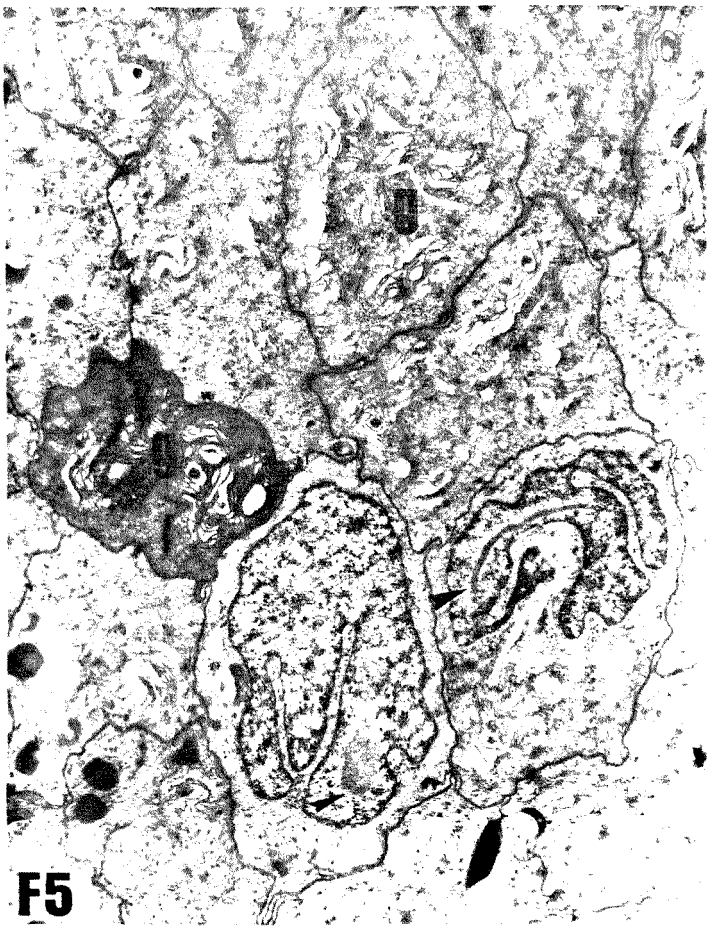

F5

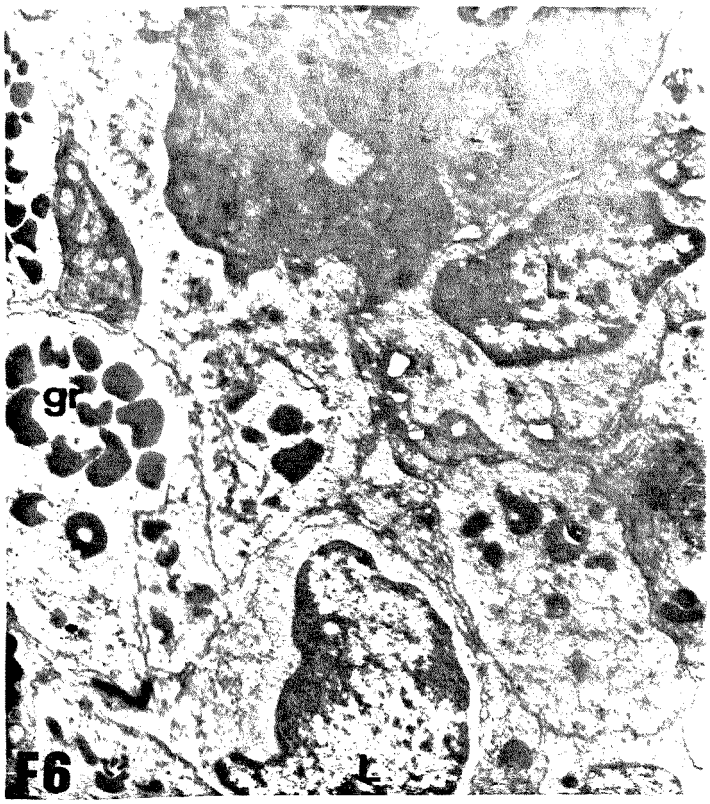

F6

F7

FIGURA 48. Diferentes aspectos de EP citoplasmáticas e intranucleares em células P na sub-região F. Animal de 18 meses (**F11** e **F12**) e Animais de 30 meses (**F9, F10, F13** e **F14**). Em **F9**, EP citoplasmática contornando o núcleo de uma célula Principal, em corte transversal. Notar o aspecto altamente invaginado do núcleo (i) e a presença de EP intranuclear hexagonal. (19200x). Em **F10**, da esquerda para a direita: EP intranuclear (EPN) e na mesma célula, EP citoplasmática (EPC); na célula vizinha EP citoplasmática. Notar aspecto altamente invaginado do núcleo e a disposição dos filamentos em intervalos regulares em ambos os tipos de EP. (240000x). Em **F11** e **F12**, detalhes de EP citoplasmáticas. Notar as diminutas sub-unidades ao longo de alguns filamentos (pontas de seta). V= estrutura vacuolar. **F11**= 36000x e **F12**= 60000x. Em **F13** e **F14**, EP intranucleares hexagonais. Notar a estrutura semelhante às EP citoplasmáticas com filamentos (f) e pequenas sub-unidades constituintes de alguns filamentos (pontas de seta). Seta indica área desorganizada em **F14.** **F13**= 72000x e **F14**= 43200x.

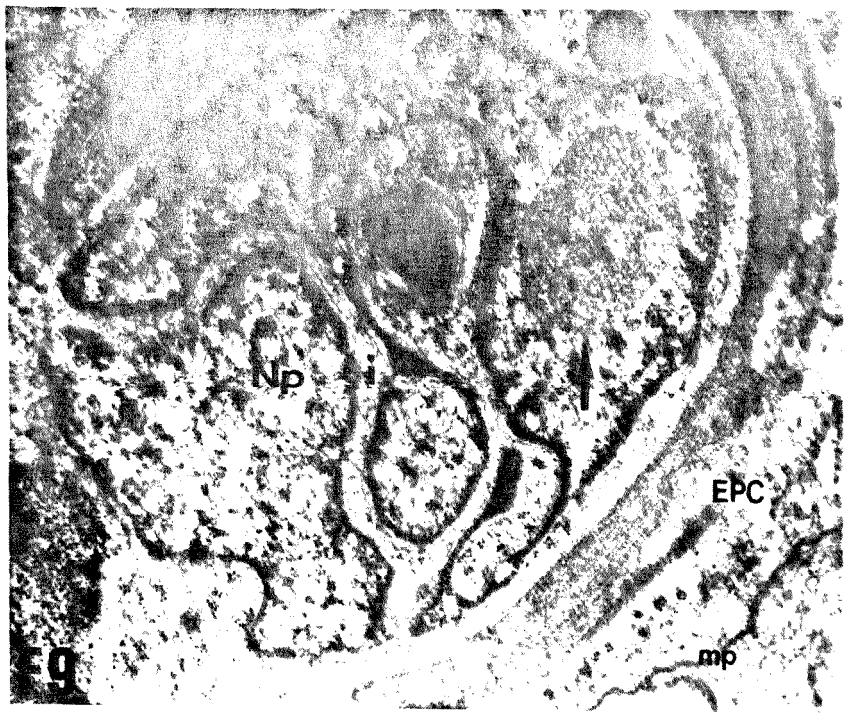

F9

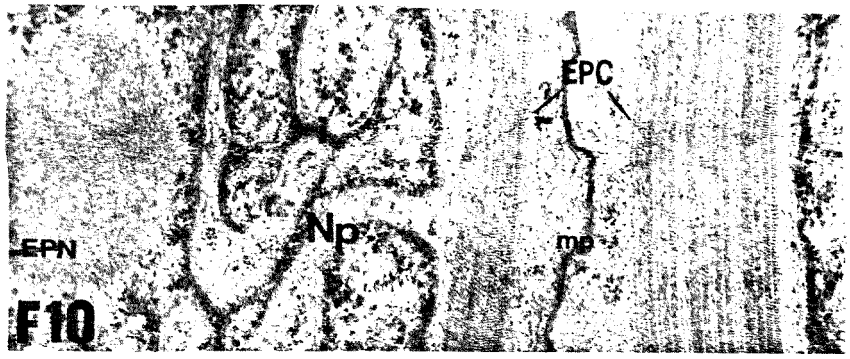

F10



F13

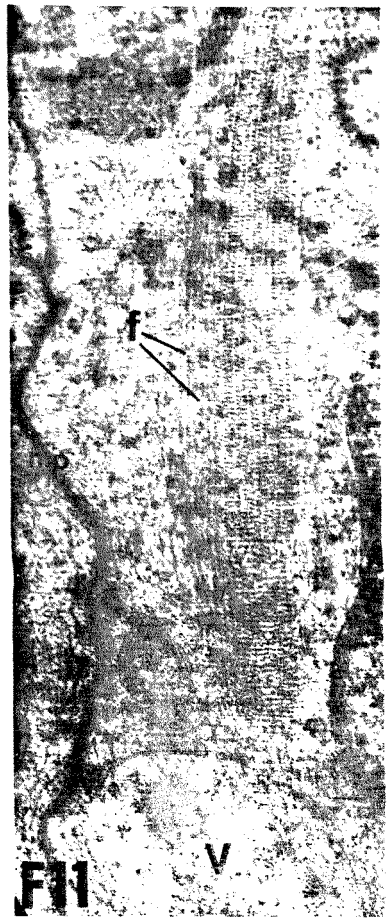

F11


F12

FIGURA 49. Aspectos gerais do terço basal do epitélio na sub-região F. Animal de 26 meses. Em **F15**, células Basais (B), estruturas vacuolares (V) contendo material elétron-denso (asterísco). LB= lâmina basal; gr= grânulos densos. (8800x). Em **F16**, célula Basal (B) alongada e um leucócito intraepitelial (L). LB= lâmina basal. (8800x).

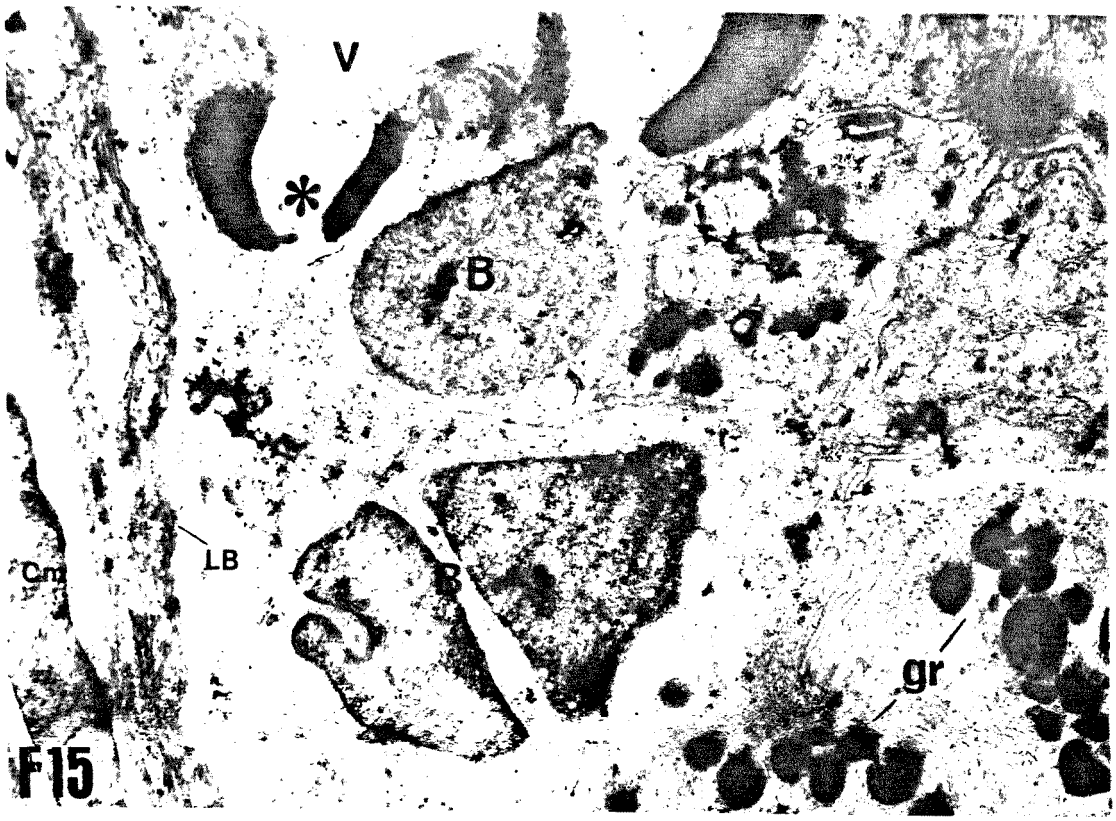

F15

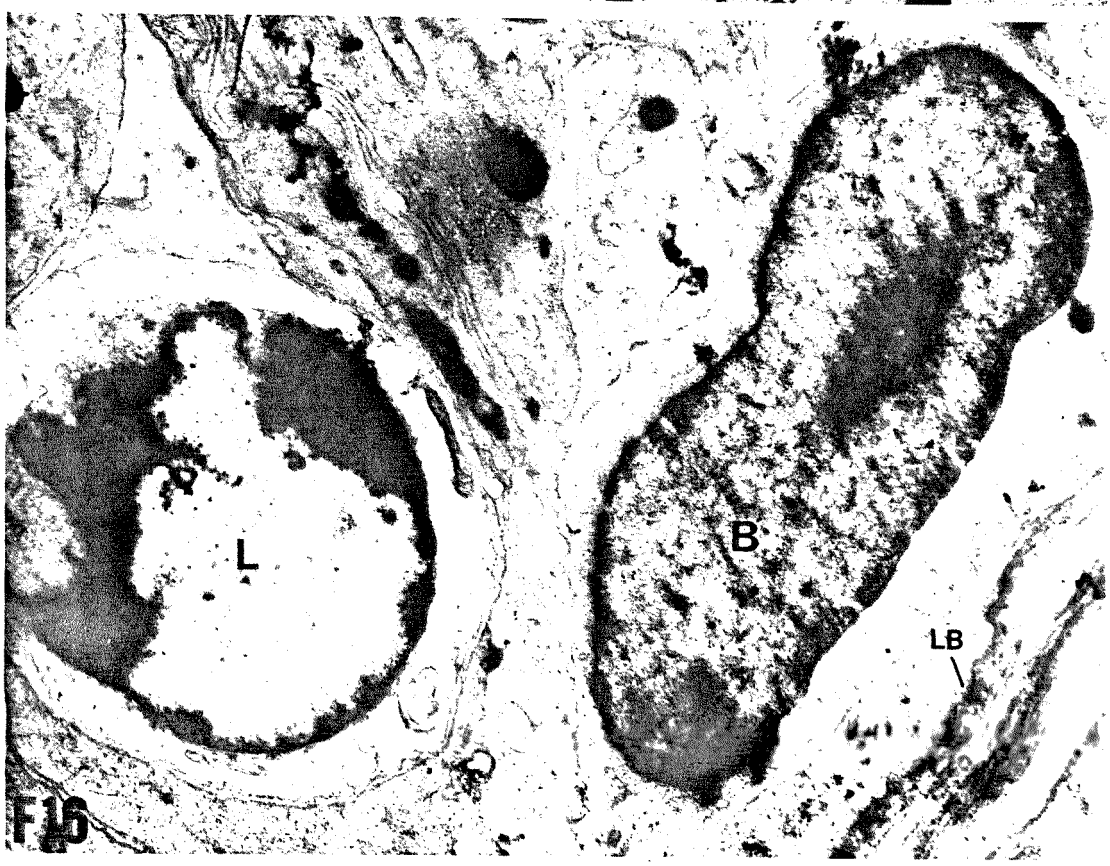

F16

FIGURA 50. Aspectos gerais da borda e terço citoplasmático apical na sub-região G. Figs. **G1** e **G3**= animal de 26 meses. Figs. **G2** e **G4**= animais de 30 meses. Em **G1**, segmento final do túbulo epididimário propriamente dito. Notar a presença de células de diferentes densidades citoplasmáticas e grande número de estruturas vesiculares (Ve) na faixa citoplasmática logo abaixo da borda apical. Pr= protrusões citoplasmáticas; E= estereocílios; F e asterísco= fragmentos citoplasmáticos; Seta= liberação de pequenas vesículas a partir de uma protrusão citoplasmática; pontas de setas= vesículas soltas no lúmen. (5900x). Em **G2**, zona de transição entre o túbulo epididimário e o ducto deferente. Notar grandes fragmentos citoplasmáticos (F) contendo estruturas membranosas (mb). E= estereocílios. (6300x). Em **G3**, segmento inicial do ducto deferente. Notar a presença de estruturas vesiculares (Ve) no terço apical e estereocílios (E) na borda apical. (5900x). Em **G4**, detalhe de um fragmento citoplasmático intraluminal. Notar a presença de estruturas membranosas (mb). (9500x).

F
Pr
Pr
E
E
Ve
Ve

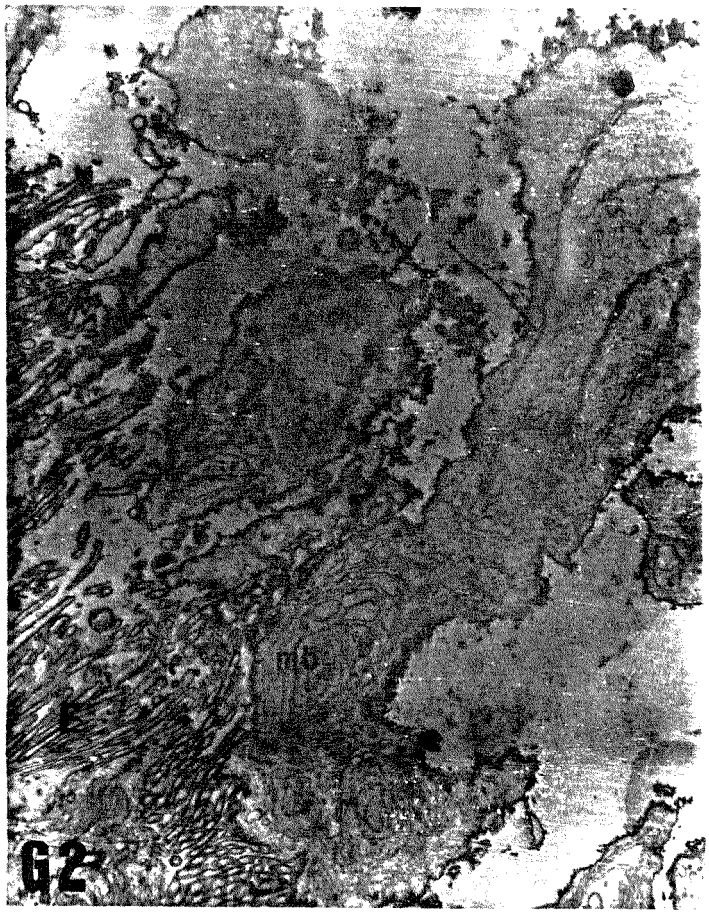
mb
G2

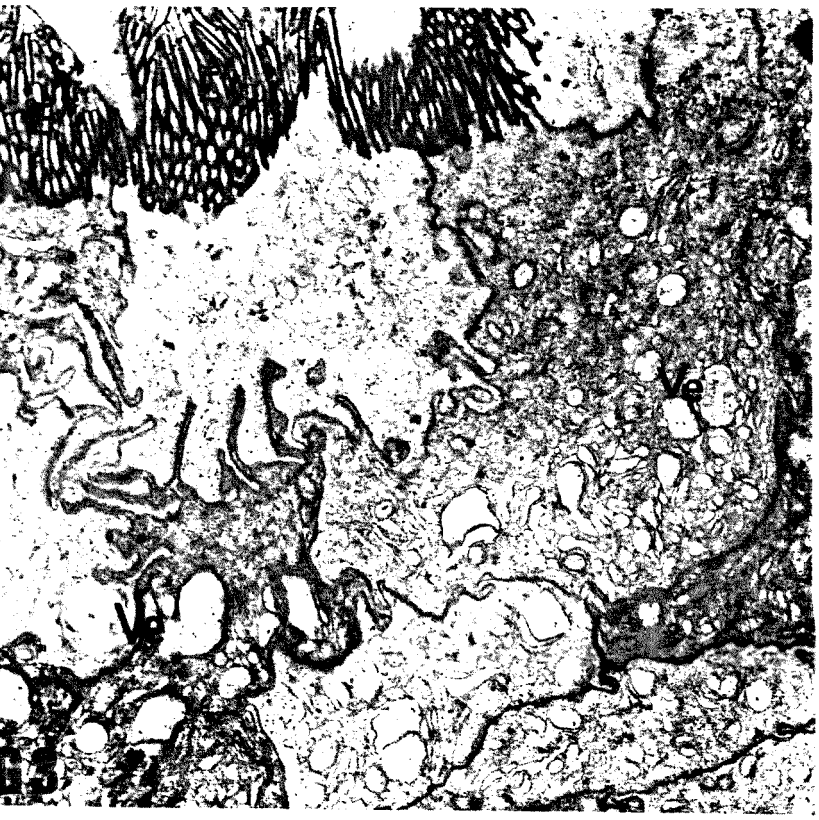
Ve
Ve
G3

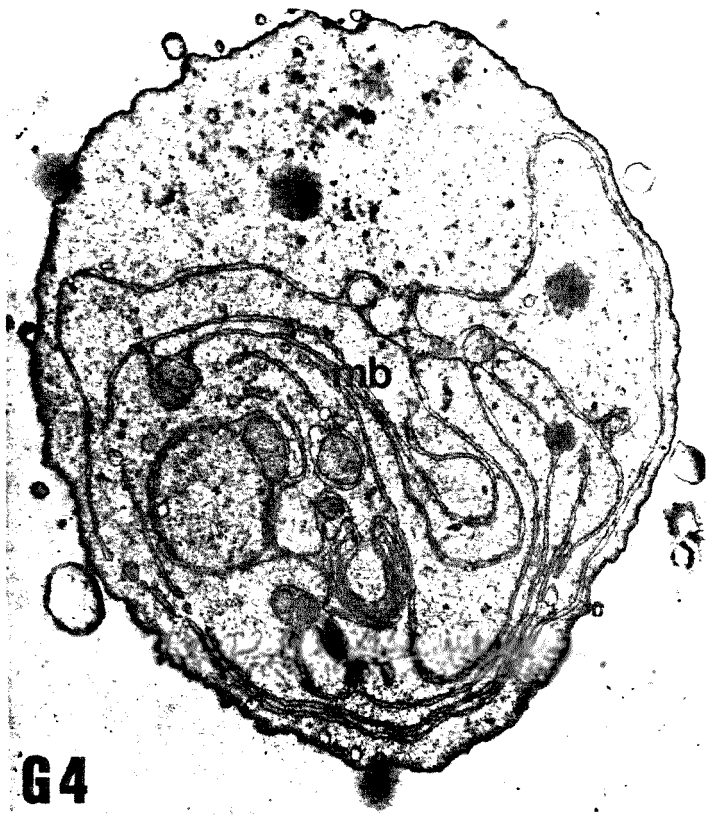
mb
G4

FIGURA 51. Aspectos das células Principais do epitélio na sub-região G. Animal de 26 meses (Fig. **G7**); Animais de 30 meses (Figs. **G5, G6** e **G8**). Em **G5**, segmento final do túbulo epididimário propriamente dito, onde os núcleos de células Principais (Np) contém longas invaginações da membrana nuclear (i). Notar a presença de EP intranuclear hexagonal (seta) e numerosas mitocôndrias ao longo do citoplasma destas células (6300x). Em **G6**, ainda segmento final do túbulo epididimário. Notar um retículo endoplasmático bem desenvolvido (RE) na zona supranuclear das células Principais. Np= núcleo de célula Principal; Ve= estruturas vesiculares, E= estereocílios. (8100x). Em **G7**, segmento inicial do ducto deferente. Notar células de densidades citoplasmáticas diferentes, núcleo de célula Principal (Np) altamente invaginado e a presença de grânulo denso (gr). (6300x). Em **G8**, detalhe de uma célula Principal do túbulo epididimário, contendo estrutura paracristalina intranuclear (EPN) cilíndrica curva. Notar as diminutas sub-unidades de seus filamentos (pontas de seta). n= nucléolo; i= invaginação da membrana nuclear; mp= membrana plasmática. (20400x).

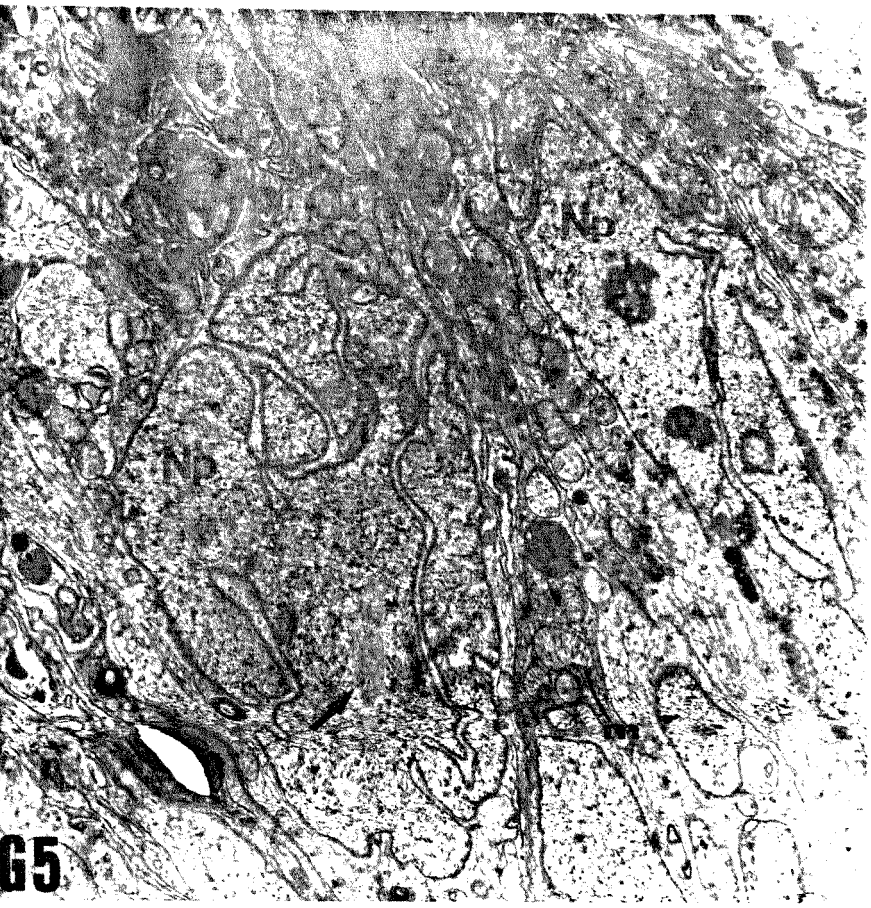
Np
G5

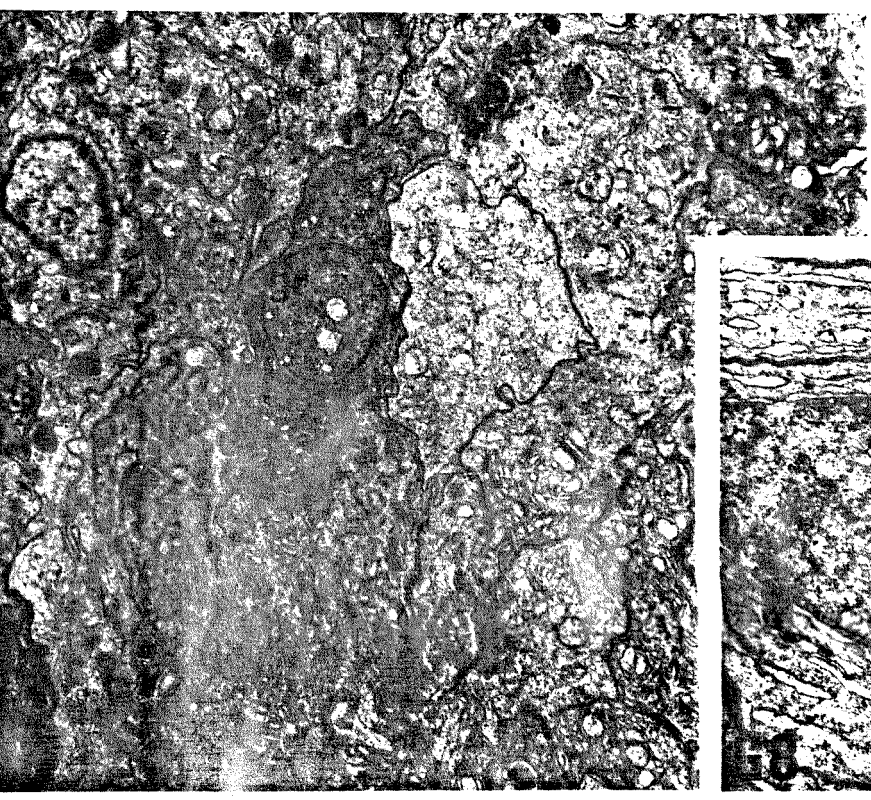

E
Ve
Np
G6

mp
n
EPN

FIGURA 52. Aspectos celulares do epitélio epididimário na sub-região G. Animais de 30 meses. Em **G9**, detalhe de um núcleo de célula Principal contendo uma longa EP cilíndrica. (17300x). Em **G10**, terço basal do epitélio, onde se observa uma célula Basal (B) e um aglomerado de grânulos densos de volumes variados e formas irregulares(gr). LB= lâmina basal.(6300x). Em **G11**, detalhe uma volumosa estrutura vacuolar (V) e de uma célula Principal contendo grande quantidade de volumosos grânulos de densidades diferentes (gr). N= núcleo.(5700x). Em **G12**, detalhe de duas estruturas membranosas semelhantes a mitocôndrias com cristas longitudinais, em células Principais. Notar a dupla membrana envoltória destas estruturas (pontas de seta) e as cristas membranosas (Cm). mp= membrana plasmática (29200x).

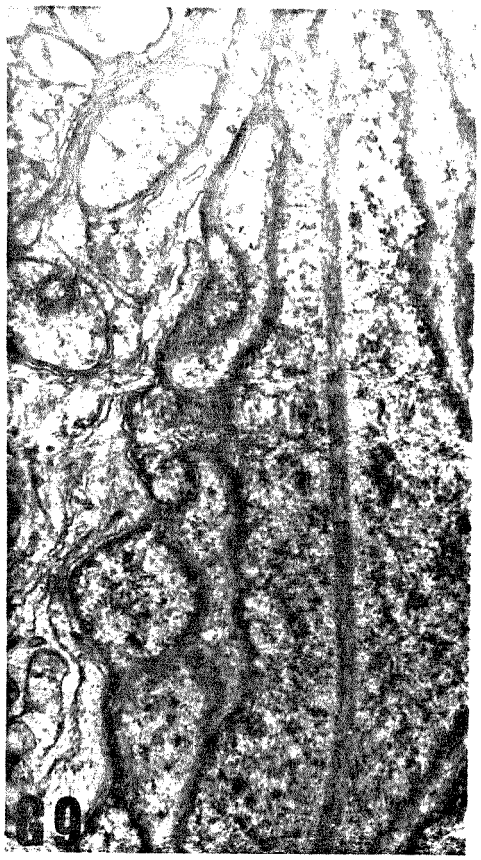

G9

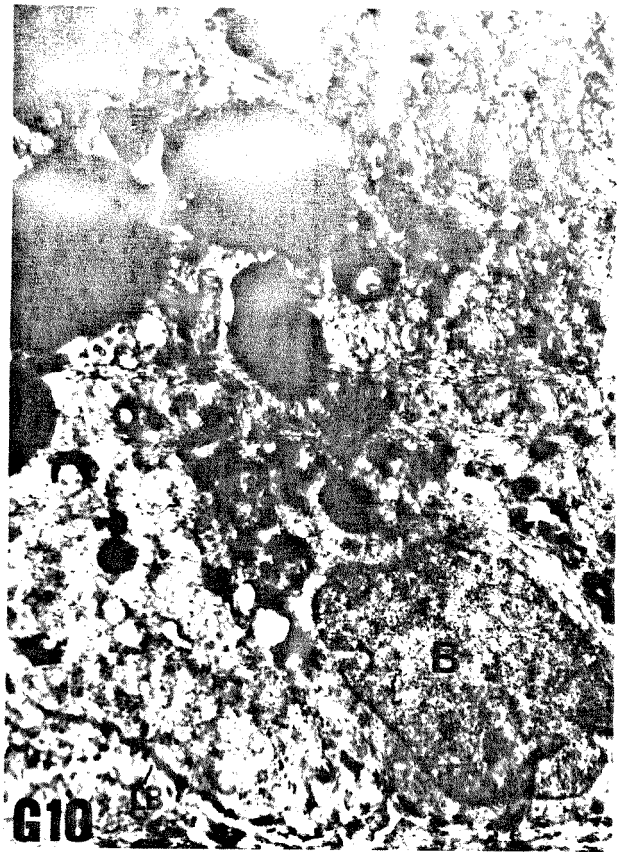

G10

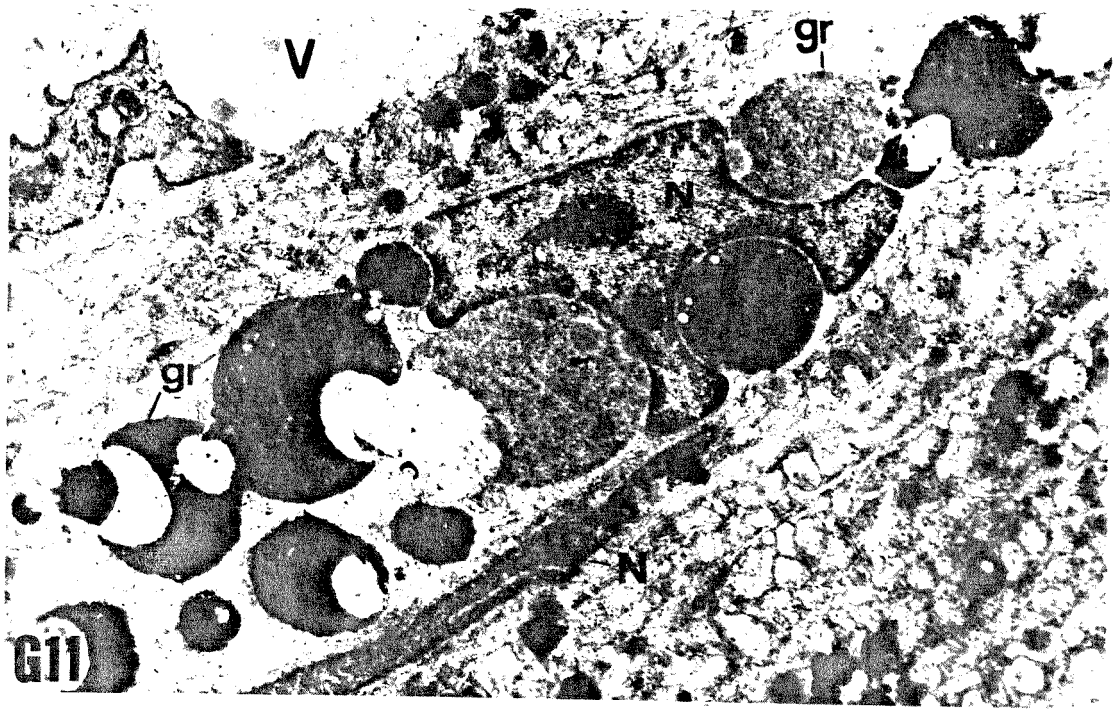

G11

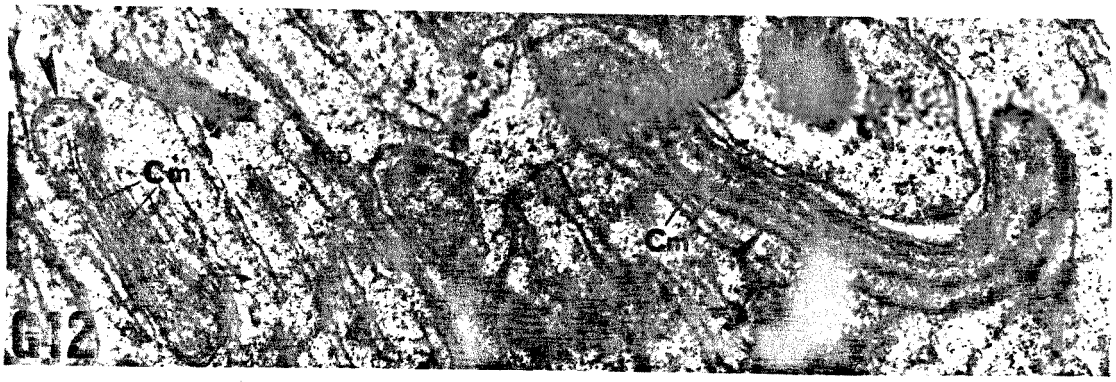

G12

FIGURA 53. Aspectos do terço basal do epitélio epididimário na sub-região G. Animais de 30 meses. Em **G13**, célula Basal (B) próxima a estruturas vacuolares (V) contendo material elétron-transparente e material particulado junto com membranas (asterísco). Notar grande quantidade de mitocôndrias (m) na zona citplasmática infranuclear. LB= lâmina basal (8800x). Em **G14**, leucócito intraepitelial (L) próximo à lâmina basal (LB) e a uma célula Basal (B). Notar mitocôndrias (m) e grânulos densos (gr) na zona citoplasmática infranuclear de céluals Principais. Cm= célula muscular (8800x).

m
G
G13
LB

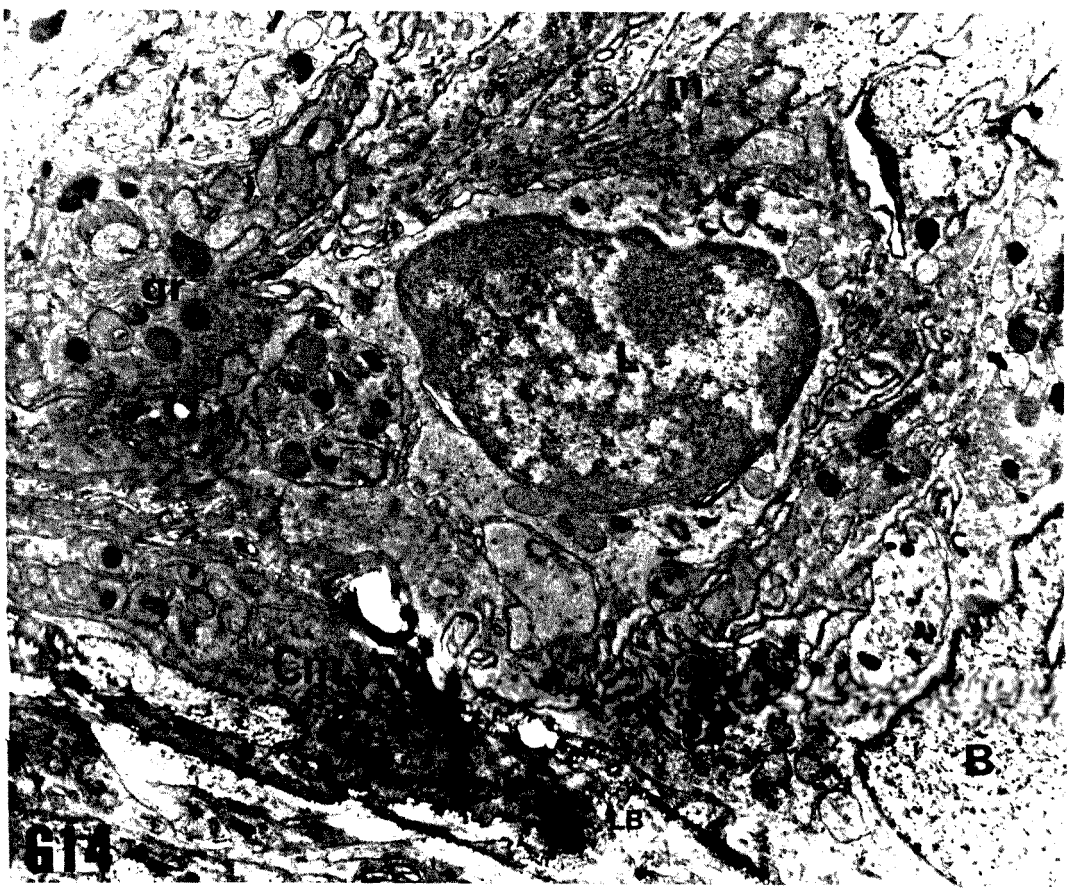
M
gr
L
GI
B
LB
G14

TABELA 1. MEDIA E DESVIO PADRÃO DOS DIÂMETROS (um) DE TÚBULO E LÚMEN E DAS ALTURAS (um) DO EPITÉLIO E ESTEREOCÍLIOS, NAS SUB-REGIÕES DO EPIDÍDIMO DE 5 ANIMAIS NA FAIXA ETÁRIA DE 159 A 278 DIAS DE IDADE.

REGIÕES	SUB REGIÕES	MORFOMETRIA			
		TÚBULO	LÚMEN	EPITÉLIO	ESTER.
CABEÇA	a	89,51 ± 13,70 A n= 05	38,65 ± 12,38 A n= 05	18,53 ± 2,85 A n= 05	7,18 ± 1,10 A n= 05
	b	131,04 ± 19,84 B n= 05	55,85 ± 21,01 A n= 05	28,88 ± 6,63 B n= 05	8,61 ± 3,76 A n= 05
	c	169,02 ± 34,33 C n= 05	54,73 ± 22,83 A n= 05	43,18 ± 9,70 C n= 05	13,77 ± 4,65 B n= 05
CORPO	d	185,75 ± 26,23 C n= 05	53,33 ± 13,20 A n= 05	48,99 ± 4,61 D n= 05	14,23 ± 4,65 B n= 05
	e	189,66 ± 32,46 C n= 05	50,41 ± 20,33 A n= 05	52,84 ± 8,64 D n= 05	13,85 ± 3,71 B n= 05
CAUDA	f	218,52 ± 58,99 D n= 05	94,87 ± 57,50 B n= 05	44,38 ± 8,41 CD n= 05	10,97 ± 2,49 B n= 05
	g	366,65 ± 82,32 E n= 03	256,60 ± 90,00 C n= 03	35,40 ± 6,79 CD n= 03	7,01 ± 1,42 C n= 05

n = NÚMERO DE ANIMAIS.

Obs.: LETRAS DIFERENTES NA MESMA COLUNA INDICAM DIFERENÇA ESTATÍSTICA ($p < 0,05$) AO LONGO DAS SUB-REGIÕES DO EPIDÍDIMO.

TABELA 2. MÉDIA E DESVIO PADRÃO DOS DIÂMETROS (um) DO TÚBULO E LÚMEN E ALTURAS (um) DO EPITÉLIO E ESTEREOCÍLIOS NAS SUB-REGIÕES DO EPIDÍDIMO, EM 5 ANIMAIS NA FAIXA ETÁRIA DE 540 A 900 DIAS DE IDADE.

REGIÕES	SUB REGIÕES	MORFOMETRIA			
		TÚBULO	LÚMEN	EPITÉLIO	ESTER.
CABEÇA	I	201,70 ± 50,03 ^{A} n= 05	119,92 ± 57,37 ^{A} n= 05	29,39 ± 4,09 ^{A} n= 05	11,39 ± 3,56 ^{A} n= 05
	II	344,37 ± 66,24 ^{B} n= 05	119,41 ± 35,12 ^{A} n= 05	74,04 ± 22,52 ^{B} n= 05	21,23 ± 3,75 ^{B} n= 05
	III	336,43 ± 35,59 ^{B} n= 05	163,02 ± 52,06 ^{A} n= 05	62,64 ± 6,04 ^{C} n= 05	18,89 ± 4,68 ^{C} n= 05
CORPO	IV	332,23 ± 50.63 ^{B} n= 05	156,72 ± 65,68 ^{A} n= 05	65,71 ± 11,28 ^{C} n= 05	13,90 ± 3,29 ^{D} n= 05
	V	344,35 ± 46,23 ^{B} n= 05	173,33 ± 71,04 ^{A} n= 05	63,51 ± 13,53 ^{CD} n= 05	13,97 ± 3,85 ^{D} n= 05
CAUDA	VI	425,07 ± 49,15 ^{C} n= 05	270,40 ± 77,33 ^{B} n= 05	56,31 ± 14,36 ^{CD} n= 05	9,84 ± 4,08 ^{A} n= 05
	VII	701,88 ± 151,01 ^{D} n= 05	609,86 ± 238,93 ^{C} n= 05	42,04 ± 11,08 ^{E} n= 05	5,30 ± 2,06 ^{E} n= 05

n = NÚMERO DE ANIMAIS.

Obs.: LETRAS DIFERENTES NA MESMA COLUNA INDICAM DIFERENÇA ESTATÍSTICA ($p < 0,05$) AO LONGO DAS SUB-REGIÕES DO EPIDÍDIMO.

TABELA 3. INTERVALO DE CONFIANÇA (IC) DA MÉDIA POPULACIONAL (μ), RELACIONADO À MORFOMETRIA DAS SUB-REGIÕES DO EPIDÍDIMO, EM 5 ANIMAIS NA FAIXA ETÁRIA DE 159 A 278 DIAS DE IDADE.

REGIÕES	SUB REGIÕES	MORFOMETRIA			
		TÚBULO	LÚMEN	EPITÉLIO	ESTEREOCÍLIOS
CABEÇA	A	L_S= 106,51 L_I= 72,51	L_S= 54,01 L_I= 23,29	L_S= 22,07 L_I= 14,99	L_S= 8,55 L_I= 5,81
	B	L_S= 155,66 L_I= 106,42	L_S= 81,92 L_I= 28,78	L_S= 37,11 L_I= 20,65	L_S= 13,28 L_I= 3,94
	C	L_S= 211,63 L_I= 126,41	L_S= 83,06 L_I= 26,40	L_S= 55,22 L_I= 31,14	L_S= 19,54 L_I= 8,00
CORPO	D	L_S= 212,36 L_I= 153,20	L_S= 69,71 L_I= 36,95	L_S= 54,71 L_I= 43,27	L_S= 18,51 L_I= 3,35
	E	L_S= 229,82 L_I= 149,37	L_S= 75,64 L_I= 25,18	L_S= 63,56 L_I= 42,12	L_S= 18,45 L_I= 3,25
CAUDA	F	L_S= 291,73 L_I= 145,31	L_S= 166,23 L_I= 23,51	L_S= 54,82 L_I= 33,96	L_S= 14,06 L_I= 7,88
	G	L_S= 571,02 L_I= 162,28	L_S= 480,03 L_I= 32,90	L_S= 52,28 L_I= 18,52	L_S= 10,54 L_I= 3,48

L_S= LIMITE SUPERIOR DA MÉDIA POPULACIONAL (μ).
L_I= LIMITE INFERIOR DA MÉDIA POPULACIONAL (μ).

TABELA 4. INTERVALO DE CONFIANÇA (IC) DA MÉDIA POPULACIONAL (μ) RELACIONADO À MORFOMETRIA DAS SUB-REGIÕES DO EPIDÍDIMO, EM 5 ANIMAIS NA FAIXA ETÁRIA DE 540 A 900 DIAS DE IDADE.

REGIÕES	SUB REGIÕES	MORFOMETRIA			
		TÚBULO	LÚMEN	EPITÉLIO	ESTEREOCÍLIOS
CABEÇA	A	L_s= 236,80 L_i= 139,62	L_s= 191,12 L_i= 48,72	L_s= 34,07 L_i= 23,91	L_s= 15,81 L_i= 6,97
	B	L_s= 426,58 L_i= 262,16	L_s= 163,00 L_i= 75,82	L_s= 101,99 L_i= 46,09	L_s= 25,88 L_i= 16,58
	C	L_s= 380,60 L_i= 292,26	L_s= 227,63 L_i= 98,41	L_s= 70,14 L_i= 55,14	L_s= 24,70 L_i= 13,08
CORPO	D	L_s= 395,07 L_i= 269,39	L_s= 238,23 L_i= 156,72	L_s= 79,71 L_i= 51,71	L_s= 17,98 L_i= 9,82
	E	L_s= 401,72 L_i= 286,99	L_s= 261,50 L_i= 85,16	L_s= 80,30 L_i= 46,72	L_s= 18,75 L_i= 13,97
CAUDA	F	L_s= 486,07 L_i= 364,07	L_s= 366,37 L_i= 174,43	L_s= 74,13 L_i= 38,49	L_s= 14,90 L_i= 4,78
	G	L_s= 889,29 L_i= 514,47	L_s= 906,39 L_i= 313,33	L_s= 55,79 L_i= 28,29	L_s= 8,46 L_i= 3,34

L_s= LIMITE SUPERIOR DA MÉDIA POPULACIONAL (μ).
L_i= LIMITE INFERIOR DA MÉDIA POPULACIONAL (μ).

TABELA 5. MEDIAS E DESVIO PADRÃO DOS DIÂMETROS (um) DE TÚBULO E LÚMEN E DAS ALTURAS (um) DO EPITÉLIO E ESTEREOCÍLIOS, NAS SUB-REGIÕES DO EPIDÍDIMO DE ANIMAIS NAS FAIXAS ETÁRIAS DE 169 A 278 DIAS (GRUPO 1= G_1) E 540 A 900 DIAS DE IDADE (GRUPO 2= G_2).

REGIÕES	SUB REGIÕES	MORFOMETRIA							
		TÚBULO		LÚMEN		EPITÉLIO		ESTEREOCÍLIOS	
		G_1	G_2	G_1	G_2	G_1	G_2	G_1	G_2
CABEÇA	I	89,51 A ± 13,70 n= 05	201,70 A* ± 50,03 n= 05	38,65 A ± 12,38 n= 05	119,92 A* ± 57,37 n= 05	18,53 A ± 2,85 n= 05	29,99 A * ± 4,09 n= 05	7,18 A ± 1,10 n= 05	11,39 A * ± 3,56 n= 05
	II	131,04 B ± 19,84 n= 05	344,37 B* ± 68,24 n= 05	55,85 A ± 21,01 n= 05	119,41 A* ± 35,12 n= 05	28,88 B ± 6,53 n= 05	74,04 B * ± 22,52 n= 05	8,61 A ± 3,76 n= 05	21,23 B * ± 3,75 n= 05
	III	169,02 C ± 34,33 n= 05	336,43 B* ± 35,59 n= 05	54,73 A ± 22,83 n= 05	163,02 A* ± 52,06 n= 05	43,18 C ± 9,70 n= 05	62,64 C * ± 6,04 n= 05	13,77 B ± 4,65 n= 05	18,88 C * ± 4,68 n= 05
CORPO	IV	185,75 C ± 26,23 n= 05	332,23 B* ± 50,63 n= 05	53,33 A ± 13,20 n= 05	156,72 A* ± 66,68 n= 05	48,99 D ± 4,61 n= 05	65,71 C * ± 11,28 n= 05	14,23 B ± 4,65 n= 05	13,90 D * ± 3,29 n= 05
	V	189,66 C ± 32,46 n= 05	344,35 B* ± 46,23 n= 05	50,41 A ± 20,33 n= 05	173,33 A* ± 71,04 n= 05	52,84 D ± 8,64 n= 05	82,51 CD* ± 13,53 n= 05	13,85 B ± 3,71 n= 05	13,97 D * ± 3,85 n= 05
CAUDA	VI	218,52 D ± 58,99 n= 05	425,07 C* ± 49,15 n= 05	94,87 B ± 57,50 n= 05	270,40 B* ± 77,33 n= 05	44,38 CD ± 8,41 n= 05	56,31 CD* ± 14,36 n= 05	10,37 B ± 2,49 n= 05	9,84 A * ± 4,08 n= 05
	VII	366,65 E ± 82,32 n= 03	701,88 D* ± 151,01 n= 05	256,60 C ± 90,00 n= 05	609,86 C* ± 238,93 n= 05	35,40 CD ± 6,79 n= 03	42,04 E * ± 11,08 n= 05	7,01 C ± 1,42 n= 03	5,90 E * ± 2,08 n= 05

n = NÚMERO DE ANIMAIS.

* = DIFERENÇA ESTATÍSTICA ENTRE OS GRUPOS G_1 E G_2 ($p < 0,05$).

Obs.: LETRAS DIFERENTES NA MESMA COLUNA INDICAM DIFERENÇA ESTATÍSTICA ($p < 0,05$), ENTRE AS SUB-REGIÕES DE UM MESMO GRUPO.

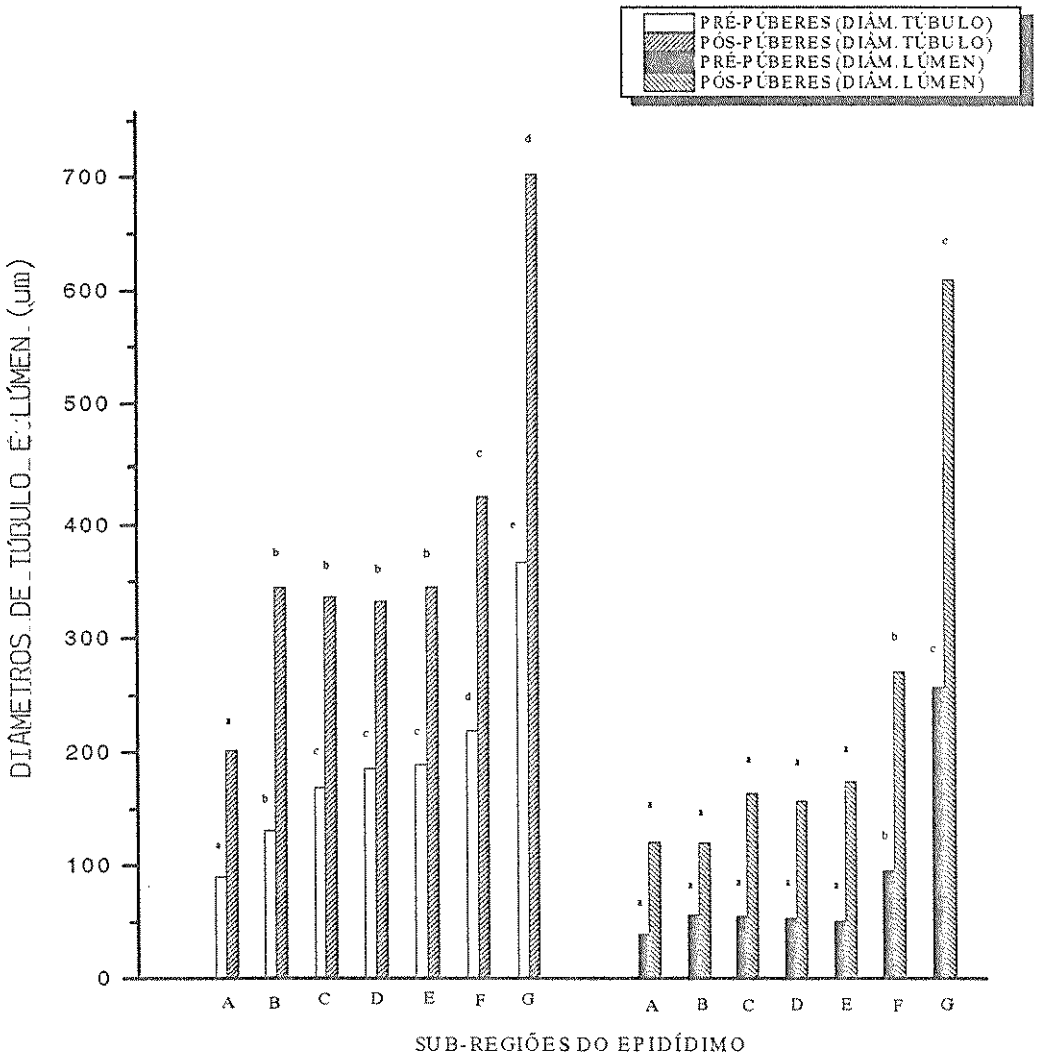

GRÁFICO 1. Médias dos diâmetros (µm) do túbulo e do lúmen nas sub-regiões do epidídimo, em animais pré e pós-púberes. Médias seguidas da mesma letra não diferem estatisticamente dentro da mesma faixa etária (teste t $P < 0,05$)

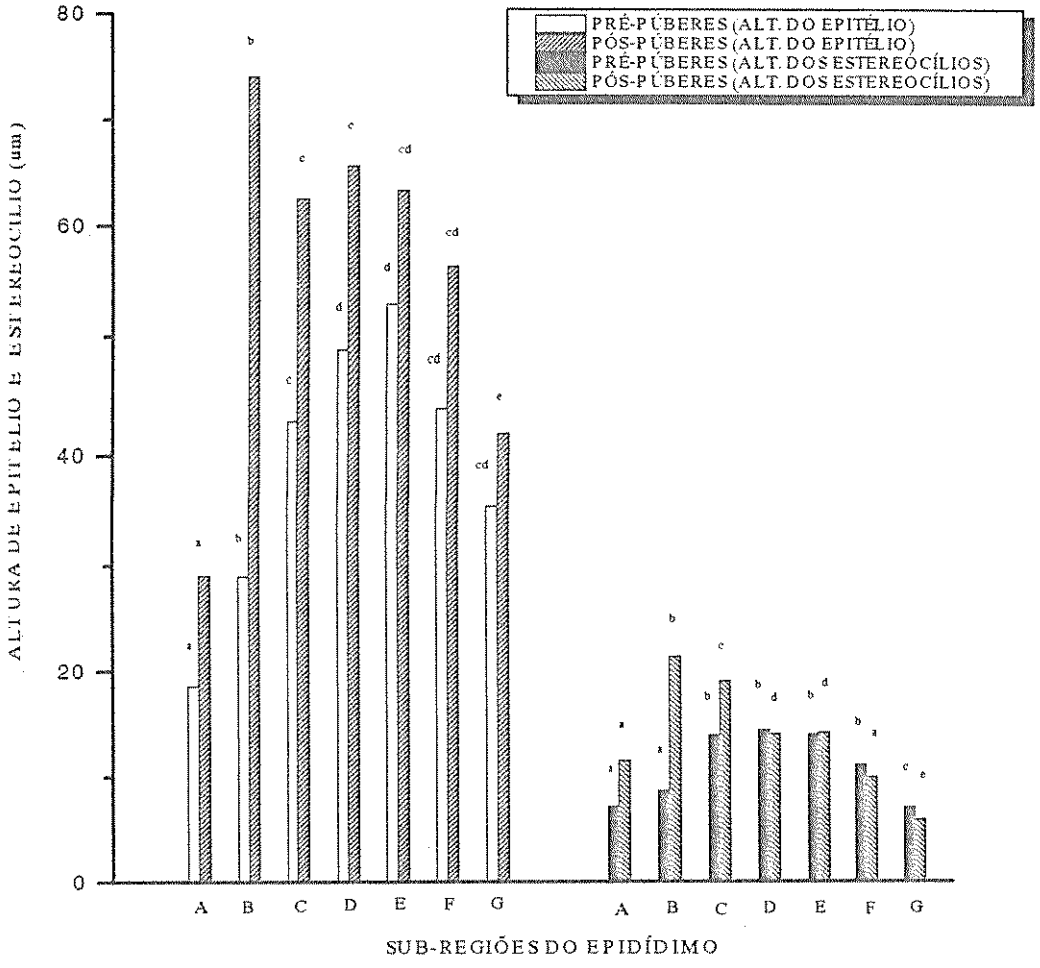

GRÁFICO 2. Médias das alturas (µm) do epitélio e estereocílios nas sub-regiões do epidídimo, em animais pré e pós-púberes. Médias seguidas da mesma letra não diferem estatisticamente dentro da mesma faixa etária (teste t $P < 0,05$)