UNIVERSIDADE ESTADUAL DE CAMPINAS
FACULDADE DE ODONTOLOGIA DE PIRACICABA

MARCONDES SENA FILHO
Cirurgião-Dentista

ATIVIDADE GELATINOLÍTICA *IN SITU* E IMUNO-EXPRESSÃO DAS METALOPROTEINASES 2 E 9 EM LESÕES POTENCIALMENTE MALIGNAS E CARCINOMAS ESPINOCELULARES BUCAIS.

Dissertação de mestrado apresentada à Faculdade de Odontologia de Piracicaba da Universidade Estadual de Campinas para obtenção do título de Mestre em Estomatopatologia, Área de Concentração em Estomatologia.

Orientador: Prof. Dr. Jacks Jorge Júnior

ESTE EXEMPLAR CORRESPONDE À VERSÃO FINAL DA DISSERTAÇÃO DEFENDIDA PELO ALUNO MARCONDES SENA FILHO E ORIENTADA PELO PROF. DR. JACKS JORGE JÚNIOR

_____

Assinatura do Orientador

PIRACICABA, 2012

FICHA CATALOGRÁFICA ELABORADA POR
MARILENE GIRELLO – CRB8/6159 - BIBLIOTECA DA
FACULDADE DE ODONTOLOGIA DE PIRACICABA DA UNICAMP

Se55a

Sena Filho, Marcondes, 1984-
Atividade gelatinolítica in situ e imuno-expressão das metaloproteinases 2 e 9 em lesões potencialmente malignas e carcinomas espinocelulares bucais / Marcondes Sena Filho. -- Piracicaba, SP : [s.n.], 2012.

Orientador: Jacks Jorge Júnior.
Dissertação (mestrado) - Universidade Estadual de Campinas, Faculdade de Odontologia de Piracicaba.

1. Leucoplasia. 2. Zimografia. 3. Imunoistoquímica. 4. Imunofluorescência. I. Jorge Júnior, Jacks, 1962- II. Universidade Estadual de Campinas. Faculdade de Odontologia de Piracicaba. III. Título.

Informações para a Biblioteca Digital

Título em Inglês: In situ gelatinolytic activity and immunoexpression of metalloproteinases 2 and 9 in oral potentially malignant lesions and squamous cell carcinomas
Palavras-chave em Inglês:
Leukoplakia
Zymography
Immunohistochemistry
Fluorescent antibody technique
Área de concentração: Estomatologia
Titulação: Mestre em Estomatopatologia
Banca examinadora:
Jacks Jorge Júnior [Orientador]
Fábio Daumas Nunes
Ricardo Della Coletta
Data da defesa: 28-02-2012
Programa de Pós-Graduação: Estomatopatologia

UNIVERSIDADE ESTADUAL DE CAMPINAS
Faculdade de Odontologia de Piracicaba

A Comissão Julgadora dos trabalhos de Defesa de Dissertação de Mestrado, em sessão pública realizada em 28 de Fevereiro de 2012, considerou o candidato MARCONDES SENA FILHO aprovado.

Prof. Dr. JACKS JORGE JUNIOR

Prof. Dr. FÁBIO DAUMAS NUNES

Prof. Dr. RICARDO DELLA COLETTA

Dedicatória

Aos meus pais que, com seu amor incondicional, aceitaram a tão dolorosa distância, me apoiaram, incentivaram e acreditaram em meu sonho. O exemplo de vocês sempre foi e será minha estrela guia.

Aos espíritos de luz que sempre estiveram ao meu lado nesta caminhada, me iluminando e orando por mim. Obrigado por sempre me transmitirem paz e serenidade nos momentos difíceis e solitários.

Agradecimentos

À Faculdade de Odontologia de Piracicaba da Universidade Estadual de Campinas, na pessoa de seu diretor, ***Prof. Dr. Jacks Jorge Junior****.*

À ***Profa. Dra. Renata C. Matheus R. Garcia****, coordenadora do Programa de Pós-Graduação da Faculdade de Odontologia de Piracicaba – UNICAMP.*

Ao ***Prof. Dr. Ricardo Della Coletta****, coordenador do Programa de Pós-Graduação em Estomatopatolgia, da Faculdade de Odontologia de Piracicaba – UNICAMP.*

Aos ***Profs. Drs. Edgard Graner****,* ***Jacks Jorge Júnior****,* ***Márcio Ajudarte Lopes****,* ***Alan Roger dos Santos Silva****,* ***Pablo Agustin Vargas*** *e* ***Oslei Paes de Almeida****, professores da área de Patologia e Semiologia da Faculdade de Odontologia de Piracicaba – UNICAMP, por todos os ensinamentos transmitidos.*

Ao CNPq pelo apoio financeiro

Agradecimentos Especiais

Ao meu orientador, ***Prof. Dr. Jacks Jorge Júnior,*** *pela valiosa convivência, ensinamentos e apoio.*

Ao ***Prof. Dr. Oslei Paes de Almeida****, pelos inestimáveis ensinamentos, convivência, cooperação no trabalho e todas as demais ajudas. Meu muitíssimo obrigado!*

A ***Profa. Dra. Raquel Fernanda Gerlach*** *pela oportunidade de trabalhar com um assunto tão interessante, ensinamentos e prestatividade.*

A ***Profa. Dra. Juliana Teófilo*** *pelas ideias, prestatividade e apoio.*

Ao meu grande amigo ***Felipe Paiva Fonseca****, pela companhia, ajuda, momentos de descontração e de aprendizado divididos ao longo desta caminhada.*

À minha grande amiga ***Marianne de Vasconcelos Carvalho*** *pela amizade, companheirismo, acolhimento, prestatividade e momentos de descontração, apoio e ajuda na dissertação.*

À minha grande amiga ***Elizabete Bagordakis*** *pela amizade, apoio, compreensão, risadas, almoços de domingo e companheirismo.*

Ao meu grande amigo ***Rogério Gondak*** *pela parceria, amizade, apoio e aprendizado na clínica e laboratório, além de suas sábias frases que sempre renderam muitas risadas.*

Ao meu grande amigo ***Wilfredo Gonzalez Arriagada*** *pela parceria acadêmica (e musical!), amizade e companheirismo.*

Ao meu grande amigo ***Renato Hopp*** *pelas piadas (80% não engraçadas), momentos filosóficos e apoio.*

Aos amigos do Laboratório de Biologia Celular e Molecular, ***Andréia***, ***Camilla***, ***Carol Bitu***, ***Fabiana***, ***Luciana***, ***Manoela***, ***Michelle***, ***Marco Antônio*** *e, em especial,* ***Rose*** *e* ***Débora****. Obrigado pela ajuda, orientação e paciência. A incondicional prestatividade de vocês foi imprescindível na etapa laboratorial deste trabalho.*

Ao ***Prof. Dr. Márcio Ajudarte Lopes e Alan Roger dos Santos Silva*** *pelos inúmeros ensinamentos, paciência e parceria no OROCENTRO.*

Ao ***Prof. Dr. Pablo Agustin Vargas*** *por todo aprendizado e momentos de descontração durante a rotina anatomopatológica do Laboratório de Patologia.*

Aos funcionários do departamento de Patologia, ***Valéria Alessandra Prado Defávari Franco***, ***Adriano Luís Martins***, ***João Carlos Gomes da Silva Júnior***, ***Geovania Almeida, Luana Michele Ganhor Alescio*** *e* ***Fabiana Facco Casarotti****, por compartilhar seus conhecimentos e pela amizade.*

Aos amigos do Orocentro ***Rogério de Andrade Elias***, ***Valéria Totti*** *(em especial),* ***Jeane Soares Costa***, ***Aparecida Campion*** *e* ***Débora Gazola*** *pelos*

ensinamentos, apoio e amizade durante todo o período em que estive trabalhando e aprendendo no Orocentro.

A técnica de laboratório da FORP/USP, ***Junia Ramos****, pelo auxilio, apoio e treinamento nos experimentos laboratoriais.*

Aos colegas de pós-graduação da FORP/USP ***Raquel Carros Antonio*** *e* ***Alejandro Ferraz Do Prado*** *pelo apoio, ajuda e incentivo.*

Aos ***funcionários e coordenador da Clinica de Especialidades Odontológicas II de Rio Claro*** *pelo apoio e cooperação na pesquisa.*

Em especial ao meu grande amigo ***Josemar Martins Ferreira****, que, apesar da distancia, sempre manteve contato, me apoiou e incentivou nesta caminhada. Além dos inúmeros momentos de descontração vivenciados em Goiânia e Piracicaba. Um verdadeiro amigo!*

A todos os demais amigos e companheiros do Programa de Pós-Graduação em Estomatopatologia FOP/Unicamp.

"Jamais se desespere em meio às mais sombrias aflições de sua vida, pois das nuvens mais negras cai água límpida e fecunda."

Epígrafe

"*A mais alta das torres começa no solo.*"

(Provérbio chinês)

Resumo

Sabe-se que a transição da mucosa normal para um carcinoma invasivo é um processo complexo, de múltiplas etapas e com etiologia multifatorial, onde as Lesões Potencialmente Malignas (LPMs) são de extrema importância. As LPMs são caracterizadas por uma maior possibilidade de malignização, quando comparadas à mucosa normal. Dentre estas, a Leucoplasia Bucal (LB) é a principal representante. Alguns estudos sugerem que há aumento da atividade de metaloproteinases (MMPs) 2 e 9 em mucosas com displasia epitelial e carcinomas espinocelulares (CECs) bucais, porém isso ainda não está totalmente claro e necessita de mais estudos. Os objetivos deste trabalho foram: 1) Avaliar a expressão imunoistoquímica das metaloproteinases 2 e 9; 2) Mensurar a atividade gelatinolítica total *in situ*; 3) Avaliar a integridade da lâmina basal através da expressão de colágeno IV; 4) Correlacionar e co-localizar a atividade gelatinolítica total *in situ* com a imunofluorescência de dupla marcação para colágeno IV e metaloproteinases 2 ou 9; 5) Correlacionar os achados anteriores com os aspectos clínicos e anatomopatológicos;. Foram realizadas 50 coletas (45 lesões e 5 controles) de biópsias oriundas de pacientes com suspeita clínica de lesões potencialmente malignas ou carcinomas bucais. Deste total, 30 (60%) receberam diagnóstico clínico de LB e 15 (30%) de CEC. Histopatologicamente, observou-se que 12 amostras tratavam-se apenas de hiperqueratose e acantose, 08 de displasia epitelial leve/moderada, 08 de displasia epitelial intensa, 10 CEC bem diferenciados e 04 carcinomas pouco diferenciados. Nas analises imunoistoquímicas, observou-se que a MMP-2 é fortemente expressa nos epitélios livres de displasia, diminuindo de acordo com a progressão da displasia epitelial ou indiferenciação da lesão. Ambas as MMPs foram expressas no estroma das lesões com displasia epitelial intensa e CEC's, porém a MMP-9 foi mais acentuada, principalmente nos CEC's indiferenciados. A atividade gelatinolítica *in*

situ foi maior no epitélio dos controles e das hiperqueratoses e acantoses, se co-localizando apenas com a MMP-2. Todos os CEC's e 63% das displasias epiteliais intensas apresentaram descontinuidade da lâmina basal, onde houve co-localização das MMPs com atividade gelatinolítica. Nestas mesmas lesões, houve regiões de co-localização das MMP's, atividade gelatinolítica em lâminas basais ainda íntegras. A baixa expressão gelatinolítica das lesões displásicas e CEC's, correlacionado com as rupturas de lâmina basal e aumento da expressão das MMP's no estroma, além da co-localização das mesmas nas regiões de descontinuidade da lâmina basal, sugerem que as MMP's expressas no estroma das lesões provavelmente estão mais relacionadas com a progressão do tumor do que as expressas pelo parênquima.

Palavras-chave: Leucoplasia, Zimografia, Imunoistoquímica, Imunofluorescência.

Abstract

The transition from normal oral mucosa to invasive carcinoma has a complex and multifactorial etiology. Oral leukoplakia (OL) is regarded as the most prevalent potentially malignant oral lesion, with a higher tendency for malignant transformation if compared to normal oral mucosa. Although an increased activity of matrix metalloproteinases (MMPs) 2 and 9 in oral mucosa presenting varying degrees of epithelial dysplasia and oral squamous cell carcinomas (OSCCs) has been suggested, but further investigation is necessary for confirming such association. Therefore, the aim of this research is to evaluate the immunohistochemical expression and the total *in situ* gelatinolytic activity of MMP-2 and MMP-9 in OL and OSCC, as well as to evaluate the integrity of the basal lamina through the expression of collagen IV, correlating the results obtained with clinical and pathological features. Immunohistochemical, immunofluorescent and *in situ* zymography reactions were carried out in 5 normal oral epithelium, 12 cases presenting hyperkeratosis and acanthosis with no epithelial dysplasia, 8 mild/moderate epithelial dysplasia, 8 severe epithelial dysplasia, 10 well differentiated and 4 poorly differentiated OSCC's. It was found that MMP-2 expression was higher in oral epithelium devoid of dysplasia, if compared to dysplastic and neoplastic oral epitheliums. In addition, despite both MMPs were expressed in the stroma of severe epithelial dysplasia and OSCC's samples, MMP-9 expression revealed to be more pronounced, especially in poorly differentiated OSCCs. *in situ* gelatinolytic activity was higher in normal epithelium and those presenting only hyperkeratosis and acanthosis, co-localizing only with MMP-2. All cases of OSCC and 63% of lesions with severe epithelial dysplasia showed discontinuity of the basal lamina, revealing co-localization of MMPs with *in situ* gelatinolytic activity in regions with continuous and discontinuous basal lamina. Taken together, the results obtained revealed that a low gelatinolytic activity in the

parenchyma of dysplastic lesions and OSCC correlated with disruption of the basal lamina and with an increased expression of MMPs in the stroma, suggesting that MMP's expressed in the stroma of the lesions would be more related with tumor progression than MMP's expressed in the lesional parenchyma.

Keywords: Leukoplakia, Zymography, Immunohistochemistry, Fluorescent antibody technique

Sumário

1 INTRODUÇÃO 1

2 REVISÃO DE LITERATURA 2

2.1 Câncer Bucal 2

2.2 Lesões Potencialmente Malignas Bucais..... 6

2.3 Metaloproteinases de Matriz Extracelular 12

2.3.1 Metaloproteinases 2 e 9 relacionadas ao desenvolvimento do Carcinoma Espinocelular 15

3 PROPOSIÇÃO 18

3.1 Objetivo geral..... 18

3.2 Objetivos específicos 18

4 MATERIAIS E MÉTODOS..... 19

4.1 Considerações Gerais..... 19

4.2 Indivíduos da Pesquisa 19

4.3 Classificação clínica das leucoplasias 21

4.4 Coleta e processamento das amostras..... 21

4.5 Análise anatomopatológica e gradação das amostras..... 22

4.6 Experimentos Laboratoriais 23

4.6.1 Imunoistoquímica para MMP-2 e -9.....23

4.6.2 Análise das imunoistoquímicas para MMP-2 e -9. 25

4.6.3 Zimografia *in situ* 26

4.6.4 Co-localização da atividade gelatinolítica *in situ* com o colágeno IV e MMP-2 e -9...27

4.7 – Análises estatísticas..... 29

5 RESULTADOS 31

5.1 Considerações Gerais..... 31

5.2 Caracterização dos indivíduos envolvidos na pesquisa 31

5.3 Caracterização clínica e anatomopatológica das amostras ... 32

5.3.1 Caracterização clínica 32

5.3.2 Caracterização anatomopatológica 33

5.4 Avaliação imunoistoquímica das MMP-2 e -9 39

5.5 Atividade Gelatinolítica *in situ* 46

5.6 Avaliação da descontinuidade da lâmina basal através da expressão de colágeno IV 49

5.7 Co-localização da atividade gelatinolítica *in situ* com as imunofluorescências de dupla marcação para colágeno IV e MMP -2 ou -9.56

6 DISCUSSÃO 63

7 CONCLUSÕES 69

REFERÊNCIAS 71

APÊNDICES 86

Apêndice A..... 86

Apêndice B..... 89

Apêndice C 93

Apêndice D 94

ANEXOS..... 96

Anexo A 96

1 INTRODUÇÃO

Apesar de ser conhecido como “um dos males mais antigos da humanidade”, o câncer ainda é uma das doenças que causam mais mortes no mundo. Sua etiopatogenia ainda não é totalmente conhecida, bem como os tratamentos disponíveis são, em sua maioria, mutilantes e/ou causam morbidades. Cerca de 7% destas doenças ocorrem na cavidade bucal, caracterizadas por progressão imprevisível, e com taxas de mortalidade consideráveis.

O câncer bucal é uma doença multifatorial, que inclui o tabagismo, etilismo, presença de lesões potencialmente malignas, fatores genéticos, dentre outros. Sabe-se que a biologia biomolecular do câncer é de extrema importância e, com melhores conhecimentos a respeito de sua interação com a doença, pode ser promissora no desenvolvimento de ferramentas que possibilitem o diagnóstico precoce e tratamentos mais eficazes.

Dentre os milhares dos componentes biomoleculares que podem estar envolvidos no desenvolvimento e progressão do câncer, estão as endopeptidases denominadas Metaloproteinases de Matriz Extracelular. Estudos mostram que a ação destas parece estar relacionada com a agressividade e possibilidade de metástases dos cânceres. Assim, um melhor conhecimento a respeito de seu comportamento frente a esta neoplasia é de extrema importância.

2 REVISÃO DE LITERATURA

2.1 Câncer Bucal

Em 2008 ocorreram 12,7 milhões de novos casos de câncer e 7,6 milhões de mortes devido a este mal no mundo. Curiosamente, mais de 50% de ambas as estimativas ocorreram em países em desenvolvimento, como o Brasil (Jemal *et al.*, 2011).

O Ministério da Saúde define que o termo câncer "é o nome dado a um conjunto de mais de 100 doenças que têm em comum o crescimento desordenado de células, que invadem tecidos e órgãos". Além disso, a palavra "câncer" é utilizada para se referir a um dado tipo de neoplasia maligna (INCA, 2011). Mutilante e com alta taxa de mortalidade, houve 263,9 mil novos casos e 128 mil mortes devido ao câncer bucal no mundo em 2008, representando um problema de saúde pública mundial (Jemal *et al.*, 2011).

O câncer bucal representa cerca de 7% dos cânceres dos seres humanos, sendo o Carcinoma Espinocelular (CEC) o tipo mais comum, representando mais de 90% dos casos (INCA, 2011; Jemal *et al.*, 2011). Estudos apontam que o câncer bucal é a 8ª maior causa de morte nos Estados Unidos (Garavello *et al.*, 2008). Foram registrados no Brasil cerca de 6,5 mil novos casos de câncer bucal e 2,8 mil mortes devido ao mesmo em 2008 (Jemal *et al.*, 2011). Estão previstos para 2012 cerca de 14 mil novos casos, onde 9.940 são em homens e 4.180 em mulheres (INCA, 2011).

Pacientes do gênero masculino apresentam incidência duas vezes maior de câncer bucal em relação ao gênero feminino, prevalecendo entre a sexta e sétima década de vida (Patel *et al.*, 2007; Jemal *et al.*, 2011). No entanto, pesquisas mostram que o perfil do indivíduo portador de CEC tem se alterado gradualmente, onde mais mulheres com idade inferior aos 60 anos têm sido afetadas pela enfermidade (Garavello *et al.*, 2008).

A base de língua e assoalho bucal são as regiões mais afetadas, compreendendo cerca de 80% de toda mucosa intrabucal, além de serem regiões

com grande drenagem sanguínea e linfática. Outras regiões bastante acometidas também são o palato, gengiva e retrocomissura (Kerdpon & Sriplung, 2001; Cardesa *et al.*, 2005; Johnson *et al.*, 2005; Ghoshal *et al.*, 2006; Ariyoshi *et al.*, 2008).

O quadro clínico do CEC bucal pode variar de acordo com a região afetada, porém geralmente apresenta-se como uma tumefação da mucosa com ulceração, podendo ter dor local e/ou irradiada para o ouvido, principalmente quando afeta base de língua. Além disso, pode apresentar mau cheiro (casos avançados e/ou agressivos), dificuldade para falar e deglutir, perca de peso e eventuais nódulos cervicais (Johnson *et al.*, 2005).

Histopatologicamente é caracterizado por uma desordem proliferativa de células da camada espinhosa do epitélio. As células podem exibir citoplasma bastante eosinófilo, núcleo vesicular de tamanho aumentado com hipercromatismo, pontes intercelulares proeminentes, pérolas de queratina, pleomorfismo celular e figuras de mitose atípicas (Cardesa *et al.*, 2005). Várias classificações histopatológicas foram desenvolvidas para o CEC na tentativa de explicar e prever o comportamento tão variado dos tumores clinicamente similares (Anneroth *et al.*, 1987; Bryne *et al.*, 1992; Brandwein-Gensler *et al.*, 2005; Cardesa *et al.*, 2005). No entanto, a mais utilizada ainda é a sugerida pela OMS (2005).

O CEC é uma doença multifatorial e seus diversos fatores etiológicos parecem agir de forma a aumentar o número de mutações nos queratinócitos bucais (Scully & Bagan, 2009). Dentre os principais fatores, tabagismo e o etilismo encontram-se fortemente correlacionado ao desenvolvimento do CEC (Hashibe *et al.*, 2009). Porém, outros fatores etiológicos também têm sido identificados, como o papiloma vírus humano (D'Souza *et al.*, 2009) e fatores genéticos, como a desregulação do gene p53, aneuplidia de DNA, dentre outros (Whyte *et al.*, 2002).

O tabagismo ainda é principal fator de risco do CEC. O efeito direto da nicotina, um alcaloide presente na planta que compõe o cigarro, causa defeitos na regulação da proliferação (apoptose, por exemplo), induzindo a produção de fatores de transcrição dos queratinócitos bucais. Além disso, a nicotina pode

interferir na transição epitelial-mesenquimal, caracterizado pela perca de adesão celular, inibição da E-Caderina e aumento na mobilidade celular. Estes eventos são essenciais ao desenvolvimento do tecido normal e na progressão de um carcinoma (Reno *et al.*, 2011). Outras formas de tabagismo têm sido associadas à incidência do CEC bucal. Pesquisas têm atribuído esta doença ao uso de tabaco sem fumaça (Boffetta *et al.*, 2008; Muwonge *et al.*, 2008), narguilé (Dar-Odeh & Abu-Hammad, 2009) e mascar Betel (Reichart & Nguyen, 2008).

O consumo de álcool, em conjunto com o tabagismo, é um importante fator de risco, onde o indivíduo fumante que consome mais de 4 copos de bebida/dia apresenta até cinco vezes mais chances de desenvolver um CEC. Além disso, estudos mostram que o álcool sem associação com o tabagismo talvez não seja um fator de risco marcante (Pelucchi *et al.*, 2011).

Atualmente, o papiloma vírus humano (HPV), principalmente o subtipo 16, tem sido bastante relacionado ao câncer bucal (D'Souza *et al.*, 2009). Estima-se que ocorram aproximadamente 30 mil cânceres de orofaringe causados pelo HPV no mundo. A maioria relacionada às amigdalas e base de língua (Kreimer *et al.*, 2005; D'Souza & Dempsey, 2011). Geralmente os pacientes com CEC de boca HPV positivos possuem um perfil diferente dos portadores de CEC HPV negativos: são indivíduos com menos de 50 anos de idade, muitas vezes não tabagistas e não etilistas. Estes pacientes tendem a responderem melhor ao tratamento, quando comparados ao grupo de CEC HPV negativos tabagistas, tendo um melhor prognóstico e chegando a ter até quatro vezes mais tempo de sobrevida em 5 anos. A eficácia da vacina para HPV nos casos de CEC bucal ainda não está muito clara, mas estudos já sugerem resultados satisfatórios (D'Souza & Dempsey, 2011).

Apesar de serem bastante relacionados ao desenvolvimento do CEC, cerca de 20% dos portadores de CEC bucal não foram expostos aos fatores de risco. Isso sugere que deve haver outros fatores envolvidos, provavelmente genéticos (Murugan *et al.*, 2012).

A pesquisa em biologia molecular anda em passos largos neste sentido, as quais já evidenciaram uma série de oncogenes, genes supressores e reguladores de tumor participantes no desenvolvimento e progressão do CEC (Field, 1992). Uma das primeiras proteínas descobertas foi a *p53*, codificada pelo gene p53. Inicialmente, o gene p53 foi considerado um oncogene, no entanto estudos revelaram que, na verdade, tratava-se de um gene regulador (Whyte *et al.*, 2002).

A proteína *p53* é responsável pela identificação de danos no DNA após o ciclo celular, reparando-o ou induzindo a célula a sofrer apoptose. Este processo ocorre através da interação do *p53* com uma série de proteínas e sinais intracelulares, tais como o gene *p21* em associação com as proteínas ciclina D1, Rb e Bcl2, responsáveis pela progressão do ciclo celular (Whyte *et al.*, 2002). A infecção pelo HPV 16 promove a síntese dos oncogenes E6 e E7, os quais inibem a *p53* e *Rb*, respectivamente, descontrolando a regulação da proliferação celular (Whyte *et al.*, 2002; D'Souza & Dempsey, 2011).

O oncogene *ras* também foi um dos primeiros a serem descobertos. Este gene codifica a proteína *ras*, a qual participa na transdução de sinais via membrana celular, controlando a proliferação, migração, adesão, integridade do citoesqueleto, sobrevivência e diferenciação celular. Portanto, sua expressão, bem como a presença de mutação no mesmo, pode ter relação direta com o prognóstico da lesão (Murugan *et al.*, 2012).

Estudos apontam para o papel dos genes HOX no desenvolvimento do CEC. Os genes da família HOXB são inativos nos tecidos bucais normais, com exceção do HOXB2, HOXB7 e do HOXB13. Pesquisadores mostraram que a expressões destes genes estão aumentadas CEC's bucais, especialmente o HOXB7 (De Souza Setubal Destro *et al.*, 2010; Bitu *et al.*, 2012).

Em suma, a expressão aberrante e função das moléculas envolvidas no desenvolvimento e progressão dos CEC's podem ser usadas como biomarcadores, principalmente nas lesões potencialmente malignas (ver adiante). Além dos genes e proteínas citados, inúmeros outros estão relacionadas à proliferação, adesão e infiltração celular (Jin, 2010).

2.2 Lesões Potencialmente Malignas Bucais

Sabe-se que a transição da mucosa normal para um carcinoma invasivo é um processo complexo de múltiplas etapas e com etiologia multifatorial. As alterações da mucosa que precedem a ocorrência de uma lesão maligna são de grande interesse neste contexto, sendo as lesões potencialmente malignas bucais alvos de inumeros estudos (Kuffer & Lombardi, 2002).

Lesões potencialmente malignas (LPM) são definidas como "um tecido morfologicamente alterado, o qual apresenta maior tendencia a desenvolver um carcinoma, quando comparado a um tecido normal" (Gale *et al.*, 2005; Amagasa *et al.*, 2011). Até 2009 o termo "Lesões Pré-Malignas" era amplamente utilizado, porém van der Waal (2009) sugeriu a substituição desta terminologia por "Lesões Potencialmente Malignas". A justificativa baseiou-se no fato de que a presença de uma LPM não seja uma condição *sine qua non* para ocorrência do CEC bucal, pois há relatos de malignizações a partir de leucoplasias sem displasia prévia. Além disso, as taxas de malignização das LPM's variam de 5 a 25%, mostrando que menos de 1/4 dos casos realmente foram "pré-malignos" (Reibel, 2003; Gale *et al.*, 2005; Rhodus, 2005; Martínez-Sahuquillo Márquez *et al.*, 2008).

A leucoplasia bucal é a principal representante das LPM's, sendo definida como "placa ou mancha branca que não pode ser caracterizada clinicamente ou patologicamente como qualquer outra enfermidade" (Gale *et al.*, 2005; Roosaar *et al.*, 2007). Trata-se de um termo clínico usado temporariamente como hipótese diagnóstica, que implica na exclusão de outras lesões de aspecto similar. Dentre as lesões brancas que devem entrar no diagnóstico clínico diferencial, temos a hiperqueratose friccional, queimadura por aspirina, candidose hiperplásica, linha alba, morsicatio, leucoplasia pilosa, dentre outras (van der Waal, 2009). A história clínica é de extrema importancia, pois através dela pode-se descobrir a etiologia da lesão (Gale *et al.*, 2005). Um esquema de conduta clínica nos casos de LB, proposto por van der Wall (2009) está adaptado na Figura 1.

A prevalência mundial estimada da LB é de aproximadamente 2% (Petti, 2003). Estudos tentaram estabeler um padrão de prevalência entre gênero, idade e região bucal afetada, porém os resultados são controvérsios. Aparentemente, tais características são específicas para cada poupulação e região geográfica avaliada, provavelmente devido aos hábitos e costumes locais (Amagasa, 2011; Liu *et al.*, 2011; Pereira Jdos *et al.*, 2011). Porém, de maneira geral, as leucoplasias parecem ser mais prevalentes em individuos do gênero masculino, com idade variando entre a terceira e sexta década de vida (Napier & Speight, 2008). Dentre as regiões mais afetadas estão a língua, mucosa jugal, retrocomissuras e rebordo alveolar (Napier & Speight, 2008; Liu *et al.*, 2011).

O tabagismo está bastante relacionado ao desenvolviento das LB's (Napier & Speight, 2008). O tipo de tabagismo, bem como a frequencia do habito, influencia na distribuição das leucoplasias na região bucal. Individuos que fazem uso do "cigarro invertido" tendem a apresentar lesões no palato duro, os que mascam apresentam onde o fumo é "depositado" e os que fazem uso de charutos e cigarros tendem a desenvolver as lesões em assoalho bucal. Não há evidencias de que o alcool seja um fator de risco isolado, mas é um importante cofator quando associado ao tabaco (Napier & Speight, 2008; van der Waal, 2009). Estudos mostram que inidividuos tabagistas e portadores de LB, ao cessarem o hábito, tendem a apresentar regressão das lesões e diminuição significativa do risco de malignização (Napier & Speight, 2008; Warnakulasuriya *et al.*, 2010).

A relação entre as LB's e o HPV ainda não é clara. Ainda há poucos estudos a respeito, principalmente com acompanhamento em longo prazo para avaliação do prognostico. No entanto, estudos tem apontado uma relação significativa entre a presença clínica da LB HPV positivas. Isto pode sugerir que o HPV está relacionado no desenvolvimento da LB, porém não conclusivo (Syrjanen *et al.*, 2011).

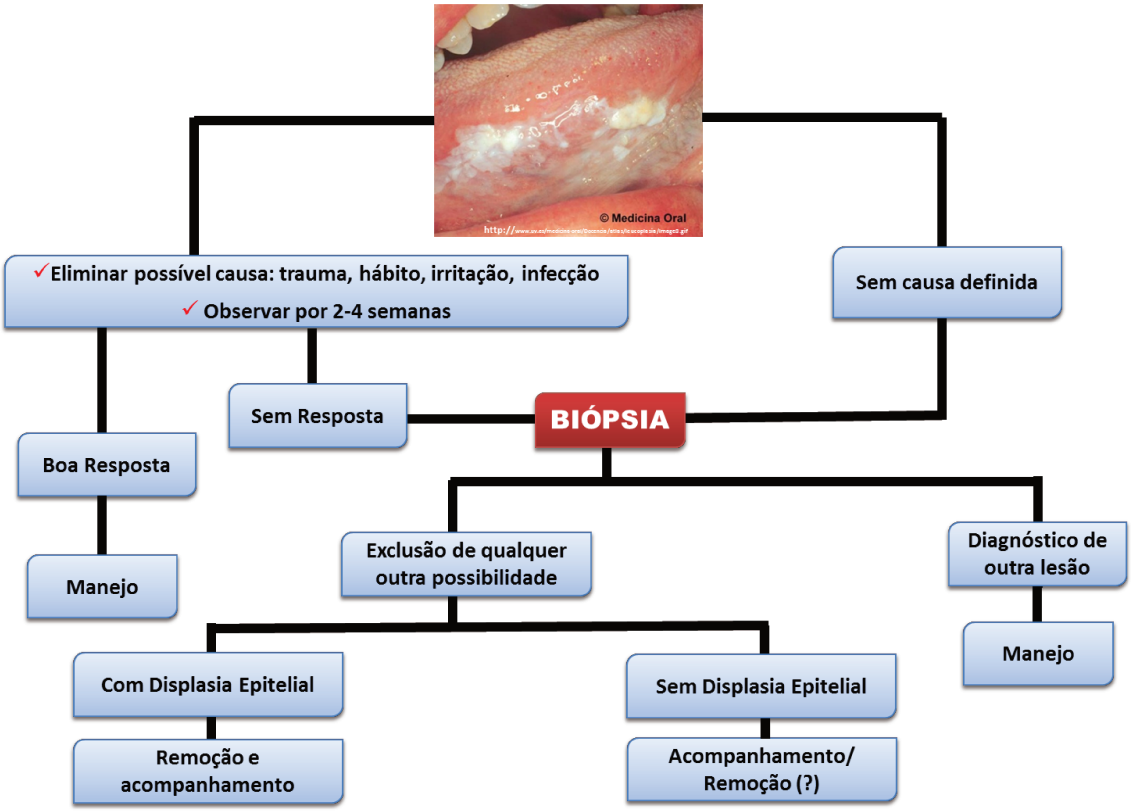

Figura 1 - Conduta clínica para diagnóstico da leucoplasia bucal adaptado de van der Wall (2009).

Clinicamente, as LB's podem variar de discretas machas brancas à placas esbranquiçadas e verrucosas com regiões avermelhadas e/ou erodidas. Quando o componente vermelho predomina nessas lesões, estas podem ser denominadas de eritroleucoplasias (Gale *et al.*, 2005). Estudos apontam que a aparência clínica pode estar relacionada com o grau de malignização e prognóstico das LB's. Diante disso, autores têm sugerido criterios para classificação clínica, porém são métodos subjetivos e devem ser consideradas as variações intra e inter observadores (Amagasa *et al.*, 2011).

A OMS (2005) classificou as LB's em dois tipos clínicos: Homogeneas e Não-homogeneas. As LB Homogêneas são subdivididas em planas, onduladas, corrugadas ou "pedra-pomes". Da mesma forma, as não-homogêneas são subdivididas em verrucosa, nodulares (pontilhado), ulceradas, eritritroplásicas e

verrucosas. O termo “não-homogêneo” refere-se a mudança de cor, onde há a presença de componente vermelho nestas lesões (Axell *et al.*, 1996).

Amagasa *et. al.* (2011), diante da subjetividade e falta de reprodutibilidade na classificação proposta pela OMS, sugeriu uma nova classificação, onde as leucoplasias são classificadas em Tipo I, II, III e IV, de acordo com as características sumaraizadas no Quadro 1.

Classificação Clínica	Características Clínicas
Tipo I	Mancha ou placa branca plana sem áreas vermelhas
Tipo II	Mancha ou placa branca plana com erosão ou áreas vermelhas
Tipo III	Mancha ou placa branca ligeiramente elevada
Tipo IV	Mancha ou placa branca marcadamente elevada

Quadro 1– Classificação clínica das leucoplasias adaptado de Amagasa *et al.* (2011)

Segundo os autores, esta classificação é mais reprodutivel e precisa às características clinicas das LB’s, podendo ser mais bem correlacionada com a possibilidade de malignização. Observou-se que a LB tipo II está significamente associada a um maior grau de malignização em relação aos demais tipos.

As Leucoplasias Verrucosas Proliferativas (LVP) são um tipo de LPM que, apesar de assemelharem-se às LB’s Não homogêneas, são consideradas uma entidade distinta. As LVP’s são caracterizadas por placas ou machas brancas difusas e múltiplas, com prevalência quatro vezes maior no gênero feminino a partir da sexta década de vida, com alta taxa de recorrência e malignização, a qual pode variar de 60 a 100% (Cabay *et al.*, 2007; Bagan *et al.*, 2010; Gouvea *et al.*, 2010).

O tamanho da LB também pode ser considerado como um fator prognóstico. Holmstrup *et al.* (2006) observou que lesões maiores que 200 mm^2

apresentaram 5,4 vezes mais chance de malignização quando comparadas a lesões menores.

Atualmente, considera-se a displasia epitelial como o principal fator de risco para malignização da LB. A OMS (2005) dividiu as LB's de acordo com o grau de displasia epitelial (Quadro 2), pois acredita-se que quanto mais intensa a displasia, maior a possibilidade de malignização da lesão (Napier & Speight, 2008; van der Waal, 2010). Curiosamente, apesar desta concepão que atribui às displasias epiteliais um maior risco de malignização ser amplamente aceita, não há muitos estudos que comprovam tal hipótese. Além disso, alguns são controvérsios e colocam em dúvida tal afirmação, como foi evidenciado por Holmstrup *et al.* (2006).

No entanto, outros autores apontam que tal fato pode ser em decorrência da subjetividade inerente à tecnica de gradação da displasia epitelial (Amagasa *et al.*, 2011). Outros estudos já conseguiram relacionar o grau de displasia com a taxa de malignização, que ficou por volta de 13% (Silverman *et al.*, 1984; Schepman *et al.*, 1998; Amagasa *et al.*, 2006).

CLASSIFICAÇÃO	ALTERAÇÕES
Hiperqueratose e Acantose	- Hiperplasia da camada espinhosa (acantose) e / ou em camadas basais/parabasais - A arquitetura mostra estratificação regular, sem atipia celular
Displasia Leve/Moderada	- A alteração arquitetônica está limitada à parte inferior e média do epitélio - Pouca atipia celular
Displasia Intensa	- A alteração arquitetônica envolve mais do que dois terços do epitélio - Atipias celulares acentuadas

Quadro 1 – Resumo e adaptação dos critérios sugeridos pela OMS (2005) para gradação das displasias

Amagasa *et al.* (2006) analisou o período entre a biópsia inicial da LB e a correlacionou com a transforação maligna. Observou-se que o grupo com displasia intensa apresentou periodos de transformação maligna mais curtos

(cinco anos ou menos), enquanto as lesões que foram gradadas em displasia leve/moderada e as sem displasia apresentaram periodos mais longos, variando de 5 a 25 anos. Tais descobertas sugerem que o grau de displasia também pode influenciar no tempo necessario para malignização.

Dentre as descobertas biomoleculares relacionadas ao prognóstico e melhor entedimento da etipatogenia das LB's, a ploidia de DNA parece mostrar-se uma ferramenta promissora. Pesquisadores observaram que lesões displásicas que apresentaram aneuploidia se malignizaram num tempo menor em relação aos casos com diploidia (Torres-Rendon *et al.*, 2009b).

Marcadores biomoleculares também têm sido estudados e associados às LB's, tais como os oncogendes Ras e Myc; genes supressores de tumor como o p-53, -21, -27 e -16; e marcadores de proliferação celular, como o ki-67, McM, PCNA e geminina. Apesar das descobertas animadoras, nenhum destes podem ser usados como marcadores independentes de malignização (Torres-Rendon *et al.*, 2009a; Jin, 2010).

Assim, diante da variedade de fatores de risco na malignização, van der Waal (2010) sumarizou os principais fatores de risco da seguinte forma:

1) Gênero Feminino
2) Presença de LB's em não-tabagistas
3) Lesões localizadas em língua e/ou assoalho de boca
4) Tamanho > 200 mm2
5) Presença de displasia epitelial
6) Presença de aneuploidia de DNA

O diagnóstico precoce do CEC bucal desempenha um papel chave na progressão da doença, na resposta ao tratamento, e, finalmente, a qualidade de vida e sobrevida do paciente (Jin, 2010). Assim, é evidente a necessidade de mais estudos para uma melhor compreensão da etiopatogenia das LB's para serem desenvolvidas novas formas de diagnóstico e tratamento.

2.3 Metaloproteinases de Matriz Extracelular

As metaloproteinases de matriz (MMP) são endopeptidases cálcio-dependentes, estruturalmente e funcionalmente semelhantes, responsáveis pela degradação da matriz extracelular (MEC). Elas foram identificadas pela primeira vez em vertebrados em 1962, por Jerome Gross e Charles M. Lapiere, durante um estudo sobre a degradação do colágeno tri-helicoidal na metamorfose da cauda do girino (Gross & Lapiere, 1962). Desde então, as MMP's vêm sendo estudadas em vários eventos fisiológicos e patológicos nos seres humanos. Avanços significativos nas pesquisas demonstraram que a expressão e atividade anormais das MMP's podem estar relacionadas a diversas doenças inflamatórias, malignas e degenerativas. Tais descobertas são estimulantes, pois uma melhor compreensão a respeito das MMP's pode culminar em métodos de diagnóstico e de tratamento para diversas doenças (Cawston, 1996; Johnson *et al.*, 1998; Massova *et al.*, 1998).

Há 20 anos, somente sete membros da família das MMP's eram conhecidos (Matrisian, 1990), no entanto, novos tipos foram progressivamente sendo descobertas, onde a MMP-26 foi uma das últimas novas integrantes da família das MMP's (Gruber *et al.*, 2011).

Devido à semelhança estrutural e funcional, as MMP's foram classificadas de acordo com sua especificidade substrato-alvo, originando quantro grupos: Colagenases (MMP-1, -8 e -13), Gelatinases (MMP-2 e -9) Estromelisinas (MMP-3, -10 e -13) e "Tipo Membrana" (MMP-14, -15, -16, -17, -24 e 25). Estas últimas são caracterizadas pela presença um domínio citosólico unido a um transmembranar (Figura 2), permitindo-os ancorar-se na membrana (Chow *et al.*, 2007). Contudo, esta classificação em quatro grupos não é a mais adequada, pois existem MMPs que não se enquadram a nenhuma destas classificações ou possuem afinidade por mais de um substrato, como a MMP-7 (Chow *et al.*, 2007).

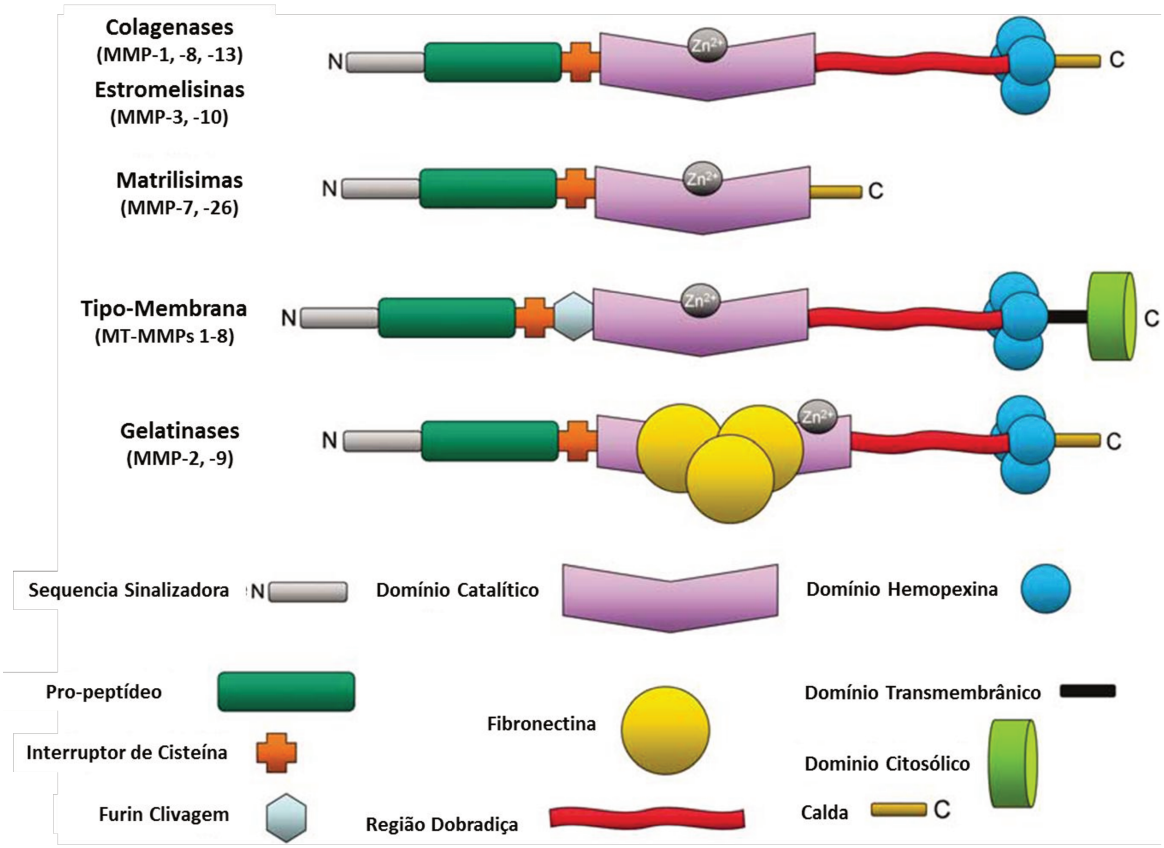

Figura 2 – Estrutura das MMP's, adaptado de Chow *et al.* (2007).

As estruturas básicas das MMP's consistem em um domínio catalítico contendo três resíduos de histidina ligados a um átomo de zinco (Zn^{+2}), e um pró-peptídeo, onde está presente o aminoácido cisteína (Visse & Nagase, 2003; Chow *et al.*, 2007). No estado inativo, este resíduo de cisteina interage com o íon zinco, mantendo a latência das MMPs (Van Wart & Birkedal-Hansen, 1990; Becker *et al.*, 1995).

Para ocorrer a ativação enzimática (Figura 3), normalmente é necessária a clivagem dos pró-peptídeos para haver exposição do sitio catalítico ou a dissociação da interação do zinco com a cisteína, o que pode ocorrer pela ação de agentes desnaturantes (Woessner, 1991; Page-McCaw *et al.*, 2007).

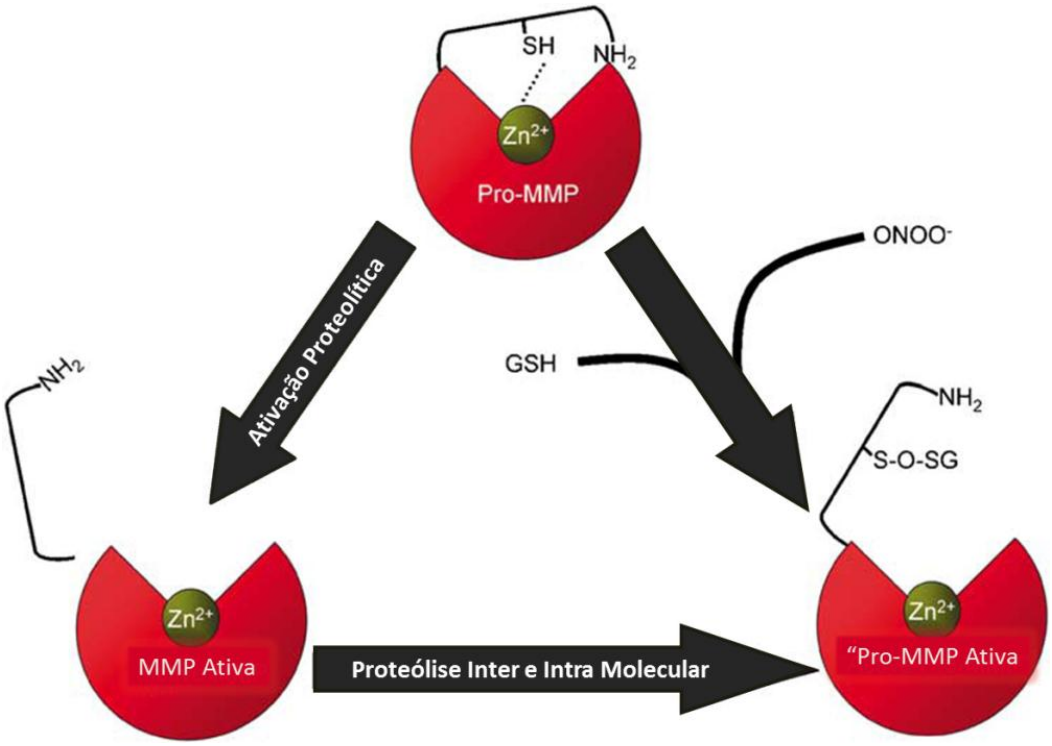

Figura 3 – Esquema de ativação da MMP-2, adaptado de Chow *et al.* (2007).

As MMP's exercem diversos papéis fisiológicos no organismo. Sua expressão e atividade já foram observadas no desenvolvimento embrionário, morfogênese, angiogênese, ovulação, dilatação cervical, remodelagem tecidual e óssea, cicatrização de feridas, apoptose e outros. Alterações gênicas e pós transcricionais da expressão das MMP's estão relacionadas com o processo patológico da artrite, fibrose, crescimento tumoral e metástase, nefrite, doenças periodontais e neurológicas, hipertensão e aterosclerose (Visse & Nagase, 2003; Page-McCaw *et al.*, 2007; Back *et al.*, 2010).

Como todo processo fisiológico equilibrado, a atividade das MMP's deve ser regulada. Esse papel é exercido pelos inibidores teciduais de metaloproteinases (TIMP), responsáveis pela inativação das MMP's (Visse & Nagase, 2003; Page-McCaw *et al.*, 2007). São conhecidos quatro tipo de TIMPs:

TIMP-1,-2,-3 e -4. Suas eficácias na inativação das MMP's são variáveis e muitas vezes não muito claras (Visse & Nagase, 2003; Page-McCaw *et al.*, 2007).

2.3.1 Metaloproteinases 2 e 9 relacionadas ao desenvolvimento do Carcinoma Espinocelular

Os níveis de expressão constitutiva das MMP's são normalmente baixos, sendo alterados apenas em certas circunstâncias fisiológicas quando a MEC necessita de remodelação, como na embriogênese e remodelação óssea. Aumento da expressão e atividade das MMP's pode ser observado em muitas doenças, em particular, acidentes cardiovasculares e neoplasias.

Basicamente, a progressão de um carcinoma consiste na multiplicação desenfreada de células tumorais, as quais tendem invadir os tecidos adjacentes. Para que tal evento ocorra, é necessário que as células cancerosas rompam a lâmina basal que envolve seu tecido de origem, sendo esta uma das primeiras barreiras naturais contra a invasão tumoral (Robinson *et al.*, 2003; de Vicente *et al.*, 2005).

Levando-se em conta que a lâmina basal é constituída principalmente por colágeno IV e laminina, estudos clínicos e laboratoriais têm relacionado à expressão aumentada das MMP-2 e -9 com o potencial maligno e invasivo de vários tipos de câncer devido à particular habilidade destas MMP's de degradar colágeno tipo IV (Bindhu *et al.*, 2006; El Houda Agueznay *et al.*, 2007; Chen *et al.*, 2008; Hohberger *et al.*, 2008).

Diante do potencial de malignização das LB's e da importância do diagnóstico precoce dos CEC's bucais, Santos-Garcia *et al.* (2006) investigaram 124 amostras de LB com variado quadro histopatológico (hiperqueratose, vários graus de displasia e carcinoma) e constataram que na medida em que se intensificava a displasia epitelial das amostras, reduzia-se ou perdia-se a expressão da laminina e do colágeno tipo IV nos espécimes.

Bindhu *et al.* (2006) examinaram a expressão de MMP-2 e MMP-9 em biópsias de 137 sujeitos portadores de lesões bucais potencialmente malignas e

neoplasias malignas e constataram que a expressão dessas gelatinases aumentava à medida que se agravava a displasia epitelial, com expressão ainda maior nas lesões já diagnosticadas como carcinomas. No mesmo estudo, os autores puderam estabelecer um paralelo entre a expressão das gelatinases com a marcação imunoistoquímica do fator nuclear kappa B (NF-kB) nos espécimes, reforçando a hipótese do papel regulador deste fator na expressão das gelatinases.

Patel *et al.* (2007) avaliaram a expressão de MMP-2 e MMP-9 em amostras de tecido de lesões malignas bucais de 60 pacientes assim como a concentração plasmática dessas gelatinases. Os autores sugeriram que a expressão da MMP-2 e -9 poderia ser um marcador diagnóstico útil na detecção e monitoramento de lesões malignas, uma vez que a expressão tecidual destas MMP's mostrou-se aumentada nessas lesões, assim como no plasma.

Também foi observada a correlação entre a expressão da MMP-9, atividade de óxido nítrico, expressão e mutação da p53 e angiogênese em CEC's de cabeça e pescoço. Isto levanta a possibilidade de que a mutação da p53, frequentemente presente nos CEC's, pode resultar na angiogênese e invasão aumentada relacionada com o aumento da produção de óxido nítrico e MMP pelas células tumorais, contribuindo na progressão do tumor (Franchi *et al.*, 2002).

A MMP-9 é uma mediadora da clivagem do receptor alfa de interleucina-2 solúvel (IL-2Rα) por células T pré-ativadas e tal receptor está envolvido na transdução de sinais estimuladores da proliferação celular. El Houda Agueznay *et al.* (2007) investigaram o valor prognóstico da concentração plasmática de MMP-9 e do receptor alfa de interleucina-2 solúvel (IL-2Rα) em pacientes com neoplasias malignas em cabeça e pescoço e observaram que níveis elevados dos dois marcadores estavam relacionados a um menor tempo de sobrevida dos pacientes. Curiosamente, Tsai *et al.* (2003) relacionou a maior expressão e atividade das MMP-2 e -9 com maior agressividade do CEC bucal *in vivo*, e observou que os inibidores de proteína quinase C também podem inibir a

atividade das MMP-2 e -9 *in vitro*, podendo ser um potencial fármaco contra o câncer.

A interação epitélio-mesenquima exerce uma importante função no comportamento tumoral. Estudos demonstraram que a produção de MMP's pelas células mesenquimais, como células endoteliais, inflamatórias, pericitos, fibroblastos e miofibroblastos, contribuem para a modulação e degradação da MEC e consequente invasão e metástase tumoral (Jodele *et al.*, 2006).

Além de produzir MMP's, as células do estroma também podem induzir as células tumorais a produzi-las, contribuindo para um fenótipo mais agressivo. Sobral *et al.* (2011) demostraram que miofibroblastos induzem as células tumorais do CEC bucal a produzirem MMPs e apresentarem um perfil mais agressivo.

Estudos com MMPs são complexos, pois estas proteases têm regulação da transcrição gênica e controle da atividade em vários níveis, ou seja, a quantidade do seu mRNA pode estar aumentada, mas não a quantidade de proteína expressa. Além disso, mesmo quando expressas em quantidades aumentadas, elas podem não estar ativas no tecido, pois podem estar na forma latente ou ligadas às TIMPs.

3 PROPOSIÇÃO

Diante dos inúmeros indícios da participação das MMP-2 e -9 no desenvolvimento e progressão das LB's e CEC's bucais, as finalidades desta dissertação encontram-se fundamentadas nos seguintes objetivos:

3.1 Objetivo geral

Correlacionar a imuno-expressão das metaloproteinases 2 e 9 com a atividade gelatinolítica total *in situ* em leucoplasias e carcinomas espinocelulares bucais.

3.2 Objetivos específicos

1) Avaliar a expressão imunoistoquímica das metaloproteinases 2 e 9;

2) Mensurar a atividade gelatinolítica total *in situ* no epitélio e/ou parênquima das lesões;

3) Avaliar a integridade da lâmina basal através da expressão de colágeno IV;

4) Correlacionar e co-localizar a atividade gelatinolítica total *in situ* com a imunofluorescência de dupla marcação para colágeno IV e metaloproteinases 2 ou 9;

5) Correlacionar os achados anteriores com os aspectos clínicos e anatomopatológicos;

4 MATERIAIS E MÉTODOS

4.1 Considerações Gerais

O projeto de pesquisa referente ao presente estudo foi avaliado e aprovado pelo Comitê de Ética em Pesquisa da FOP-UNICAMP, sob o protocolo 018/2011 (Anexo A).

Todos os pacientes do presente estudo foram submetidos ao Termo de Consentimento Livre e Esclarecido conforme Apêndice A.

4.2 Indivíduos da Pesquisa

Foi realizado um estudo transversal com um total de 61 pacientes voluntários, atendidos no Orocentro (Centro de Diagnóstico e Tratamento de Lesões Bucais – FOP/Unicamp), na Clinica de Diagnóstico e Tratamento de Lesões Bucais da Prefeitura da Campinas – SP e no Centro de Especialidades Odontológicas II da Fundação Municipal de Saúde de Rio Claro/SP (Tabela 1), no período entre fevereiro/2011 a dezembro/2011.

Os critérios de inclusão dos indivíduos na pesquisa foram:

(1) Idade igual ou superior a 18 anos

(2) Suspeita clinica de leucoplasia ou carcinoma espinocelular intrabucal (lesões labiais não foram incluídas)

(3) Realização de biópsia (incisional ou excisional) da lesão

(4) Tamanho de biópsia igual ou superior a 10mm (para que não houvesse prejuízo para o exame anatomopatológico após a coleta)

(5) Autorização prévia do paciente para coleta, bem como para a utilização dos dados do prontuário e de suas imagens clínicas

Todas as informações referentes às condições sistêmicas dos pacientes e procedimentos realizados foram coletadas a partir dos prontuários médico/odontológicos das respectivas clínicas. Além disso, todos os pacientes portadores de lesões bucais foram submetidos a fotografias digitais intrabucais.

Dentre os pacientes envolvidos, cinco faziam parte do grupo controle, portadores de Hiperplasias Fibrosas causadas por trauma de prótese dentária, as quais foram removidas cirurgicamente. Com consentimento do paciente, um pequeno fragmento foi removido da mucosa adjacente, sem que houvesse prejuízos ou desconfortos adicionais aos já previstos pelo tratamento da lesão. Os dados do prontuário de cada paciente foram transcritos para uma ficha clínica própria da pesquisa (Apêndice B), passando a ser identificado na amostragem apenas pelo seu código de pesquisa.

Tabela 2 - Número e porcentagem de pacientes de acordo com a clínica de atendimento

OROCENTRO (FOP/Unicamp)	28	45,9%
Clinica de Diagnóstico e Tratamento de Lesões Bucais da Prefeitura da Campinas – SP	31	50,8%
Centro de Especialidades Odontológicas II da Fundação Municipal de Saúde de Rio Claro – SP	02	3,3%
TOTAL	**61**	**100%**

Todas as lesões foram fotografadas com a utilização de uma câmera fotográfica profissional para macrofotografia (Figura 4), obtendo-se imagens de vários ângulos e proximidades focais, incluindo a maior que o conjunto fotográfico permitia. Os arquivos de imagem foram nomeados com o respectivo código de pesquisa e data da fotografia para posteriormente serem utilizados na classificação clínica das leucoplasias (quando aplicável).

http://www.fotodhm.com.br/images/_product/280/279631/9ccb55ac7aaa96a1c2f90111f1c5fbc6.jpg http://www.mir.com.my/rb/photography/companies/nikon/nikkoresources/special/images/medicalimages/120f4setup.JPG

Figura 4 - Equipamento fotográfico utilizado para as fotografias clínicas (Corpo SLR D300 Nikon e conjunto para macrofotografia Medical Nikkor Lens 120mm f/4.0 IF)

4.3 Classificação clínica das leucoplasias

Todas as imagens clínicas das leucoplasias foram avaliadas e classificadas de acordo com os critérios sugeridos por Amagasa (2011), sumarizados no Quadro 1.

4.4 Coleta e processamento das amostras

Adaptando a metodologia usada por Galis *et al.* (1995), para possibilitar a avaliação da atividade gelatinolítica *in situ* e co-localizar com a imuno-expressão do colágeno IV e das MMP-2 e -9, realizou-se coletas de tecido fresco, livres de qualquer produto fixador. Imediatamente após a realização da biópsia, com auxilio de uma navalha, um pequeno fragmento foi retirado da peça cirúrgica, de modo que não houvesse prejuízo para o exame anatomopatológico.

O fragmento retirado foi lavado em PBS (Phosphate Buffered Saline – Tampão Fosfato Salino), seco em gaze esterilizada e seccionado ao meio, acompanhando seu eixo de maior diâmetro, sendo esta face de corte posicionada paralelamente em contato ao fundo plano de um recipiente de metal. Em seguida, o material foi imerso em meio de embebição para tecidos congelados (Tissue-Tek® O.C.T. Compound).

Foi posicionado um vasilhame de alumínio contendo 50 ml de acetona (P.A., CHEMCO) em meio a 2 kg de gelo seco, de modo que sua temperatura atingisse por volta de - 120ºC. O recipiente contendo a amostra embebida em O.C.T. era parcialmente imerso na acetona, sendo congelados rapidamente. O bloco de O.C.T. uma vez congelado, era armazenado em cassete previamente identificado e arquivado em freezer – 80ºC (Steu *et al.*, 2008).

Com o auxilio de um criostato (Leica CM1100) do Laboratório de Fisiologia e Biofísica (Departamento de Ciências Fisiológicas FOP/Unicamp), as amostras congeladas foram seccionadas em cortes com espessura de 5µm, posicionadas sobre lâminas (dois cortes por lamina), previamente tratadas com 3-aminopropil-trietoxi-silano (Sigma Chemical Company, EUA), e estocadas a -20ºC sem qualquer agente fixador.

Foram confeccionadas 14 lâminas de cada amostra, sendo 04 coradas em Hematoxilina e Eosina (HE), das quais a de melhor qualidade foi utilizada para avaliação anatomopatológica. Todas as amostras que não obtiveram o mesmo diagnóstico anatomopatológico que a peça de origem não foram inclusas na pesquisa.

4.5 Análise anatomopatológica e gradação das amostras

As lâminas coradas em HE selecionadas foram avaliadas por um patologista oral experiente e calibrado para gradar as displasias epiteliais (quando presentes) e o grau de diferenciação dos CEC's.

Adaptando o método de subclassificação anatomopatológica das leucoplasias proposto pela OMS (2005), as amostras de leucoplasia foram gradadas em leve/moderada e intensa, de acordo com o acúmulo de alterações celulares e da arquitetura tecidual (Quadro 2), assim como sua distribuição na espessura do epitélio. Para gradação quanto a diferenciação dos CEC's, foram utilizados os parâmetros sugeridos pela OMS (2005), os quais dividem os tumores em Bem, Moderadamente Diferenciados e Pouco Diferenciados (Quadro 3).

Parâmetros	Características
Pouco Diferenciado	- Predomínio de células imaturas - Numerosas mitoses típicas e atípicas - Mínima queratinização
Moderadamente Diferenciado	- Certo grau de pleomorfismo nuclear e atividade mitótica
Bem Diferenciado	- Arquitetura tecidual semelhante ao padrão normal do epitélio escamoso

Quadro 2 - Classificação anatomopatológica para CEC's sugerida pela OMS (2005).

4.6 Experimentos Laboratoriais

As reações laboratoriais, registros fotomicrográficos, avaliação/quantificação das imunoistoquímicas, imunofluorescências e zimografias *in situ* foram realizadas no Laboratório de Patologia Oral do Departamento de Diagnóstico da FOP/UNICAMP.

4.6.1 Imunoistoquímica para MMP-2 e -9[1]

As lâminas contendo duas criossecções de 5µm de espessura das amostras estocadas a -20ºC foram retiradas do *freezer* e imediatamente imersas em PBS por 5 minutos. Para bloqueio da peroxidase endógena, foram incubadas em banho de H_2O_2 (Dinâmica) a 10 Volumes por 15 minutos, lavadas em água destilada com 5 trocas a cada 30 segundos, seguidas de 3 banhos de PBS com duração de 1 minuto cada. Em seguida, incubou-se 50µl do anticorpo primário em uma criossecção de cada lâmina (diluições utilizadas no Quadro 3). Para controle negativo, aplicou-se 50µl apenas o diluente de anticorpos no segundo corte. A incubação durou duas horas.

A reação prosseguiu com 3 banhos de PBS (1 minuto cada), 30 minutos de incubação do anticorpo secundário (LSAB-Link, K0675,DAKO), seguidas por mais 3 banhos com PBS (1 minuto cada) e incubação do conjugado streptavidina

[1] Protocolo padronizado pela técnica de imunoistoquímica Fabiana Casarotti do Laboratório de Patologia Oral do Departamento de Diagnóstico Oral FOP/Unicamp.

(LSAB-HRP, K0675,DAKO) por mais 30 minutos. Mais três banhos com PBS (1 minuto cada) foram empregados e a revelação foi realizada com o substrato cromogênico (3,3 diaminobenzidina – DAB, Sigma), 120 mg por 100 ml de PBS mais 2 ml de água oxigenada 10 volumes por 3 a 5 minutos. A reação foi inibida com banhos de água destilada, seguida por banho de 2 minutos com água corrente.

A contra-coloração foi feita com Hematoxilina de Harris por 2 minutos, seguida de lavagem em água corrente por 5 minutos. Os cortes foram desidratados em três banhos de álcool absoluto (1 minuto cada banho), diafanizados em três banhos de xilol (1 minuto cada banho) e montados com lamínulas e balsamo.

Como controle positivo para as MMP-2 e -9 (Figura 5), uma lâmina com duas criossecções de tecidos placentários humanos foi inclusa por reação, para ambos os anticorpos (Xu *et al.*, 2002; Barros *et al.*, 2011).

Anticorpo	Clone	Espécie Hospedeira	Diluição	Fabricante
Anti MMP-2	AB19167	Coelho	1:200	Millipore
Anti MMP-9	EP1254	Coelho	1:200	Millipore
Anti Colágeno IV	MAB1430	Rato	1:100	Millipore
Anti IgG Coelho Conjugado Rodamina*	AP187R	Cabra	1:100	Millipore
Anti IgG Rato Conjugado AMCA*	AP181R	Cabra	1:50	Millipore

Quadro 3 - Anticorpos utilizados na imunoistoquímica e imunofluorescência.
(*Anticorpos secundários usados na dupla marcação nas reações de imunofluorescência)

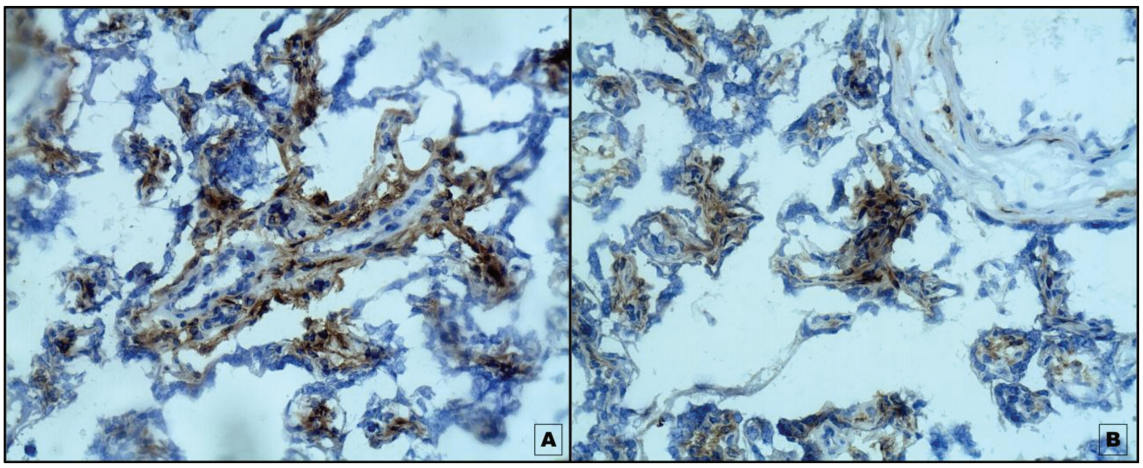

Figura 5 - Imunoistoquímica para MMP-2 (A) e MMP-9 (B) em tecido placentário humano utilizado como controle positivo. Note a intensa marcação nos trofoblastos.

4.6.2 Análise das imunoistoquímicas para MMP-2 e -9.

A análise das imunoistoquímicas foi realizada em microscopia de luz por meio de microscópio binocular (Nikon YS 100, Japão) adaptado com ocular WSCF 10X/18 e objetivas NIKON 4X/0,10, 10X/0,25, 40X/0,65 e 100X/1,25.

A expressão imunoistoquímica das MMP-2 e -9 foram avaliadas semiquantitativamente no parênquima e no estroma de todas as amostras, sendo classificadas de acordo com os parâmetros sumarizados no Quadro 4 (Franchi *et al.*, 2002; Barros *et al.*, 2011).

% DE CÉLULAS POSITIVAS	Score	INTENSIDADE DE MARCAÇÃO	Score
Negativo (0%)	0	Negativo (-)	0
Expressão Baixa (<10%)	1	Intensidade Baixa (+)	1
Expressão Moderada (10-50%)	2	Intensidade Moderada (++)	2
Expressão Alta (>50%)	3	Intensidade Alta (+++)	3

Quadro 4 - Parâmetros utilizados para avaliação da expressão imunoistoquímica das MMP-2 e -9 no parênquima e estroma das amostras.

4.6.3 Zimografia *in situ*

Para avaliação da atividade gelatinolítica *in situ*, utilizou-se da zimografia *in situ*. Esta técnica baseia-se na incubação de criossecções de tecidos não fixados com um substrato que, ao ser degradado por gelatinases/colagenases presentes no tecido, passa a ser microscopicamente detectável sob fluorescência excitada com ondas de luz 495 nm de comprimento. Quanto mais intensa a fluorescência, maior é a atividade gelatinolítica (Galis *et al.*, 1995). Com esta técnica é possível detectar a atividade gelatinolítica diretamente no tecido, possibilitando avaliar as regiões com maior atividade e co-localiza-la com a expressão de outras proteínas através da imunofluorescência (Frederiks & Mook, 2004; Porto *et al.*, 2009).

Assim, as lâminas estocadas a -20ºC foram retiradas do *freezer* e imediatamente imersas em PBS, passando por três trocas consecutivas de 5 minutos cada. Em seguida, uma das criossecções presentes na lâmina foi incubada com o substrato DQ gelatin (E12055, Molecular Probes, Oregon, USA) na concentração de 10,0 µg/ml em tampão Tris-$CaCl_2$ 50 mM. O segundo corte foi utilizado como controle, acrescentando-se apenas tampão Tris-$CaCl_2$. Algumas amostras foram selecionadas e incubadas com o inibidor de MMP 1,10-Phenantrolina a 0,1mM de concentração juntamente com o DQ Gelatin, para confirmar que a fluorescência advinha da atividade de MMPs (Figura 6). A incubação durou 60 minutos em câmara úmida e escura.

Em seguida, as lâminas foram lavadas com três banhos de PBS (5 minutos cada) e montadas com glicerina e lamínulas. Para visualização da fluorescência, foi utilizado um microscópio de fluorescência (Leica DMR, Leica Microsystems, Alemanha) conectado a uma vídeo câmera, com os quais se observou fluorescência verde nas regiões com atividade gelatinolítica. Cada amostra foi fotografada, sob aumento original de 200x, incluindo-se um campo de tecido íntegro da região de epitélio (controles e displasias epiteliais) ou de ilhas e/ou cordões tumorais (CEC's).

A fluorescência foi analisada através do método semiquantificativo com o software ImageJ pela mensuração de pixels, sendo o resultado expresso como unidades arbitrárias (U) de intensidade de fluorescência.

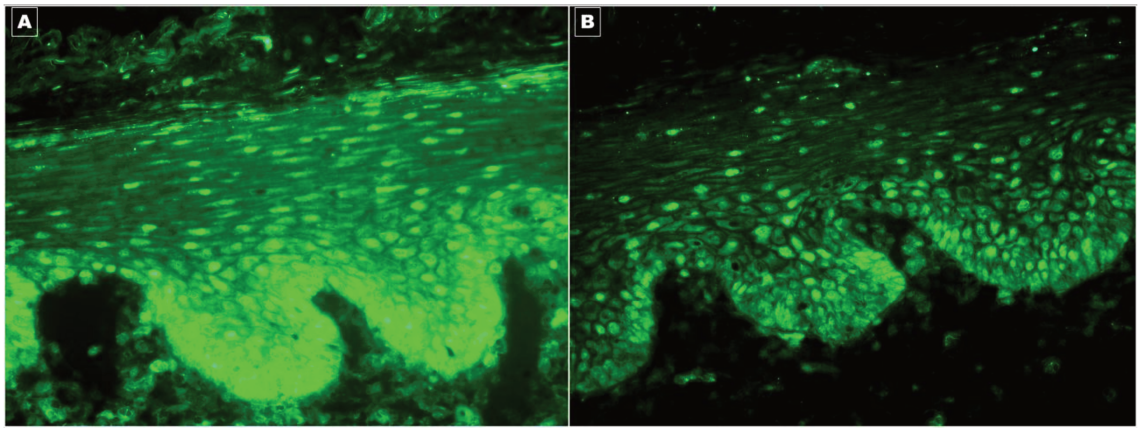

Figura 6 – (A) Epitélio com displasia moderada mostrando forte atividade gelatinolítica na camada basal. (B) Mesma amostra inibida com 1,10- Phenantrolina a 0,1mM de concentração. (aumento original em 200x)

4.6.4 Co-localização da atividade gelatinolítica *in situ* com o colágeno IV e MMP-2 e -9

Para co-localizar a atividade gelatinolítica *in situ* com a presença das MMPs 2 e 9, e detectar uma possível ruptura da lâmina basal constituída de colágeno IV, utilizou-se da técnica de imunofluorescência com dupla marcação entre colágeno IV/MMP-2 e colágeno IV/MMP-9 (informações sobre os anticorpos primários e secundários utilizados estão sumarizadas no Quadro 4 e 6). Este método foi uma adaptação da metodologia utilizada por Porto *et al.* (2009) e Planagumà *et al.* (2011).

Após a incubação com o substrato DQ gelatin, seguido de três banhos com PBS, um corte de cada lâmina foi incubado com os dois anticorpos primários diluídos na mesma solução de albumina a 1% e azida sódica a 0,1% em PBS (PBS/BSA 1%) por 2 horas.

Substrato/ Conjugado	Comprimento de onda absorvida (nm)	Comprimento de onda emitida (nm)	Cor
DQ Gelatin	495	515	**Verde**
Rodamina	550	570	**Vermelho**
AMCA	350	450	**Azul**

Quadro 5 - Comprimentos de ondas absorvidos/emitidos e cores observadas de acordo com os substrato/conjugados utilizados nas reações de fluorescências.

O segundo corte de cada lâmina teve os anticorpos primários omitidos, sendo incubado apenas com PBS/BSA 1% para controle negativo. Após o tempo de reação, as lâminas passaram por 3 banhos de PBS (5 minutos cada).

Seguiu-se para a incubação dos anticorpos secundários por 1 hora, também diluídos juntos em solução de PBS/BSA 1%. As lâminas passaram por mais três banhos de PBS (5 minutos cada) e montadas com glicerina e lamínula. Foram utilizadas amostras de tecido placentário humano como controle positivo.

Para visualização das fluorescências, foi utilizado um microscópio de fluorescência (Leica DMR, Leica Microsystems, Alemanha) conectado a uma vídeo câmera, com os quais se observou fluorescência verde nas regiões com atividade gelatinolítica, vermelha onde havia expressão da MMP em questão e azul onde havia colágeno IV (Figura 7a-c).

Para co-localizar a atividade gelatinolítica *in situ* com a imunofluorescência de dupla marcação, foram realizadas uma fotomicrografia para cada tipo de fluorescência do mesmo campo observado. As imagens foram sobrepostas com o auxílio do programa Picasa3. Onde houve sobreposição de atividade gelatinolítica e expressão de MMP, observa-se coloração amarelada (Figura 7d).

Com a sobreposição das três imagens por campo, os tons de cores foram interpretados da seguinte forma:

1) Amarelo: co-localização apenas da atividade gelatinolítica *in situ* e MMP
2) Roxo: co-localização do colágeno IV com as MMPs
3) Marrom: co-localização do colágeno IV e atividade gelatinolítica *in situ*
4) Branco: co-localização da atividade gelatinolítica *in situ*, MMP e colágeno IV

Essas cores eram obtidas quando ambos marcadores estavam em intensidade alta e equivalentes. Quando havia diferença na intensidade de fluorescência, essas cores destoavam para o tom da cor da fluorescência mais intensa. No caso da sobreposição da atividade gelatinolítica *in situ*, MMP e colágeno IV resultando na cor branca, considerou-se que havia uma alta atividade gelatinolítica naquele ponto bem como uma alta intensidade de marcação da MMP. Como a intensidade da marcação azul foi alta e constante em todas as amostras, as fluorescências verdes e vermelhas das regiões brancas também deviriam ser para atingir esta cor.

Os dados da sobreposição, bem como a presença ou não de ruptura de camada basal através da expressão de colágeno IV, foram analisados apenas de maneira descritiva.

4.7 – Análises estatísticas

Todos os resultados obtidos foram inseridos no *software* SPSS 17.0 para análise descritiva e no Graph Prims 5.0 (Demo) para análise. Os dados foram analisados quanto à distribuição (se normal ou não), sendo feita a seguir a análise de correlação (de Pearson ou Spearman) e testes paramétricos ANOVA e não paramétricos de Mann-Whitney. Para todos os testes estatísticos considerou-se o nível de significância de 5% ($p<0,05$).

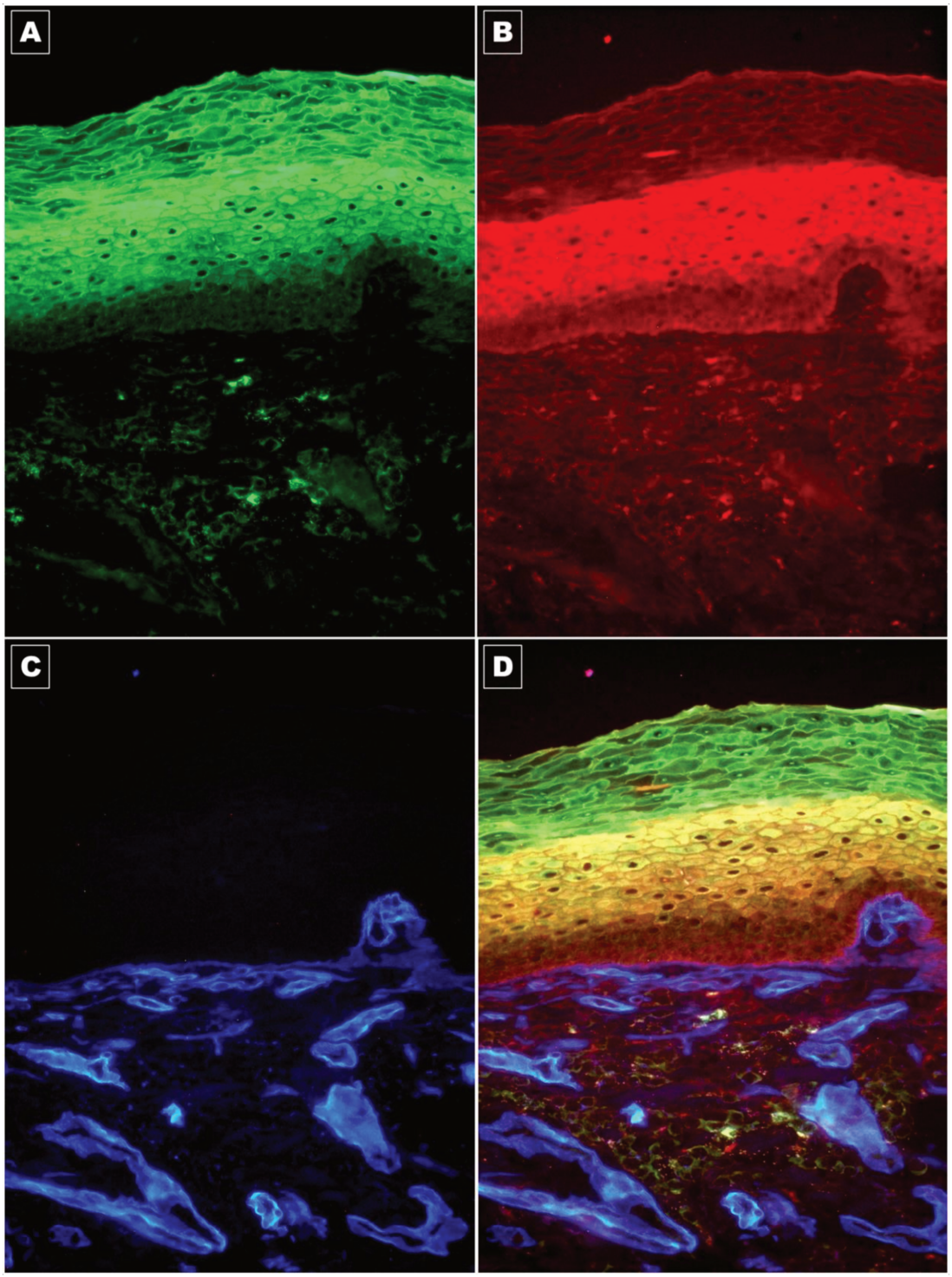

Figura 7 - Epitélio hiperqueratótico incubado com o substrato DQ Gelatin (A) e imunofluorescência com dupla marcação para MMP-2 (B) e colágeno IV (C). As imagens foram sobrepostas para obter a co-localização da atividade gelatinolítica *in situ*, MMP 2 e colágeno IV (D). Observe o tom amarelado onde se co-localiza a MMP-2 com atividade gelatinolítica. (aumento original em 200x)

5 RESULTADOS

5.1 Considerações Gerais

Das 61 amostras inicialmente incluídas neste trabalho, 11 foram excluídas, pois os diagnósticos anatomopatológicos não coincidiram com os resultados de suas respectivas biópsias de origem. Portanto, foram analisadas e processadas as informações das 50 amostras restantes (45 lesões + 5 controles).

5.2 Caracterização dos indivíduos envolvidos na pesquisa

Com relação ao gênero, 31 (62%) pacientes eram masculinos e 19 (38%) femininos, com média de idade de 60,4 e 63,5 anos, respectivamente, variando na faixa de 24 a 81 anos. Já com relação à raça, 38 (78%) eram leucodermas, 10 (20%) melanodermas e 2 (1%) feodermas.

O hábito de tabagismo foi uma característica marcante entre os pacientes, onde 28 (56%) pacientes eram tabagistas, 10 (20%) ex-tabagistas e 12 (24%) não tabagistas, sendo significativa a diferença entre o número de tabagistas com os demais grupos (Gráfico 1). No entanto, não houve diferença significativa quando comparado os hábitos entre gêneros.

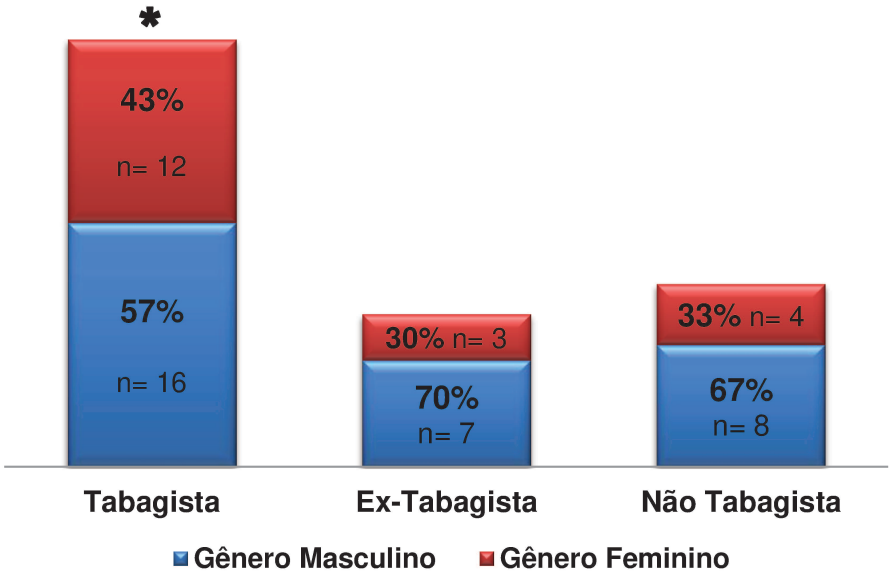

Gráfico 1 – Número e porcentagem de pacientes de acordo com o gênero e tabagismo. (*p<0,05)

Em contraste com o tabagismo, o etilismo não foi tão evidente entre os indivíduos. Apenas 15 (30%) eram etilistas, 4 (8%) ex-etilistas e 31 (62%) não etilistas.

5.3 Caracterização clínica e anatomopatológica das amostras

5.3.1 Caracterização clínica

Das 50 amostras, 30 (60%) foram clinicamente diagnosticadas como leucoplasias, 15 (30%) como carcinomas espinocelulares (CEC) e 5 (10%) como controles. Através das fotografias clínicas, as leucoplasias foram subdivididas em tipo I, II, III e IV (Gráfico 2).

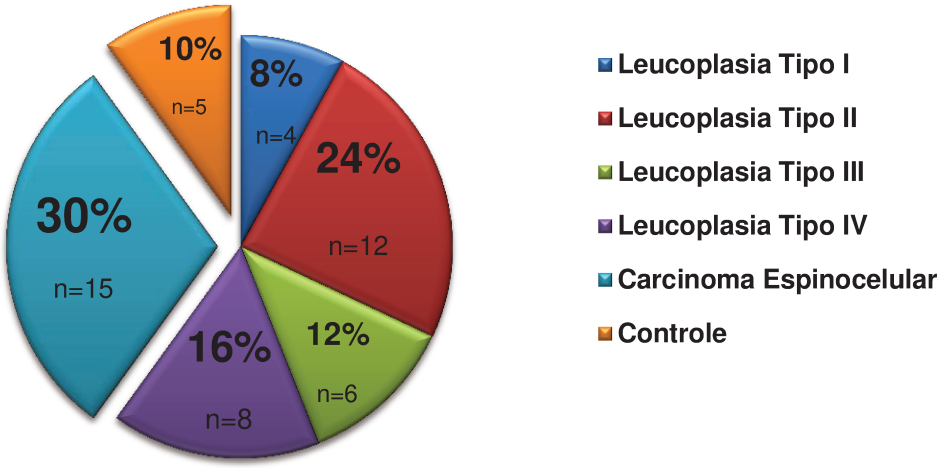

Gráfico 2 - Proporção entre os diagnósticos clínicos. [n= 50 (45 lesões + 5 controles)]

Foi significativa a relação entre o hábito de tabagismo e os diagnósticos clínicos de leucoplasia tipo II e CEC ($P < 0,01$), onde 92% e 100%, respectivamente, fumam ou já fumaram (Gráfico 3). No entanto, não houve relação significativa quando comparados quanto ao gênero, raça e etilismo.

As regiões bucais afetadas foram borda e ventre de língua, assoalho bucal, palato duro e mole, rebordo alveolar superior e inferior, gengiva inferior,

trigono retromolar, mucosa jugal, fundo de vestíbulo e retrocomissura labial (Apêndice C).

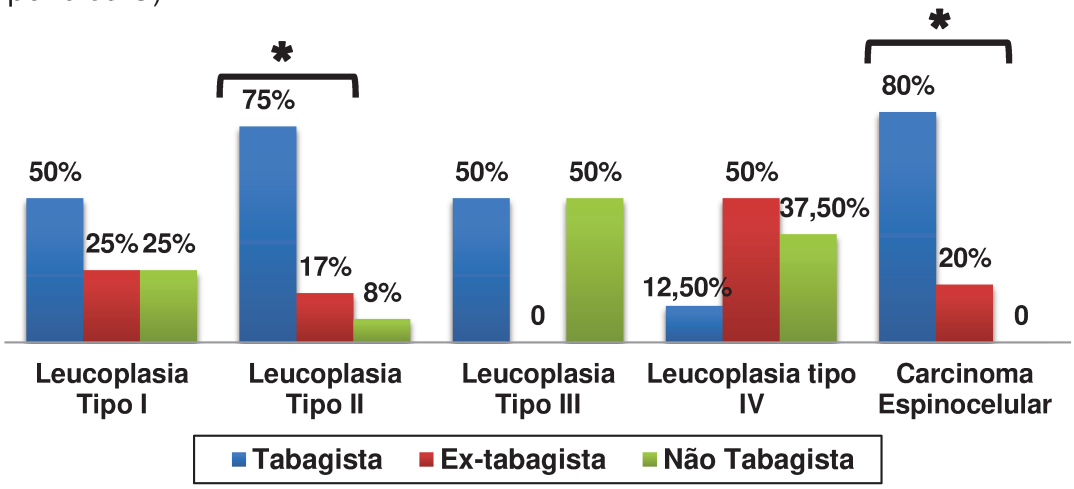

Gráfico 3 – Relação entre os diagnósticos e o hábito de tabagismo. (*p< 0,05)

5.3.2 Caracterização anatomopatológica

Dentre as 50 amostras, 15 (30%) obtiveram o diagnóstico anatomopatológico de Hiperqueratose e Acantose, 12 (24%) de Displasia Epitelial, 14 (36%) Carcinomas Espinocelulares e 5 (10%) tecido epitelial normal (controle).As displasias epiteliais ainda foram subdivididas em displasia epitelial leve/moderada (8) e intensa (8). Quanto ao grau de diferenciação dos CEC's, 10 foram gradados em bem diferenciados e 4 em indiferenciados (Gráfico 4).

Foi significativa a relação entre o diagnóstico anatomopatológico com o hábito de tabagismo. Observou-se que 63% dos indivíduos fumantes e 40% dos ex-fumantes receberam diagnósticos anatomopatológicos de displasia epitelial intensa a CEC's indiferenciados, enquanto 55% dos não fumantes receberam diagnóstico de hiperqueratose e acantose (Gráfico 5). Além disso, foi significativa (P< 0,05) a relação entre as lesões com diagnóstico clínico de leucoplasia tipo II e CEC com o diagnóstico anatomopatológico de displasia epitelial intensa e CEC Bem Diferenciado e Indiferenciado (Gráfico 6). Não houve relação significativa com o hábito de etilismo, gênero, raça e região afetada (Gráfico 7), quando comparados quanto ao diagnóstico anatomopatológico.

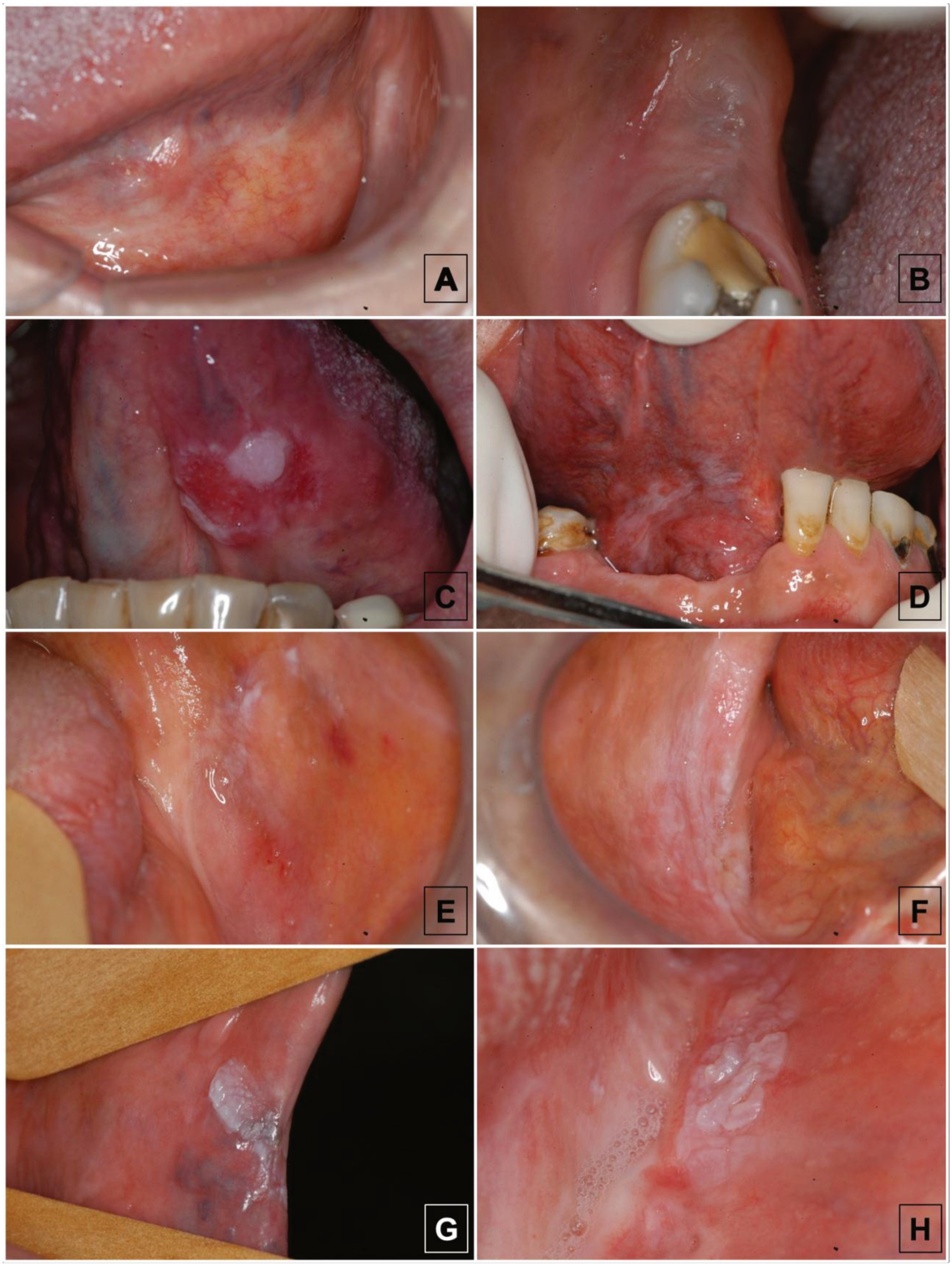

Figura 8 – ASPECTO CLÍNICO DAS LEUCOPLASIAS CLASSIFICADAS DE ACORDOS COM Amagasa *et al.* (2011): Leucoplasia tipo I em assoalho bucal e região retromolar (A e B); Leucoplasia tipo II em ventre de língua e assoalho bucal (C e D); Leucoplasia tipo III em mucosa jugal e região retromolar (E e F); Leucoplasia tipo IV em retrocomissura e rebordo alveolar inferior (G e H).

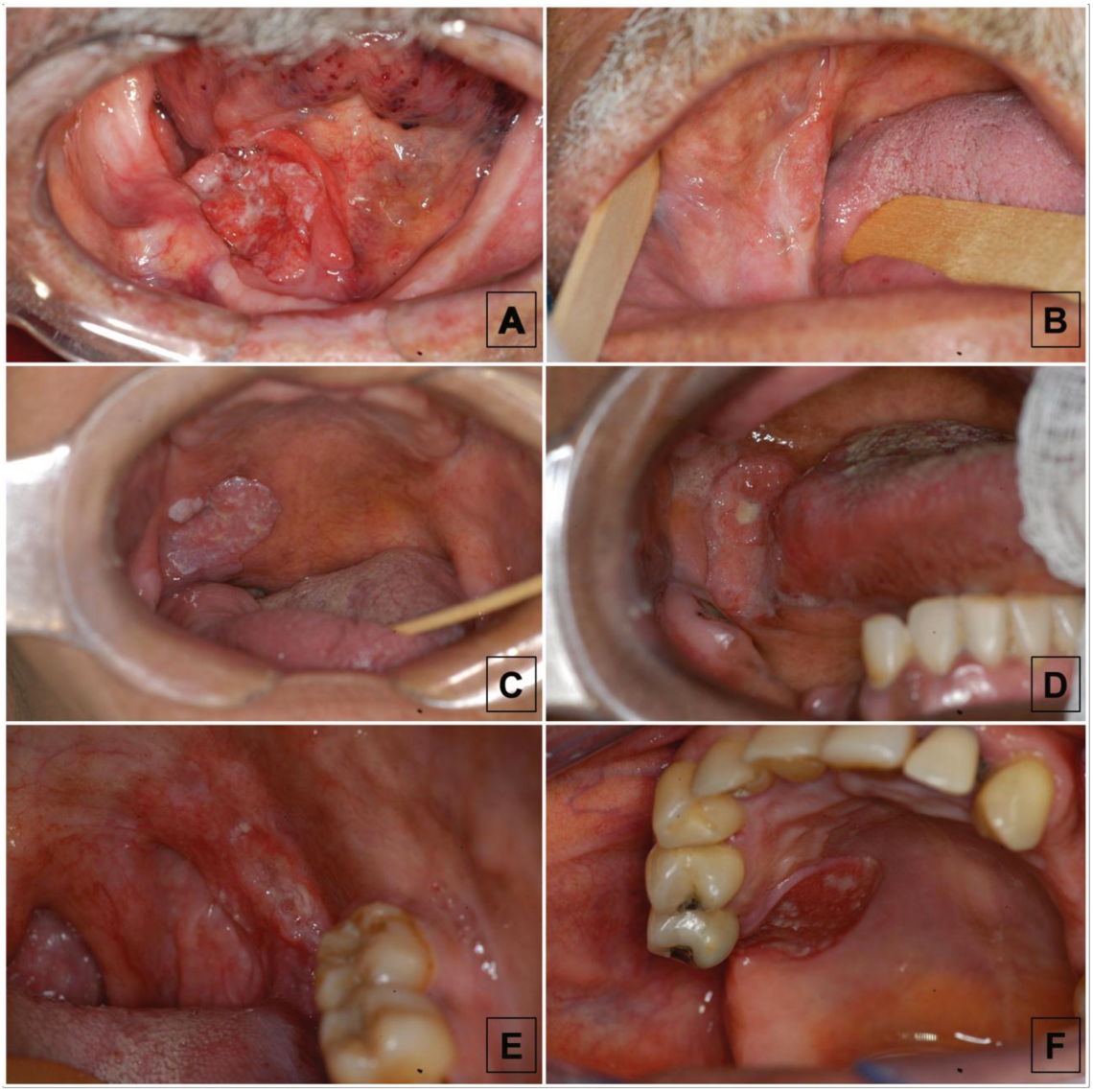

Figura 9 – Lesões clinicamente diagnosticadas como CEC's em assoalho bucal (A), retrocomissura (B), palato mole (C e E), borda de língua (D) e rebordo alveolar superior (F).

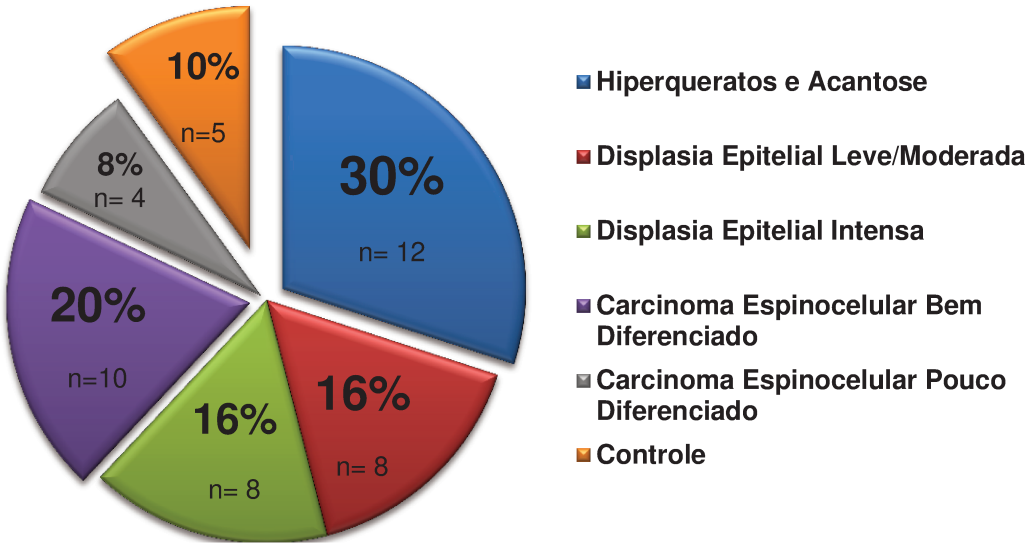

Gráfico 4 – Proporção entre os diagnósticos anatomopatológicos das amostras. n= 50 (45 lesões + 5 controles)

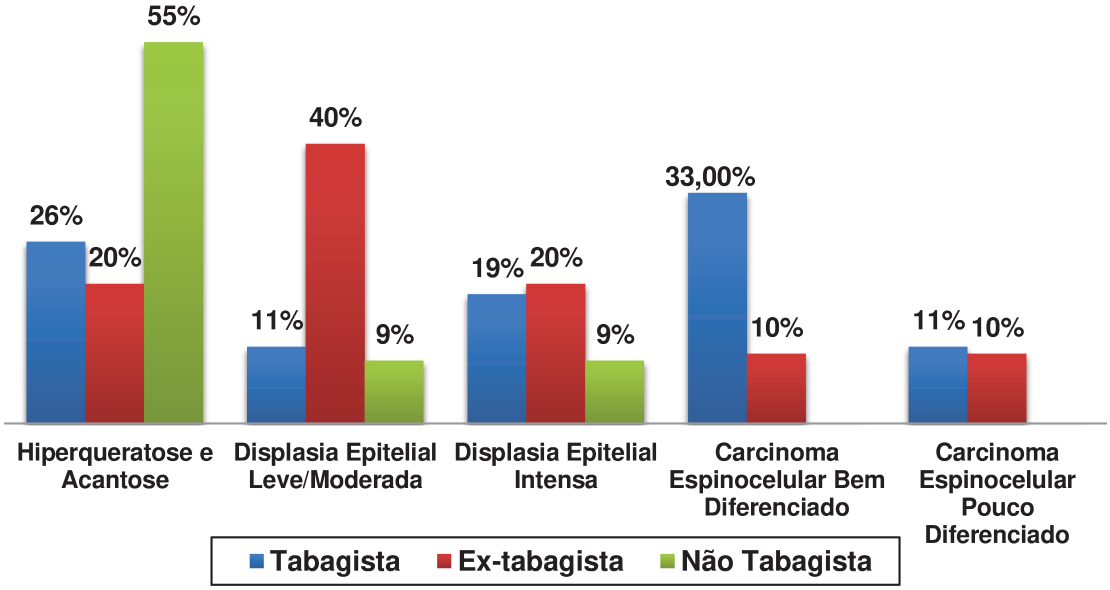

Gráfico 5 - Relação do hábito de tabagismo com o diagnóstico anatomopatológico das amostras.

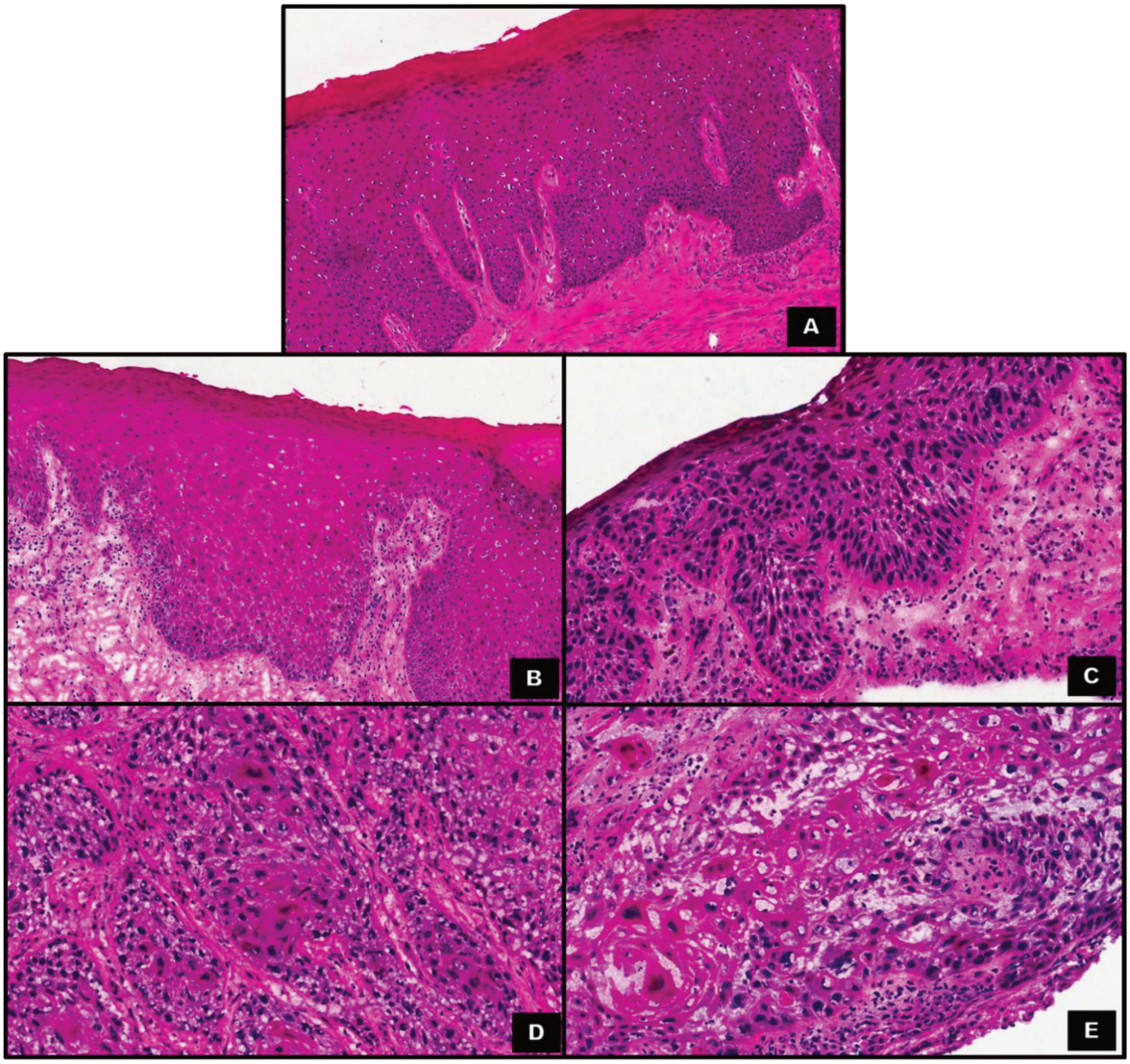

Figura 10 - ASPECTOS HISTOPATOLÓGICOS DAS AMOSTRAS CORADAS EM HEMATOXILINA E EOSINA: Hiperqueratose e Acantose (A, 100x), Displasia Epitelial Leve/Moderada (B, 100x), Displasia Epitelial Intensa (C, 200x), Carcinoma Espinocelular Bem Diferenciado (D, 200x) e Carcinoma Espinocelular Pouco Diferenciado (D, 200x)

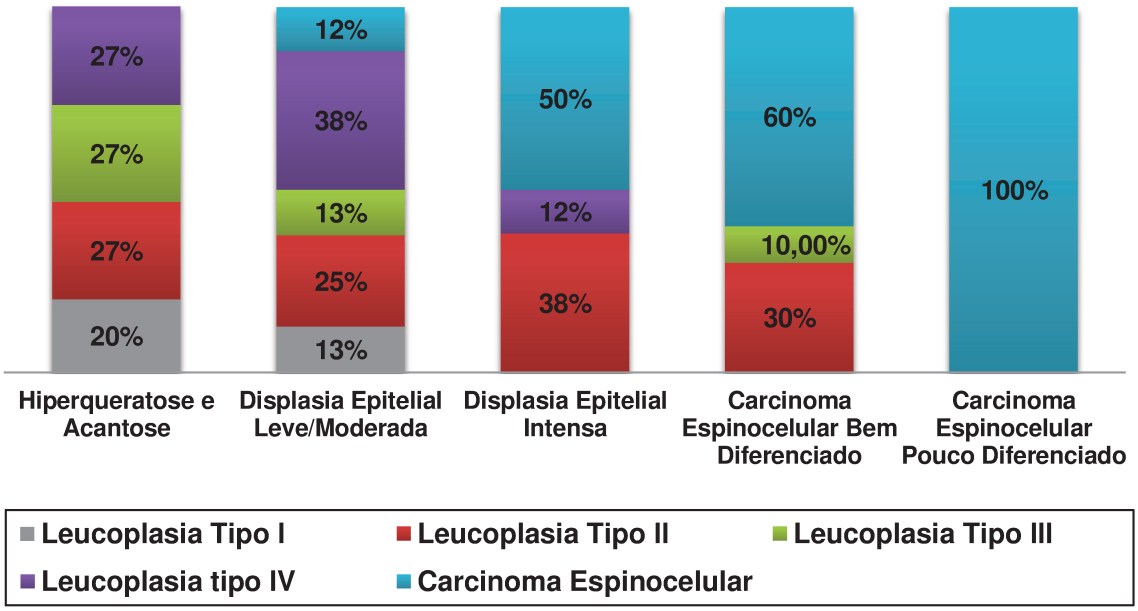

Gráfico 6 – Relação entre o diagnóstico clínico e anatomopatológico.

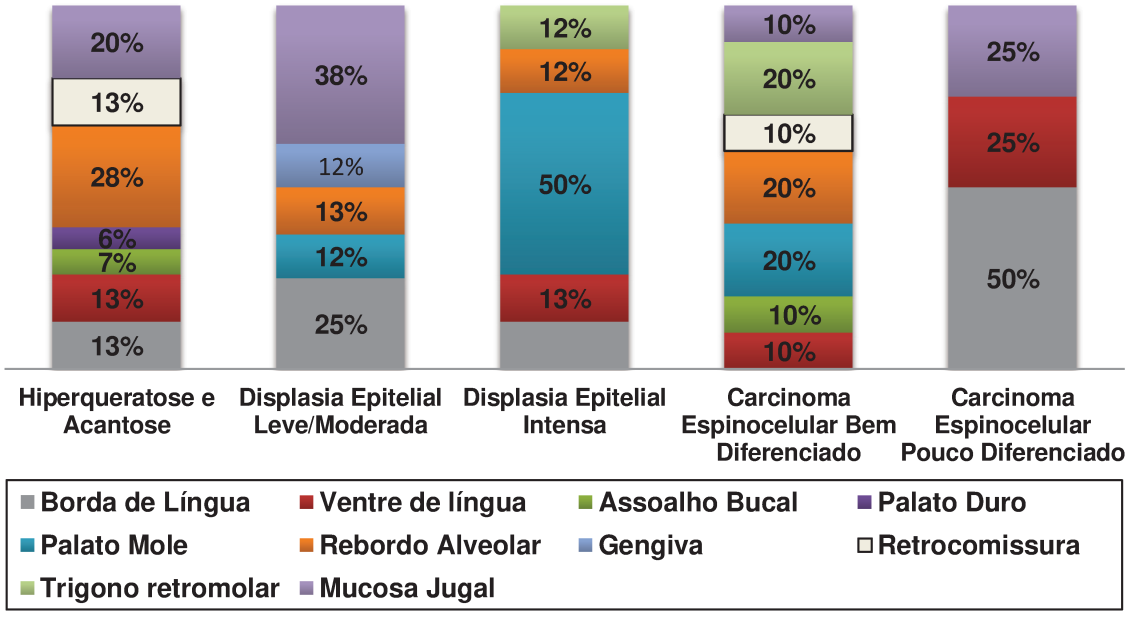

Gráfico 7 – Relação entre o diagnóstico anatomopatológico da amostra e região afetada.

5.4 Avaliação imunoistoquímica das MMP-2 e -9

A marcação imunoistoquímica para ambos marcadores foi predominantemente difusa e citoplasmática, com expressão e intensidade de marcação variável. A semiquantificação imunoistoquímica das MMP-2 e -9 estão sumarizadas no Apêndice D.

Observou-se que a MMP-2 possui maior expressão quando comparada a MMP 9 nos mesmos grupos de lesões (Gráfico 8) . Já no estroma perilesional, observou-se que a expressão da MMP-9 foi significativamente maior no CEC Bem Diferenciado em relação a MMP-2 (Gráfico 9).

A MMP-2 apresentou intensidade significantemente maior de marcação imunoistoquímica nos epitélios dos controles e hiperqueratoses e acantoses. A intensidade observada na hiperqueratose e acantose superou todas as demais amostras, incluindo controle. Apenas nas amostras de displasia epitelial intensa a MMP-9 foi significativamente marcada com mais intensidade do que MMP-2 (Gráfico 10). A MMP-9 apresentou maior intensidade de marcação no estroma do CEC Pouco Diferenciado e Displasia Epitelial Intensa, quando comparados as demais amostras (Gráfico 11).

Quando comparados os parênquimas e estromas de todas as lesões e marcadores, confirmou-se que a expressão da MMP-2 é significativamente maior em todos, com exceção da displasia epitelial intensa, onde a MMP-9 foi mais expressa.

A expressão da MMP-9 no estroma dos CEC's foi significativamente maior quando comparada ao mesmo marcador no parênquima e estroma das demais lesões (Gráfico 12). Não foram observadas relações significativas entre hábitos de tabagismo e etilismo, bem como raça, gênero e idade, com a imuno-expressão das MMP-2 e -9.

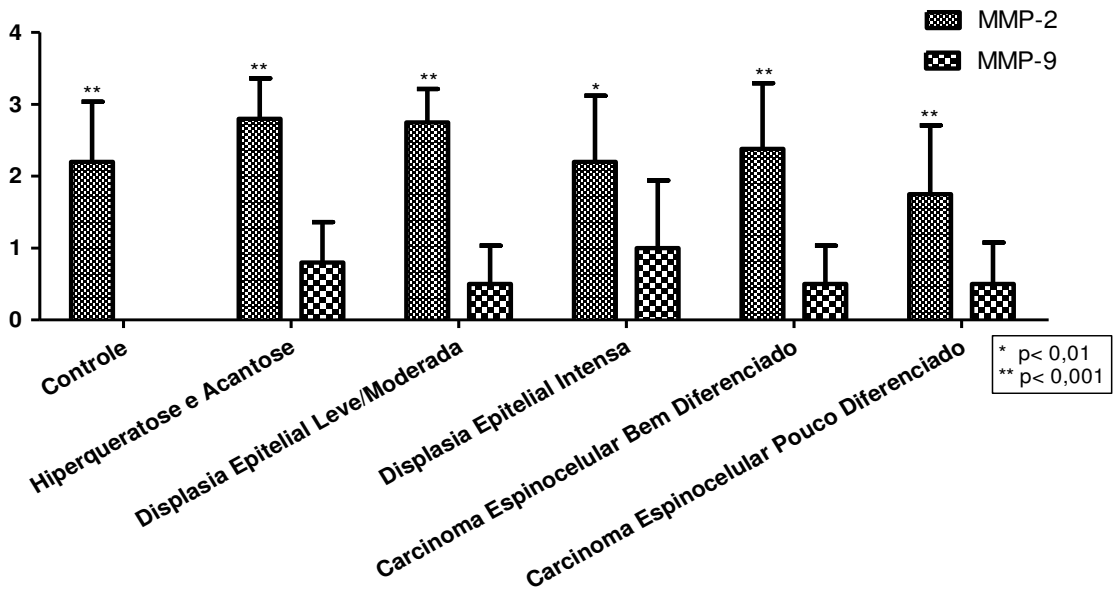

Gráfico 8 - Relação entre a expressão imunoistoquímica das MMP-2 e -9 no parênquima das amostras.

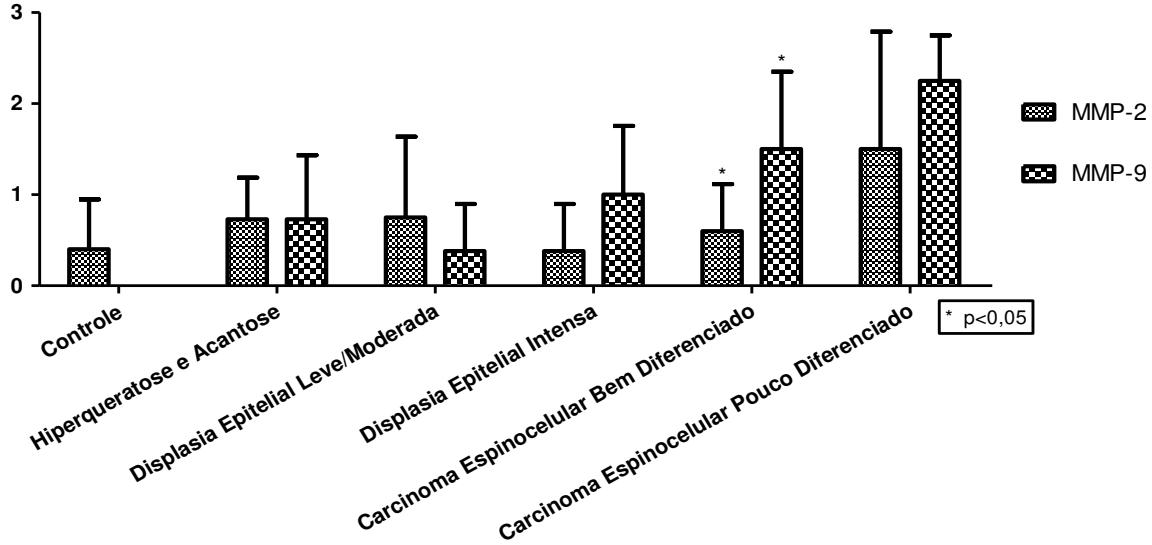

Gráfico 9 - Relação entre a expressão imunoistoquímica das MMP-2 e -9 no estroma das amostras.

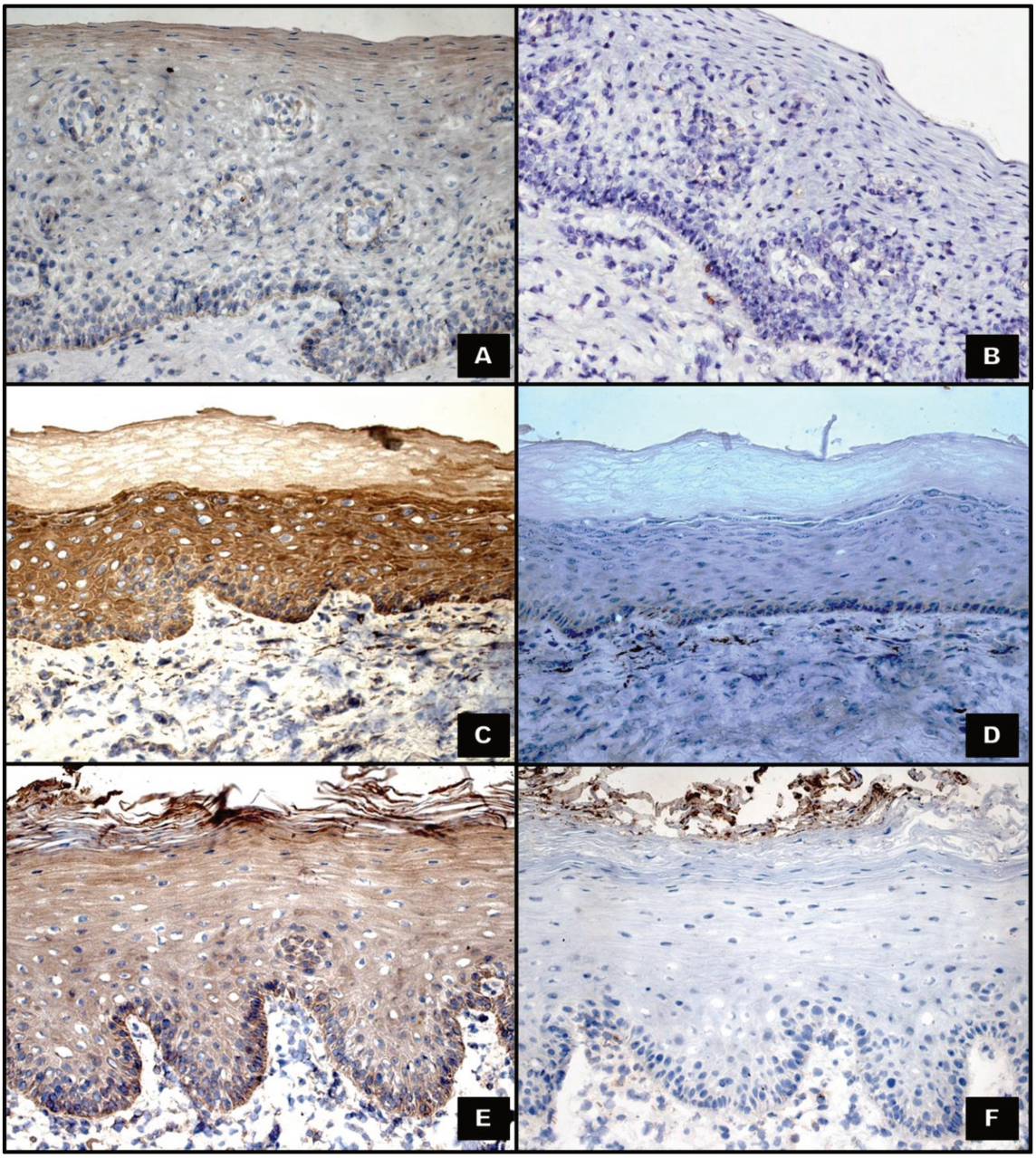

Figura 11 - PADRÃO IMUNOISTOQUÍMICO DA MMP-2: Epitélio Normal (A), Hiperqueratose e Acantose (C), Displasia epitelial Leve/Moderada (E).
PADRÃO IMUNOISTOQUÍMICO DA MMP-9: Epitélio normal (B), Hiperqueratose e Acantose (D) e Displasia Leve/Moderada (F). (Aumento original de 200x)

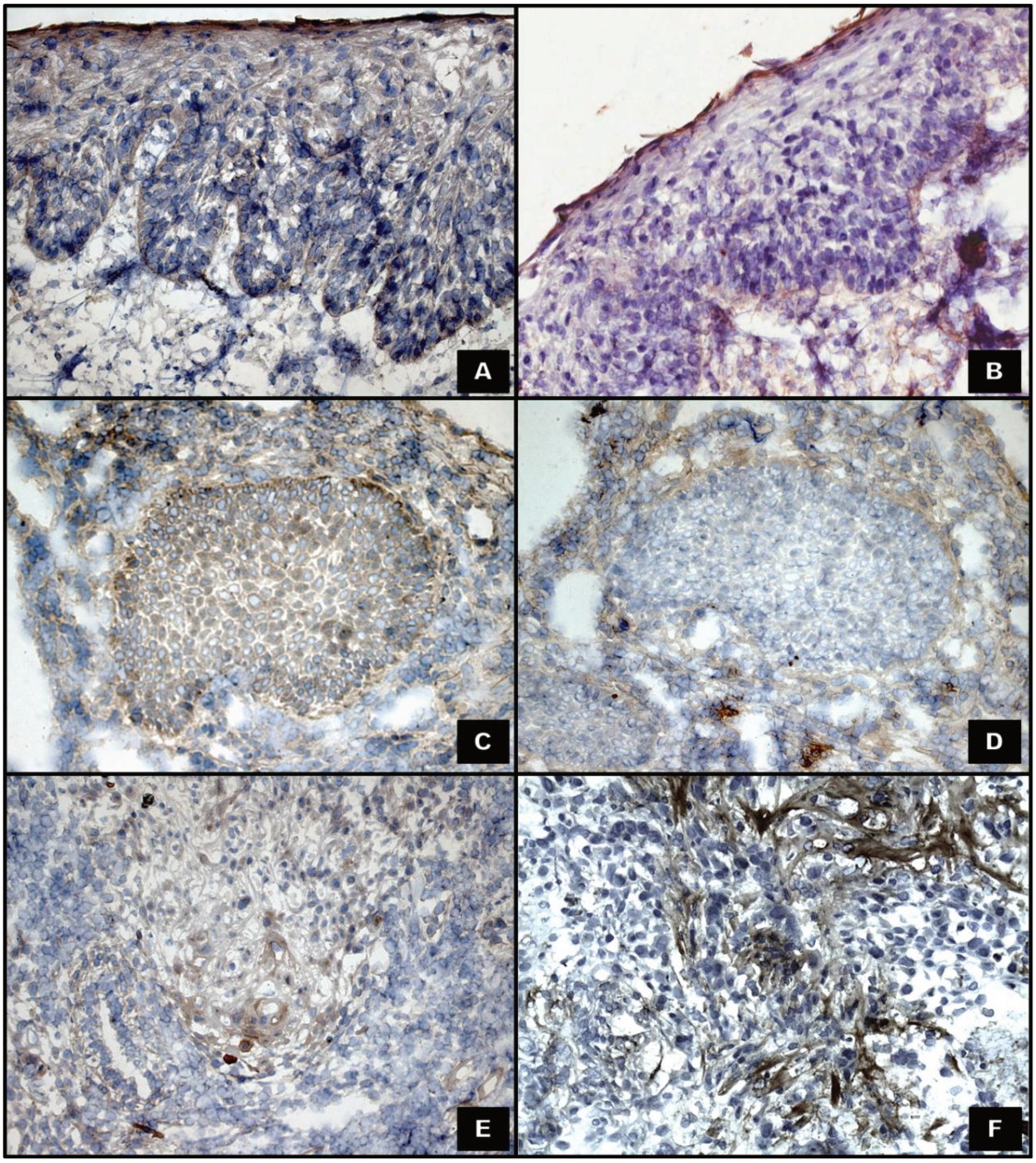

Figura 12 - PADRÃO IMUNOISTOQUÍMICO DA MMP-2: Displasia Epitelial Intensa (A), Carcinoma Espinocelular Bem Diferenciado (C) e Carcinoma Espinocelular Indiferenciado (E).
PADRÃO IMUNOISTOQUÍMICO DA MMP-9: Displasia Epitelial Intensa (B), Carcinoma Espinocelular Bem Diferenciado (D) e Carcinoma Espinocelular Pouco Diferenciado (F). (Aumento original de 200x)

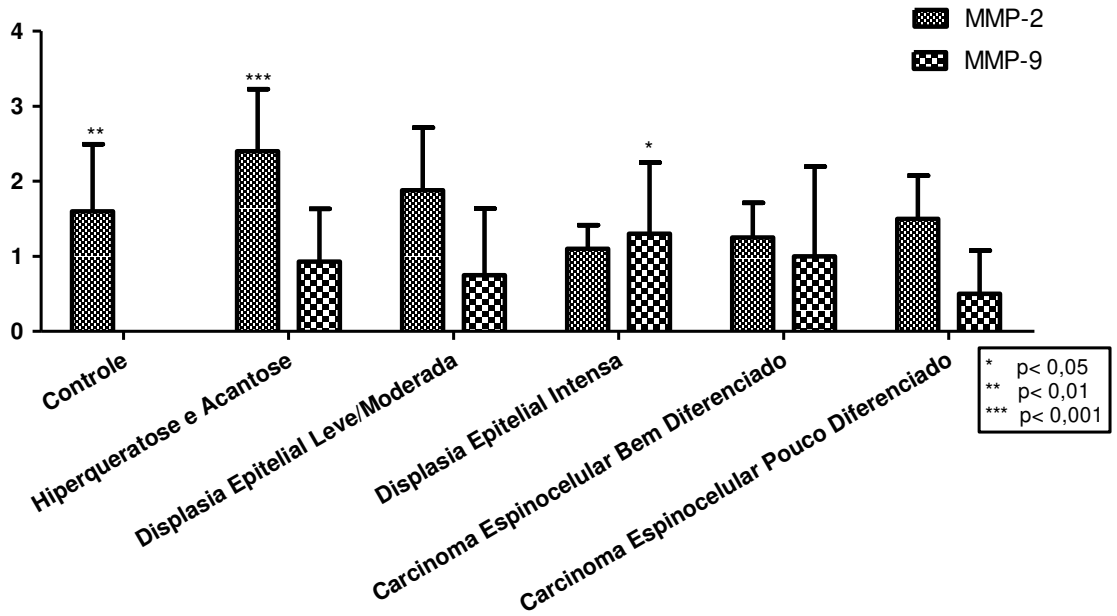

Gráfico 10 - Relação entre a intensidade de marcação imunoistoquímica das MMP-2 e -9 no epitélio/parênquima das amostras.

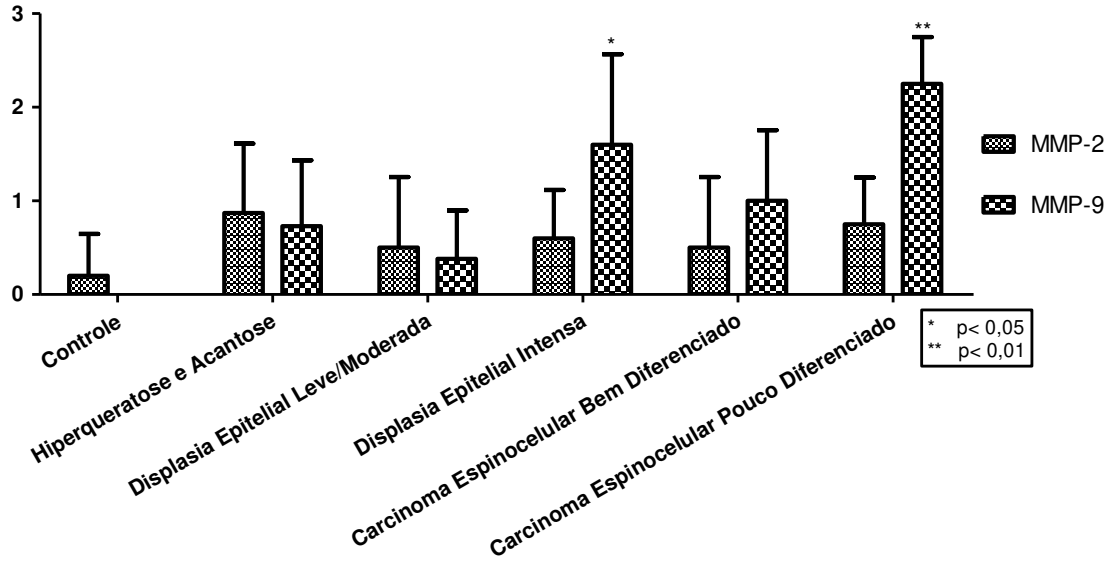

Gráfico 11 - Relação entre a intensidade de marcação imunoistoquímica das MMP-2 e -9 no estroma das amostras.

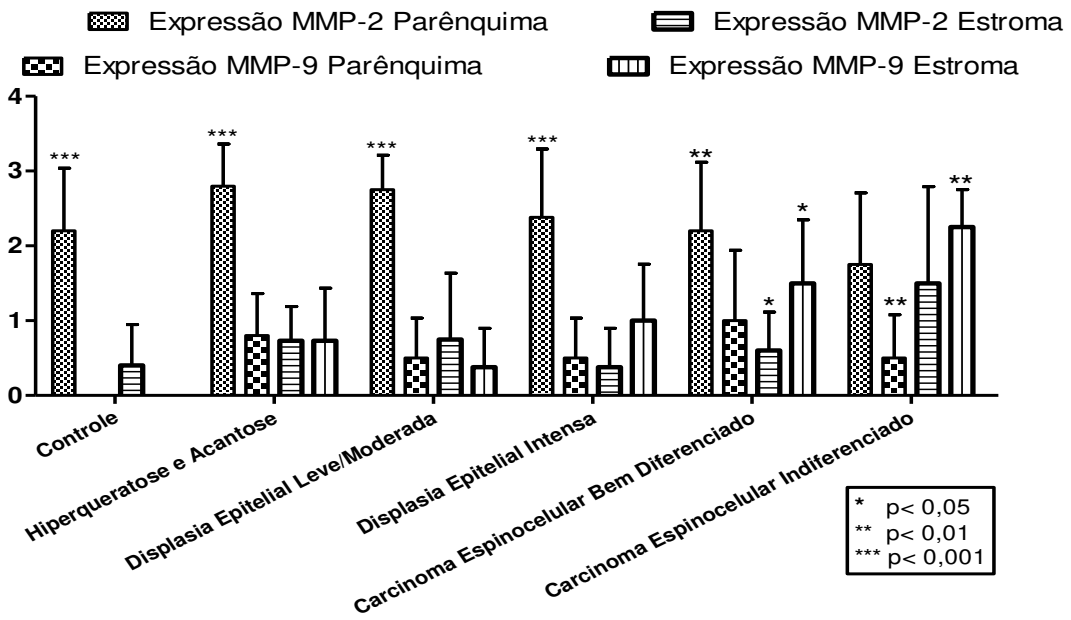

Gráfico 12 - Diferença entre as expressões imunoistoquímicas das MMP-2 e -9 de acordo com o diagnóstico anatomopatológico das amostras.

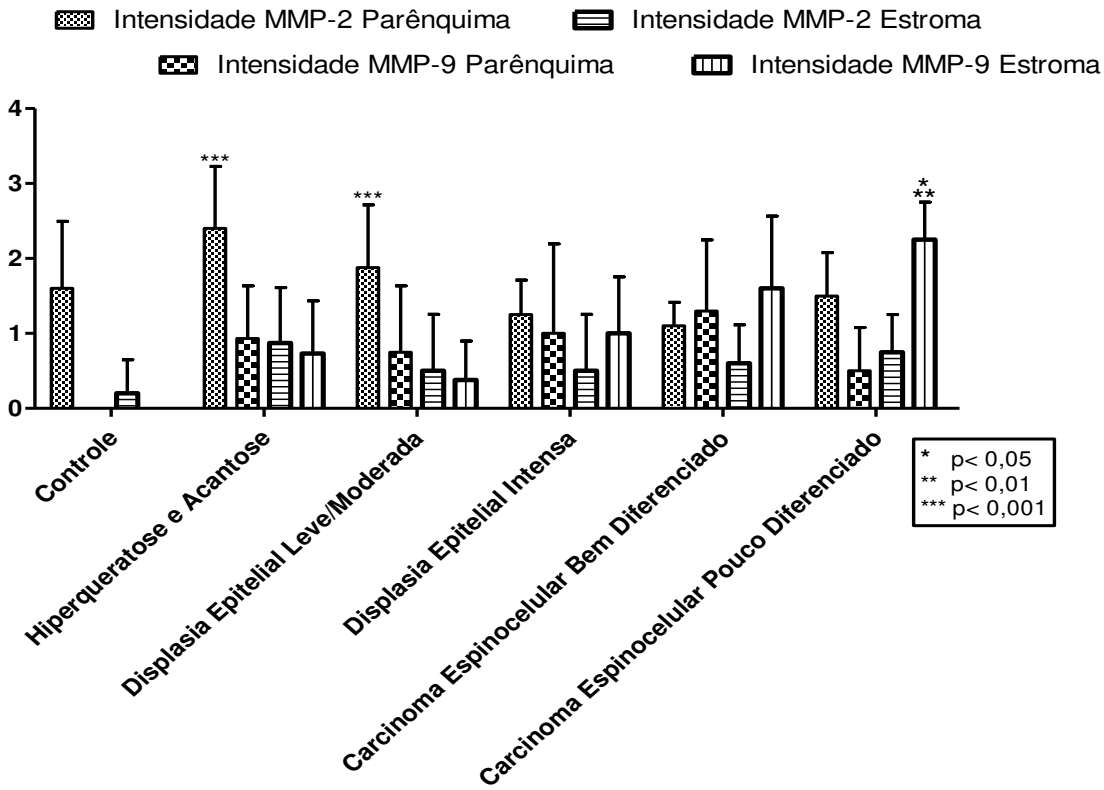

Gráfico 13 - Diferença entre as intensidades das marcações imunoistoquímicas das MMP-2 e -9 de acordo com o diagnóstico anatomopatológico das amostras.

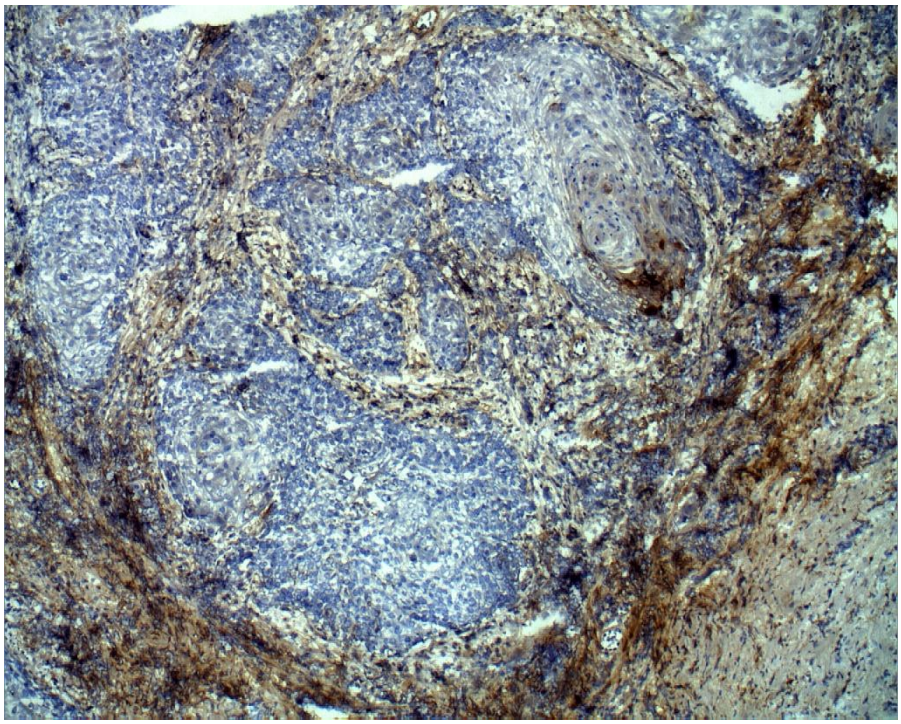

Figura 13 – Carcinoma Espinocelular Bem Diferenciado mostrando forte expressão imunoistoquímica da MMP-9 no estroma e pouca marcação nas ilhas tumorais. (Aumento original de 50x)

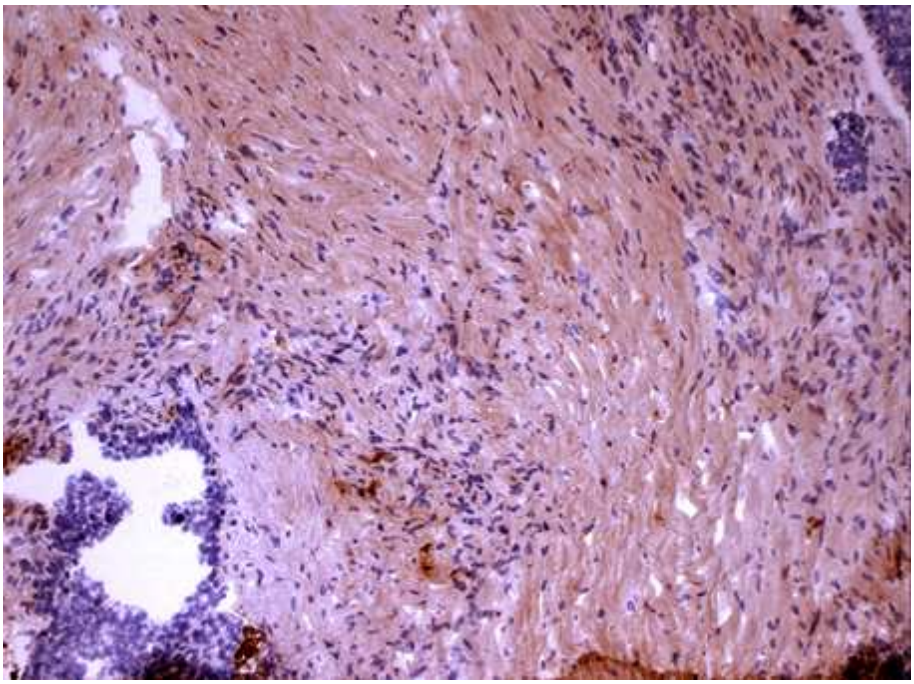

Figura 14 - Carcinoma Espinocelular Pouco Diferenciado mostrando forte expressão imunoistoquímica da MMP-9 no estroma. (Aumento original de 100x)

5.5 Atividade Gelatinolítica *in situ*

As que mostravam apenas hiperqueratoses e acantoses apresentaram maior atividade gelatinolítica *in situ*, sendo significantemente diferentes das displasias epiteliais e aos CEC's Bem Diferenciados (Gráfico 14). Não houve significância entre o grupo controle com os demais.

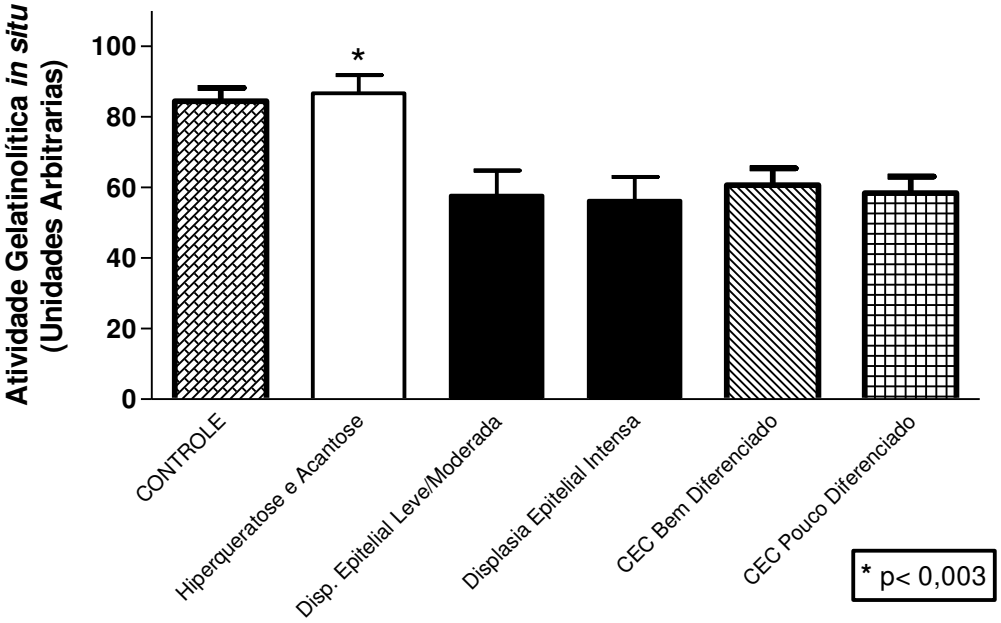

Gráfico 14 - Atividade Gelatinolítica *in situ* das amostras de acordo com diagnóstico anatomopatológico.

Relacionando com a expressão imunoistoquímica das MMP-2 e MMP-9, observou-se que as lesões com mais de 50% das células do parênquima positivas para MMP-2, apresentaram atividade gelatinolítica significamente maior que as outras lesões que apresentavam menos de 50% das células positivas (Gráfico 15). O mesmo foi observado com relação a intensidade de marcação imunoistoquímica da MMP-2 no parênquima das lesões (Gráfico 16) .

Lesões com intensidade alta de marcação imunoistoquímica para MMP-2 apresentaram atividade gelatinolítica significamente maior que os demais

grupos. Não foram observadas relações significativas entre a atividade gelatinolítica e as demais expressões e intensidades imunoistoquímicas, bem como relacionada a gênero, idade, raça e hábitos.

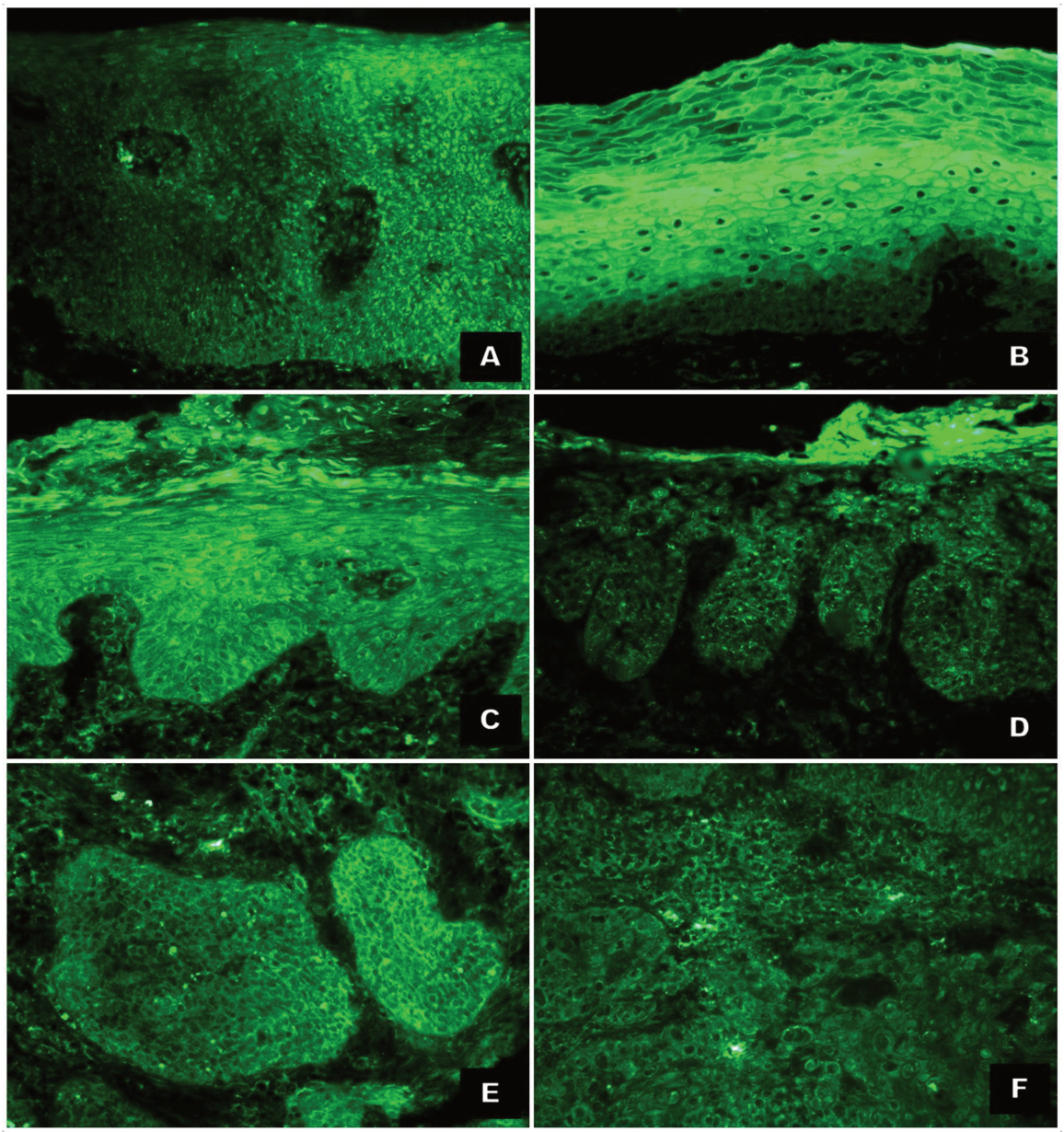

Figura 15 – ATIVIDADE GELATINOLÍTICA *IN SITU:* Epitélio normal (A), Hiperqueratose e Acantose (B), Displasia Epitelial Leve/Moderada (C), Displasia Epitelial Intensa (D), Carcinoma Espinocelular Bem Diferenciado (E) e Carcinoma Espinocelular Indiferenciado (F). (Aumento original de 200x)

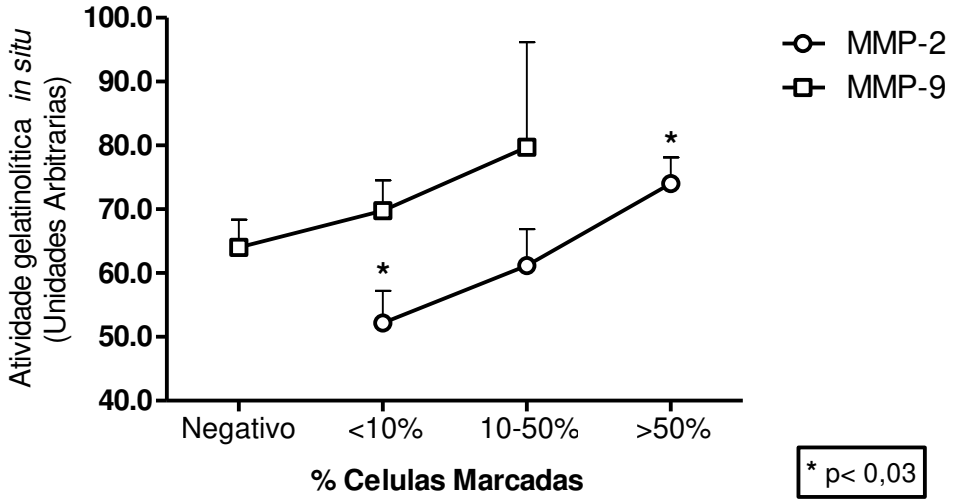

Gráfico 15 - Relação entre a atividade gelatinolítica *in situ* com a expressão imunoistoquímica no parênquima das MMP-2 e -9. (n=50)

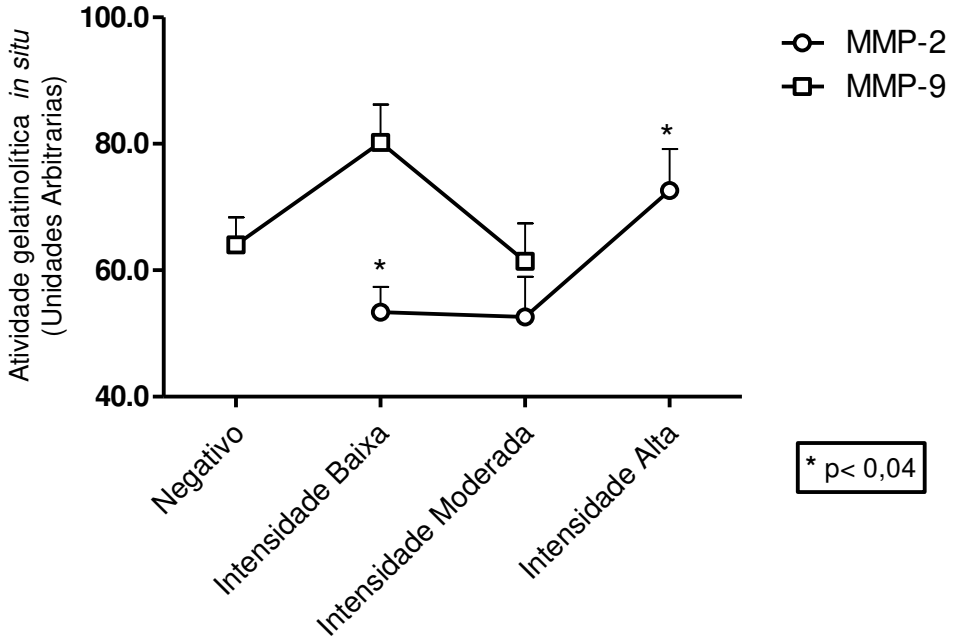

Gráfico 16 - Relação entre a atividade gelatinolítica in situ com a intensidade de marcação imunoistoquímica no parênquima das MMP-2 e -9. (n=50)

5.6 Avaliação da descontinuidade da lâmina basal através da expressão de colágeno IV

Ao avaliar a integridade da lâmina basal através da expressão de colágeno IV por imunofluorescência, observou-se que todas as amostras de CEC's e 62% das displasias epiteliais intensas apresentaram descontinuidade (Gráfico 17).

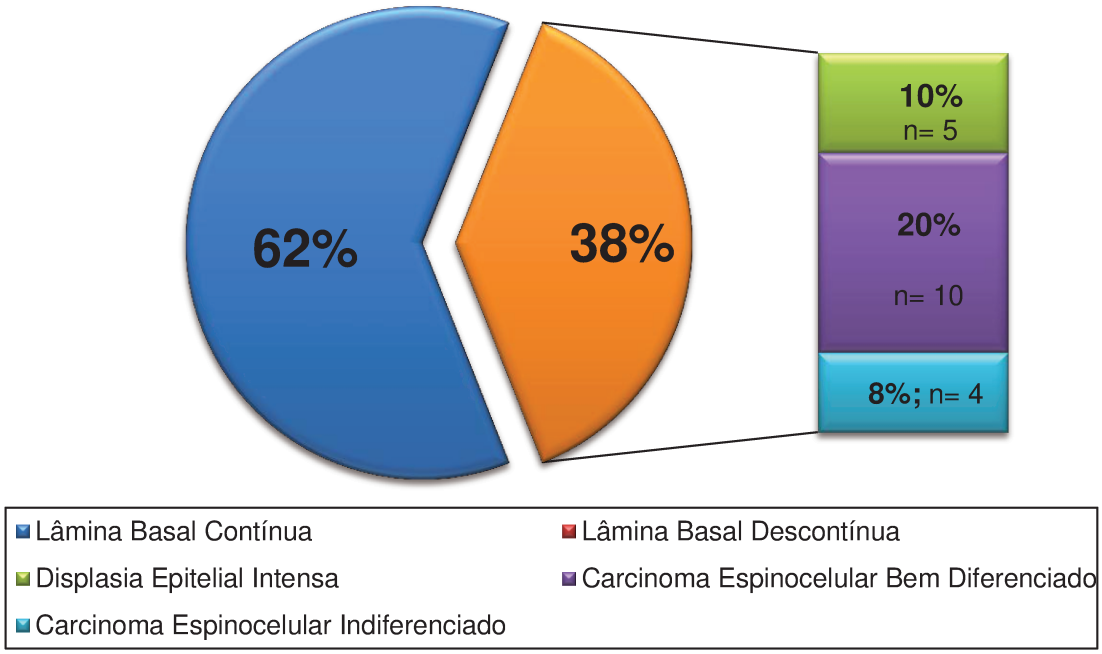

Gráfico 17 – Relação entre o diagnóstico anatomopatológico das lesões com a presença de descontinuidade da lâmina basal constituída por colágeno IV.

De maneira geral, as lesões com descontinuidade da lâmina basal apresentaram atividade gelatinolítica *in situ* significativamente menor quando comparadas as demais (Gráfico 18).

Ao comparar os grupos de lesões separadamente, observou-se que o alto valor da atividade gelatinolítica nas lesões sem rompimento da lâmina basal se atribuía aos grupos de hiperqueratose e acantose e controles (Gráfico 19).

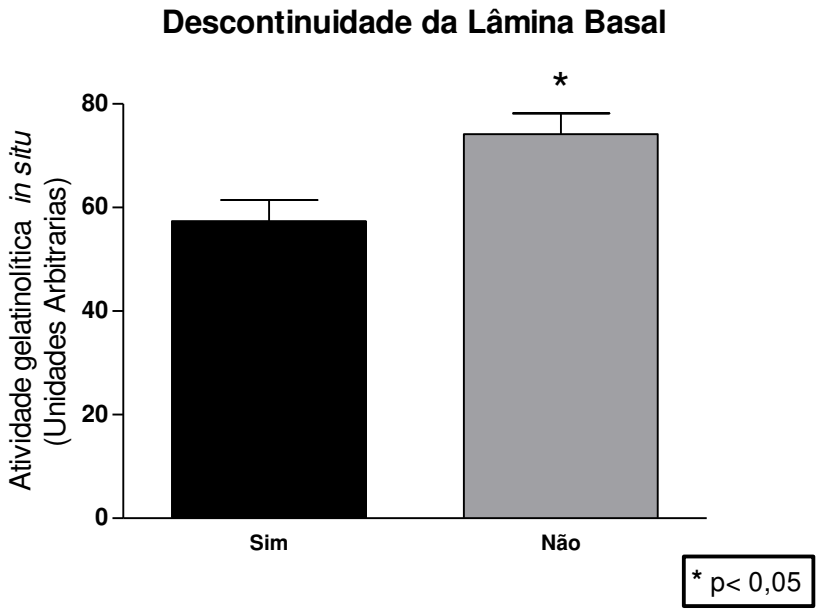

Gráfico 18 - Relação entre a atividade gelatinolítica *in situ* com a integridade da lâmina basal constituída por colágeno IV. (n=50)

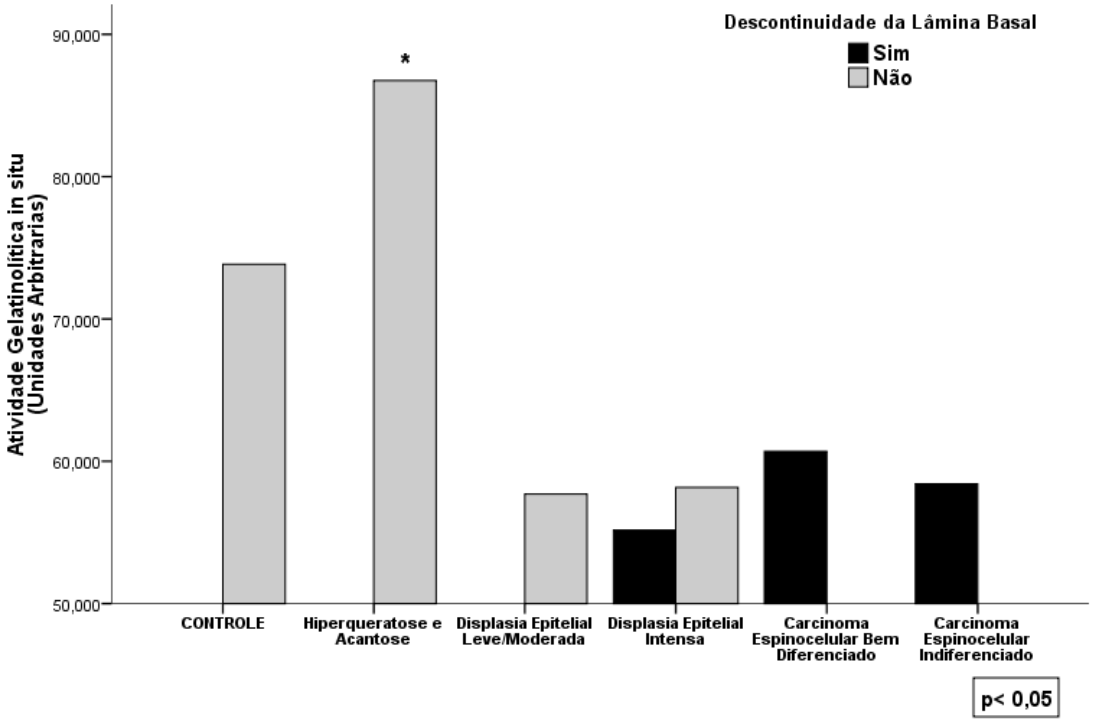

Gráfico 19 - Relação entre a atividade gelatinolítica por grupos de lesões com a integridade da lâmina basal. (n=50)

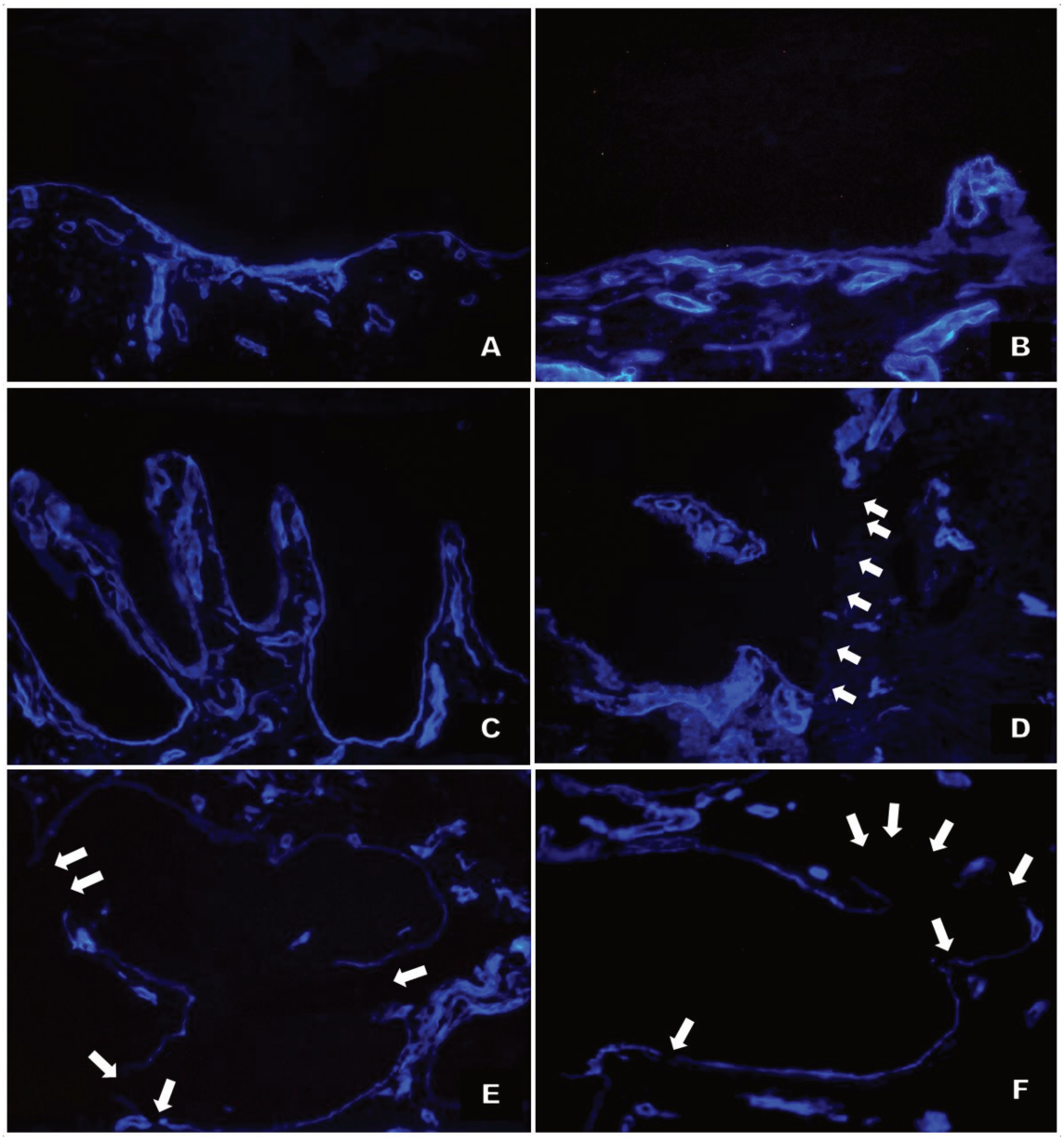

Figura 16 - IMUNOFLUORESCÊNCIA PARA COLÁGENO IV: Tecido Epitelial Normal (A), Hiperqueratose e Acantose (B) e Displasia Epitelial Leve/Moderada (C) com lâmina basal preservada. Displasia Epitelial Intensa (D), Carcinoma Espinocelular Bem Diferenciado (E) e Pouco Diferenciado (F) com pontos de ruptura da camada basal (setas). (Aumento original de 200x)

Relacionando a descontinuidade da lâmina basal com a expressão imunoistoquímica das MMPs, observou-se que não houve relação significativa com a expressão da MMP-2 no epitélio (Gráfico 20). No entanto, as lesões com

descontinuidade apresentaram maior expressão da MMP-9, sendo significamente maior no CEC Bem Diferenciado (Gráfico 21).

Com relação à intensidade de marcação imunoistoquímica no parênquima, a MMP-2 foi mais intensa nas lesões com lâmina basal íntegra, sendo significamente maior na hiperqueratose e acantose, diminuindo de acordo com o aumento de malignização dos grupos e presença de descontinuidade da lâmina basal (Gráfico 22). Não houve relação significativa com a intensidade de marcação da MMP-9 no parênquima e rompimento da lâmina basal (Gráfico 23).

Já no estroma, a expressão das MMP-2 e -9 foram maiores nas lesões com descontinuidade da lâmina basal, ambas sendo significamente maiores nos CEC's Pouco Diferenciados (Gráficos 24 e 25). Porém, somente a MMP-9 apresentou aumento da intensidade de marcação imunoistoquímica, também sendo significativa nos CEC's Pouco Diferenciados (Gráficos 26 e 27).

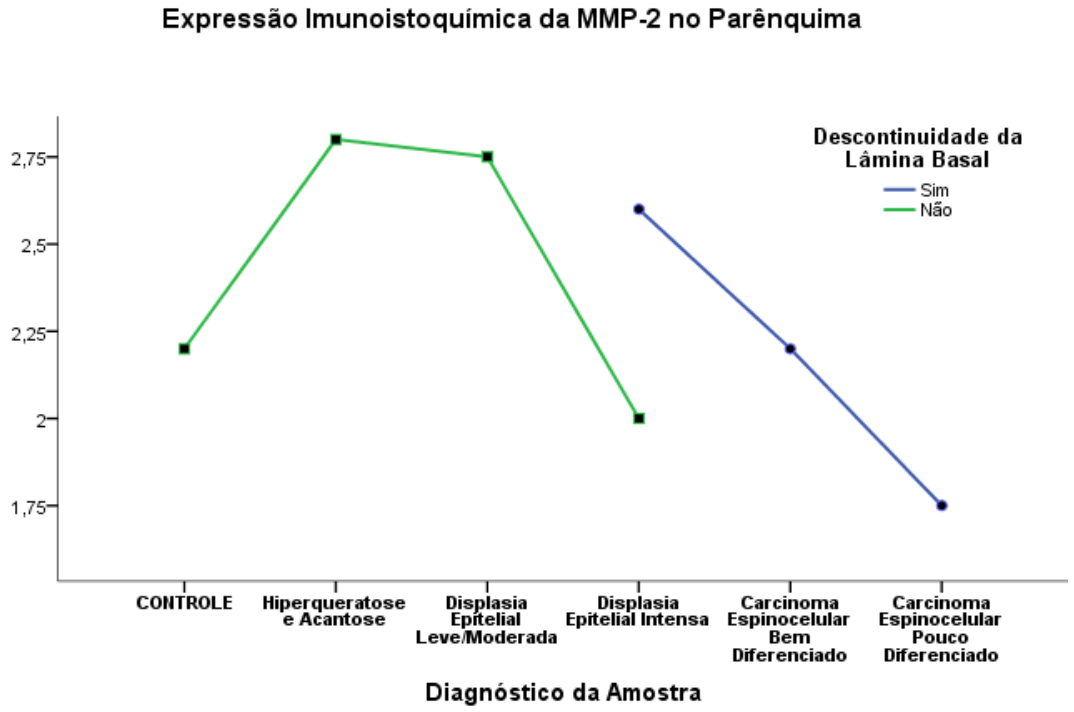

Gráfico 20 - Relação entre expressão imunoistoquímica da MMP-2 no parênquima com a integridade da lâmina basal de acordo com o grupo de lesões.

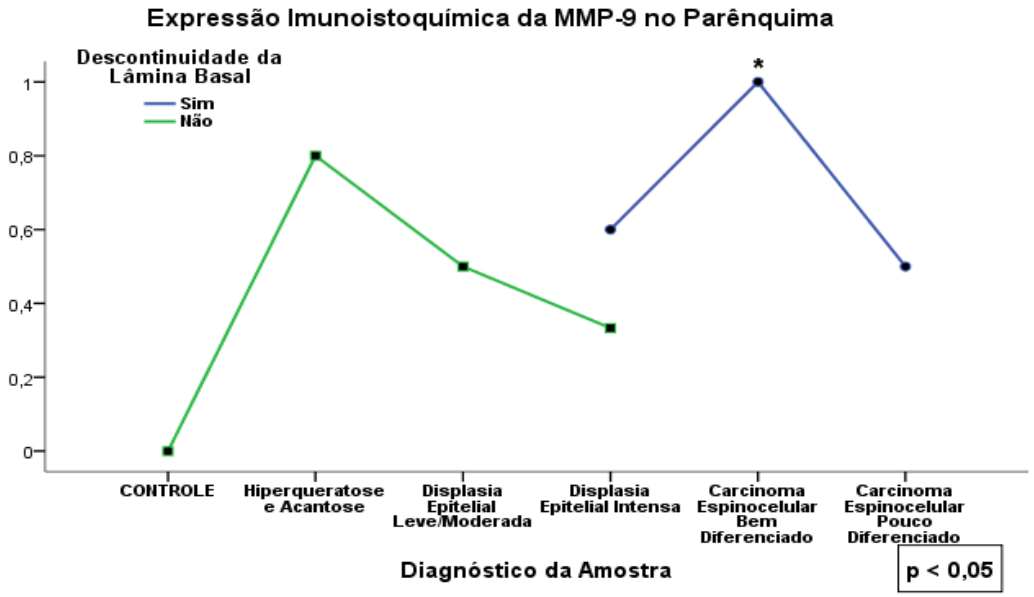

Gráfico 21 - Relação entre expressão imunoistoquímica da MMP-9 no parênquima com a integridade da lâmina basal de acordo com o grupo de lesões.

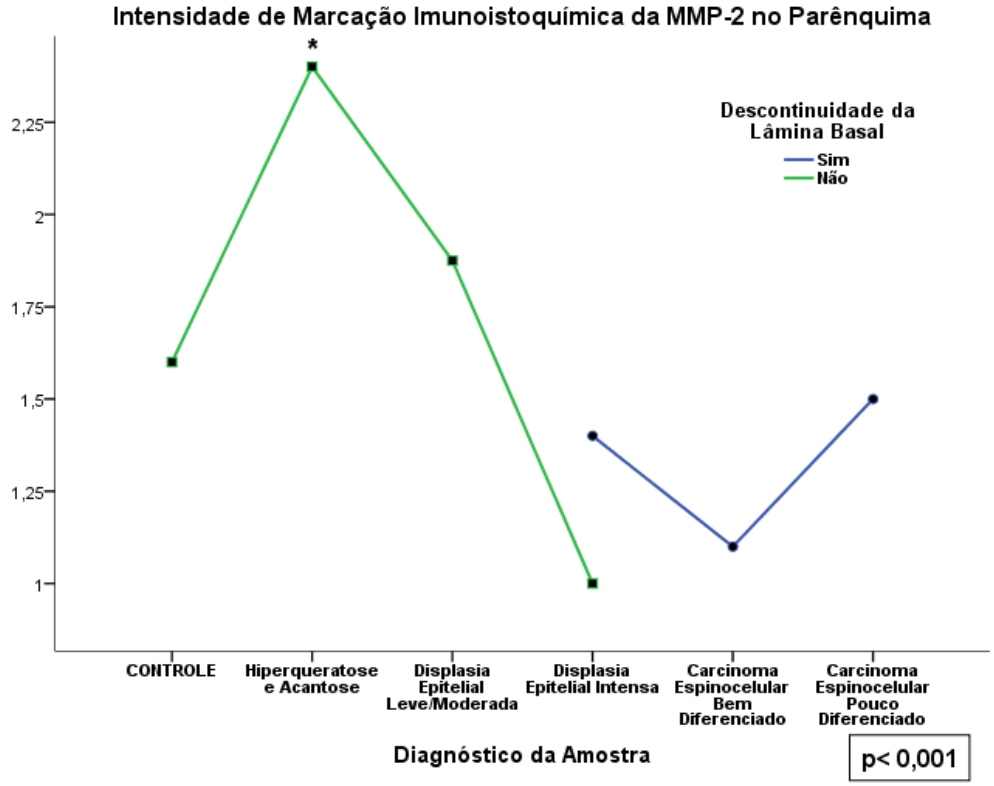

Gráfico 22 - Relação entre a intensidade de marcação imunoistoquímica da MMP-2 no parênquima com a integridade da lâmina basal de acordo com o grupo de lesões.

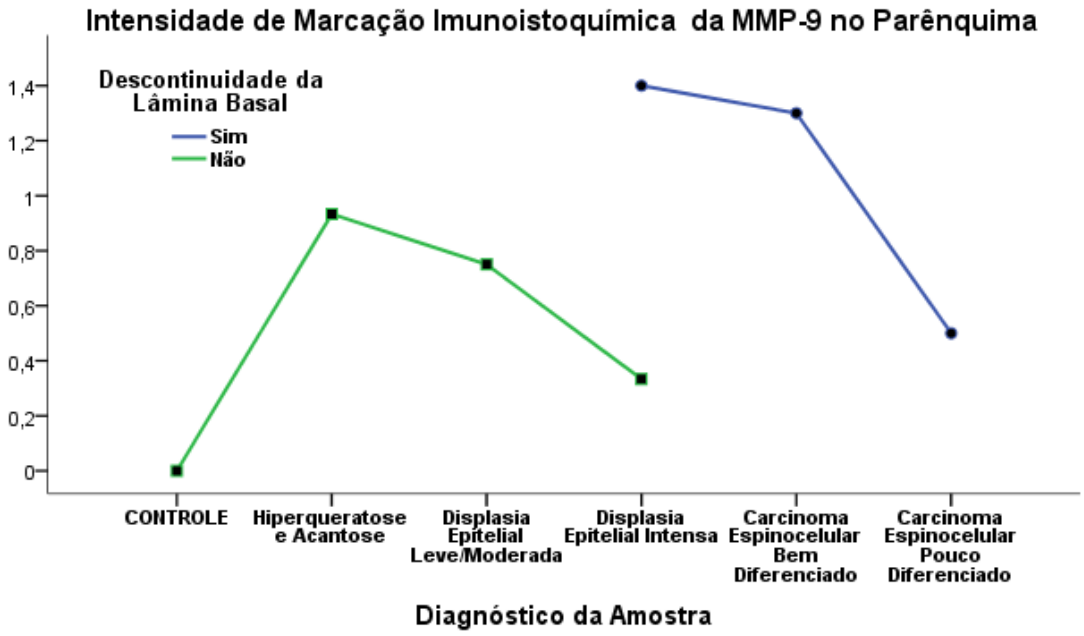

Gráfico 23 - Relação entre a intensidade de marcação imunoistoquímica da MMP-9 no parênquima com a integridade da lâmina basal de acordo com o grupo de lesões.

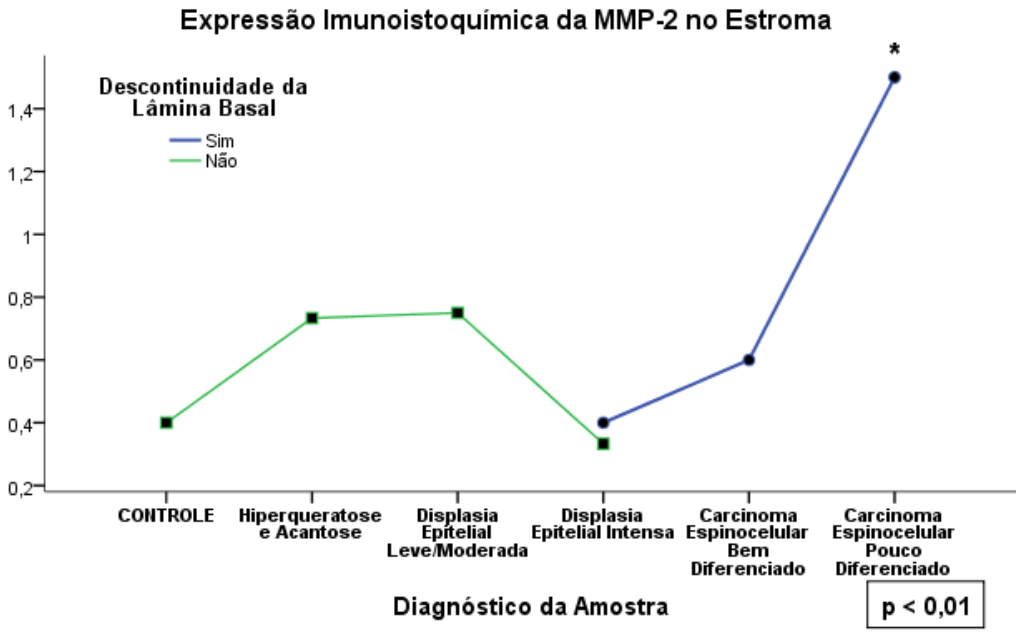

Gráfico 24 - Relação entre a expressão imunoistoquímica da MMP-2 no estroma com a integridade da lâmina basal de acordo com o grupo de lesões.

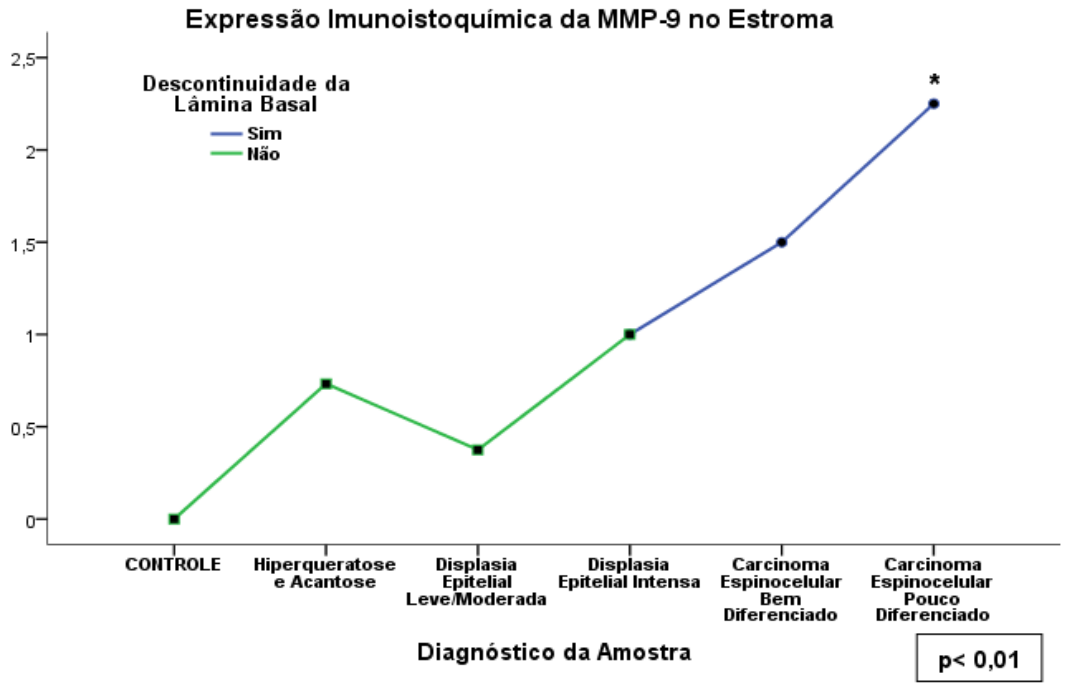

Gráfico 25 - Relação entre a expressão imunoistoquímica da MMP-9 no estroma com a integridade da lâmina basal de acordo com o grupo de lesões.

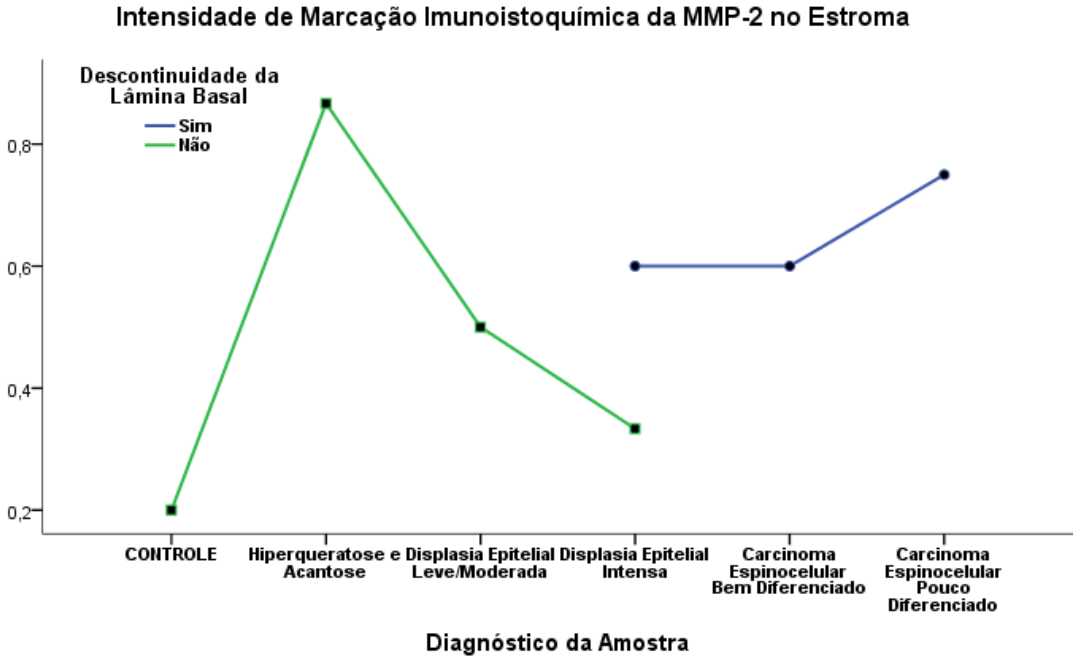

Gráfico 26 - Relação entre a intensidade de marcação imunoistoquímica da MMP-2 no estroma com a integridade da lâmina basal de acordo com o grupo de lesões.

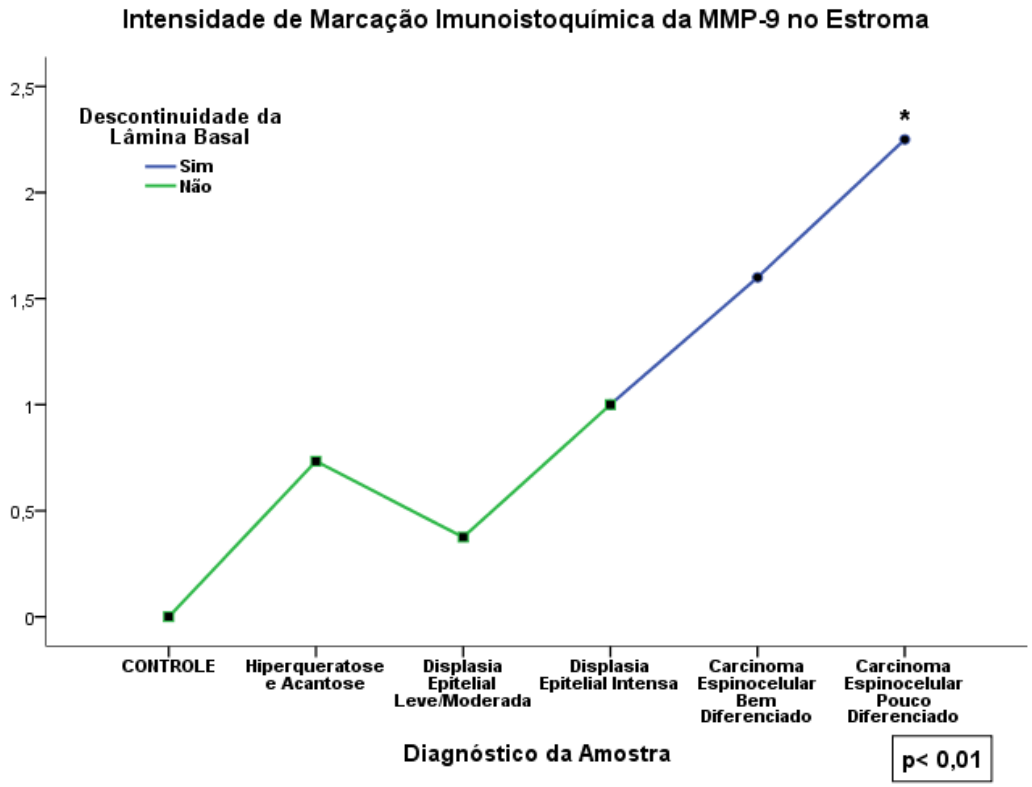

Gráfico 27 - Relação entre a intensidade de marcação imunoistoquímica da MMP-9 no estroma com a integridade da lâmina basal de acordo com o grupo de lesões.

5.7 Co-localização da atividade gelatinolítica *in situ* com as imunofluorescências de dupla marcação para colágeno IV e MMP -2 ou -9.

A MMP-2 se co-localizou com a atividade gelatinolítica presente no parênquima dos grupos controle, hiperqueratose e acantose e displasias epiteliais. Já nos CEC's, devido à variada expressão e intensidade de marcação das MMPs, nem todas as ilhas tumorais apresentaram co-localização. No entanto, algumas com rompimento da lâmina basal evidenciaram co-localização da atividade gelatinolítica com a expressão de MMP-2 e -9 entre o parênquima e estroma da região de rompimento.

Além disso, houve co-localização da MMP-9 com colágeno IV e atividade gelatinolítica no estroma dos CEC's que rodeavam as ilhas tumorais, principalmente as que apresentavam rompimento da lâmina basal.

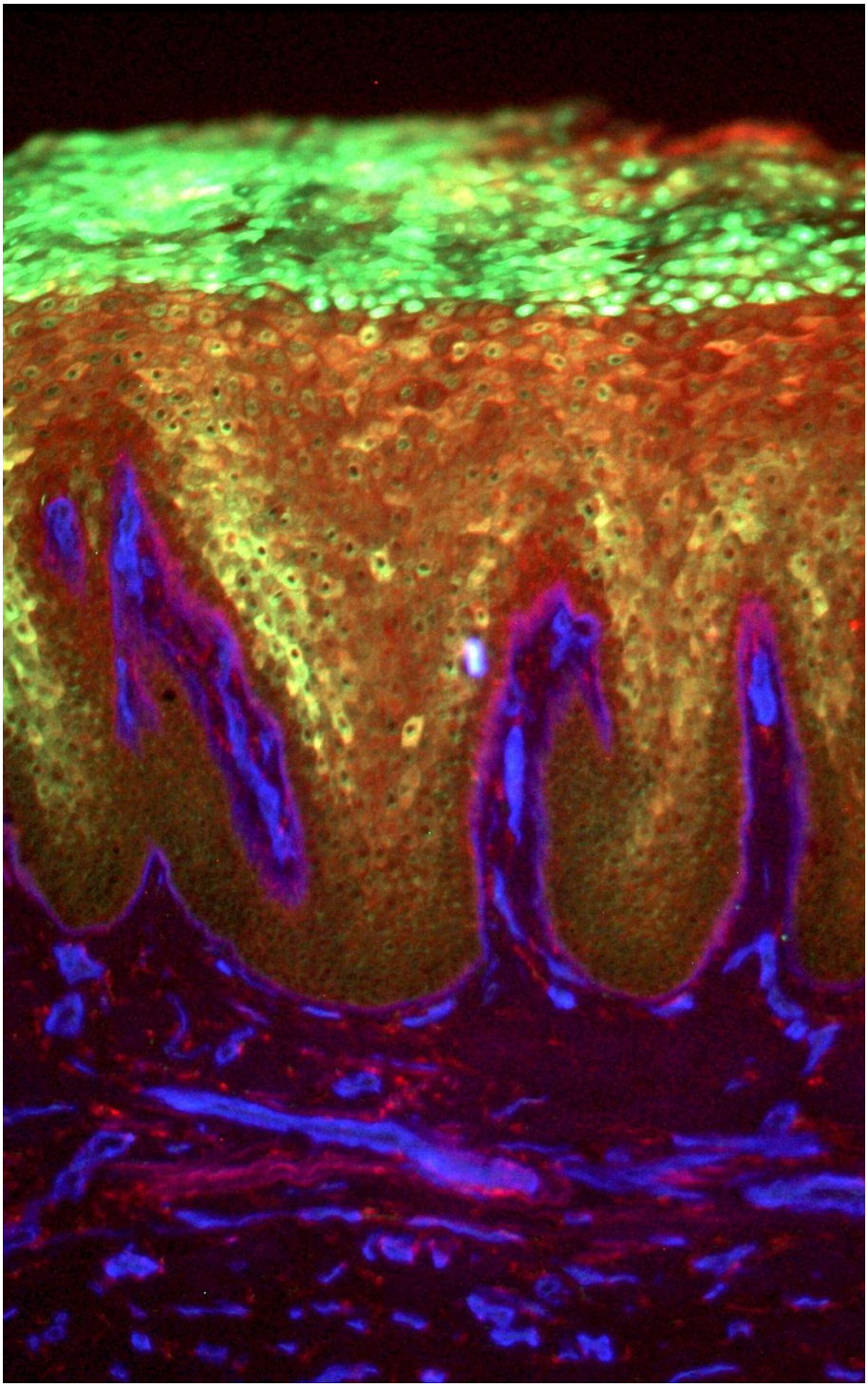

Figura 17 - Hiperqueratose e Acantose evidenciando co-localização da MMP-2 com atividade gelatinolítica *in situ* (amarelo), com discreta marcação da MMP-2 na camada basal (vermelho) juntamente com a lâmina basal (azul) constituída por colágeno IV. (Aumento original de 200x).

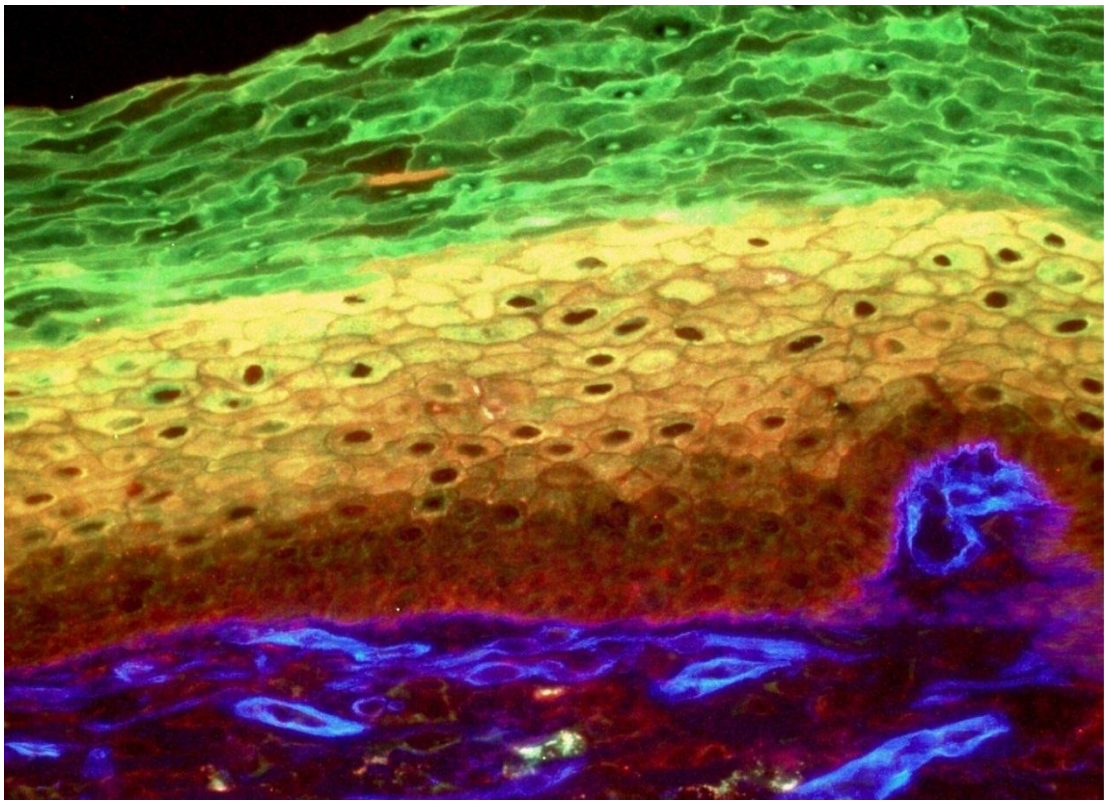

Figura 18 - Hiperqueratose e acantose evidenciando co-localização da MMP-2 com atividade gelatinolítica *in situ* (amarelo), com uma discreta marcação da MMP-2 na camada basal (vermelho) juntamente com a lâmina basal (azul) constituída por colágeno IV. (Aumento original de 400x).

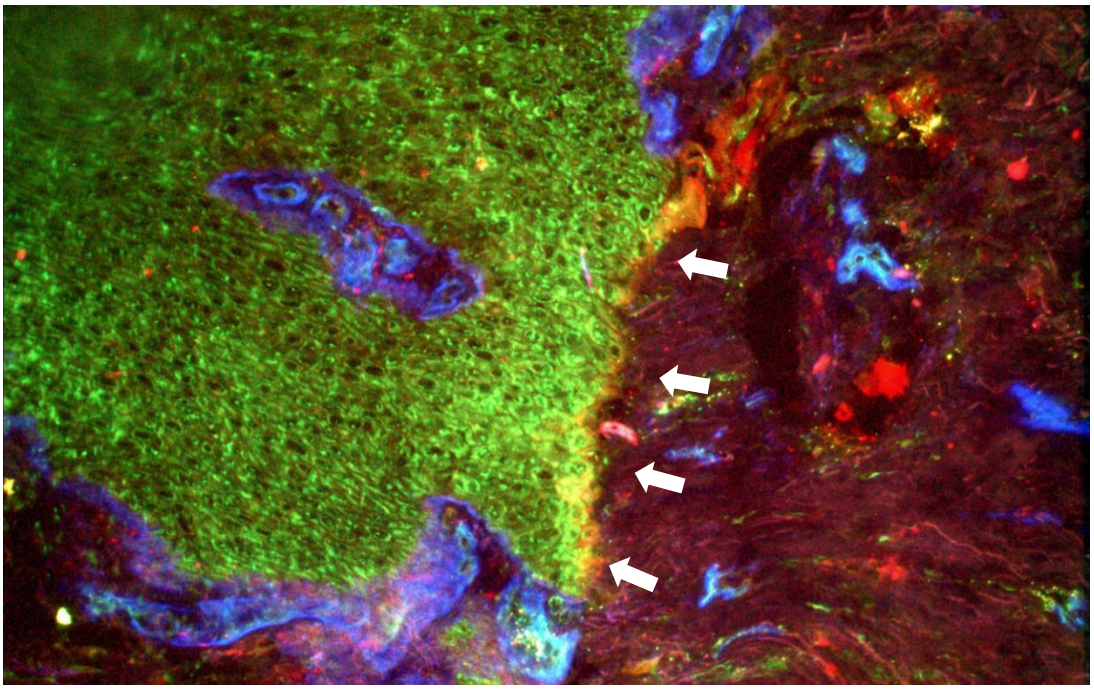

Figura 19 - Displasia Epitelial Intensa apresentando descontinuidade da lâmina basal constituída por colágeno IV (azul) e co-localização de atividade gelatinolítica e MMP-2 (amarelo) na região de rompimento (setas). (Aumento original de 200x)

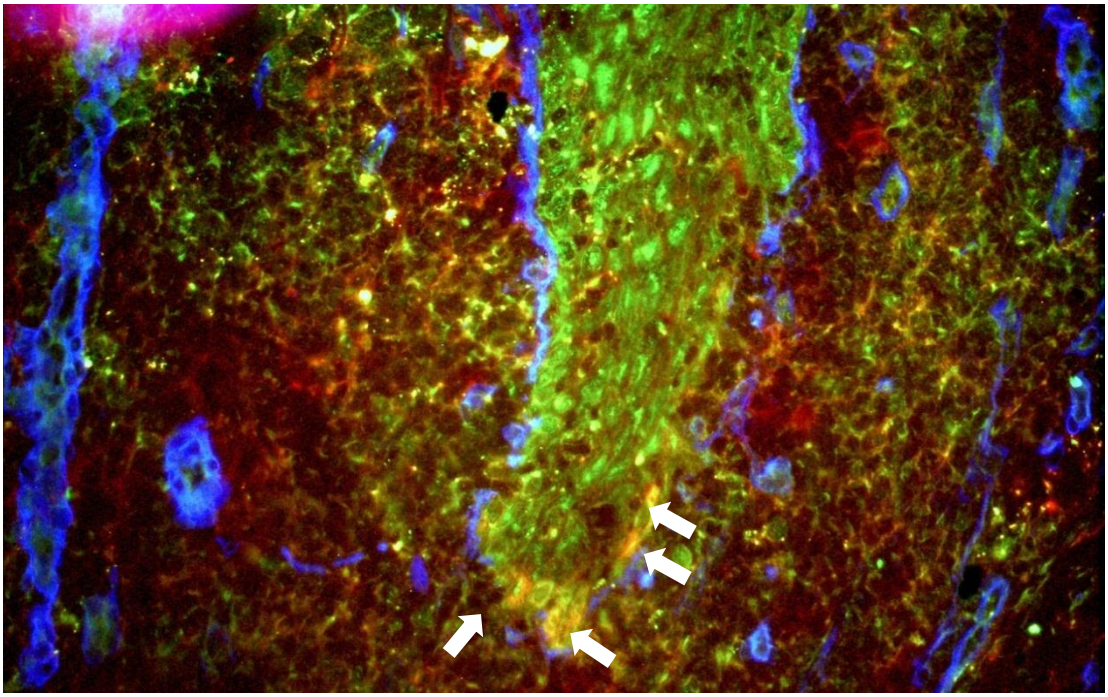

Figura 20 - Displasia Epitelial Intensa apresentando descontinuidade da lâmina basal constituída por colágeno IV (azul). Observe a co-localização (amarelo) da MMP-9 com atividade gelatinolítica em alguns pontos de descontinuidade da lâmina basal e no estroma da lesão (setas). (Aumento original de 200x)

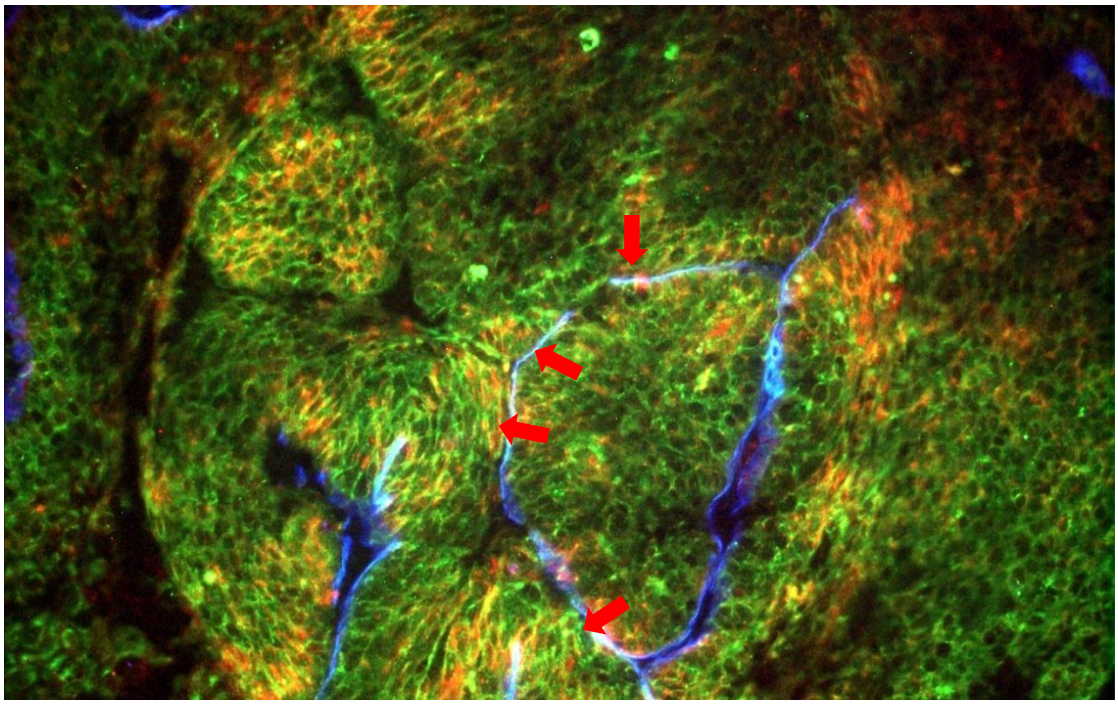

Figura 21 - Ilha tumoral de um Carcinoma Espinocelular Bem diferenciado evidenciando pontos de co-localização entre a MMP-2 e atividade gelatinolítica no centro da ilha e nas adjacências. Observe a descontinuidade da lâmina basal constituída de colágeno IV (azul). As regiões de coloração branca representam a co-localização da MMP-2, colágeno IV e atividade gelatinolítica (setas). (Aumento original de 200x)

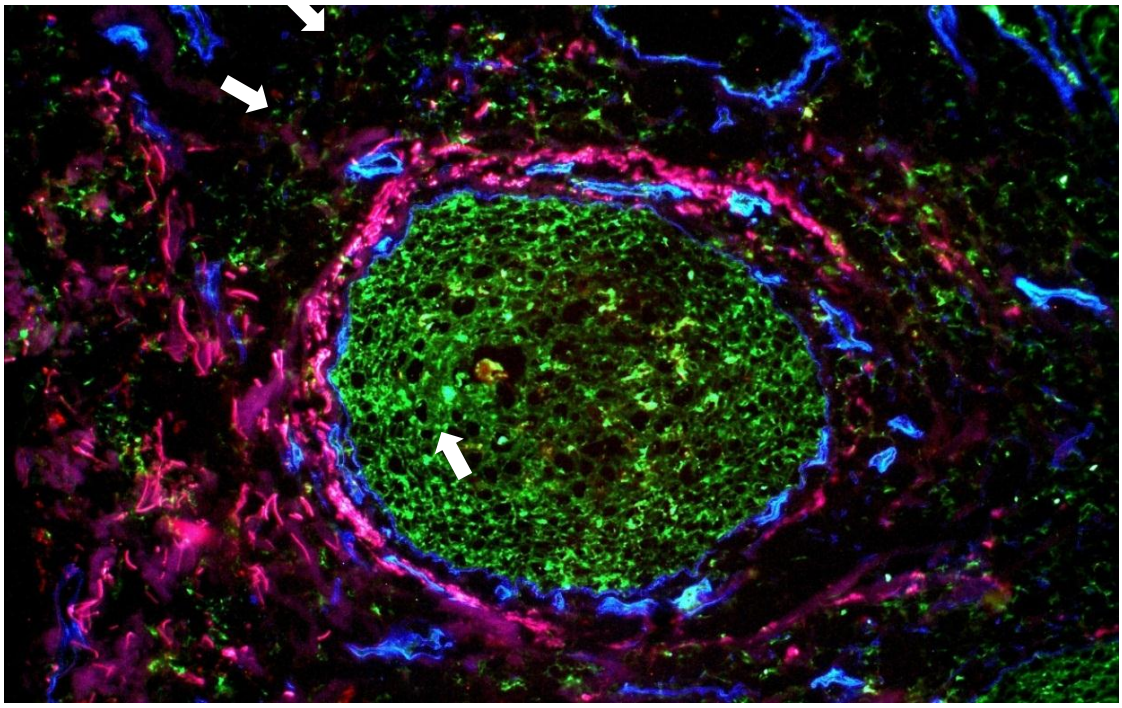

Figura 22 – Ilha tumoral de um Carcinoma Espinocelular Bem Diferenciado, apresentando co-localização de colágeno IV e MMP-9 (roxo) ao seu redor. (Aumento original de 200x)

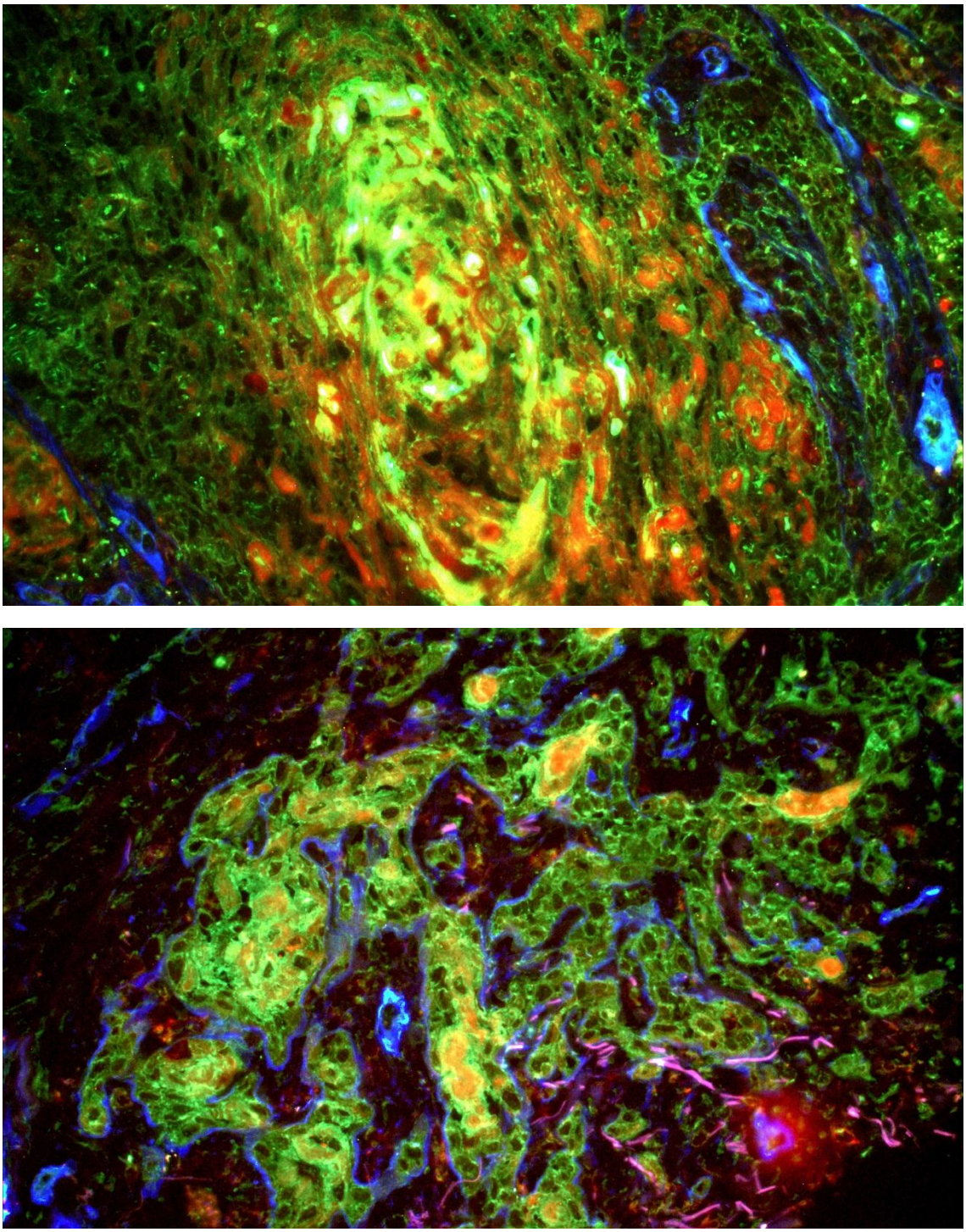

Figura 23 - Ilha tumoral de um Carcinoma Espinocelular Pouco Diferenciado apresentando co-localização da MMP-2 com atividade gelatinolítica (amarelo). Note fragmentos de colágeno IV (azul) ao redor da ilha. (Aumento original de 200x)

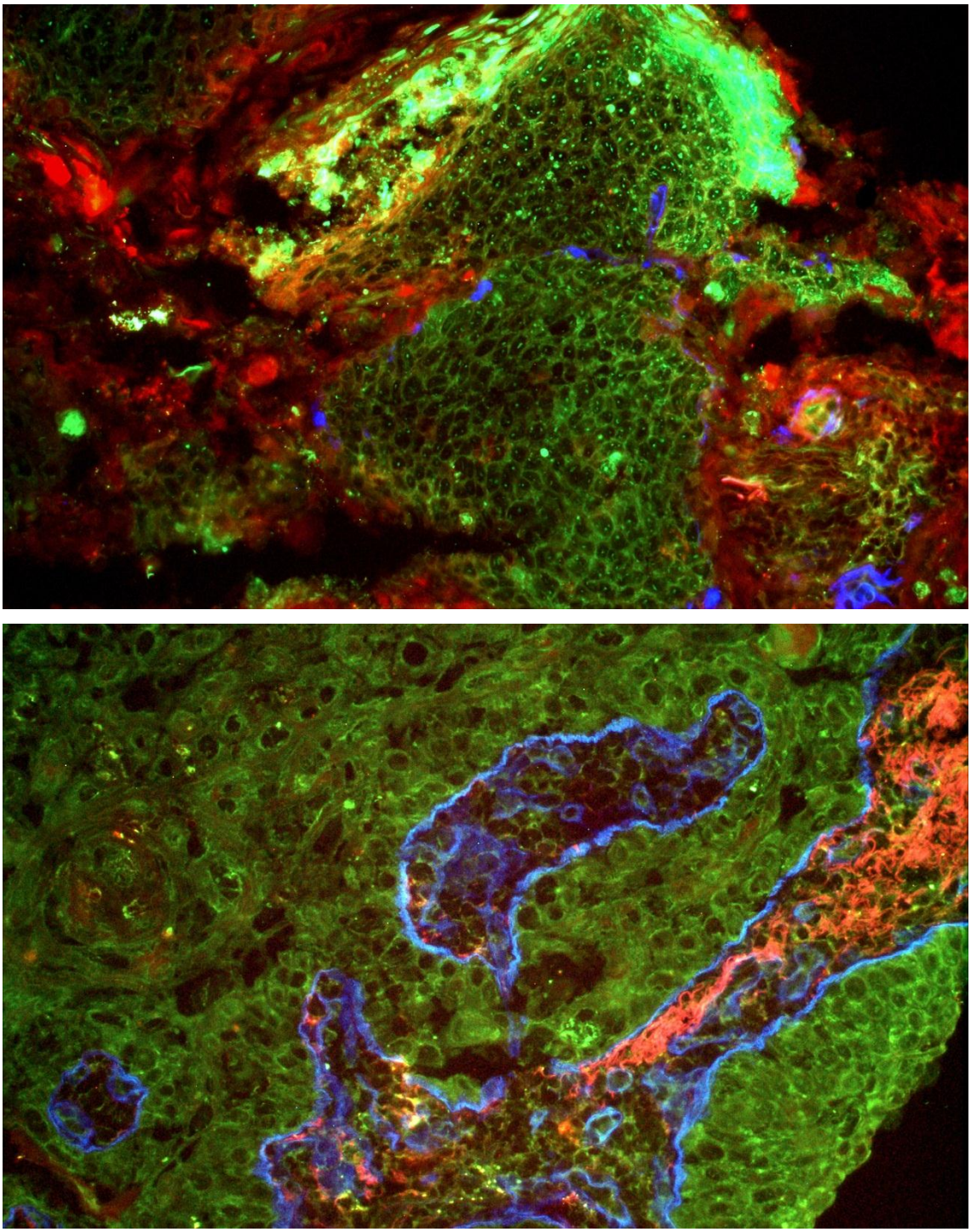

Figura 24 - Carcinoma Espinocelular Pouco Diferenciado apresentando intensa marcação para MMP-9 (vermelho) no estroma ao redor de ilha tumoral com alguns pontos de co-localização gelatinolítica (amarelo). Nas regiões de cores brancas houve co-localização da atividade gelatinolítica, expressão de MMP-9 e colágeno IV. (Aumento original de 200x)

6 DISCUSSÃO

O perfil dos indivíduos que compuseram a presente pesquisa foi semelhante ao sugerido pela literatura (Patel *et al.*, 2007; Jemal *et al.*, 2011). A maior parte era do gênero masculino, na sexta década de vida, dos quais mais de 50% eram tabagistas. No entanto, o etilismo não foi um hábito predominante entre os mesmos, já diferindo do esperado. Não foi possível correlacionar o tempo e frequência de tabagismo entre os voluntários, pois os mesmos foram muito incertos ou não souberam responder.

Optou-se pela utilização da classificação clínica para LB's sugerida por Amagasa *et al.* (2011), diferindo da maioria dos trabalhos realizados com esse tipo de lesão até o momento. Tal fato pode ser atribuído a dois fatores: 1) A proposição ainda é recente; 2) A classificação sugerida pela OMS ainda é bem aceita. Contudo, observou-se que esta nova classificação para LB's é mais fiel às características clínicas, possibilitando melhores correlações clínico-patológicas.

As LB's tipo II, as quais apresentam componente vermelho invariavelmente em seu aspecto, tiveram uma significativa relação com os indivíduos tabagistas. Além disso, a maioria destas lesões se localizava em borda de língua, palato mole e assoalho bucal, curiosamente as regiões bucais com maior frequência de desenvolvimento de CEC (Amagasa *et al.*, 2011; Jemal *et al.*, 2011). Observou-se que as LB's tipo II estavam mais relacionadas a lesões displasias ou malignas, corroborando ainda mais a favor desta nova classificação clínica. Acredita-se que, com parâmetros melhores definidos, estudos possam ser melhores conduzidos devido à diminuição da subjetividade da classificação clínica da LB.

As avaliações e classificações histopatológicas foram realizadas em cortes corados em Hematoxilina e Eosina da amostra congelada, e não da peça correspondente conservado em bloco de parafina e utilizada para diagnóstico anatomopatológico do paciente. Tal manobra mostrou-se importante, pois 11 amostras foram excluídas por não coincidirem com o diagnóstico

anatomopatológico da peça de origem. Isso pode ter ocorrido devido à coleta ser feita nas margens da peça cirúrgica, podendo não ter alcançado a lesão.

Porém a técnica de coleta mostrou-se ser eficiente, visto que nenhum exame anatomopatológico da peça cirúrgica foi prejudicado. Além disso, evidenciou-se que é perfeitamente possível fazer cortes do tecido congelado íntegros o bastante para avaliação e classificação histopatológica das amostras.

A técnica de congelamento também pode influir bastante na qualidade do corte, pois caso a amostra seja congelada fora da posição ideal de corte e ainda não esteja embebida em O.C.T., a mesma se contrai, podendo dificultar a definição e posicionamento da melhor face seccionamento num segundo momento. Para evitar este problema, foram utilizados recipientes de alumínio de fundo plano, para garantir que a face de seccionamento se mantivesse plana e na posição certa durante e após o congelamento. A utilização da acetona resfriada em gelo seco também auxilia neste processo, pois a congelação é quase instantânea, evitando que o tecido se movimente, ficando mais preservado (Steu *et al.*, 2008).

Estudos sempre apontam a displasia epitelial das LB's como um dos principais fatores de risco de malignização (Amagasa *et al.*, 2011; Izumo, 2011; Liu *et al.*, 2011; Pereira Jdos *et al.*, 2011). No entanto, a gradação da displasia epitelial não é uma ciência exata. Vários sistemas de classificação já foram sugeridos, porém nenhum ainda é reprodutível, apresentando variância inter e intra-observadores. Atualmente as classificações mais utilizadas são a sugerido pela OMS (displasia leve, moderada e intensa) e o binário (baixo risco e alto risco), porém ambos são bastante subjetivos (Kujan *et al.*, 2006; Kujan *et al.*, 2007; Tilakaratne *et al.*, 2009).

Estudos demonstram que a quantidade e diversidade de anormalidades celulares e arquiteturais, bem como a interpretação dos mesmos, dificultam a reprodutibilidade de qualquer método de gradação atual. Além disso, as displasias limítrofes entre leve e moderada ou moderada e intensa são ainda mais complexas e subjetivas para classificação (Warnakulasuriya *et al.*, 2008).

Assim, no presente estudo optou-se por agregar as displasias leves e moderadas, passando a serem classificadas como leve/moderadas. Tal manobra foi realizada pelo fato de que as displasias consideradas moderadas possuíam pouquíssimas alterações em relação às displasias leves (Warnakulasuriya *et al.*, 2008). Além disso, como apenas um patologista avaliou as amostras, agrupar estas classificações limítrofes diminuiriam a possibilidade de grandes variações na gradação da displasia epitelial.

Desde que foram identificadas por Gross e Lapiere em 1962, mais de 30 mil trabalhos relacionados às MMPs foram realizados. Toda essa "popularidade" das MMPs entre os pesquisadores deve-se ao fato de que elas participam de eventos fisiológicos e patológicos no organismo (Krizkova *et al.*, 2011). As publicações sobre a relação entre as MMPs e o desenvolvimento e progressão do câncer iniciaram-se por volta de 1991, ao serem pesquisadas em carcinomas de estomago e cólon (McDonnell *et al.*, 1991). A partir de então, pesquisas com vários tipos de neoplasias surgiram, tais como câncer de pulmão, de próstata, cabeça e pescoço, dentre outros (Krizkova *et al.*, 2011).

Acreditando-se na participação das MMPs no desenvolvimento e progressão dos CEC's bucais, a MMP-2 foi um das primeiras MMPs a serem estudadas. Percebeu-se que a expressão da MMP-2 num tecido normal e num CEC's sem metástase linfonodal era a mesma, porém significativamente mais expressa nos tumores com metástase linfonodal. Inúmeros estudos apresentaram os mesmos resultados (Kusukawa *et al.*, 1993; Kawata *et al.*, 1996; Imanishi *et al.*, 2000; Werner *et al.*, 2002).

Estudos tentaram correlacionar a expressão de colágeno IV pela lâmina basal, avaliando sua integridade e correlacionando-a com a expressão imunoistoquímica da MMP-2. Observou-se uma relação significativa entre a ruptura da lâmina basal com o agravamento da malignidade, porém a MMP-2 não foi significativamente correlacionada com a diferenciação do tumor e presença de linfonodos metastáticos (Krecicki *et al.*, 2001). A MPP-9 também foi avaliada da mesma maneira, sendo a expressão imunoistoquímica aumentada em casos mais

agressivos, onde a sobrevida do paciente foi menor e com a presença de metástases (Ruokolainen *et al.*, 2004; Dunne *et al.*, 2005).

Com a identificação das TIMPs, começou-se a pesquisar sobre a relação delas com as MMP-2 e -9, na esperança de achar alvos terapêuticos para os CEC's. Para a surpresa dos pesquisadores, a expressão imunoistoquímica elevada das TIMPs pareceu não estar relacionada com uma menor agressividade do tumor. Pelo contrario, observou-se que as lesões com alta expressão da TIMP-2 apresentaram um perfil mais agressivo, evoluindo para metástases linfonodais e diminuição da sobrevida do paciente (Katayama *et al.*, 2004). Além disso, testes terapêuticos com inibidores de MMPs *in vivo* não tiveram resultados satisfatórios na contenção da progressão dos CEC's (Rosenthal & Matrisian, 2006).

Atualmente, sabe-se que a participação das MMPs na progressão do câncer é complexa e vai além do que sua atuação direta na degradação da MEC (Egeblad & Werb, 2002; Freije *et al.*, 2003; Hojilla *et al.*, 2003). Estudos demostraram que o comportamento agressivo e metastático do CEC pode estar relacionado com a interação entre a MMP-9 e fatores angiogênicos, tais como VEGF, que parecem aumentar a densidade da microvascularização tumoral (Riedel *et al.*, 2000). Pesquisas apontam que os tumores parecem interagir com o estroma lesional, onde estudos *in vitro* demostraram que as MMPs derivadas de fibroblastos parecem estar envolvidas no processo de remodelamento da MEC para progressão do tumor (Rosenthal *et al.*, 2005).

Recentemente, Sobral *et al.* (2011) demonstraram que os miofibroblastos presentes no estroma lesional possuem um papel essencial na progressão tumoral dos CEC's bucais através da produção de grande quantidade de MMP-2 e -9. Tais descobertas corroboram com o presente estudo, onde a expressão da MMP-2 e -9 no estroma lesional foram significativamente maiores a partir das displasias epiteliais, sendo mais expressivas e intensas nos CEC's indiferenciados.

Makela *et al.* (1999) estudaram a expressão e atividade gelatinolítica das de MMP-2 e -9 nos queratinócitos gengivais. Foi demonstrado que a MMP-2 é

expressa constitutivamente no epitélio bucal, participando do processo fisiológico de migração dos queratinócitos nas camadas epiteliais de acordo com sua maturação. Além disso, observou que a expressão da MMP-9 é muito baixa e que a atividade gelatinolítica presente nestes epitélios são oriundas das quase que exclusivamente das MMP-2.

Assim, a não expressão da MMP-9 e a forte expressão imunoistoquímica da MMP-2 nas amostras não displásicas (controle e hiperqueratose e acantose), co-localizando com uma alta atividade gelatinolítica *in situ*, trata-se apenas de um processo fisiológico do epitélio bucal, que é alterado ao decorrer da malignização do epitélio. Além disso, tais informações corroboram com os resultados obtidos nas zimografias *in situ* associadas ao inibidor de MMPs (Phenantrolina), o qual inibiu significantemente a atividade gelatinolítica *in situ* nestas amostras.

Como só os parênquimas das lesões tiveram sua atividade gelatinolítica *in situ* mensurada, a alta expressão das MMPs no estroma dos CEC's não pôde ser relacionada com a mesma. No entanto, foi evidente que a atividade gelatinolítica total *in situ* das displasias epiteliais e ilhas tumorais dos CEC's não são elevadas, como era esperado.

A zimografia *in situ* é um experimento laboratorial simples e de rápida realização, o qual permite a co-localização de uma determinada MMP, geralmente evidenciada por fluorescência vermelha, com a atividade gelatinolítica *in situ* evidenciada em fluorescência verde diretamente no tecido. É uma técnica amplamente utilizada e aceita no meio científico (Galis *et al.*, 1995; Porto *et al.*, 2009).

Inspirados no trabalho de Planagumà *et al.* (2011), o qual avaliou a expressão da MMP-2 e -9, correlacionando com os fatores de transcrição RUNX1/AMLI e ETV5/ERM no fronte de carcinomas endometriais e de ovário, utilizando de varias técnicas laboratoriais, incluindo a zimografia *in situ* convencional e dupla marcação em imunofluorescência, o presente estudo desenvolveu uma modalidade de zimografia *in situ* inédita em CEC's bucais, até

onde sabemos: “Zimografia *in situ* com dupla marcação”. Esta técnica foi idealizada para correlacionar a atividade gelatinolítica *in situ* com a expressão simultânea de colágeno IV e MMP-2 ou -9.

Como já discutido, são inúmeros os trabalhos que abordam todas essas marcações, porém, este é o primeiro a utilizar a zimografia *in situ* com o substrato DQ gelatin co-localizado com imunofluorescência de dupla marcação. A relação significativa entre a descontinuidade da lâmina basal e expressão e intensidade da MMP-2 e, principalmente, da MMP-9 no estroma corrobora com a literatura e reforça a hipótese da interação entre tumor e estroma nos CEC’s. Os resultados sugerem que a expressão das MMPs e descontinuidade da lâmina basal aumentam proporcionalmente de acordo com o grau de malignização do tecido.

Além disso, a técnica de “zimografia *in situ* com dupla marcação” revelou a co-localização das MMP-2 ou -9 com atividade gelatinolítica *in situ* nas regiões de descontinuidade da lâmina basal, no limite parênquima- estroma, e a co-localização do colágeno IV, MMP-2 ou -9 e atividade gelatinolítica *in situ* na lâmina basal dos CEC’s, principalmente os bem diferenciados. Este dado é sugestivo do caráter progressivo de destruição da lâmina basal nos CEC’s.

Toda a metodologia utilizada neste trabalho foi de caráter semiquantificativo. Apesar das co-localizações e relações significativas entre expressões das MMPs, colágeno IV e atividade gelatinolítica *in situ*, apenas com os dados obtidos nesta pesquisa não se pode afirmar que a ruptura da lâmina basal, bem como progressão das lesões, sejam causadas diretamente pelas MMPs em questão.

Como foi bem salientado pela literatura mais atual, a interação das MMPs com a progressão dos CEC’s é complexa e relacionada a muitos outros fatores. Técnicas laboratoriais como microdissecção do estroma e do parênquima, western Blot e gel de zimografia, por exemplo, devem ser realizados para confirmarem a atividade das MMPs nas amostras.

7 CONCLUSÕES

1) A MMP-2 foi expressa no parênquima de todas as amostras, porém tendo maior expressão e intensidade de marcação imunoistoquímica nos controles e hiperqueratoses e acantoses;

2) A MMP-9 não foi expressa nos controles e teve baixa expressão no parênquima das demais amostras, sendo significamente maior nas displasias epiteliais intensas;

3) Os CEC's indiferenciados apresentaram maior expressão e intensidade de marcação imunoistoquímica da MMP-9 no estroma, seguido dos CEC's bem diferenciados, displasia intensa e leve/moderada;

4) A atividade gelatinolítica *in situ* foi maior no epitélio dos controles e das hiperqueratoses e acantoses, se co-localizando apenas com a MMP-2.

5) Todos os CEC's e a maioria das displasias epiteliais intensas apresentaram descontinuidade da lâmina basal;

9) Nas regiões de descontinuidade da lâmina basal houve co-localização das MMP-2 e -9 com atividade gelatinolítica *in situ*;

10) Só houve co-localização da lâmina basal com as MMPs e atividade gelatinolítica *in situ* nos casos de CEC's.

11) A baixa expressão gelatinolítica das lesões displásicas e CEC's, correlacionado com as rupturas de lâmina basal e aumento da expressão das MMPs no estroma, além da co-localização das mesmas nas regiões de descontinuidade da lâmina basal, bem como nas regiões ainda íntegras destas

mesmas lesões, sugerem que as MMPs expressas no estroma das lesões provavelmente estão mais relacionadas com a progressão do tumor do que as expressas pelo parênquima.

REFERÊNCIAS [2]

Amagasa T. Oral premalignant lesions. Int J Clin Oncol. 2011 Feb;16(1):1-4.

Amagasa T, Yamashiro M, Ishikawa H. Oral leukoplakia related to malignant transformation. Oral Sci Int. 2006;3:45–55.

Amagasa T, Yamashiro M, Uzawa N. Oral premalignant lesions: from a clinical perspective. Int J Clin Oncol. 2011 Feb;16(1):5-14.

Anneroth G, Batsakis J, Luna M. Review of the literature and a recommended system of malignancy grading in oral squamous cell carcinomas. Scand J Dent Res. 1987 Jun;95(3):229-49.

Ariyoshi Y, Shimahara M, Omura K, Yamamoto E, Mizuki H, Chiba H*, et al.* Epidemiological study of malignant tumors in the oral and maxillofacial region: survey of member institutions of the Japanese Society of Oral and Maxillofacial Surgeons, 2002. Int J Clin Oncol. 2008 Jun;13(3):220-8.

Axell T, Pindborg JJ, Smith CJ, van der Waal I. Oral white lesions with special reference to precancerous and tobacco- related lesions: conclusions of an international symposium held in Uppsala, Sweden, May 18-21 1994. International Collaborative Group on Oral White Lesions. J Oral Pathol Med. 1996 Feb;25(2):49-54.

[2] De acordo com a norma da UNICAMP/FOP, baseadas nas normas do Internacional Committee of Medical Journal Editors – Grupo de Vancouver. Abreviatura dos periódicos em conformidade com o Medline.

Back M, Ketelhuth DF, Agewall S. Matrix metalloproteinases in atherothrombosis. Prog Cardiovasc Dis. 2010 Mar-Apr;52(5):410-28.

Bagan J, Scully C, Jimenez Y, Martorell M. Proliferative verrucous leukoplakia: a concise update. Oral Dis. 2010 May;16(4):328-32.

Barros SS, Henriques AC, Pereira KM, de Medeiros AM, Galvao HC, Freitas Rde A. Immunohistochemical expression of matrix metalloproteinases in squamous cell carcinoma of the tongue and lower lip. Arch Oral Biol. 2011 Aug;56(8):752-60.

Becker JW, Marcy AI, Rokosz LL, Axel MG, Burbaum JJ, Fitzgerald PM*, et al.* Stromelysin-1: three-dimensional structure of the inhibited catalytic domain and of the C-truncated proenzyme. Protein Sci. 1995 Oct;4(10):1966-76.

Bindhu OS, Ramadas K, Sebastian P, Pillai MR. High expression levels of nuclear factor kappa B and gelatinases in the tumorigenesis of oral squamous cell carcinoma. Head Neck. 2006 Oct;28(10):916-25.

Bitu CC, Carrera M, Lopes MA, Kowalski LP, Soares FA, Coletta RD. HOXB7 expression is a prognostic factor for oral squamous cell carcinoma. Histopathology. 2012 Jan 12.

Boffetta P, Hecht S, Gray N, Gupta P, Straif K. Smokeless tobacco and cancer. Lancet Oncol. 2008 Jul;9(7):667-75.

Brandwein-Gensler M, Teixeira MS, Lewis CM, Lee B, Rolnitzky L, Hille JJ*, et al.* Oral squamous cell carcinoma: histologic risk assessment, but not margin status, is strongly predictive of local disease-free and overall survival. Am J Surg Pathol. 2005 Feb;29(2):167-78.

Bryne M, Koppang HS, Lilleng R, Kjaerheim A. Malignancy grading of the deep invasive margins of oral squamous cell carcinomas has high prognostic value. J Pathol. 1992 Apr;166(4):375-81.

Cabay RJ, Morton TH, Jr., Epstein JB. Proliferative verrucous leukoplakia and its progression to oral carcinoma: a review of the literature. J Oral Pathol Med. 2007 May;36(5):255-61.

Cardesa A, Gale N, Nadal A, Zidar N. Squamous cell carcinoma. In: Barnes L, Eveson J, Reichart P, Sidransky D, editors. World Health Organization Classification of Tumours Pathology and genetics of head and neck tumours. Lyon: IARC Press, International Agency for Research on Cancer (IARC); 2005. p. 118-23.

Cawston TE. Metalloproteinase inhibitors and the prevention of connective tissue breakdown. Pharmacol Ther. 1996;70(3):163-82.

Chen Y, Zhang W, Geng N, Tian K, Jack Windsor L. MMPs, TIMP-2, and TGF-beta1 in the cancerization of oral lichen planus. Head Neck. 2008 Sep;30(9):1237-45.

Chow AK, Cena J, Schulz R. Acute actions and novel targets of matrix metalloproteinases in the heart and vasculature. Br J Pharmacol. 2007 Sep;152(2):189-205.

D'Souza G, Agrawal Y, Halpern J, Bodison S, Gillison ML. Oral sexual behaviors associated with prevalent oral human papillomavirus infection. J Infect Dis. 2009 May 1;199(9):1263-9.

D'Souza G, Dempsey A. The role of HPV in head and neck cancer and review of the HPV vaccine. Prev Med. 2011 Oct 1;53 Suppl 1:S5-S11.

Dar-Odeh NS, Abu-Hammad OA. Narghile smoking and its adverse health consequences: a literature review. Br Dent J. 2009 Jun 13;206(11):571-3.

De Souza Setubal Destro MF, Bitu CC, Zecchin KG, Graner E, Lopes MA, Kowalski LP*, et al.* Overexpression of HOXB7 homeobox gene in oral cancer induces cellular proliferation and is associated with poor prognosis. Int J Oncol. 2010 Jan;36(1):141-9.

de Vicente JC, Fresno MF, Villalain L, Vega JA, Hernandez Vallejo G. Expression and clinical significance of matrix metalloproteinase-2 and matrix metalloproteinase-9 in oral squamous cell carcinoma. Oral Oncol. 2005 Mar;41(3):283-93.

Dunne AA, Grobe A, Sesterhenn AM, Barth P, Dalchow C, Werner JA. Influence of matrix metalloproteinase 9 (MMP-9) on the metastatic behavior of oropharyngeal cancer. Anticancer Res. 2005 Nov-Dec;25(6B):4129-34.

Egeblad M, Werb Z. New functions for the matrix metalloproteinases in cancer progression. Nat Rev Cancer. 2002 Mar;2(3):161-74.

El Houda Agueznay N, Badoual C, Hans S, Gey A, Vingert B, Peyrard S*, et al.* Soluble interleukin-2 receptor and metalloproteinase-9 expression in head and neck cancer: prognostic value and analysis of their relationships. Clin Exp Immunol. 2007 Oct;150(1):114-23.

Field JK. Oncogenes and tumour-suppressor genes in squamous cell carcinoma of the head and neck. Eur J Cancer B Oral Oncol. 1992 Jul;28B(1):67-76.

Franchi A, Santucci M, Masini E, Sardi I, Paglierani M, Gallo O. Expression of matrix metalloproteinase 1, matrix metalloproteinase 2, and matrix

metalloproteinase 9 in carcinoma of the head and neck. Cancer. 2002 Nov 1;95(9):1902-10.

Frederiks WM, Mook OR. Metabolic mapping of proteinase activity with emphasis on in situ zymography of gelatinases: review and protocols. J Histochem Cytochem. 2004 Jun;52(6):711-22.

Freije JM, Balbin M, Pendas AM, Sanchez LM, Puente XS, Lopez-Otin C. Matrix metalloproteinases and tumor progression. Adv Exp Med Biol. 2003;532:91-107.

Gale N, Pilch BZ, Sidransky D, Westra W, Califano J. Epithelial precursor lesions. In: Barnes L, Eveson JW, Reichart P, Sidransky D, editors. World Health Organization Classification of Tumours Pathology & genetics Head and neck tumours Lyon: IARC *Press,* International Agency for Research on Cancer (IARC); 2005. p. 177-9.

Galis ZS, Sukhova GK, Libby P. Microscopic localization of active proteases by in situ zymography: detection of matrix metalloproteinase activity in vascular tissue. FASEB J. 1995 Jul;9(10):974-80.

Garavello W, Spreafico R, Somigliana E, Gaini L, Pignataro L, Gaini RM. Prognostic influence of gender in patients with oral tongue cancer. Otolaryngol Head Neck Surg. 2008 Jun;138(6):768-71.

Ghoshal S, Mallick I, Panda N, Sharma SC. Carcinoma of the buccal mucosa: analysis of clinical presentation, outcome and prognostic factors. Oral Oncol. 2006 May;42(5):533-9.

Gouvea AF, Moreira AE, Reis RR, de Almeida OP, Lopes MA. Proliferative verrucous leukoplakia, squamous cell carcinoma and axillary metastasis. Med Oral Patol Oral Cir Bucal. 2010 Sep;15(5):e704-8.

Gross J, Lapiere CM. Collagenolytic activity in amphibian tissues: a tissue culture assay. Proc Natl Acad Sci U S A. 1962 Jun 15;48:1014-22.

Gruber HE, Hoelscher GL, Ingram JA, Hanley EN, Jr. Matrix metalloproteinase-26, a novel MMP, is constitutively expressed in the human intervertebral disc in vivo and in vitro. Exp Mol Pathol. 2011 Sep 14;92(1):59-63.

Hashibe M, Brennan P, Chuang SC, Boccia S, Castellsague X, Chen C*, et al.* Interaction between tobacco and alcohol use and the risk of head and neck cancer: pooled analysis in the International Head and Neck Cancer Epidemiology Consortium. Cancer Epidemiol Biomarkers Prev. 2009 Feb;18(2):541-50.

Hohberger L, Wuertz BR, Xie H, Griffin T, Ondrey F. TNF-alpha drives matrix metalloproteinase-9 in squamous oral carcinogenesis. Laryngoscope. 2008 Aug;118(8):1395-9.

Hojilla CV, Mohammed FF, Khokha R. Matrix metalloproteinases and their tissue inhibitors direct cell fate during cancer development. Br J Cancer. 2003 Nov 17;89(10):1817-21.

Holmstrup P, Vedtofte P, Reibel J, Stoltze K. Long-term treatment outcome of oral premalignant lesions. Oral Oncol. 2006 May;42(5):461-74.

Imanishi Y, Fujii M, Tokumaru Y, Tomita T, Kanke M, Kanzaki J*, et al.* Clinical significance of expression of membrane type 1 matrix metalloproteinase and matrix metalloproteinase-2 in human head and neck squamous cell carcinoma. Hum Pathol. 2000 Aug;31(8):895-904.

Estimativa 2012: Incidência do Câncer no Brasil [database on the Internet]2011. Available from: http://www.inca.gov.br/estimativa/2012/tabelaestados.asp?UF=BR.

Izumo T. Oral premalignant lesions: from the pathological viewpoint. Int J Clin Oncol. 2011 Feb;16(1):15-26.

Jemal A, Bray F, Center MM, Ferlay J, Ward E, Forman D. Global cancer statistics. CA Cancer J Clin. 2011 Mar-Apr;61(2):69-90.

Jin G. Using biomarkers to detect oral cancer holds potential for saving lives when the cancer is most curable. Biomark Med. 2010 Dec;4(6):835-8.

Jodele S, Blavier L, Yoon JM, DeClerck YA. Modifying the soil to affect the seed: role of stromal-derived matrix metalloproteinases in cancer progression. Cancer Metastasis Rev. 2006 Mar;25(1):35-43.

Johnson LL, Dyer R, Hupe DJ. Matrix metalloproteinases. Curr Opin Chem Biol. 1998 Aug;2(4):466-71.

Johnson N, Franceschi S, Ferlay J, Ramadas K, Schmid S, MacDonald DG*, et al.* Squamous cell carcinoma. In: Barnes L, Eveson J, Reichart P, Sidransky D, editors. World Health Organization Classification of Tumours Pathology and genetics of head and neck tumours. Lyon: IARC Press, International Agency for Research on Cancer (IARC); 2005. p. 168-75.

Katayama A, Bandoh N, Kishibe K, Takahara M, Ogino T, Nonaka S*, et al.* Expressions of matrix metalloproteinases in early-stage oral squamous cell carcinoma as predictive indicators for tumor metastases and prognosis. Clin Cancer Res. 2004 Jan 15;10(2):634-40.

Kawata R, Shinomiya T, Yasuda N, Takenaka H, Murakami Y. [Matrix metalloproteinase-2 concentrations in squamous cell carcinoma of the head and neck and its clinical significance]. Nihon Jibiinkoka Gakkai Kaiho. 1996 Feb;99(2):299-305.

Kerdpon D, Sriplung H. Factors related to advanced stage oral squamous cell carcinoma in southern Thailand. Oral Oncol. 2001 Apr;37(3):216-21.

Krecicki T, Zalesska-Krecicka M, Jelen M, Szkudlarek T, Horobiowska M. Expression of type IV collagen and matrix metalloproteinase-2 (type IV collagenase) in relation to nodal status in laryngeal cancer. Clin Otolaryngol Allied Sci. 2001 Dec;26(6):469-72.

Kreimer AR, Clifford GM, Boyle P, Franceschi S. Human papillomavirus types in head and neck squamous cell carcinomas worldwide: a systematic review. Cancer Epidemiol Biomarkers Prev. 2005 Feb;14(2):467-75.

Krizkova S, Zitka O, Masarik M, Adam V, Stiborova M, Eckschlager T*, et al.* Clinical importance of matrix metalloproteinases. Bratisl Lek Listy. 2011;112(8):435-40.

Kuffer R, Lombardi T. Premalignant lesions of the oral mucosa. A discussion about the place of oral intraepithelial neoplasia (OIN). Oral Oncol. 2002 Feb;38(2):125-30.

Kujan O, Khattab A, Oliver RJ, Roberts SA, Thakker N, Sloan P. Why oral histopathology suffers inter-observer variability on grading oral epithelial dysplasia: an attempt to understand the sources of variation. Oral Oncol. 2007 Mar;43(3):224-31.

Kujan O, Oliver RJ, Khattab A, Roberts SA, Thakker N, Sloan P. Evaluation of a new binary system of grading oral epithelial dysplasia for prediction of malignant transformation. Oral Oncol. 2006 Nov;42(10):987-93.

Kusukawa J, Sasaguri Y, Shima I, Kameyama T, Morimatsu M. Expression of matrix metalloproteinase-2 related to lymph node metastasis of oral squamous cell carcinoma. A clinicopathologic study. Am J Clin Pathol. 1993 Jan;99(1):18-23.

Liu W, Bao ZX, Shi LJ, Tang GY, Zhou ZT. Malignant transformation of oral epithelial dysplasia: clinicopathological risk factors and outcome analysis in a retrospective cohort of 138 cases. Histopathology. 2011 Oct;59(4):733-40.

Makela M, Larjava H, Pirila E, Maisi P, Salo T, Sorsa T*, et al.* Matrix metalloproteinase 2 (gelatinase A) is related to migration of keratinocytes. Exp Cell Res. 1999 Aug 25;251(1):67-78.

Martínez-Sahuquillo Márquez A, Gallardo Castillo I, Cobos Fuentes MJ, Caballero Aguilar J, Bullón Fernández P. La leucoplasia oral. Su implicación como lesión precancerosa. Av Odontoestomatol. 2008;24(1):33-44.

Massova I, Kotra LP, Fridman R, Mobashery S. Matrix metalloproteinases: structures, evolution, and diversification. FASEB J. 1998 Sep;12(12):1075-95.

Matrisian LM. Metalloproteinases and their inhibitors in matrix remodeling. Trends Genet. 1990 Apr;6(4):121-5.

McDonnell S, Navre M, Coffey RJ, Jr., Matrisian LM. Expression and localization of the matrix metalloproteinase pump-1 (MMP-7) in human gastric and colon carcinomas. Mol Carcinog. 1991;4(6):527-33.

Murugan AK, Munirajan AK, Tsuchida N. Ras oncogenes in oral cancer: The past 20 years. Oral Oncol. 2012 Jan 10.

Muwonge R, Ramadas K, Sankila R, Thara S, Thomas G, Vinoda J*, et al.* Role of tobacco smoking, chewing and alcohol drinking in the risk of oral cancer in Trivandrum, India: a nested case-control design using incident cancer cases. Oral Oncol. 2008 May;44(5):446-54.

Napier SS, Speight PM. Natural history of potentially malignant oral lesions and conditions: an overview of the literature. J Oral Pathol Med. 2008 Jan;37(1):1-10.

Page-McCaw A, Ewald AJ, Werb Z. Matrix metalloproteinases and the regulation of tissue remodelling. Nat Rev Mol Cell Biol. 2007 Mar;8(3):221-33.

Patel BP, Shah SV, Shukla SN, Shah PM, Patel PS. Clinical significance of MMP-2 and MMP-9 in patients with oral cancer. Head Neck. 2007 Jun;29(6):564-72.

Pelucchi C, Tramacere I, Boffetta P, Negri E, La Vecchia C. Alcohol consumption and cancer risk. Nutr Cancer. 2011 Oct;63(7):983-90.

Pereira Jdos S, Carvalho Mde V, Henriques AC, de Queiroz Camara TH, Miguel MC, Freitas Rde A. Epidemiology and correlation of the clinicopathological features in oral epithelial dysplasia: analysis of 173 cases. Ann Diagn Pathol. 2011 Apr;15(2):98-102.

Petti S. Pooled estimate of world leukoplakia prevalence: a systematic review. Oral Oncol. 2003 Dec;39(8):770-80.

Planaguma J, Liljestrom M, Alameda F, Butzow R, Virtanen I, Reventos J*, et al.* Matrix metalloproteinase-2 and matrix metalloproteinase-9 codistribute with transcription factors RUNX1/AML1 and ETV5/ERM at the invasive front of endometrial and ovarian carcinoma. Hum Pathol. 2011 Jan;42(1):57-67.

Porto IM, Rocha LB, Rossi MA, Gerlach RF. In situ zymography and immunolabeling in fixed and decalcified craniofacial tissues. J Histochem Cytochem. 2009 Jul;57(7):615-22.

Reibel J. Prognosis of oral pre-malignant lesions: significance of clinical, histopathological, and molecular biological characteristics. Crit Rev Oral Biol Med. 2003;14(1):47-62.

Reichart PA, Nguyen XH. Betel quid chewing, oral cancer and other oral mucosal diseases in Vietnam: a review. J Oral Pathol Med. 2008 Oct;37(9):511-4.

Reno F, Rocchetti V, Migliario M, Rizzi M, Cannas M. Chronic exposure to cigarette smoke increases matrix metalloproteinases and Filaggrin mRNA expression in oral keratinocytes: role of nicotine stimulation. Oral Oncol. 2011 Sep;47(9):827-30.

Rhodus NL. Oral cancer: leukoplakia and squamous cell carcinoma. Dent Clin North Am. 2005 Jan;49(1):143-65, ix.

Riedel F, Gotte K, Schwalb J, Bergler W, Hormann K. Expression of 92-kDa type IV collagenase correlates with angiogenic markers and poor survival in head and neck squamous cell carcinoma. Int J Oncol. 2000 Dec;17(6):1099-105.

Robinson CM, Stone AM, Shields JD, Huntley S, Paterson IC, Prime SS. Functional significance of MMP-2 and MMP-9 expression by human malignant oral keratinocyte cell lines. Arch Oral Biol. 2003 Nov;48(11):779-86.

Roosaar A, Yin L, Johansson AL, Sandborgh-Englund G, Nyren O, Axell T. A long-term follow-up study on the natural course of oral leukoplakia in a Swedish population-based sample. J Oral Pathol Med. 2007 Feb;36(2):78-82.

Rosenthal EL, Matrisian LM. Matrix metalloproteases in head and neck cancer. Head Neck. 2006 Jul;28(7):639-48.

Rosenthal EL, Zhang W, Talbert M, Raisch KP, Peters GE. Extracellular matrix metalloprotease inducer-expressing head and neck squamous cell carcinoma cells promote fibroblast-mediated type I collagen degradation in vitro. Mol Cancer Res. 2005 Apr;3(4):195-202.

Ruokolainen H, Paakko P, Turpeenniemi-Hujanen T. Expression of matrix metalloproteinase-9 in head and neck squamous cell carcinoma: a potential marker for prognosis. Clin Cancer Res. 2004 May 1;10(9):3110-6.

Santos-Garcia A, Abad-Hernandez MM, Fonseca-Sanchez E, Julian-Gonzalez R, Galindo-Villardon P, Cruz-Hernandez JJ*, et al.* E-cadherin, laminin and collagen IV expression in the evolution from dysplasia to oral squamous cell carcinoma. Med Oral Patol Oral Cir Bucal. 2006 Mar;11(2):E100-5.

Schepman KP, van der Meij EH, Smeele LE, van der Waal I. Malignant transformation of oral leukoplakia: a follow-up study of a hospital-based population of 166 patients with oral leukoplakia from The Netherlands. Oral Oncol. 1998 Jul;34(4):270-5.

Scully C, Bagan J. Oral squamous cell carcinoma: overview of current understanding of aetiopathogenesis and clinical implications. Oral Dis. 2009 Sep;15(6):388-99.

Silverman S, Jr., Gorsky M, Lozada F. Oral leukoplakia and malignant transformation. A follow-up study of 257 patients. Cancer. 1984 Feb 1;53(3):563-8.

Sobral LM, Bufalino A, Lopes MA, Graner E, Salo T, Coletta RD. Myofibroblasts in the stroma of oral cancer promote tumorigenesis via secretion of activin A. Oral Oncol. 2011 Sep;47(9):840-6.

Steu S, Baucamp M, von Dach G, Bawohl M, Dettwiler S, Storz M*, et al.* A procedure for tissue freezing and processing applicable to both intra-operative frozen section diagnosis and tissue banking in surgical pathology. Virchows Arch. 2008 Mar;452(3):305-12.

Syrjanen S, Lodi G, von Bultzingslowen I, Aliko A, Arduino P, Campisi G*, et al.* Human papillomaviruses in oral carcinoma and oral potentially malignant disorders: a systematic review. Oral Dis. 2011 Apr;17 Suppl 1:58-72.

Tilakaratne WM, Kobayashi T, Ida-Yonemochi H, Swelam W, Yamazaki M, Mikami T*, et al.* Matrix metalloproteinase 7 and perlecan in oral epithelial dysplasia and carcinoma in situ: an aid for histopathologic recognition of their cell proliferation centers. J Oral Pathol Med. 2009 Apr;38(4):348-55.

Torres-Rendon A, Roy S, Craig GT, Speight PM. Expression of Mcm2, geminin and Ki67 in normal oral mucosa, oral epithelial dysplasias and their corresponding squamous-cell carcinomas. Br J Cancer. 2009a Apr 7;100(7):1128-34.

Torres-Rendon A, Stewart R, Craig GT, Wells M, Speight PM. DNA ploidy analysis by image cytometry helps to identify oral epithelial dysplasias with a high risk of malignant progression. Oral Oncol. 2009b Jun;45(6):468-73.

Tsai CH, Hsieh YS, Yang SF, Chou MY, Chang YC. Matrix metalloproteinase 2 and matrix metalloproteinase 9 expression in human oral squamous cell carcinoma and the effect of protein kinase C inhibitors: preliminary observations. Oral Surg Oral Med Oral Pathol Oral Radiol Endod. 2003 Jun;95(6):710-6.

van der Waal I. Potentially malignant disorders of the oral and oropharyngeal mucosa; terminology, classification and present concepts of management. Oral Oncol. 2009 Apr-May;45(4-5):317-23.

van der Waal I. Potentially malignant disorders of the oral and oropharyngeal mucosa; present concepts of management. Oral Oncol. 2010 Jun;46(6):423-5.

Van Wart HE, Birkedal-Hansen H. The cysteine switch: a principle of regulation of metalloproteinase activity with potential applicability to the entire matrix metalloproteinase gene family. Proc Natl Acad Sci U S A. 1990 Jul;87(14):5578-82.

Visse R, Nagase H. Matrix metalloproteinases and tissue inhibitors of metalloproteinases: structure, function, and biochemistry. Circ Res. 2003 May 2;92(8):827-39.

Warnakulasuriya S, Dietrich T, Bornstein MM, Casals Peidro E, Preshaw PM, Walter C*, et al.* Oral health risks of tobacco use and effects of cessation. Int Dent J. 2010 Feb;60(1):7-30.

Warnakulasuriya S, Reibel J, Bouquot J, Dabelsteen E. Oral epithelial dysplasia classification systems: predictive value, utility, weaknesses and scope for improvement. J Oral Pathol Med. 2008 Mar;37(3):127-33.

Werner JA, Rathcke IO, Mandic R. The role of matrix metalloproteinases in squamous cell carcinomas of the head and neck. Clin Exp Metastasis. 2002;19(4):275-82.

Whyte DA, Broton CE, Shillitoe EJ. The unexplained survival of cells in oral cancer: what is the role of p53? J Oral Pathol Med. 2002 Mar;31(3):125-33.

Woessner JF, Jr. Matrix metalloproteinases and their inhibitors in connective tissue remodeling. FASEB J. 1991 May;5(8):2145-54.

Xu P, Alfaidy N, Challis JR. Expression of matrix metalloproteinase (MMP)-2 and MMP-9 in human placenta and fetal membranes in relation to preterm and term labor. J Clin Endocrinol Metab. 2002 Mar;87(3):1353-61.

APÊNDICES

Apêndice A

UNICAMP

TERMO DE CONSENTIMENTO LIVRE E ESCLARECIDO

Nós, **Marcondes Sena Filho** (responsável pela pesquisa)**, Raquel Fernanda Gerlach e Jacks Jorge Júnior** convidamos o(a) Sr.(a) para participar como voluntário(a) da pesquisa: "***Correlação da expressão de metaloproteinases e atividade gelatinolítica em leucoplasias e carcinomas espinocelulares bucais.***", realizada na FOP-Unicamp/FORP-USP.

Este trabalho pretende avaliar a expressão e atividade de metaloproteinases, que são enzimas capazes de degradar a matriz extra-celular (substância que envolve e suporta as células de um tecido/órgão), em amostras de lesões bucais com uma maior possiblidade de transformação maligna, onde a mais comum é a leucoplasia, e de carcinomas espinocelulares. Acredita-se que tais enzimas, caso estejam mais expressas e ativas que o normal, favoreçam as células geneticamente alteradas a se proliferarem e invadirem os tecidos adjacentes, podendo resultar em um carcinoma, bem como na sua progressão como doença já estabelecida.

Visto que essas enzimas possuem um comportamento natural no corpo humano, será preciso amostras de tecidos bucais normais. Para tal, serão convidados a participar os indivíduos portadores de mucoceles labiais, onde o tratamento para tal lesão é a excisão cirúrgica. Sem que haja prejuízo para o processo diagnostico/tratamento, será retirado apenas um pequeno fragmento do tecido labial que virá aderido a lesão após a sua excisão.

A expressão e atividade das metaloproteinases são avaliadas através de métodos laboratoriais de alta tecnologia. Dentre eles estão a Zimografia Convencional, Zimografia in situ, Western Blot e imunofluorescência. No entanto, para realizar tais experimentos, necessita-se de amostras livres de produtos fixadores, como o formol, amplamente utilizados na preservação dos tecidos biopsiados contra os eventos naturais de decomposição.

Para evitar este problema, um pequeno fragmento será retirado do tecido biopsiado, sem que haja prejuízo para o diagnóstico, e congelado a -20 °C imediatamente após a cirurgia.

Faculdade de Odontologia de Piracicaba (FOP/Unicamp)
Av. Limeira, 901 Caixa Postal 52 - Piracicaba – SP. CEP 13414-903. Tel.: (19) 2106-5200 - Fax.: (19) 3421-0144 info@fop.unicamp.br

Vale ressaltar que estas biópsias já seriam realizadas independentemente da presente pesquisa, pois tal procedimento já é inerente ao processo de diagnóstico/tratamento.

Assim, convidamos gentilmente o voluntário a fornecer informações sobre hábitos de vida, histórico médico, odontológico, bem como autorização para realização de fotografias da lesão, retirada de um pequeno fragmento do material coletado da biópsia de sua lesão, bem como a permissão para a utilização dos mesmos na presente pesquisa.

Como total de participantes, a pesquisa prevê 100 voluntários, onde 20 serão do grupo controle, 50 do grupo de leucoplasias e 30 de carcinomas espinocelulares, sendo que os dois últimos grupos serão subdivididos de acordo com os achados microscópicos com relação à displasia epitelial (desorganização das células da mucosa, em outras palavras).

Quando a pesquisa terminar, esperamos esclarecer se as metaloproteinases testadas estão mais expressas e ativas nas lesões com um maior grau de displasia.

Essas informações serão úteis para ampliar o conhecimento atual sobre as leucoplasias e carcinomas bucais, possibilitando novas estratégias de tratamento e desenvolvimento de futuros testes clínicos de diagnóstico.

Ao convidá-lo(a), gostaríamos de esclarecer que:

1. Sua participação na pesquisa é livre e não causará quaisquer prejuízos pessoais ou ao andamento das atividades na faculdade.
2. O atendimento clínico e a pesquisa não gerará gastos e não há previsão de ressarcimento.
3. Você não terá benefícios diretos ao participar da pesquisa, uma vez que receberá o mesmo tratamento dispensado a um paciente encaminhado para a presente clínica. Os possíveis benefícios são para a população em geral, pois com o melhor entendimento sobre as possíveis alterações morfológicas e biomoleculares destas lesões por meio de pesquisas, favorece-se ao surgimento de ferramentas diagnósticas mais precisas e tratamentos mais efetivos.

Faculdade de Odontologia de Piracicaba (FOP/Unicamp)
Av. Limeira, 901 Caixa Postal 52 - Piracicaba – SP. CEP 13414-903. Tel.: (19) 2106-5200 - Fax.: (19) 3421-0144 info@fop.unicamp.br

4. A pesquisa não aumentará os possíveis desconfortos e riscos já inerentes ao processo de diagnóstico/tratamento de sua lesão.
5. Suas informações pessoais não serão divulgadas, pois suas respostas serão analisadas em conjunto com as respostas de todos os outros voluntários;
6. Você é livre para desautorizar o uso de suas respostas a qualquer momento. Suas amostras e fichas de encaminhamento serão numeradas em correspondência com a numeração de seu Termo de Consentimento Livre e Esclarecido. Caso você desista de participar, seu formulário poderá ser localizado/identificado e excluído do estudo. Seus dados e dos demais voluntários serão arquivados em armário trancado à chave localizado na sala do pesquisador responsável.
7. **Sua desistência em participar do estudo não prejudicará seu atendimento.**
8. Os resultados obtidos ficarão sob a guarda da Faculdade de Odontologia de Ribeirão Preto (FORP-USP) e Faculdade de Odontologia de Piracicaba (FOP-Unicamp), sob cuidados dos pesquisadores envolvidos no projeto, e serão utilizados como dados de pesquisa científica, podendo vir a ser divulgados em artigos e/ou congressos, resguardando-se sempre o sigilo quanto à sua identidade e dos demais voluntários
9. É garantido ao voluntario que o presente termo está sendo assinado e preenchido **em duas vias IDÊNTICAS**, ficando uma para cada parte.
10. **Em caso de dúvidas quanto aos seus direitos como voluntário de pesquisa entre em contato com o Comitê de Ética em Pesquisa da FOP:**

Av Limeira 901, FOP-Unicamp, CEP 13414-903, Piracicaba – SP.

Fone/Fax: (19) 2106-5349 E-mail: cep@fop.unicamp.br / Webpage: www.fop.unicamp.br/cep.

Diante destas informações, declaro meu consentimento livre para participar desta pesquisa, assinando o presente termo.

_____, ____ de _____ de 20____.

Os pesquisadores podem ser contatados pelos telefones (019) 8802 4448 ou (019) 8155 7278 ou pelo email: senamf@gmail.com (Dr. Marcondes Sena Filho)

Código de Pesquisa:_____

VOLUNTARIO/RESPONSÁVEL:_____

RG ou CPF: _____ Telefone: (___) _____-_____ / (___) _____-_____

Voluntario ou Responsável **Marcondes Sena Filho**
(Pesquisador Responsável)

Faculdade de Odontologia de Piracicaba (FOP/Unicamp)
Av. Limeira, 901 Caixa Postal 52 - Piracicaba – SP. CEP 13414-903. Tel.: (19) 2106-5200 - Fax.: (19) 3421-0144 info@fop.unicamp.br

Apêndice B

Projeto de pesquisa:

Correlação da expressão de metaloproteinases e atividade gelatinolítica em leucoplasias e carcinomas espinocelulares bucais.

Marcondes Sena Filho (responsável), Profª. Dra. Raquel Fernanda Gerlach e Prof. Dr.Jacks Jorge Júnior

UNICAMP

25

FICHA CLÍNICA

Código de Pesquisa: _____

Nome:_____

RG/CPF:_____ (___)

Registro (clínica):_____/_____

- OROCENTRO
- CEO II de Rio Claro
- C. D. T. L. B. da Prefeitura de Campinas

Gênero: M (___) F (___) Raça:_____

Grau de Instrução:_____ **Profissão:**_____

Idade:_____ **anos Data de Nascimento:**___/___/_____

Endereço:_____

_____**Nº**_____

Bairro:_____

Cidade: _____ (____)

CEP: _____-_____

Telefone: (___) _____-_____/ (___) _____-_____

Celular: (___) _____-_____/ (___) _____-_____

Dentista Responsável:_____

Data 1ª consulta: ___/___/_____

Queixa Principal:_____

_____

Tempo de Evolução:_____

Faculdade de Odontologia de Piracicaba (FOP/Unicamp)
Av. Limeira, 901 Caixa Postal 52 - Piracicaba – SP. CEP 13414-903. Tel.: (19) 2106-5200 - Fax.: (19) 3421-0144 info@fop.unicamp.br

Historia da lesão:_____

_____

_____

_____

_____

_____

Hábitos: _____

_____

_____

_____

Historia Médica Pregressa:

_____

_____

_____

_____

_____

_____

Historia Odontológica Pregressa:

_____

_____

_____

_____

_____

Faculdade de Odontologia de Piracicaba (FOP/Unicamp)
Av. Limeira, 901 Caixa Postal 52 - Piracicaba – SP. CEP 13414-903. Tel.: (19) 2106-5200 - Fax.: (19) 3421-0144 info@fop.unicamp.br

Exames Complementares:

_____

_____

_____

_____

LESÃO:

- Região afetada:_____

- Tamanho:_____**x**_____**x**_____**cm**

Características:_____

_____

_____

_____

Diagnóstico Clínico*:_____

*Caso o diagnóstico clínico seja leucoplasia, qualifica-la como homogênea ou não homogênea

Leucoplasia:_____

☐ **Homogênea** ☐ **Não-Homogênea**

Ass: _____

Protocolo Cirúrgico:

_____

_____

_____

_____

Data: _____/_____/_____

Faculdade de Odontologia de Piracicaba (FOP/Unicamp)
Av. Limeira, 901 Caixa Postal 52 - Piracicaba – SP. CEP 13414-903. Tel.: (19) 2106-5200 - Fax.: (19) 3421-0144 info@fop.unicamp.br

Diagnóstico microscópico:_____

_____

_____

_____

Data: _____/_____/_____

Seguimento e Observações:

_____

_____

_____

_____

_____

_____

_____

_____

_____

_____

_____

_____

_____

_____

_____

_____

_____

_____

Faculdade de Odontologia de Piracicaba (FOP/Unicamp)
Av. Limeira, 901 Caixa Postal 52 - Piracicaba – SP. CEP 13414-903. Tel.: (19) 2106-5200 - Fax.: (19) 3421-0144 info@fop.unicamp.br

Apêndice C

Relação entre diagnósticos clínicos e regiões afetadas.

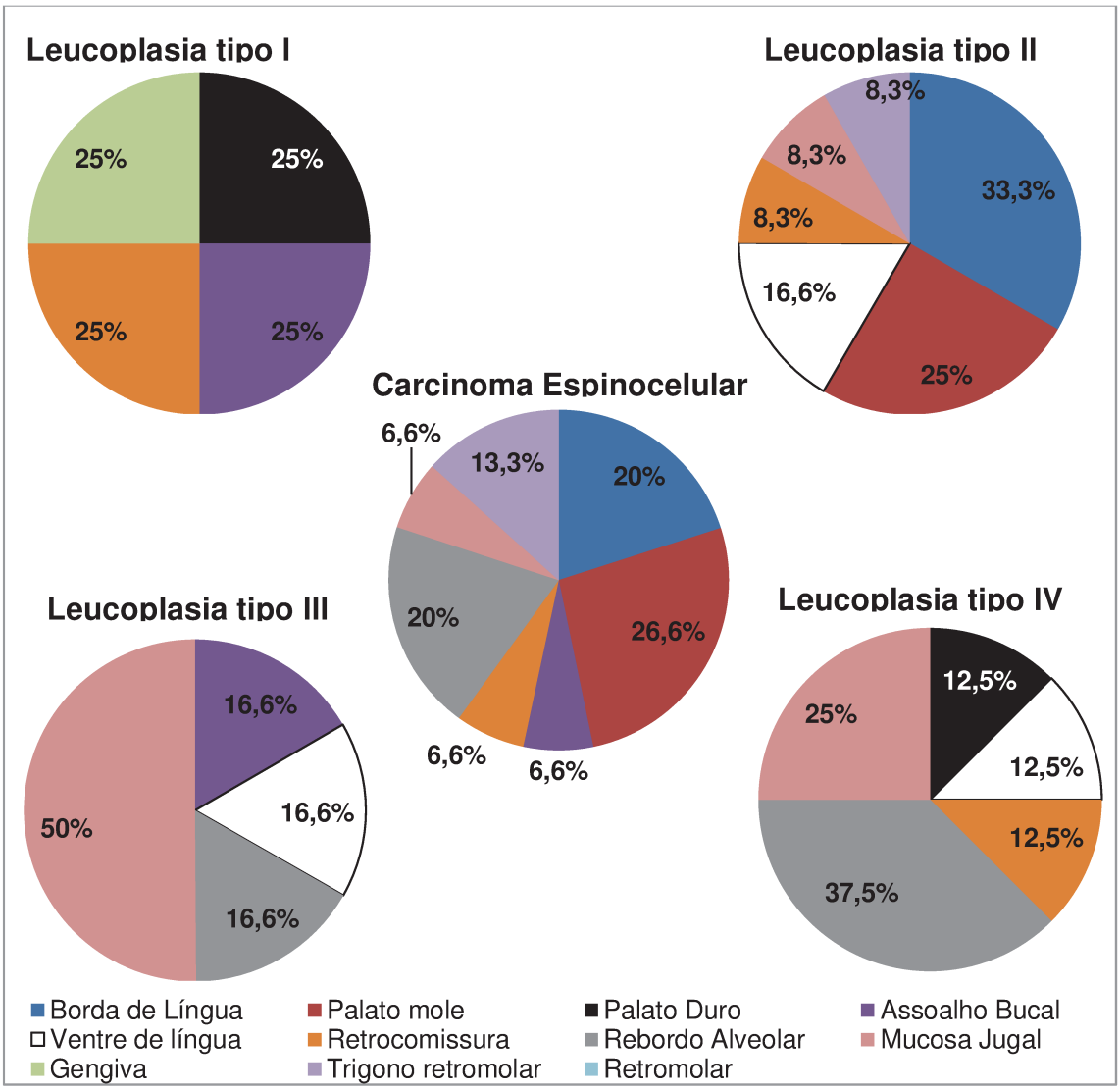

Apêndice D

	Expressão Imunoistoquímica no Parênquima							
	Negativo		<10% das células positivas		10-50% das células positivas		>50% das células positivas	
	MMP 2 n (%)	**MMP 9** n (%)	**MMP 2** n (%)	**MMP 9** n (%)	**MMP 2** n (%)	**MMP 9** n (%)	**MMP 2** n (%)	**MMP 9** n (%)
Hiperqueratose e Acantose	-	4 (26)	1 (6)	10 (67)	1 (6)	1 (6)	13 (88)	-
Displasia Epitelial Leve/Moderada	-	4 (50)	-	4 (50)	2 (25)	-	6 (75)	-
Displasia Epitelial Intensa	-	4 (50)	2 (25)	4 (50)	1 (12)	-	5 (63)	-
Carcinoma Espinocelular Bem Diferenciado	-	3 (30)	3 (30)	3 (30)	2 (20)	1 (10)	5 (50)	1 (10)
Carcinoma Espinocelular Indiferenciado	-	2 (50)	2 (50)	2 (50)	1 (25)	-	1 (25)	-
CONTROLE	-	5 (100)	1 (20)	-	2 (40)	-	2 (40)	-
TOTAL	-	22 (44)	9 (18)	25 (50)	9 (18)	2 (4)	32 (64)	1 (2)

Tabela 3 – Descrição das expressões imunoistoquímicas das MMP-2 e -9 no parênquima de acordo com o diagnóstico anatomopatológico das amostras

	Expressão Imunoistoquímica no Estroma							
	Negativo		<10% das células positivas		10-50% das células positivas		>50% das células positivas	
	MMP 2 n (%)	**MMP 9** n (%)	**MMP 2** n (%)	**MMP 9** n (%)	**MMP 2** n (%)	**MMP 9** n (%)	**MMP 2** n (%)	**MMP 9** n (%)
Hiperqueratose e Acantose	4 (27)	6 (40)	11 (73)	7 (47)	-	2 (13)	-	-
Displasia Epitelial Leve/Moderada	4 (50)	5 (62)	2 (25)	3 (38)	2 (25)	-	-	-
Displasia Epitelial Intensa	5 (62)	2 (25)	3 (38)	4 (50)	-	2 (25)	-	-
Carcinoma Espinocelular Bem Diferenciado	4 (40)	1 (10)	6 (60)	4 (40)	-	4 (40)	-	1 (10)
Carcinoma Espinocelular Indiferenciado	1 (25)	-	1 (25)	-	1 (25)	3 (75)	1 (25)	1 (25)
CONTROLE	3 (60)	5 (100)	2 (40)	-	-	-	-	-
TOTAL	21 (42)	19 (38)	25 (50)	18 (36)	3 (6)	11 (22)	1 (2)	2 (4)

Tabela 4 – Descrição das expressões imunoistoquímicas das MMP-2 e -9 no estroma das amostras.

	Intensidade de Marcação Imunoistoquímica no Parênquima							
	Negativo		Intensidade Baixa		Intensidade Moderada		Intensidade Alta	
	MMP 2 n (%)	**MMP 9** n (%)	**MMP 2** n (%)	**MMP 9** n (%)	**MMP 2** n (%)	**MMP 9** n (%)	**MMP 2** n (%)	**MMP 9** n (%)
Hiperqueratose e Acantose	-	4 (27)	3 (20)	8 (53)	3 (20)	3 (20)	9 (60)	-
Displasia Epitelial Leve/Moderada	-	4 (50)	3 (37)	2 (25)	3 (37)	2 (25)	2 (26)	-
Displasia Epitelial Intensa	-	4 (50)	6 (75)	1 (12,5)	2 (25)	2 (25)	-	1 (12,5)
Carcinoma Espinocelular Bem Diferenciado	-	3 (30)	9 (90)	1 (10)	1 (10)	6 (60)	-	-
Carcinoma Espinocelular Indiferenciado	-	2 (50)	2 (50)	2 (50)	2 (50)	-	-	-
CONTROLE	-	5 (100)	3 (60)	-	1 (20)	-	1 (20)	-
TOTAL	-	22 (44)	26 (52)	14 (28)	12 (24)	13 (26)	12 (24)	1 (2)

Tabela 5 - Descrição das intensidades de marcações imunoistoquímicas das MMP-2 e -9 no parênquima de acordo com o diagnóstico anatomopatológico das amostras.

	Intensidade de Marcação Imunoistoquímica no Estroma							
	Negativo		Intensidade Baixa		Intensidade Moderada		Intensidade Alta	
	MMP 2 n (%)	**MMP 9** n (%)	**MMP 2** n (%)	**MMP 9** n (%)	**MMP 2** n (%)	**MMP 9** n (%)	**MMP 2** n (%)	**MMP 9** n (%)
Hiperqueratose e Acantose	4 (27)	6 (40)	10 (67)	7 (47)	-	2 (13)	1 (6)	-
Displasia Epitelial Leve/Moderada	5 (62)	5 (62)	2 (25)	3 (38)	1 (13)	-	-	-
Displasia Epitelial Intensa	5 (62)	2 (25)	2 (25)	4 (50)	1 (13)	2 (25)	-	-
Carcinoma Espinocelular Bem Diferenciado	4 (40)	1 (10)	6 (60)	4 (40)	-	3 (30)	-	2 (20)
Carcinoma Espinocelular Indiferenciado	1 (25)	-	3 (75)	-	-	3 (75)	-	1 (25)
CONTROLE	4 (80)	5 (100)	1 (20)	-	-	-	-	-
TOTAL	23 (46)	19 (38)	24 (48)	18 (36)	2 (4)	10 (20)	1 (2)	10 (20)

Tabela 6 - Descrição das intensidades de marcações imunoistoquímicas das MMP-2 e -9 no estroma de acordo com o diagnóstico anatomopatológico das amostras.

ANEXOS
Anexo A

COMITÊ DE ÉTICA EM PESQUISA
FACULDADE DE ODONTOLOGIA DE PIRACICABA
UNIVERSIDADE ESTADUAL DE CAMPINAS

CERTIFICADO

O Comitê de Ética em Pesquisa da FOP-UNICAMP certifica que o projeto de pesquisa **"Correlação da expressão de metaloproteinases e atividade gelatinolítica em leucoplasias e carcinomas espinocelulares bucais"**, protocolo nº 018/2011, dos pesquisadores Marcondes Sena Filho, Jacks Jorge Junior e Raquel Fernanda Gerlach, satisfaz as exigências do Conselho Nacional de Saúde - Ministério da Saúde para as pesquisas em seres humanos e foi aprovado por este comitê em 08/06/2011.

The Ethics Committee in Research of the School of Dentistry of Piracicaba - State University of Campinas, certify that the project **"Correlation of matrix metalloproteinases expression and gelatinase activity in oral leukoplakia and squamous cell carcinoma"**, register number 018/2011, of Marcondes Sena Filho, Jacks Jorge Junior and Raquel Fernanda Gerlach, comply with the recommendations of the National Health Council - Ministry of Health of Brazil for research in human subjects and therefore was approved by this committee at 06/08/2011.

Profa. Dra. Lívia Maria Andaló Tenuta
Secretária
CEP/FOP/UNICAMP

Prof. Dr. Jacks Jorge Junior
Coordenador
CEP/FOP/UNICAMP

Nota: O título do protocolo aparece como fornecido pelos pesquisadores, sem qualquer edição.
Notice: The title of the project appears as provided by the authors, without editing.