ROGÉRIO DE FRAGA

INFLUÊNCIA DA OOFORECTOMIA E DA REPOSIÇÃO DE ESTRADIOL NO VOLUME DAS FIBRAS COLÁGENAS TIPO IV DA MEMBRANA BASAL VESICAL, EM RATAS

CAMPINAS

2003

UNICAMP
BIBLIOTECA CENTRAL
DESENVOLVIMENTO DE COLEÇÕES

ROGÉRIO DE FRAGA

INFLUÊNCIA DA OOFORECTOMIA E DA REPOSIÇÃO DE ESTRADIOL NO VOLUME DAS FIBRAS COLÁGENAS TIPO IV DA MEMBRANA BASAL VESICAL, EM RATAS

Dissertação de Mestrado apresentada à Pós-Graduação da Faculdade de Ciências Médicas da Universidade Estadual de Campinas para obtenção do título de Mestre em Cirurgia, área de Cirurgia.

ORIENTADOR: *PROF. DR. PAULO CÉSAR RODRIGUES PALMA*

CAMPINAS

2003

IDADE BC
CHAMADA
UNICAMP
F842i
EX
MBO BC/ 60612
OC. 16.117-04
C ☐ D ☒
IEÇO 11,00
ATA 17-11-04
CPD
bid 329768

FICHA CATALOGRÁFICA ELABORADA PELA BIBLIOTECA DA FACULDADE DE CIÊNCIAS MÉDICAS UNICAMP

F842i

Fraga, Rogério de
Influência da ooforectomia e da reposição de estradiol no volume das fibras colágenas tipo IV da membrana basal vesical, em ratas. / Rogério Fraga. Campinas, SP : [s.n.], 2003.

Orientador : Paulo César Rodrigues Palma
Dissertação (Mestrado) Universidade Estadual de Campinas. Faculdade de Ciências Médicas.

1. Estradiol. 2. Bexiga. 3. Rato~~s~~. 4. Tecido conjuntivo. I. Paulo César Rodrigues Palma. II. II. Universidade Estadual de Campinas. Faculdade de Ciências Médicas. III. Título.

Banca examinadora da Dissertação de Mestrado

Orientador: Prof. Dr. PAULO CÉSAR RODRIGUES PALMA

Membros:

1. Prof. Dr. Paulo César Rodrigues Palma
2. Prof. Dr. Renato Tambara Filho
3. Prof. Dr. Cássio Luis Zanettini Riccetto

200319823

Curso de Pós-Graduação em Cirurgia da Faculdade de Ciências Médicas da Universidade Estadual de Campinas.

Data: 08/04/2003

DEDICATÓRIA

À Luciana, minha esposa,

Por todo o amor e compreensão,

Por toda amizade e devoção

que preencheram minha vida de alegria!

À minha mãe,

Pelo exemplo de perseverança,

Pela força incalculável

E pelo amor incondicional.

Ao meu Pai (in memoriam)

Meu maior Mestre,

Porque seus ensinamentos

Ainda ecoam em meu coração...

Aos meus irmãos.

Os de sangue,

Os de fé.

Pois esta é a lei primeira.

AGRADECIMENTOS

Ao meu Orientador, Prof. Dr. Paulo César Rodrigues Palma, gratidão eterna pelos ensinamentos não apenas científicos, pelo incentivo; pela compreensão e amizade, pelo grande exemplo como professor e como Pai.

Ao Prof. Dr. Nelson Rodrigues Netto Jr, por haver me acolhido em seu serviço e concedido a oportunidade de realizar este trabalho na Disciplina de Urologia.

À Dra. Miriam Dambros, pela amizade e pela incondicional motivação na realização de pesquisas científicas. Meu especial agradecimento pelo companheirismo e pela dedicação.

À Prof. Viviane Herrmann, pela amizade e incentivo em todas as fases de realização deste trabalho.

Ao Dr. Cássio Luís Zanettinni Riccetto, pela amizade , pela demonstração de espírito científico elevado e pela dedicação aos Pós – Graduandos.

Ao Prof. Dr. José Vassallo e Profa.Dra. Glauce Aparecida Pinto, pela orientação e pela dedicação em todas as fases deste experimento.

Ao Dr. Cyro César de Oliveira, amigo de todas as horas, pela Orientação desde meus primeiros dias como profissional.

À Sra. Alice Adelaide, pela inestimável amizade e incentivo.

Aos amigos Marcelo Thiel e Rosane Thiel, pelo grande exemplo de companheirismo e pelo apoio fraternal.

Ao amigo Benhur Potrick pela amizade e pelo exemplo de superação.

Aos amigos Dr. Jorjan de Jesus da Cruz e Dr. Jean A.F. Corrêa Francisco, pela amizade e apoio inestimáveis.

Ao Prof. Cássio Menezes Raposo do Amaral, por permitir o alojamento doa animais do estudo no biotério do Hospital SOBRAPAR.

Ao Prof. Dr. Athanase Billis e à Dra. Luciana Meirelles, pela concessão do Laboratório de Microscopia para a realização da Estereologia.

À FAEP, pela concessão de auxílio financeiro na aquisição dos materiais necessários para a pesquisa.

A todos os funcionários do Laboratório de patologia experimental do CAISM , em especial à Srta. Marisa de Almeida Matissura, pelo auxílio na preparação das lâminas.

Ao laboratório de Anatomia Patologia Experimental, pelo auxílio na preparação das lâminas para o estudo Anatomopatológico.

Aos Funcionários da Diretoria de Apoio Didático, Científico e Computacional da Faculdade de Ciências Médicas Da Universidade Estadual de Campinas, pelo Auxílio na editoração e na preparação dos diapositivos.

Aos Professores, Residentes e Pós-Graduandos do Serviço de Urologia do HC – UNICAMP, cuja colaboração quotidiana foi indispensável para que este trabalho se tornasse realidade.

Aos Professores e Funcionários da Pós – Graduação em Cirurgia, em especial ao Prof. Dr. Mario Mantovani, pela dedicação e pela atenção sempre zelosa.

Às Professoras do UnicenP – Centro Universitário Positivo, Regina P.X.G. Martins Barbosa e Gisele Eliane Perissutti , pela amizade e pelo apoio na fase final desta dissertação.

Todo começo é involuntário.

Deus é o agente.

O Herói a si assiste, vário

E Inconsciente.

A espada em tuas mãos achada

Teu olhar desce.

" Que farei eu com esta espada?"

Ergueste-a, e fez-se.

Fernando Pessoa

SUMÁRIO

	Pág.
RESUMO	*xii*
ABSTRACT	*xiv*
INTRODUÇÃO	16
REVISÃO DA LITERATURA	19
1 - Mecanismo de Ação do Estrogênio no Trato Urinário Feminino	20
2 - Características Estruturais e Funcionais da Membrana Basal	23
2.1 - Aspectos Gerais	23
2.2 - Ultra-Estrutura da Membrana Basal	24
3 - Composição Molecular da Membrana Basal	26
4 - Estrutura e função do Colágeno IV na Membrana Basal	26
5 - Componentes Não-Colagenosos	28
6 - Arquitetura Molecular da Membrana Basal	29
7 - Biossíntese e Modificações na Membrana Basal	31
8 - Patologia da Membrana Basal	32
JUSTIFICATIVA	33
OBJETIVO	35
MATERIAIS E MÉTODOS	37
RESULTADOS	48
DISCUSSÃO	52
CONCLUSÕES	61
REFERÊNCIAS BIBLIOGRÁFICAS	63

β	beta
α	alfa
μm	micrômetro
μg	micrograma
Kg	Kilograma
ml	mililitro
p	significância estatística
g	grama
mg	miligrama
mm^3	milímetro cúbico
pg	picograma
%	percentagem
HSPG	heparan sulfato proteoglicano
MB	membrana basal

LISTA DE FIGURAS

Pág.

Figura 1 - Eletromicrografia ilustrando as principais camadas da membrana basal. Ep: Epitélio; lr: lâmina rara ou lâmina lúcida; ld: lâmina densa ou lâmina basal; lf: lâmina fibroreticular ou sublâmina densa; F: fibroblasto.Aumento de 69.000 vezes. (Figura de autoria *Dr. Dale R Abrahamson*)..... 25

Figura 2 - Modelo ilustrativo da ultra-estrutura da membrana basal, evidenciando o Colágeno IV (Col-IV em cinza); En: Entactina (em verde); Lm: Laminina (em rosa); HS: Heparan Sulfato Proteoglicanos (em azul); (Figura de autoria do *Dr. Peter Yurchenco, Robert W. Johnson Medical School, Piscataway, NJ.)*..... 31

Figura 3 - Procedimento de Ooforectomia. Ovário e gordura adjacente isolados antes da ressecção..... 40

Figura 4 - Isolamento e secção da bexiga ao nível do colo vesical..... 41

Figura 5 - Demonstração do Método de pesagem de Scherle..... 42

Figura 6 - A bexiga foi estendida sobre uma espátula de madeira e presa com alfinetes, para facilitar a fixação em formalina 10%..... 43

Figura 7 - Fotomicrografia da parede vesical corada com anticorpo policlonal anti-colágeno IV, que aparece corado em marrom escuro junto à Membrana Basal. (Aumento 200 vezes)..... 45

Figura 8 - Fotomicrografia da parede vesical corada com anticorpo policlonal anti-colágeno IV (Aumento 400 vezes)..... 46

Figura 9 - Grade do Sistema M42, para avaliação estereológica de estruturas fibrilares..... 47

RESUMO

FRAGA, R.; **Influência da ooforectomia e da reposição de estradiol no volume das fibras colágenas tipo IV da membrana basal vesical, em ratas.** Campinas, 2001. Universidade Estadual de Campinas.

Introdução: Os experimentos conduzidos em animais até o presente para investigar o papel dos hormônios sexuais femininos na estrutura da parede vesical têm apresentado resultados contraditórios. Neste contexto, a despeito dos resultados apresentados na literatura acerca dos colágenos intersticiais, evidencia-se a necessidade de compreensão da estrutura da membrana basal urotelial e seu principal componente, o colágeno IV. A membrana basal está envolvida em uma grande quantidade de funções, como, por exemplo, prover suporte mecânico ao epitélio, promover um elo de fixação entre as células e a capacidade de ultrafiltração de íons e moléculas.

Materiais e Métodos: Este estudo foi conduzido utilizando-se 40 ratas Wistar (3 meses de idade) divididas em 4 grupos de 10. Grupo 1: Controle; Grupo 2: submetido à ooforectomia bilateral e após 4 semanas iniciada reposição sub-cutânea diária de 17 β-estradiol durante 12 semanas; Grupo 3: procedimento *SHAM* e após 4 semanas iniciada reposição diária sub-cutânea de óleo de sésamo por 12 semanas e Grupo 4: submetidas à ooforectomia bilateral e sacrificadas após 12 semanas sem reposição hormonal. Foi utilizada imunohistoquímica para coloração das lâminas com anticorpo policlonal anti-colágeno IV. A aferição da densidade volumétrica do colágeno IV na membrana basal foi efetuada através da estereologia utilizando-se o sistema – teste M42.

Resultados: As ratas do Grupo IV, submetidas à ooforectomia sem reposição hormonal, apresentaram uma densidade volumétrica (concentração) de fibras de colágeno IV maior que os outros grupos. Através do teste de Newman-Keuls, a significância estatística apresentou $p< 0.001$. Nos outros parâmetros analisados não houve diferença.

Conclusões: A ooforectomia bilateral , em ratas , induziu a uma maior densidade volumétrica do Colágeno IV da Membrana Basal vesical. A administração de estradiol no grupo castrado apresentou diferença significativa nos parâmetros estereológicos analisados, em relação aos animais castrados sem reposição.

ABSTRACT

FRAGA, R.: **Role of Estrogen on type - IV -Collagen fibers volumetric density in the bladder of ovariectomized rodents**.Campinas, São Paulo, 2001.Universidade Estadual de Campinas – São Paulo – Brazil

Introduction: Experiments conducted on animals to investigate the effect of ovarian hormones on bladder structure have presented contradictory results. The author quantified the type IV collagen fibers in the basement membrane of bladder wall of ovariectomized rats with and without estradiol replacement. The type IV collagen is found in basement membranes and its functions is to provide physical support to structures, cell attachment and filtration.

Materials and Methods: This study was conducted on 40 Wistar rats (3 months old). Group 1: remained intact; Group 2: underwent bilateral ovariectomy and after 4 weeks daily replacement of 17 ß-estradiol for 12 weeks; Group 3: sham operated and after 4 weeks daily replacement of sesame oil for 12 weeks and Group 4: underwent bilateral ovariectomy and were sacrified after 12 weeks. It was used imunohistochemistry evaluation using Type-4-Collagen polyclonal antibody to stain the fibers on parafin rat bladder sections. The M-42 stereologycal grid system was used to analyze the fibers.

Results: Ovariectomy had an increase effect on the volumetric density of the type IV collagen fibers in the basement membrane of rats bladder wall. Estradiol replacement in castrated animals demonstrated a significative difference in the stereological parameters when compared to the castrated group without hormonal replacement.

Conclusion: Surgical castration performed on rats induced an increasing on volumetric density of the type IV collagen fibers in the basement membrane of the rats bladder wall and the estradiol treatment had a significant effect keeping a low volumetric density of type IV collagen fibers in the basement membrane of rats bladder wall.

INTRODUÇÃO

Os hormônios sexuais exercem importantes efeitos no trato urinário feminino, desde os ureteres até a uretra distal, sendo alvo da ação do estrogênio que apresenta uma grande influência nas estruturas do assoalho pélvico. Alterações sintomáticas clínicas e urodinâmicas são evidentes no trato urinário durante a gravidez, ciclo menstrual e após a menopausa, pois uma grande afinidade de receptores de estrogênio tem sido identificada na bexiga, trígono vesical, uretra e musculatura pubococcígea. Esta dependência de estrogênios nos tecidos do trato urinário inferior contribui para um aumento significativo dos problemas urinários a partir do Climatério. (MIODRAG *et al*, 1988).

O declínio dos constituintes do tecido conjuntivo período pós – menopausa, principalmente o colágeno da região parauretral, bem como dos ligamentos, musculatura pélvica, bexiga e vagina contribui para o aparecimento de incontinência urinária, disfunções miccionais e prolapsos urogenitais. (VERSI *et al*, 1984).

LECLAIR *et al* (2002) descreveu algumas alterações no sistema urogenital feminino neste período, produzindo uma maior taxa de sintomas urinários baixos como aumento da freqüência, urgência, infecções urinárias de repetição e incontinência. Embora esteja claro que estas alterações são causadas por uma combinação entre o envelhecimento fisiológico dos órgãos e os efeitos do decréscimo dos níveis de estrogênio, ainda permanece por ser determinada a exata contribuição de cada um, havendo particular interesse quanto à elucidação do papel da deficiência estrogênica no aumento da incidência de infecções de repetição e incontinência urinária nas mulheres após a menopausa.

SUSSET *et al* .(1978) estudaram bexigas em autópsias e encontraram uma concentração de colágeno aumentada nas mulheres acima de 50 anos comparadas com homens e mulheres jovens.

A taxa de infecção urinária aumenta com a idade: 5% em mulheres com 45 a 54 anos, 10% entre 55 a 64 anos e 15% em mulheres com mais de 65 anos (SCHAFFER, 1996).

Possíveis causas incluem alterações no esvaziamento vesical, aumento do resíduo pós - miccional, aumento da taxa de incontinência urinária e fecal associados a uma higiene perineal precária sendo a perda da camada de glicosaminoglicanos acompanhada por uma maior suscetibilidade à invasão de bactérias (HEXTALL , 2000; KLUTKE & BERGMAN, 1985)

A prevalência da incontinência urinária varia, de acordo com a experiência de vários autores. YARNELL *et al.* (1981), a verificaram em 42% das mulheres entre 18 e 64 anos, atingindo até 59% das mulheres com idade superior a 75 anos.

BROCKLEHURST (1990) relatou uma incidência de 10 a 20% nas mulheres idosas que vivem em comunidade, elevando-se este índice para 50% nas mulheres institucionalizadas.

Dentre as alterações inerentes ao período da menopausa, encontra-se uma relação importante entre o estrogênio e a manutenção do metabolismo do colágeno. Observa-se um decréscimo no colágeno corporal de aproximadamente 2% por ano durante os dez primeiros anos de menopausa. Esta redução, quando observada no sistema urogenital, apresenta uma forte relevância no aparecimento de sintomas urinários. (LOBO, 2000).

Baseado na evidência do decréscimo da concentração do colágeno corporal total, vários estudos foram conduzidos com a finalidade de determinar o papel deste componente da parede vesical. Os componentes colagenosos são encontrados principalmente na matriz extracelular e na membrana basal do epitélio urotelial.

Um estudo experimental conduzido por DAMBROS, PALMA *et al.* (2001) com ratas ooforectomizadas bilateralmente, constituído de grupos apresentando reposição de estradiol comparados a grupos hipoestrogênicos, não foi observada alteração na densidade volumétrica das fibras colágenas e no sistema elástico da parede vesical.

Vários estudos foram conduzidos com a finalidade de determinar a importância do principal componente da membrana basal urotelial, o colágeno IV, associando diferentes padrões de lesão desta estrutura a doenças como cistite intersticial, cistites bacterianas e neoplasias. (SCHLUSSEL *et al*, 1991.; PARSONS *et al*, 1991.;HURST *et al*, 1987.; CONN *et al*, 1987).

Em função do exposto, torna-se notória a necessidade de uma avaliação da influência da concentração de estrogênio e suas repercussões nos constituintes da membrana basal. Este estudo foi conduzido com a finalidade de avaliar a densidade volumétrica das fibras colágenas tipo IV em ratas submetidas a ooforectomia bilateral associada ou não à reposição estrogênica.

REVISÃO DA LITERATURA

1 - MECANISMO DE AÇÃO DO ESTROGÊNIO NO TRATO URINÁRIO FEMININO

Uma condição indispensável para que um tecido responda a estímulos estrogênicos é a presença de receptores específicos em sua estrutura; uma grande afinidade a receptores de estrogênio foi encontrada por LINDSKOG *et al.* (1980) na uretra de ratas e BATRA & IOSIF (1983) na uretra e bexiga de coelhas, que apresentavam uma concentração média 10 a 20 vezes menor que o útero.

A presença de receptores para estrogênio na uretra e bexiga humana feminina foi primeiramente demonstrada por IOSIF *et al.* (1981), localizados no detrusor , uretra e trígono.

INGELMAN–SUNDBERG(1981), confirmaram a presença de receptores para estrogênio no tecido urogenital, encontrando-os na bexiga, uretra, musculatura pubococcígea, em concentrações similares às encontradas no tecido vaginal.

Os receptores encontrados no trato urinário são potencialmente sensíveis à ação estrogênica em todas as fases do ciclo menstrual, em contraste com o endométrio e a vagina, que apresentam uma expressão cíclica (SJOBERT *et al*, 1989). Este dado sugere que o trato urinário permanece receptivo à influência hormonal, independentemente dos seus níveis.

Os receptores para estrogênio encontram-se distribuídos nos tecidos do trato urinário inferior, que contém epitélio escamoso, incluindo as células transicionais no trígono e na uretra proximal com mudanças metaplásicas, entretanto não foram detectados no epitélio transicional normal (BLAKEMAN *et al* 2000)

MAKELA *et al.* (2000), investigando o epitélio da bexiga e da uretra em ratas, verificaram que estes locais expressavam receptores no subtipo beta mRNA, enquanto o tecido conjuntivo vesical expressava receptores do subtipo alfa mRNA , dando a entender que a ação hormonal apresenta diferenças de acordo com o tecido analisado.

A caracterização precisa das regiões onde os receptores estão presentes, associada ao conhecimento dos subtipos de receptores, pode auxiliar no entendimento das diferentes manifestações da ação hormonal no trato urogenital.

A influência dos estrógenos no trato urinário tem sido estudada há vários anos. SALMON *et al* (1941) relataram melhora da incontinência e dos sintomas irritativos urinários em 12 pacientes tratadas com injeções intramusculares de benzoato de estradiol e dipropionato de estradiol.

A mucosa vaginal, uretral e trigonal são sensíveis ao estrogênio e apontam variações de suas estruturas, dependendo dos níveis séricos deste hormônio que promove proliferação da mucosa vaginal e aumento do fechamento uretral, para evitar perdas urinárias (MIODRAG *et al* 1988).

Os baixos níveis de estrogênio levam a um aumento da incontinência urinária, urgência, polaciúria e infecção urinária de repetição, provocados por mudanças no pH da uretra e vagina, além da atrofia urogenital (KLTKE & BERGMAN, 1995; WEHBA *et al.*, 1997). MIODRAG et al. (1988) demonstraram diminuição no volume das fibras colágenas no tecido conjuntivo parauretral e nos ligamentos do assoalho pélvico, contribuindo para o decréscimo da pressão uretral e fraqueza ligamentar, promovendo incontinência urinária e prolapso uterovaginal nas mulheres pós-menopausa.

HASHIMOTO *et al* (1999) detectaram em coelhas castradas, diminuição da densidade do tecido conjuntivo da bexiga. Estes achados divergem dos resultados encontrados por DIEP et al. (1999), que, analisando as fibras colágenas da parede vesical em coelhas em relação aos níveis de estrogênio, observaram que a ooforectomia não induziu a modificações na concentração do tecido conjuntivo. Ainda contrariando os achados acima, SUSSET *et al.* (1978) observaram aumento significativo do conteúdo de colágeno vesical em mulheres acima de 50 anos. Desta forma, verificou-se que a literatura demonstra ampla variabilidade de mudanças estruturais e funcionais induzidas pelo estrogênio, dificultando a caracterização precisa da ação deste hormônio sobre o trato urogenital feminino.

Estudos experimentais em ratas provaram que a ooforectomia promoveu redução do fluxo urinário máximo, aumento da pressão uretral de abertura durante a micção e redução da estimulação colinérgica na musculatura detrussora (DIEP *et al*, 1999), comprometendo a micção. Os baixos níveis de estrogênio levaram à redução da força contrátil da musculatura estriada do assoalho pélvico, estrutura responsável por um terço da pressão de fechamento uretral. Concomitantemente, houve declínio do tônus muscular liso em decorrência da diminuição da sensibilidade dos receptores alfa-adrenérgicos e da densidade das fibras nervosas na musculatura uretral e vesical (DIEP et al., 1999).

Uma metanálise de 72 artigos mostrou um número pequeno de estudos controlados e randomizados utilizando terapia com estrogênio na incontinência urinária (ZULIO *et al* 1998). Foram encontrados resultados diferentes quando comparadas às respostas objetivas e subjetivas que, segundo os autores, poderiam ser explicados por uma ação estrogênica fugaz e não registrada por parâmetros clínicos e instrumentais ou utilização de metodologia deficiente para coletar os dados subjetivos (BROWN *et al* , 1999).

SARTORI *et al* (1995) , em estudo clínico, demonstraram em grupo de mulheres no período pós-menopausa, recebendo durante três meses estrogênio conjugado, aumento da capacidade cistométrica máxima e do fluxo médio. Estas pacientes também apresentaram um decréscimo da urina residual e da freqüência miccional diurna e noturna. FANTIL *et al* (1996) em estudo semelhante, não constataram diferenças entre os sintomas clínicos de incontinência urinária e qualidade de vida após três meses com estrogenoterapia.

Como as disfunções miccionais ocorrem mais freqüentemente em mulheres idosas e este período resulta em deficiência de estrogênio, a reposição hormonal tem sido caracterizada como medida eficaz no tratamento destes sintomas. Porém, mais estudos serão necessários para esclarecer o papel do estrogênio, pois os dados existentes divergem na indicação e efeitos do hormônio.

2 - CARACTERÍSTICAS ESTRUTURAIS E FUNCIONAIS DA MEMBRANA BASAL

2.1 - Aspectos Gerais

TODD & BOWMAM (1857) foram os primeiros a descrever a membrana basal (MB) como uma fina e delicada estrutura separando as células do tecido conjuntivo. KEFALIDES *et al* (1979) revelou à microscopia eletrônica que a membrana basal apresenta uma espessura de 40 a 60 nm.

A membrana basal está distribuída em vários componentes da matriz extracelular e está diretamente envolvida em um número importante de processos biológicos, representando um esqueleto extracelular necessário para o desenvolvimento ordenado dos diferentes padrões teciduais (BERNFIELD ***et al***, 1984; SANDERS ***et al***, 1983).

Os diferentes tipos de células utilizam a membrana basal na migração e troca de substratos entre os meios contendo, dentro da matriz, as informações de posição espacial e outros sinais para o desenvolvimento tecidual (BERNFIELD ***et al***, 1984; EKBLOM ***et al***, 1984; TRELSTAD, 1984). Estas funções são utilizadas, por exemplo, durante a cicatrização de feridas, regeneração de tecidos e reparo (VRACKO, 1974).

Em segundo lugar, a membrana basal orienta espacialmente a junção entre as células, organizando as estruturas do citoesqueleto e controlando suas propriedade internas (HAY, 1984; INGBER *et al*, 1986), além de apresentar um papel significativo na força tênsil promovendo um suporte físico às estruturas anatômicas. Em órgãos de armazenamento ou que estejam predispostos a grandes distensões e contrações, a membrana basal que circunda a musculatura lisa deve ser flexível o suficiente para acomodar estas alterações em sua configuração. Possivelmente a rede poligonal das fibras colágenas tipo IV conferem esta plasticidade (WELLING ***et al***, 1972; TIMPL ***et al***, 1983).

Finalmente, a membrana basal serve como limite estrutural entre os tecidos epitelial, muscular, tecido nervoso periférico e o conjuntivo. No exercício desta capacidade possui importantes propriedades de barreira que controla a troca de macromoléculas e células através dos tecidos. (ABRAHANSON, 1986).

A propriedade conhecida como ultrafiltração é mais bem estudada nos capilares sangüíneos e nos glomérulos renais. Inicialmente a membrana basal é admitida atuando como uma peneira molecular, filtrando moléculas de acordo com o seu tamanho e configuração. De qualquer modo tem sido demonstrado que uma alta carga aniônica na MB atua em um papel crucial na filtração (BOHER *et al* 1979; FARQUHAR *et al* , 1980; KANWAR *et al*, 1981; WESTBERG, 1978).

A combinação desta três funções – suporte mecânico, fixação das células e filtração – permitem que células individualmente ou em grupos se regenerem e mantenham seu ambiente (MARTINEZ-HERNANDEZ, 1983).

2.2 - Ultra-Estrutura Da Membrana Basal

Em cortes ultrafinos examinados à microscopia eletrônica, a membrana basal aparece como um emaranhado denso, apresentando material finamente granular ou fibrilar distribuído em toda a sua extensão. A maioria das membranas basais apresentam três camadas morfologicamente distintas (LAURIE ***et al***, 1984).

Primeira camada: aparece imediatamente abaixo da membrana plasmática da célula, apresentando-se como uma estrutura de suporte. É uma estrutura que mede aproximadamente 40 a 60 nm de espessura e é conhecida como lâmina lúcida ou lâmina rara.

Segunda camada: aparece abaixo da lâmina lúcida, com uma densidade à microscopia eletrônica que mede entre 40 a 60nm de espessura, é chamada *lâmina densa ou lâmina basal*. Nesta camada aparecem finas camadas de material fibrilar entre 2 a 8 nm de diâmetro projetando-se sobre a lâmina densa, atravessando a lâmina lúcida e terminando na membrana celular.

Terceira camada: a superfície de saída da lâmina densa fazendo fronteira com o tecido conjuntivo é chamada lâmina fibroreticular ou sublâmina densa. Em alguns casos, fibrilas que se originam da lâmina densa são projetadas através da sublâmina densa para dentro do tecido conjuntivo subjacente, provavelmente servindo para fixar com segurança o epitélio (LAURIE ***et al*** 1984; INOUÉ ***et al***, 1983).

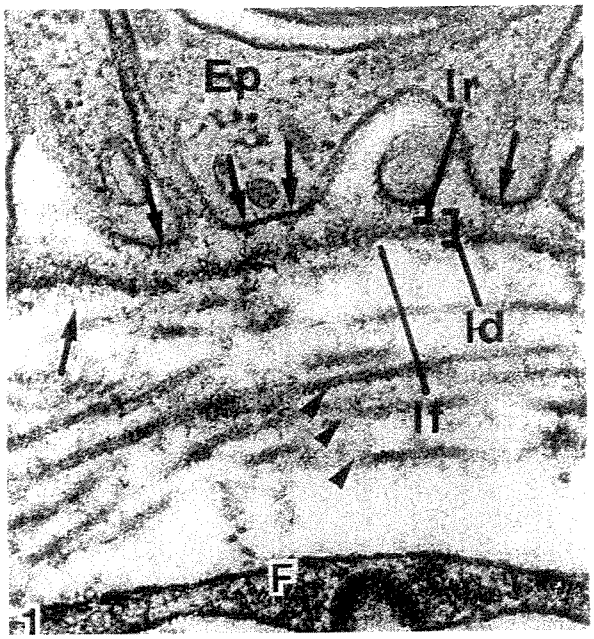

Figura 1 - Eletromicrografia ilustrando as principais camadas da membrana basal. Ep: Epitélio; lr: lâmina rara ou lâmina lúcida; ld: lâmina densa ou lâmina basal; lf: lâmina fibroreticular ou sublâmina densa; F: fibroblasto.Aumento de 69.000 vezes. (Figura de autoria *Dr. Dale R Abrahamson*)

A MB não é uma estrutura estática e apresenta grande versatilidade, como, por exemplo, a membrana basal que circunda as células musculares e arteriais que são altamente extensíveis e resistentes (ABRAHANSON, 1986).

Um número importante de técnicas têm sido utilizadas para aumentar a visualização da membrana basal. Por serem ricas em carboidratos, técnicas de coloração usando o ácido periódico Schiff (PAS) têm sido amplamente difundidas. Técnicas de coloração citoquímicas e colorações catiônicas para eletro microscopia incluindo *Alcian Blue*, Lisosima e Vermelho de Rutênio têm sido usadas com sucesso para marcar sítios aniônicos dentro da membrana basal (CAULFIELD *et al*, 1976; KANWAR *et al*, 1979). Em muitos casos estas colorações aparecem como um material eletrodenso que se acumula principalmente na lâmina lúcida, embora usualmente também possa ser constituinte da lâmina densa.

3 - COMPOSIÇÃO MOLECULAR DA MEMBRANA BASAL

Devido à necessidade de maior purificação e problemas de solubilidade encontrados na MB, a completa caracterização dos seus componentes ainda não está totalmente elucidada. Estudos utilizando tumores que sintetizam grandes quantidades de matrizes similares à membrana basal têm sido particularmente úteis na determinação da sua composição molecular. Através de uma gama importante de diferentes técnicas, têm sido identificadas uma população heterogênea de colágenos e glicoproteínas não colagenosas, como sendo constituintes genuínos da membrana basal (KEFALIDES *et al*, 1979; MARTINEZ-HERNANDEZ *et al*, 1983; SCOTT *et al*, 1983; TIMPL *et al*,1983).

4 - ESTRUTURA E FUNÇÃO DO COLÁGENO IV NA MEMBRANA BASAL

Atualmente são encontrados cerca de dezenove tipos de colágenos bem definidos, apresentando diferentes localizações e funções nos tecidos.

Até o presente todos os estudos conduzidos com imunohistoquímica localizam o colágeno IV exclusivamente na MB (FARQUHAR, 1981; MARTINEZ-HERNANDEZ,1983; SANO 1981), sendo o seu constituinte mais abundante e mais importante (GAY, 1981; MARTINEZ-HERNANDEZ,1983)

Cada molécula de colágeno é composta por 3 três cadeias polipeptídicas chamadas cadeias alfa (α). A seqüência de aminoácidos presente nesta estrutura determina as características de cada tipo de colágeno. Há uma fórmula geral para todas as cadeias alfa que é glicina – X – Y, onde Y é freqüentemente hidroxiprolina ou hidroxilisina.

Este colágeno não fibrilar tem sido purificado a partir de membranas basais autênticas, e de matrizes extracelulares produzidas por vários tumores e culturas celulares. (KEFALIDES *et al*, 1979; MILLER *et al*, 1982).

Os colágenos intersticiais são secretados como grandes precursores (pró-colágenos) com extensões não helicoidais nos grupos amino e carboxi terminais, estes são clivados por enzimas específicas após sua secreção.

O colágeno IV apresenta características distintas em relação aos colágenos intersticiais. A estrutura helicoidal da cadeia alfa revela interrupções segmentares de cadeias polipeptídicas diferentes da glicina – X – Y. Estas interrupções provavelmente explicam a resistência do colágeno IV às enzimas colagenases e a grande suscetibilidade à digestão de enzimas não-colagenases. (GAY, 1981; MILLER, 1982; TIMPL, 1981)

Alguns estudos indicam que o colágeno IV é incorporado à MB sem a ocorrência de processos extracelulares (MINOR & CLARCK, 1976). Em outras palavras, não há clivagem proteolítica das extensões propeptídeas em cada final da molécula principal à incorporação destas cadeias na MB madura.

O colágeno IV contém uma região única chamada 7S, que um sítio de ligação entre quatro moléculas. Esta região apresenta uma grande resistência à ação de enzimas colagenases bacterianas.

Esta interação entre as moléculas de Colágeno IV confere uma rede tridimensional que oferece à MB uma importante estrutura aonde os outros componentes desta irão se ligar.

O exame à microscopia eletrônica, com preparação de imagem rotatória, evidencia que a molécula assemelha-se a uma haste flexível medindo aproximadamente 400 nm de comprimento (BÄCHINGER, FESSLER & FESSLER, 1979).

A molécula de colágeno tipo IV apresenta um grande domínio globular que pode facilitar a ligação aos componentes não colagenosos da membrana basal, e através de pontes dissulfeto formar dímeros moleculares. (TIMPL *et al* , 1981).

O grupo amino terminal da tripla hélice da molécula é capaz de realizar uma ligação em paralelo com o mesmo seguimento de três outras moléculas de colágeno IV, formando um tetrâmero. (DUNCAN *et al*, 1983; GLANVILLE *et al*, 1985).

Estas regiões são estabilizadas por pontes dissulfeto inter e intramoleculares e são relativamente resistentes à degradação proteolítica. Há evidências apresentadas para associações laterais do colágeno IV em complexos extensos (YURCHENCO,1984).

A união de múltiplas moléculas de colágeno tipo IV resulta na formação de uma rede covalente que limita o colágeno IV na membrana basal. As seqüências não helicoidais interpostas ao longo do comprimento das moléculas individuais, provavelmente conferem alguma flexibilidade nesta rede importante de força tênsil mas são susceptíveis à ação proteolítica. Anticorpos anticolágeno tipo IV ligam-se especificamente à membrana basal e ligam-se pouco ou nada aos componentes não pertencentes a esta estrutura. (HOFMANN *et al,* 1984)

5 - COMPONENTES NÃO COLAGENOSOS

Proteoglicanos: São moléculas constituídas de cadeias repetidas de dissacarídeos ligados covalentemente a um núcleo protéico (IOZZO, 1985; KUETTNER *et al*, 1985). O proteoglicano heparan sulfato é o tipo predominante de glicosaminoglicano encontrado na membrana basal, embora pequenas quantidades de condroítina sulfato e ácido hialurônico também estejam presentes (LEMKIN & FARQUHAR, 1981).

A estrutura destes proteglicanos não está completamente determinada mas, devido aos numerosos sulfatos e grupos carboxila nos glicosaminoglicanos, estes apresentam cargas fortemente negativas. Esta carga aniônica é criticamente importante na manutenção da propriedade de permeabilidade seletiva da MB. Isto tem sido demonstrado em estudos em que a remoção enzimática de proteoglicanos resulta em permeabilidade anormal e, estabelecendo uma barreira de carga in vivo, o heparan sulfato liga-se especificamente ao colágeno IV e laminina (FUJIWARA *et al* 1984; WOODLEY *et al*, 1983)

Laminina: É uma glicoproteína composta de três cadeias polipeptídicas unidas entre si por pontes dissulfeto. Esta estrutura provavelmente exerce múltiplas funções na MB, mediando a adesão de numerosos tipos de células a substratos distintos (TIMPL, 1983; KLEINMAN, 1985). Além disso, o final dos braços curtos de sua estrutura peptídica liga-se a regiões específicas do colágeno tipo IV e seus braços longos ao heparan-sulfato, servindo não apenas como um fator de adesão celular, mas também como um elemento estrutural integral das membranas basais (CHARONIS *et al*, 1985).

Entactina: É uma glicoproteína presente na lâmina densa e na lâmina rara que pode apresentar diferentes distribuições conforme o tecido. Sua função é reconhecida como fixação celular (ABRAHAMSON, 1986).

Nidogênio: É uma glicoproteína estruturalmente similar a entactina com habilidade para se ligar a laminina e ao colágeno IV evidenciando sua função de estabilização de diferentes tipos de proteínas na matriz da membrana basal. (PAULSSON, 1985)

Fibronectina: É uma glicoproteína que *in vivo* existe em duas formas: solúvel no plasma ou insolúvel nos tecidos. A fibronectina contém vários sítios de ligação diferentes que se conectam especificamente a um grande número de moléculas biológicas e estruturas.(HYNES, 1985).

Outros componentes: Componente (P-Amilóide), receptores de membrana plasmática para MB.

6 - ARQUITETURA MOLECULAR DA MEMBRANA BASAL

Duas técnicas têm sido utilizadas para gerar modelos moleculares de membrana basal.

Na primeira técnica, anticorpos direcionados especificamente contra o colágeno tipo IV, proteoglicano heparan-sulfato, laminina, fibronectina e entactina, avaliados com imunoeletromicroscopia, têm sido utilizados para distinguir diferentes moléculas na constituição da membrana basal genuína.

Na segunda técnica, preparações individuais contendo componentes altamente purificados da membrana basal, que têm sido misturados e estudados através de técnicas especiais de microscopia eletrônica e bioquimicamente (ABRAHANSON, 1986)

Em geral, dois modelos diferentes de membrana basal têm sido desenvolvidos. O mais antigo, que usa como base a imunoeletromicroscopia, propõe que os diferentes componentes são secretados em camadas ou domínios na membrana basal. Neste modelo, o

colágeno tipo IV é reconhecido exclusivamente na lâmina densa, enquanto proteoglicano heparan-sulfato (HSPG), laminina e fibronectina são encontrados na lâmina lúcida (COURTOY, 1982).

Mais recentemente, baseados em análise com imuno eletromicroscopia e estudos com preparação de imagem rotatória das misturas de componentes de membrana basal, uma estrutura integrada tem sido proposta.

Os principais aspectos deste novo modelo sugerem que a laminina e HSPG estão ambos encaixados na rede produzida pelo colágeno IV polimerizado. Múltiplas interações entre as várias moléculas colagenosas e não colagenosas são responsáveis por orientar especificamente estas moléculas dentro da rede, dando um suporte adicional a este modelo (LAURIE,1984; YURCHENKO, 1984).

A fibronectina e entactina têm sido localizadas através de toda espessura da membrana basal em alguns experimentos, evidenciando a possibilidade de que estão completamente integradas (GRANT, 1985).

Existem mudanças na arquitetura molecular entre a lâmina lúcida e a lâmina densa, bem como entre esta e a lâmina fibroreticular.

Além das diferenças arquiteturais entre a lâmina lúcida, densa e sublâmina densa, existem diferenças moleculares na MB de diferentes tecidos (ABRAHANSON, 1986; SCHEINMAN, 1984; WAN *et al*, 1984).

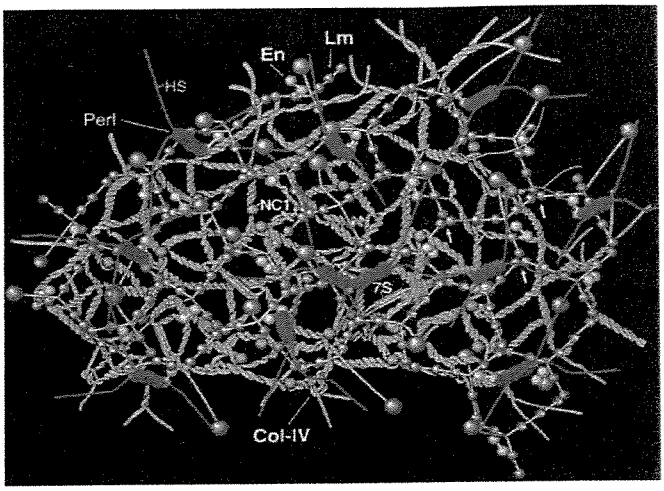

Figura 2 - Modelo ilustrativo da ultra-estrutura da membrana basal, evidenciando o Colágeno IV (Col-IV em cinza); En: Entactina (em verde); Lm: Laminina (em rosa); HS: Heparan Sulfato Proteoglicanos (em azul); (Figura de autoria do *Dr. Peter Yurchenco, Robert W. Johnson Medical School, Piscataway, NJ.)*

7 - BIOSSÍNTESE E MODIFICAÇÕES DA MEMBRANA BASAL

Em geral, alguns componentes da membrana basal são secretados pelas células às quais ela está fixada.

Além das células às quais está fixada, a formação da membrana basal requer a presença de alguns elementos do tecido conjuntivo. Por exemplo, sua formação ao redor de fibras musculares em culturas celulares de colágeno só ocorre na adição de fibroblastos (MAYNE & SANDERSON, 1985)

Uma vez que a membrana basal está parcialmente estabelecida, esta matriz extracelular pode regular a forma celular (através de interações com citoesqueleto) e a agregação celular (ABRAHANSON, 1986).

Dados sobre a manutenção da membrana basal glomerular de ratos indicam que a meia vida do colágeno IV é maior que 100 dias e anticorpos contra componentes específicos como laminina, demonstraram que estes anticorpos permanecem ligados por muitos meses (PRICE *et al* 1977; ABRAHANSON, 1986).

8 - PATOLOGIA DA MEMBRANA BASAL

As alterações patológicas da MB ocorrem através de dois mecanismos primários .

No primeiro, são encontrados alterações na biossíntese ou metabolismo dos componentes da membrana basal, podendo levar a uma produção exagerada e/ou redução da taxa de reposição celular. Em muitos casos, tem-se como produto final deste erro o espessamento da membrana basal.

No segundo, a membrana basal pode ser atacada por enzimas proteolíticas elaboradas a partir de processos inflamatórios, células tumorais, parasitas e bactérias.

Estas alterações freqüentemente fragilizam a integridade da membrana basal, promovendo a perda da função estrutural , função de barreira seletiva e capacidade de filtração molecular (ABRAHANSON, 1986; MARTINEZ-HERNANDEZ *et al*, 1983).

JUSTIFICATIVA

O período após a menopausa é associado ao aumento da incidência das disfunções do trato urinário inferior (CARDOZO & KELLEHER, 1995). A identificação de receptores estrogênicos no trato urinário tem levado à prática da administração do hormônio no tratamento de sintomas.

Desta forma, é possível supor que os baixos níveis de estrogênio induzam a alterações da concentração dos componentes do tecido conjuntivo da bexiga, fundamentalmente o colágeno, principal componente, e que a reposição hormonal reverteria este padrão. Contudo, os efeitos dos baixos níveis de estrogênio na estrutura vesical são contraditórios, tornando-se fundamental que haja mais estudos com objetivo de elucidar esta hipótese.

Vários estudos foram conduzidos com a finalidade de determinar a importância do principal componente da membrana basal urotelial, o colágeno IV , associando diferentes padrões de lesão desta estrutura a doenças como cistite intersticial, cistite bacterianas e neoplasias. (SCHLUSSEL *et al*, 1991; PARSONS *et al*, 1991; HURST *et al* , 1987; CONN *et al*, 1987).

As funções de suporte mecânico, fixação e filtração de moléculas e íons da membrana basal no epitélio de transição, presente nas vias urinárias e bexiga, bem como sua associação com disfunção miccionais, infecção e neoplasias permanece ainda por ser definida. Apesar de muitos estudos, pouco se sabe a respeito dos níveis moleculares de biossíntese e manutenção do colágeno IV da membrana basal urotelial.

OBJETIVO

Determinar a influência da ooforectomia e da reposição de estradiol na densidade volumétrica das fibras colágenas tipo IV na membrana basal vesical de ratas, através de parâmetros estereológicos.

MATERIAIS E MÉTODOS

MODELO EXPERIMENTAL

A utilização de ratas ooforectomizadas para estudo da ação dos baixos níveis de estrogênio sobre o trato urinário feminino representa modelo experimental amplamente reconhecido. (SAVILLE, 1969; DIEP et al., 1999). Este fato, associado à facilidade de aquisição/alojamento dos animais e à necessidade de um elevado número de ratas para o desenvolvimento desta pesquisa, levou à opção pela utilização destes animais.

O tamanho da amostra foi determinado de acordo com critérios estereológicos, com o propósito de que a análise dos resultados não fosse comprometida por um número insuficiente de animais (HALLY, 1964). A dose, a freqüência e a via de administração da medicação basearam-se em estudos prévios, embora vários esquemas, e com tempo de uso variados, tenham sido encontrados. (SARTORI, 1998; DIEP et al., 1999).

O método de escolha para obter a estimativa morfométrica das fibras foi a estereologia, devido à maior sensibilidade do método em relação aos sistemas de avaliação quantitativa. Através da análise de imagem ou de programas de computador. (MATHIEU et al., 1981; COTRIN et al.,1990). A densidade volumétrica é um parâmetro estereológico cujos resultados são confiáveis, em decorrência da pequena variação dos mesmos, independentemente do preparo histológico do material e da experiência do pesquisador. (CRUZ-ORIVE & WEIBEL, 1990).

Para a análise das fibras colágenas, foram obtidos cortes de 7 micrometros e foi utilizado anticorpo policlonal anti – colágeno IV de coelhos, para a reação de imunohistoquímica.

Este estudo foi conduzido com 40 ratas Wistar, com três meses de vida e pesando entre 250 a 300 gramas. Os animais foram mantidos em um ambiente controlado (25°C, expostas diariamente a ciclos de luz de 12 horas) e tendo acesso livre à água e ração purina. O estudo foi conduzido de acordo com o guia para cuidados e uso de animais em laboratório publicado no *US National Health Institut* (NHI publicação n° 85-23, revisada 1985) e o Comitê de proteção animal da Universidade Estadual de Campinas tendo aprovado o protocolo.

Os animais foram randomizados divididos em quatro grupos de 10 animais e submetidos a seguintes procedimentos: Grupo 1 - controle; Grupo 2 – ooforectomia bilateral e após 4 semanas iniciada a reposição de 17 beta-estradiol (10 μg/Kg/dia, via subcutânea, durante 12 semanas); Grupo 3 – procedimento *sham* e após 4 semanas, iniciado a administração de óleo de sésamo (0,2 ml/dia, via subcutânea durante 12 semanas); grupo – 4 ooforectomia bilateral e após 4 semanas iniciada a administração de óleo de sésamo (0,2 ml/dia, via subcutânea durante 12 semanas).

Procedimento de Ooforectomia

A ooforectomia foi realizada utilizando– e anestesia com tiopental sódio (40 mg/kg/peso) .

Os dois ovários são pequenos, arredondados, com contornos irregulares encontrados em cada lado do abdômen, pouco abaixo dos rins. Cada ovário apresenta-se ligado a um corno do útero através das trompas de falópio.

O acesso cirúrgico para a ooforectomia é similar ao da adrenalectomia.

1. O animal anestesiado é então deitado ventralmente, expondo a região dorsal para o cirurgião.

2. É realizada uma pequena incisão dorsal na pele, entre o meio da região dorsal e o início da cauda.

3. Os planos musculares são afastados e ganha-se o espaço peritoneal, os ovários estão localizados logo abaixo da incisão, circundados por um grande conteúdo de gordura.

4. O ovário pode ser puxado através da incisão cuidadosamente, sem ser manipulado diretamente, apenas mobilizado através de sua gordura. A manipulação direta do ovário pode levar à sua perfuração e conseqüente reimplante de material ovariano e manutenção da função hormonal.

5. A junção entre o útero e a trompa é então cortada utilizando –se uma tesoura com pontas finas, envolvendo neste tempo também o corte dos vasos sangüíneos e da gordura.

6. Não há necessidade de ligaduras , o sangramento é mínimo ou inexistente. A musculatura não requer sutura pois a incisão é pequena e a coaptação das bordas é satisfatória. A ooforectomia foi realizada bilateralmente.

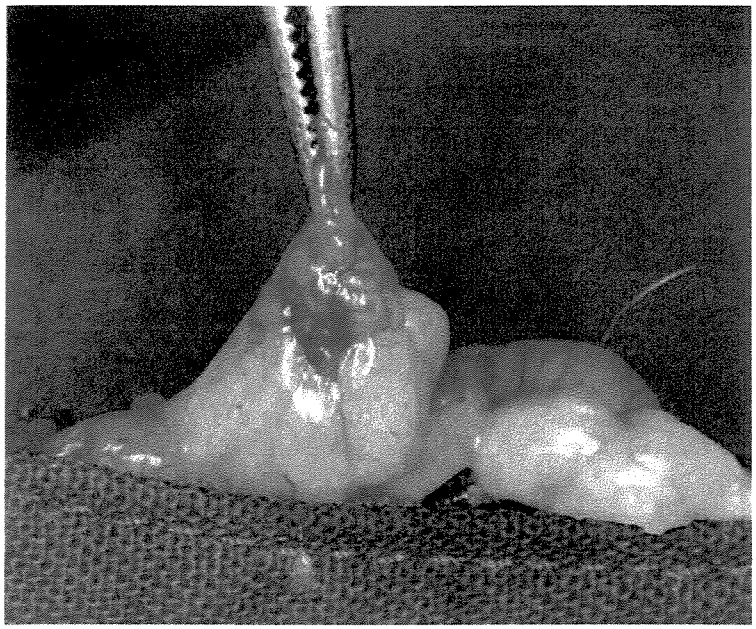

Figura 3 - Procedimento de Ooforectomia. Ovário e gordura adjacente isolados antes da ressecção.

Dosagem de estradiol

A dosagem de estradiol sérico foi realizada imediatamente antes do sacrifício dos animais através de rádio imuno ensaio.

Coleta das amostras de tecido

Uma injeção intraperitoneal de sódio tiopental foi utilizada para o sacrifício dos animais (60 mg/kg de peso corporal).A bexiga foi seccionada no nível do colo e a parede anterior foi longitudinalmente aberta desde o colo até o fundo vesical.

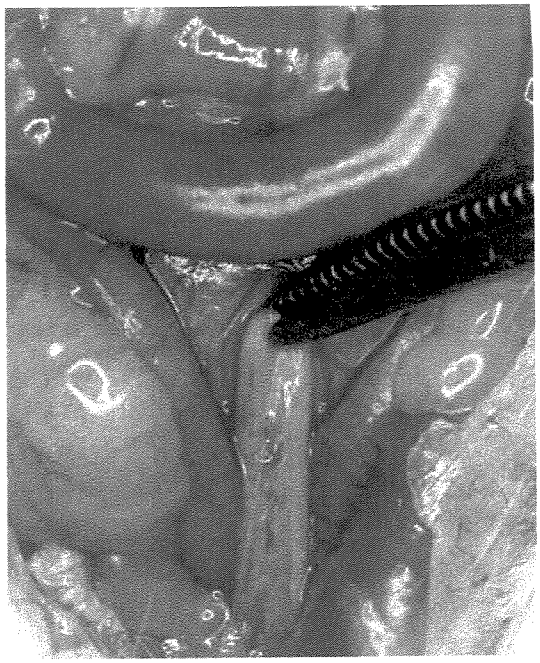

Figura 4 - Isolamento e secção da bexiga ao nível do colo vesical

O órgão foi pesado usando o método de Scherle, suspendendo o tecido e submergindo-o em solução fisiológica em frasco sobre uma balança de precisão , depois deste procedimento o tecido era esticado em um pedaço de cortiça e preso através de alfinetes até que a avaliação microscópica pudesse ser realizada.



Figura 5 - Demonstração do Método de pesagem de Scherle

As bexigas foram então imediatamente fixadas de formaldeído tamponado 10% (pH = 7.2) durante 48 horas. Subseqüentemente, o material foi desidratado em séries de solução alcoólica crescente e diafanisado em xilol. Após a inclusão em parafina secções de 5 μm foram obtidas e coradas com anticorpo policlonal anti-colágeno IV.

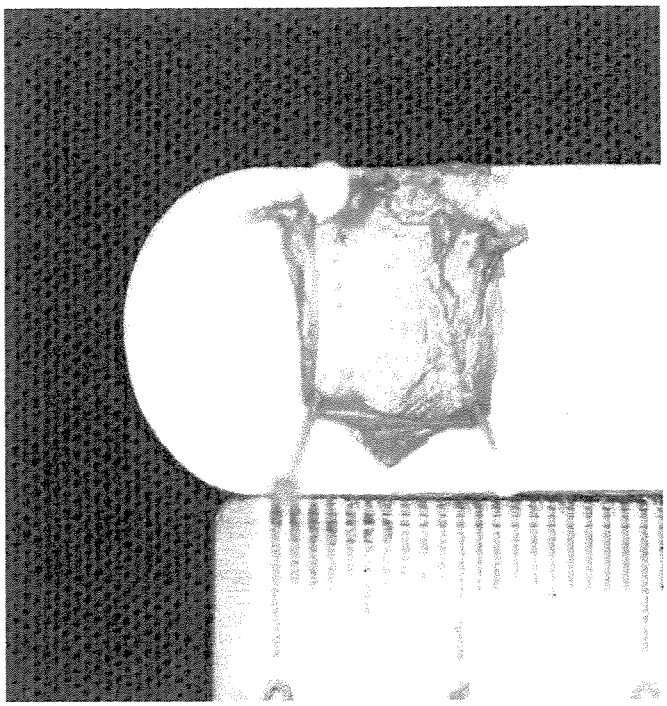

Figura 6 - A bexiga foi estendida sobre uma espátula de madeira e presa com alfinetes, para facilitar a fixação em formalina 10%

TÉCNICA DE IMUNOHISTOQUÍMICA

Foi utilizado o protocolo *Biogenesis* Ltda. para desparafinização e coloração com Anticopo Policlonal Anti-colágeno IV para coelhos apresentando reação cruzada importante para ratos.

A reação de rotina da imunoperoxidase é dividida em duas etapas, na primeira ocorre um processo de desparafinização e na segunda a coloração propriamente dita.

Primeira Etapa - Desparafinização

1. Na fase de desparafinização a amostra do tecido é colocada no Xilol I e na estufa a 110° C por 30 minutos.
2. Este procedimento é suscedido de várias lavagens com água destilada
3. . É adicionado o Xilol II e III em temperatura ambiente.

4. Coloca-se Álcool absoluto I, II e III em temperatura ambiente e várias lavagens são efetuadas.

5. Acrescenta-se Álcool 80% e Álcool 50%, sendo realizadas várias lavagens com água corrente e destilada.

6. É então realizado o bloqueio da peroxidase endógena com três trocas de cinco minutos cada em H_2O_2 10%.

7. É realizada nova lavagem em água corrente e destilada. Nesta etapa é realizada a digestão enzimática com pepsina 0.4% , em HCl (ácido clorídrico) 0.1 M por 1 hora.

8. São adicionados os ácidos primários específicos e incubados em câmara úmida trinta minutos a 37°C e após mantidos na geladeira, 5°C durante toda a noite.

Segunda Etapa – Coloração

1. Para a etapa de coloração as lâminas são retiradas da incubação com ácido primário e efetuadas três lavagens no agitador, em fosfato salino tamponado (PBS) de cinco minutos cada à temperatura ambiente.

2. A amostra é seca com papel filtro e é então adicionado o Sistema *Envision* Peroxidase.

3. Ao terminar o tempo de colocar as lâminas no tampão uma solução com 60 mg de diaminobenzidina (DAB), 100ml fosfato salino tamponado, 500 micrômetros de H_2O_2 (30%) e DMSO 1ml é preparada a 37° e as lâminas devem ser colocadas para corar durante cinco minutos à mesma temperatura.

4. A lâmina é lavada em água corrente destilada, e deve ser contracorada com Hematoxilina de Mayer por trinta a sessenta segundos de acordo com sua concentração.

5. Estas são novamente lavadas. Passadas por alguns segundos em água amoniacal e água corrente destilada. As lâminas devem ser desidratadas e montadas.

6. O anticorpo policlonal anti – Colágeno IV é então adicionado ma diluição de 1:500.

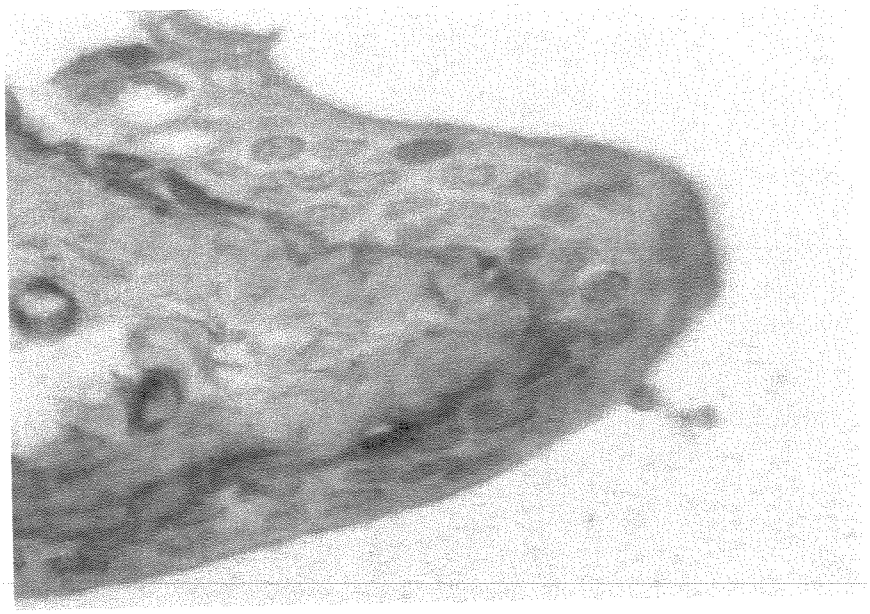

Figura 7 - Fotomicrografia da parede vesical corada com anticorpo policlonal anti-colágeno IV, que aparece corado em marrom escuro junto à Membrana Basal. (Aumento 200 vezes)

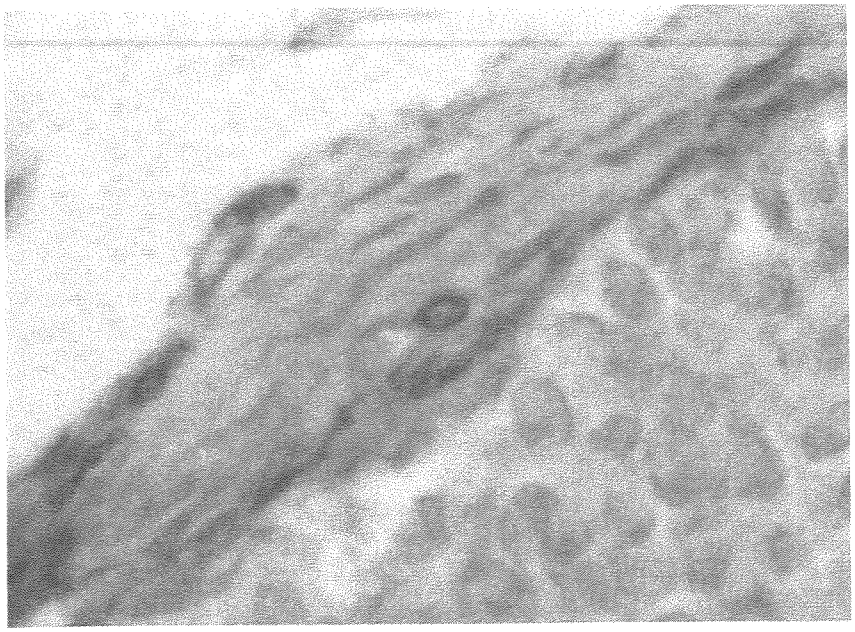

Figura 8 - Fotomicrografia da parede vesical corada com anticorpo policlonal anti-colágeno IV (Aumento 400 vezes)

A quantificação morfométrica

A contagem estereológica do volume absoluto e da densidade volumétrica das fibras colágenas foi determinado pela interposição do sistema de grade m-42 sobre a imagem morfológica. A densidade volumétrica é a densidade relativa ocupada pela estrutura no tecido e o volume absoluto é o volume total destas estruturas. O método estereológico determina parâmetros quantitativos tridimensionais das estruturas anatômicas baseados em secções bidimensionais. Baseados no princípio de DELESSE (1848) que estabelece a relação entre áreas de uma determinada estrutura e a superfície da qual este órgão foi seccionado como sendo a mesma relação existente entre o volume da estrutura e o volume total do órgão.

A Fórmula Vv = Pp/ Pt x 100% foi utilizada para calcular a densidade volumétrica das fibras colágenas onde Vv é a densidade volumétrica; Pp é o número de pontos da estrutura em estudo (fibras colágenas) e Point test number (42 neste caso). O volume absoluto é obtido usando a fórmula V (fibras colágenas) = Vv (colágeno) x V

(bexiga). O V (bexiga) é considerado o peso da bexiga porque a gravidade específica da solução salina é aproximadamente 1.0048 e o peso da bexiga foi aferido utilizando-se o método de Scherle.

As avaliações quantitativas foram obtidas utilizando o microscópio BX 50. a quantificação foi realizada com uma magnificação de 400x utilizando a grade de teste M-42 (Tonbridge^{TM}). Dez campos microscópicos foram analisados randomicamente em cada grupo.

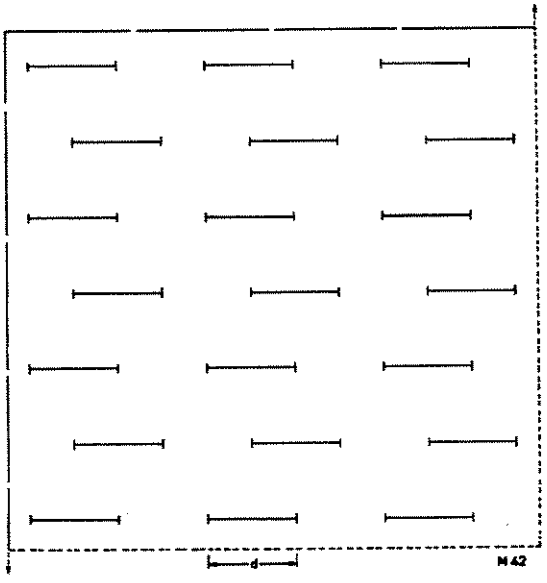

Figura 9 - Grade do Sistema M42, para avaliação estereológica de estruturas fibrilares.

Análise estatística

Como os resultados estereológicos apresentam-se com variabilidade discreta o teste de ANOVA (análise de multivariância) e o teste não paramétrico de *Newman-Keuls* para comparações múltiplas foi utilizado para avaliar as diferenças entre as amostras independentes (statistic para windows. Stat soft, inc,1995). A probabilidade para $p < 0,05$ foi assumida como critério de significância.

RESULTADOS

Características gerais

As bexigas não demonstraram diferenças macroscópicas entre os grupos.

Todos os animais apresentaram aumento de peso durante o experimento a média de ganho de peso foi de 62 mg para todos os grupos. (Tabela 1)

Tabela 1 - Ganho de peso e níveis de estradiol sérico nos grupos

Grupos	Peso antes do experimento		Peso após experimento		Estradiol sérico antes do sacrifício	
	Média (gm)	IC 95%	Média (gm)	IC 95%	Média (pg/ml)	IC 95%
1	260	250 - 268	325	315 - 331	74	68 - 79
2	282	277 - 288	344	338 - 353	78	70 - 84
3	270	263 - 278	325	317 - 332	72	66 - 78
4	268	260 - 275	330	322 - 340	17*	

* $p<0,05$. A concentração de Estradiol sérico neste grupo foi menor

A ooforectomia e a reposição com estradiol não apresentaram efeitos no volume vesical. A despeito dos procedimentos variados, o volume vesical permaneceu similar para todos os grupos. (Tabela 2)

Tabela 2 - Alterações no volume vesical após o experimento

Grupos	Volume da bexiga após cistectomia (mm^3)	
	Média (gm)	IC 95%
1	62,00	58,41 - 67,58
2	71,50	58,68 - 76,31
3	61,50	55,68 - 64,71
4	67,50	62,88 - 84,11

p value > 0,23

IC 95%: intervalo de Confiança

p: probabilidade (teste de Newmann-Keuls)

As concentrações de estradiol sérico imediatamente antes do sacrifício no grupo ooforectomizado sem reposição de estradiol foi abaixo de 17 pg/ml, que é o limite inferior de sensibilidade do método aplicado. Nos grupos não ooforectomizados e ooforectomizados submetidos à reposição hormonal. A média da concentração hormonal foi 76 pg/ml (variando entre 66 – 87pg/ml).

Parâmetros estereológicos

A relação apresenta os resultados estereológicos. A densidade volumétrica do colágeno IV na membrana basal da bexiga das ratas foi a seguinte:

Tabela 3 - Teste de Comparações Múltiplas de Newman-Keuls entre os Grupos para Concentração Relativa / Densidade Volumétrica do Colágeno IV

Grupo 1 vs Grupo 4	$p < 0.001$
Grupo 1 vs Grupo 3	$p > 0.05$
Grupo 1 vs Grupo 2	$p > 0.05$
Grupo 2 vs Grupo 4	$p < 0.001$
Grupo 2 vs Grupo 3	$p > 0.05$
Grupo 3 vs Grupo 4	$p < 0.001$

IC 95%: intervalo de Confiança

p: probabilidade (teste de Newmann-Keuls)

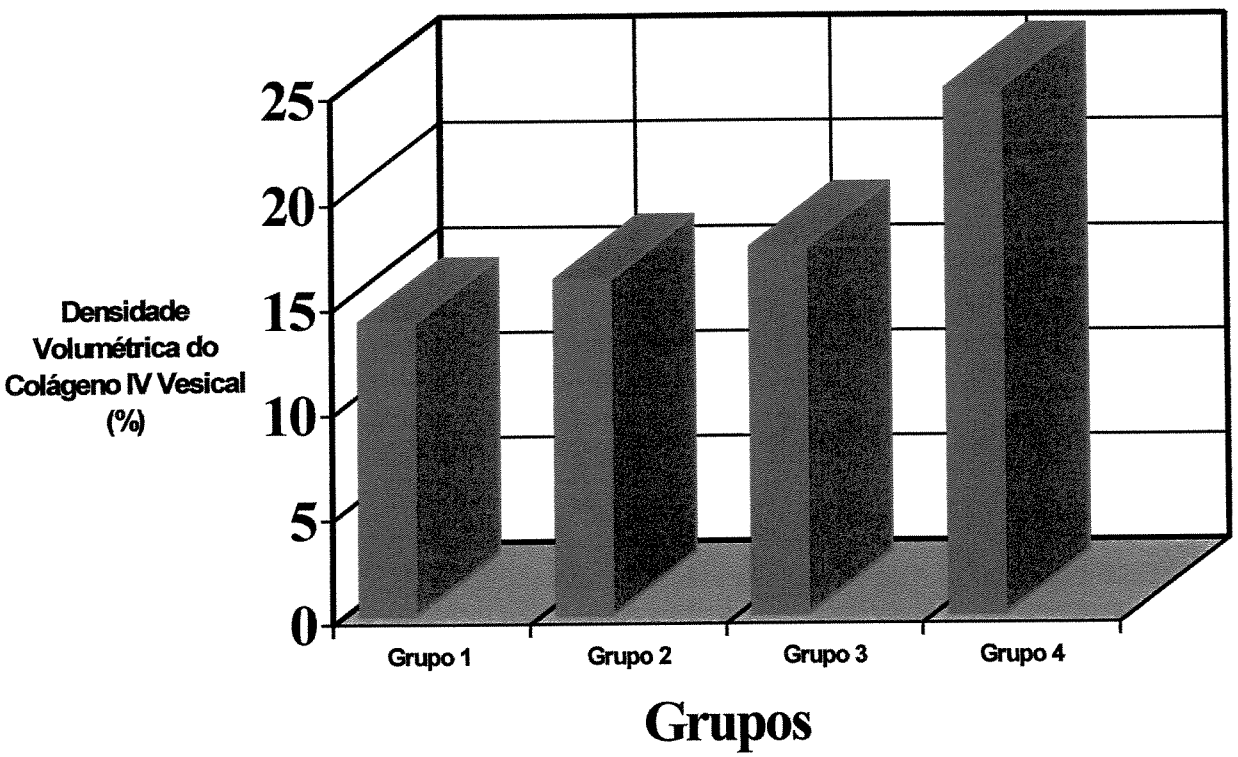

Gráfico 1 - Densidade Volumétrica do Colágeno IV da Membrana Basal Vesical após o Experimento (%)

UNICAMP
BIBLIOTECA CENTRAL
DESENVOLVIMENTO DE COLEÇÕES

DISCUSSÃO

As alterações no período pós - menopausa dos constituintes do tecido conjuntivo, principalmente o colágeno, tem sido objeto de vários estudos. Em função do aparecimento de vários problemas urogenitais como IUE, disfunções miccionais e prolapsos pélvicos. A correlação entre este período marcado pelo hipoestrogenismo, e as altas taxas de incidência e prevalência de problemas citados acima, sugerem que os hormônios sexuais exercem importantes efeitos no trato genitounirário feminino. (VERSI, 1984).

Os receptores encontrados no trato urinário são sensíveis à ação estrogênica, em todas as fases do ciclo menstrual, em contraste com endométrio e vagina, que apresentam uma expressão cíclica. Este dado sugere que o trato urinário permanece receptivo à influência hormonal, independente dos seus níveis. (SJOBERG, 1989).

Alguns autores enfatizam ainda, que tipos específicos de receptores (α e β) podem a apresentar diferenças de expressão conforme o subtipo encontrado no tecido.

Dentre as evidências associando os baixos níveis de estrogênio a um aumento das disfunções miccionais, infecções urinárias de repetição encontramos vários estudos como, por exemplo, o de HEXTALL et al, 2000; KLUTKE et al, 1985, WEHBA et al 1988). Que relatam taxas significativamente maiores destes problemas nas mulheres no período pós - menopausa.

Verificamos na literatura uma ampla variedade de mudanças estruturais e funcionais induzidas pelo estrogênio, dificultando a caracterização precisa da ação deste hormônio sobre o trato urogenital feminino.

HASHIMOTO et al. (1999) detectaram em coelhas, uma diminuição da densidade do tecido conjuntivo da bexiga, estes achados divergem de DAMBROS, PALMA *et al.* (2001), analisando fibras colágenas e elásticas da parede vesical de ratas ooforectomizadas, observaram que a condição de hipoestrogenismo não induziu modificações na concentração do tecido conjuntivo (colagenoso e elástico).

O tecido conjuntivo tem, na bexiga, uma função predominantemente mecânica conferindo ao tecido a capacidade de resistir a grandes forças de tensão e de compressão e de recuperar a forma e a estrutura, quando estas forças cessam. As fibras colágenas estão

distribuídas entre as camadas da parede vesical, formando um padrão de organização que sugere que cada região apresenta diferentes níveis de propriedades mecânicas e participam de forma variada nas funções de enchimento e esvaziamento vesical (MURAKUMO,1995).

A membrana basal vesical se apresenta como uma das principais barreiras de proteção da porção intersticial da bexiga e tem no colágeno IV um dos seus componentes mais importantes, pois se apresenta como um esqueleto em que outras proteínas vão delinear a ultra-estrutura da MB.

Desde os trabalhos de TODD E BOWMAN (1857) que descreveram a membrana basal como sendo uma fina e delicada estrutura separando a porção celular do tecido conjuntivo, compreende-se que a membrana basal está amplamente distribuída em vários componentes da matriz extracelular estando diretamente envolvida em um grande número de processos biológicos. A membrana basal representa um esqueleto extracelular necessário para o desenvolvimento ordenado de diferentes padrões teciduais, utilizada na migração e troca de substratos e na orientação espacial para o desenvolvimento tecidual, organizando as estruturas do citoesqueleto e controlando suas propriedades internas.

Em órgãos de armazenamento, que estejam predispostos a grandes distensões e contrações, a membrana basal que circunda a musculatura lisa deve ser flexível o suficiente para acomodar estas alterações em sua configuração, possivelmente em função do arranjo poligonal das fibras de colágeno tipo IV.

Há, ainda, uma terceira propriedade para a membrana basal que é a ultrafiltração de moléculas e íons, atuando na seleção de partículas que transitam entre a célula e as camadas intersticiais.

Admite-se ainda que a integridade da membrana basal quanto a sua arquitetura e quanto a sua alta carga aniônica, devem estar preservadas para o adequado cumprimento de suas funções.

Desta forma pode ser relevante a compreensão dos mecanismos envolvidos na relação do metabolismo do colágeno IV e as alterações inerentes ao período da menopausa, visando a elucidação do seu papel na gênese de comorbidades neste período.

Neste estudo, que se propõe a quantificar a densidade volumétrica, do colágeno IV na membrana basal, através da estereologia encontramos os seguintes resultados. Ao compararmos os grupos normo estrogênicos, G1 = (grupo controle), grupo 2 (ooforectomia + reposição Hormonal com 17 β-estradiol, grupo 3 = (procedimento SHAM + óleo de sésamo), através de parâmetros estereológicos com o grupo hipoestrogênico, G4 (ooforectomia bilateral sem reposição hormonal) encontramos uma diferença estatisticamente significativa entre os grupos com concentração normal de estrogênio e o grupo hipoestrogênico.

Este fato indica uma maior densidade volumétrica de colágeno IV na membrana basal urotelial das ratas privadas da ação estrogênica devido a ooforectomia bilateral.

De acordo com ABRAHANSON (1986) e MARTINEZ-HERNANDEZ (1983) as alterações patológicas da membrana basal ocorrem através de dois mecanismos primários. No primeiro, são encontrados alterações na biossíntese ou no metabolismo dos componentes da membrana basal, podendo levar a uma produção exagerada e ou redução da taxa de reposição celular. Em muitos casos, o produto deste erro é a elevação da concentração deste componente na membrana basal, levando a um espessamento desta.

Há um segundo mecanismo primário, onde encontramos a membrana basal atacada por enzimas proteolíticas elaboradas a partir de processos inflamatórios, células tumorais, parasitas e bactérias.

Em ambos os mecanismos, o produto final é uma perda na integridade da membrana basal e conseqüente prejuízo da função estrutural, de barreira seletiva e capacidade de filtração molecular.

Neste contexto, os resultados deste estudo revelam uma maior concentração relativa de colágeno IV, podendo exprimir alterações em sua biossíntese e ou metabolismo no grupo ooforectomizado sem reposição de estrogênio.

Desta forma pode ser inferido que a manutenção dos níveis estrogênicos, às custas de hormônio endógeno ou através de reposição, apresentou um efeito protetor na densidade volumétrica dos componentes da membrana basal .

Há alguns aspectos no método utilizado para quantificar estas fibras que devem ser considerados.

A Estereologia é uma ciência que tem como objetivo determinar parâmetros quantitativos tridimensionais de estruturas anatômicas a partir de cortes bidimensionais, valendo-se da geometria e da estatística para esta aferição. DELESSE (1848) lançou as primeiras idéias que serviram a fundamentação da estereologia, provando que a relação entre as áreas de determinado mineral na superfície de corte da rocha é a mesma daquela que existe entre o volume do mineral e volume total da rocha. A maior parte dos estudos estereológicos obtém dados diretamente da microscopia ótica e microscopia eletrônica.

Trazendo como resultado a possibilidade de elucidação das composições celulares e teciduais.

Enquanto as técnicas morfométricas as estruturas anatômicas devem ser medidas com escalas aferidas, a estereologia baseia-se em principais geométricos e estatísticos, como já referido anteriormente.

Aos estudos estereológicos nem sempre estão interessados em determinar valores absolutos, como o expresso neste estudo em relação à densidade volumétrica que refere uma concentração relativa de colágeno IV em um determinado segmento e não o número total de fibras de colágeno IV.

Assim bexigas de diferentes tamanhos poderão apresentar um número diferente de fibras colágenas sem que isto possa ser generalizado dentro de uma espécie, pois refletem diferenças individuais. Por outro lado, ao determinarmos uma densidade volumétrica temos um valor relativo, que pode ser utilizado para indivíduos diferentes, pois representa uma idéia de proporção. (DELESSE, 1966).

A estereologia se utiliza de sistemas – teste para sua aferição. Um sistema teste é um conjunto de linhas (retas ou curvas) e pontos. Este deve ser susperposto à imagem morfológica para a contagem estereológica. Podemos construir os sistemas-testes com arranjo regular ou não (isto é, aleatório). Existem diversos sistemas-teste propostos para variados fins.

Tradicionalmente, os sitemas-testes são desenhados com retas, ou segmentos de reta, apresentando os arranjos triangular, quadrado ou hexagonal. Cada um destes arranjos determina as características básicas do sistema-teste. O sistema teste de arranjo triangular chamado M42 (*multi purpose test system*) Weibel *et al* (1966) foi utilizado por se adequar à avaliação de estruturas fibrilares (como o colágeno IV).

A grade do sistema M42 é sobreposta à transmissão da imagem microscópica ou através de lentes microscópicas oculares com sistema previamente gravados.

O preparo das lâminas deve oferecer a melhor coloração para a estrutura em estudo, a fim de que estas possam ser plenamente reconhecidas e aprimorem a acuracidade do teste.

Neste experimento foi utilizado o marcador para imunohistoquimica anticorpo policlonal anti-colagenoIV para coelhos apresentando reação cruzada de forte, intensidade para ratos.

A estereologia, considerada como uma aferição sem desvio, sem erro sistemático, apresenta-se como uma boa opção para a quantificação das estruturas fibrilares, objeto de estudo nesta dissertação.

Neste estudo em que encontramos uma maior concentração relativa de colágeno IV na membrana basal das ratas hipoestrogênicas, não pode ser determinado o padrão arquitetural assumido pela membrana basal nesta circunstância, uma vez que as amostras foram obtidas através de microscopia óptica, sendo necessário o uso da microscopia eletrônica para determinar o padrão de espessamento ou adelgaçamento da ultra-estrutura da membrana basal.

Esta determinação poderá ser útil para na compreensão da patogênese de problemas como as neoplasias, as Infecções do trato urinário e a cistite intersticial, por exemplo, que apresentam um padrão de adelgaçamento da membrana basal e o padrão de espessamento, freqüentemente encontrado na membrana basal vascular e glomerular em indivíduos com *Diabetes Mellitus.*

PARSONS *et al*, 1991 relataram que modificações no colágeno IV podem representar primária ou secundariamente alterações na membrana basal urotelial, modificando seus papéis de permeabilidade seletiva de íons e moléculas, podendo contribuir para a patogênese da cistite intersticial. Demonstrando também que áreas com perda de colágeno IV na membrana basal urotelial poderiam sugerir perda na função de impermeabilidade aos conteúdos urinários, contribuindo para o padrão de inflamação crônica encontrando nesta condição. Neste estudo, as áreas de perda do colágeno IV apresentavam ainda, a camada de laminina preservadas, diferindo da lesão produzida pelo carcinoma de células transicionais que não preservaria desta camada.

A associação de defeitos na membrana basal com neoplasias torna-se notória, uma vez que a MB representa uma barreira significativa para a passagem de células neoplásicas entre os tecidos e a circulação; provavelmente porque está separa os tecidos epiteliais nervosos e musculares. Há evidências de que não apenas o colágeno IV, mas também a laminina exerce importante papel nesta situação através dos seus receptores de membrana (TERRANOVA, 1980), necessitando-se de uma análise mais complexa dos múltiplos fatores envolvidos na oncogênese.

Com relação asa doenças infecciosas, alguns microorganismos são reconhecidos por utilizarem dentre os seus fatores de virulência algumas etapas para suplantar a membrana basal dos hospedeiros; produzindo enzimas que degradam o colágeno IV ou que se aproveitam de uma membrana basal fragilizada para ligar-se a laminina e desempenhar seu potencial de infecção como, por exemplo, a *Escherichia coli*, *Streptococcus pyogenes*, *Staphilococcus aureus*, *Pseudomonas aeroginosa* e parasitas como o *Trypanossoma cruzi, Treponema palidum,* e *Leichmania.* (ABRAHANSON, 1986)

Este estudo evidenciou a necessidade de compreensão do papel do colágeno IV na integridade da ultra-estrutura da membrana basal e a necessidade de elucidação, através de estudos adicionais, da função dos múltiplos componentes da membrana basal urotelial. As alterações na densidade volumétrica do colágeno IV da MB vesical encontradas neste experimento podem estar associadas à patogênese de muitas entidades nosológicas ratificando a importância de estudos complementares a este.

Embora o mecanismo pelo qual o estrogênio age sobre o metabolismo do colágeno vesical ainda não esteja compreendido, numerosos estudos indicam que os hormônios sexuais femininos em concentrações normais, principalmente o 17 β–estradiol, aceleram o acúmulo de inibidores da colagenase, mantendo os níveis dos precursores desta enzima baixos e conseqüentemente a concentração do colágeno tissular dentro de parâmetros normais.

Neste estudo evidenciamos um aumento da concentração de colágeno IV na MB urotelial nas ratas hipoestrogênicas. Este fato pode indicar que o metabolismo do colágeno IV não apresenta o mesmo padrão de resposta encontrado no colágeno tissular, podendo envolver neste contexto, o mecanismo de ação de enzimas ou até mesmo do próprio estrogênio, ainda desconhecidos.

Recentemente, alguns estudos revelaram a importância da remodelação da matriz extracelular e do tecido conjuntivo como um todo, enfatizando a origem de algumas doenças associadas a defeitos em sua síntese ou degradação. Estes autores apontam as enzimas metaloproteases como sendo importantes reguladores no metabolismo da matriz extracelular, principalmente do colágeno.

Estas enzimas estão representadas em grupos pelas colagenases, estromelisinas, gelatinases e elastases. Há cerca de dezessete tipos de metaloproteases, dentre as quais quatro, do grupo das colagenases, são capazes de degradar colágenos fibrilares, ficando os outros grupos com maior afinidade para degradação dos componentes da membrana basal.

SATO *et al* (1991) relatou a associação de níveis normais de estrogênio, a manutenção dos níveis corporais de colágeno, e também a maior atividade das colagenases, com baixas concentrações de hormônios sexuais femininos. Ocorrendo diferenças nas respostas tissulares à ação destas enzimas.

A pele, abdome, musculatura pélvica e útero apresentam uma importante taxa de redução do colágeno total. De outra forma, as alterações no colágeno em resposta à ação estrogênica no trato urinário ainda permanece por ser definida uma vez que há controvérsias na literatura quanto aos resultados obtidos em estudos clínicos e experimentais.

A completa regulação deste mecanismo enzimático não está totalmente definida. A compreensão dos sítios específicos de ligação destas enzimas e os diferentes tipos de colágeno, bem como a expressão dos diferentes tipos de receptor para estrogênio podem ser úteis na compreensão dos diferentes padrões do metabolismo do colágeno no período pós-menopausa.

A realização deste estudo revelou que, a despeito das controvérsias na literatura, há evidências de que o colágeno IV apresenta um padrão de síntese e degradação diferente dos colágenos tissulares. Seja por sua estrutura bioquímica ou, eventualmente, por apresentar uma resposta diferente quanto à ação de enzimas proteolíticas ou hormônios sexuais. Seu papel é de grande relevância na integridade da MB, e suas alterações podem ser responsáveis pela deterioração nas funções da MB.

Os resultados deste experimento tornam notória a necessidade de realização de novos trabalhos, uma vez que o mecanismo da regulação da síntese do colágeno IV não está completamente elucidado.

CONCLUSÕES

A ooforectomia bilateral, em ratas , induziu a uma maior densidade volumétrica do Colágeno IV da Membrana Basal vesical.

A administração de estradiol no grupo castrado apresentou diferença significativa nos parâmetros estereológicos analisados, em relação aos animais castrados sem reposição.

REFERÊNCIAS BIBLIOGRÁFICAS

ABRAHANSON DR.: Recent studies on the structure and pathology of basement membranes. J Pathol; 149: 257-278, 1986.

BÄCHINGER, H.P., FESSLER, L.I., FESSLER, J.H.. Mouse pro-collagen IV. Characterization and supramolecular association. J Biol Chem, 257:9796-9803, 1982.

BATRA, S.C. & IOSIF, C.S. – Female urethra: a target for estrogen action. J. Urol., 129:418-420, 1983.

BERNFIELD, M., BANERJEE S.D., KODA, J.E. , RAPRAEGER, A.C.: Remodeling of basement membrane as a mechanism of morphogenetic tissue interaction. In: Trelstad RL, ed. The role of extracelular matrix in development. New York: Alan R. Liss, 1984;545-572.

BOHRER MP, DEEN WM, ROBERTSON CR, TROY JL, BRENNER BM: Influence of molecular configuration on the passage of macromolecules across the glomerular capillary wall. J Gen Physiol 74:583, 1979.

BLAKEMAN PJ, HILTON P, BULMER JN. Oestrogen and progesterone receptor expression in the female lower urinary tract, with reference to oestrogen status. BJU Int; 86(1): 32-38, 2000.

BROCLEHURST, JC. – Urinary incontinence in old age: helping the general practioner to make a diagnosis. Gerontology, 36 (suppl. 2): 3 – 7, 1990.

BROWN,J.S.; GRADY, D.; OUSLANDER,J.G – Prevalence of urinary incontinence and associated risk factors in postmenopausal women. Heart & Estrogen / Progestin replacement Study (HERS) Research Group. Obstet.Gynecol.,94:66-70,1999.

CARDOZO, LD & KELLEHER, CJ – Sex hormones, the menopause and urinary problems. Gynecol. Endocrinol., 9: 75 – 84, 1995.

CAUFIELD, J.P., FARQUHAR, M.G.: Distribution of anionic sites in glomerular basement membrane: their possible role in filtration and attachment. Proc Natl Acad Sci USA, 73:1646-1650, 1976.

CHARONIS AS, TSILIBARY EC, YURCHENCO PD, FURTH-MAYR H.: Binding of laminina to type IV collagen: A morphological study. J Cell Biol; 100: 1848-1853, 1985.

CONN, IG at all: Basement membrane in urothelial carcinoma. British Journal of Urology, 60: 536-542, 1987.

COTRIM, A.E.I.; PARDI, P.C.; SAKUMOTO, S.; SIMÕES, M.J. – Morfometria e estereologia: algumas considerações gerais. Acta Cir. Bras., 5:28-30, 1990.

COURTOY, P.J., TIMPL, R., FARQUHAR, M.G.: Comparative distribution of laminina, type IV collagen, and fibronectin in the rat glomeruluis. J Histochem Cytochem; 30:874-886, 1982.

CRUZ-ORIVE L M and WEIBEL ER. Recent stereological methods for cell biology: a brief survey. Am J Physiol; 258: L148-56, 1990.

DAMBROS, M; PALMA, PCR; et all: Influência da ooforectomia e da reposição de estradiol no volume das fibras colágenas e no sistema elástico da bexiga. Dissertação de Mestrado Universidade Estadual de Campinas. Faculdade de Ciências Médicas. 2001.

DELESSE M. Procédé mécanique pour déterminer la composition des roches. Ann Mines 1848; 13: 379-85.

DELESSE, M.; WEIBEL, ER; KISTLER, G.; SCHERLE, W.F. Practical stereological methods for morphometric cytology. J Cell Biol, 30: 23, 1966.

DIEP, N. AND CONSTANTINOU CE. Age dependent response to exogenous estrogen on micturition, contractility and cholinergic receptors of the rat bladder. Life Sci 1999; 64(23): PL279-89.

DUNCAN, K.G., FESSLER, L.I., BÄCHINGER H.P., FESSLER, J.H.: Procollagen IV. Association to tetramers. J Biolol Chem 258:5869-5877, 1983.

EKBLOM, P. Basement membrane proteins and growth factors in kidney differentiation.In: Trelstad RL, ed. The role of extracellular Matrix in development. New York: Alan R. Liss, 1984; 173-206.

FANTIL, J.A.; BUMP, R.C.; ROBINSON, D. – Efficacy of estrogen supplementation in the treatment of urinary incontinence. The Continence program for Woman Research Group. Obstet.Gynecol.,88:745-749,1996.

FARQUHAR MG: The glomerular basement membrane: a selective macromolecular filter. In Cell Biology of Extracellular Matrix, edited by Hay Ed, p 335. New York, Plenum Press, 1981.

FUJIWARA S, WIEDMANN H, TIMPL R, LUSTIG A, ENGEL J.: Structure and interactions of heparansulfate proteoglicans from a mouse tumor basement membrane. Eur J Biochem; 143:145-157, 1984.

GAY, S.; MARTINEZ-HERNANDEZ, A; RHODES RK; MILLER EJ. : The collagenous exocytoeskeleto of smooth muscle cells. Collagen Rel Res. 1: 377, 1981.

GLANVILLE, R.W., QIAN, R, SIEBOLD, B., RISTELI, J., KÜHN, K.: Amino acid sequence of the N-terminal aggregation and cross linking regions (7S domain) of the alfa(IV) chain of human basement membrane collagen. Eur Biochem; 152: 213-219, 1985.

GRANT DS, KLEINMAN HK, LEBLOND CP, INOUE S, CHUNG AE, MARTIN GR. The basement membrane – like matrix of the mouse EHS tumor. III. Immuno-histochemical quantitation of six of its components. Am J Anat; 174: 387-398, 1985.

HALLY A. A counting method for measuring the volumes of tissue components in microscopical sections. Quaterly J Microsc Sci 1964; 105: 503-517.

HASHIMOTO, T.; ISHIGOOKA, M.; ZERMAN, DH. – Effects of estrogen and progesterone on urinary bladder in female rabbit: evaluation by quantitative morphometric analysis. Urology, 53:642-646, 1999.

HAY, E.D.: Cell – matrix interactions in the embryo: cell shape, cell surface, cell skeletons, and their role in differentiation. .In: Trelstad RL, ed. The role of extracellular Matrix in development. New York: Alan R. Liss,; 1-31, 1984.

HEXTALL A: Oestrogens and lower urinary tract function. Maturitas 36: 83-92, 2000.

HYNES R.: Molecular biology of fibronectin. Ann Rev Cell Biol; 1: 67-90, 1985.

HURST R.E.; RHODES SW; ADAMSON, PB et all.: Functional and structural characteristics of the glycosaminoglycans of the bladder luminal surface. Journal of Urology138: 433-437. 1987.

INGBER, D.E., MADRI J.A ., JAMIESON, J.D. Basement membrane as a spatial organizer of polarizedepithelia. Exogenous basement membrane reorients pancreatic epithelial tumor cells in vitro. Am J Pathol, 122:129-139, 1986.

INOUE S., LEBLOND C.P., LAURIE, G.W., Ultraestructure of Reichert's membrane, a multilayered basement membrane in the parietal wall of the rat yolk sac. J Cell Biol; 97:1524-1537, 1983.

IOSIF, C,S, ; BATRA, S.; EK, ASTEDT, B. – Estrogen receptors in the human female lower urinary tract. Am. J. Obstet Gynecol., 141: 817-820, 1981.

INGELMAN-SUNDBERG, A.; ROSÉN, J.; GUSTAFSSON, S.A.; CARLSTROM, K. – Cytosol estrogen receptors in the urogenital tissues in stress-incontinence women. Acta Obstet. Gynecol. Scand.,60: 585-586,1981.

IOZZO, RV. Proteoglycans: Structure, function, and role in neoplasia. Lab Invest , 53:373-396, 1985.

KANWAR YS, FARQUHAR MG: Anionic sites in the glomerular baseament membrane: in vivo and in vitro localization to the laminae rarae by cationic probes. J Cell Biol 81: 137, 1979.

KEFALIDES NA, ALPER R, CLARK CC: Biochemistry and metabolism of basement membranes. Int Rev Cytol 61: 167, 1979.

KLEINMAN HK, CANNON FB, LAURIE GW, HASSEL JR, AUMAILLEY M, TERRANOVA VP, MARTIN GR. DUBOIS-DALCQ M: Biological activities of laminina. J Cell Biochem; 27:317-325, 1985.

KLUTKE, J.J. & BERGMAN, A. – Hormonal influence on the urinary tract. Urol. Clin. North Am., 22: 629-639,1985.

KUETTNER, KE, KIMURA, JH.: Proteoglycans : An overview. J Cell Biochem; 27: 327-336, 1985.

LAURIE, G.W., LEBLOND, C.P., INOUE, S., MARTIN ,G.R., CHUNG,A .: Fine estructure of the glomerular basement membrane and immunolocalization of basement membrane components to the lamina densa and its extensions in both glomeruli and tubules of the rat kidney. Am J Anat; 169: 463-481, 1984.

LECLAIR, DM.; ANANDARAJAH, G. Effects of estrogen deprivation – vasomotor symptoms, urogenital atrophy and psychobiologic effects. Clinics in Family Practise. 4: 1 . 2002.

LEMKIN MC.; FARQUHAR MG. Sulfated and non sulfated glycosaminoglycans and glycopeptides are synthetized in kidney in vivo and incorporated into glomerular basement membrane. Proc Natl Acad Sci USA; 78: 1726 – 1730. 1981

LINDSKOG, M; SJOGREN C; ULMSTEN U; ANDERSON KE; .Estrogen binding sites in nucleolar fractions from the rat urogenital tract. Proceedings of the 10th Annual Meeting of The International Continence Society, Los Angeles, 1980.

LOBO, RA. Menopause. Goldman: Cecil textbook of medicine, 21 st ed.1361-1369. 2000

MAKELA, S.; STRAUSS, L.; KUIPER, G.; VALVE, E.; SALMI, SANTTI, R.; GUSTAFSSON, J.A. – Differential expression of estrogen receptors alpha and beta in adult rat accessory sex glands and lower urinary tract. Mol. Cell. Endocrinol., 164:109-16, 2000.

MARTINEZ – HERNANDEZ A.,AMENTA , P.S.: The basement membrane in pathology. Lab Invest, 48:656-677, 1983.

MATHIEU, O.; CRUZ-ORIVE, L.M.; HOPPELER, H.; WEIBEL, E.R. – Measuring error and sampling variation in stereology: comparison of the efficiency of various methods for planar image analysis. J. Microsc., 121: 75-88, 1981.

MAYNE R, SANDERSON RD. the extracellular matrix of skeletal muscle. Collagen Rel Res ; 5:449-468, 1985.

MILLER, E.G., GAY, S.: Collagen: An overview. In: Cuningham LW, Fredericksen DW, eds. Methods in enzimology. New York: Academic Press, 82: 3-32,1982.

MINOR, RR.; CLARCK, CC.; et all: Basement membrane procollagen is not converted to collagen in organ cultures of parietal yolk sac endoderm. J Biol Chem 251: 1789. 1976.

MIODRAG, A.; CASTLEDEN, C.M.; GUAYANÉS, T.R. – Sex hormones and the female urinary tract. Drugs, 36: 491-504, 1988.

MURAKUMO, M.; USHIKI, T.; ABE , K.; MATSUMURA, K.; SHINNO, Y.; KOYANAGI, T.; : Three – dimensional arrangement of collagen and elastin fibers in the human urinary bladder: a scanning electron microscopic study. Journal of Urology, 154: 251 – 256, 1995.

PAULSSON M, DZIADECK M, SUCHANEK C, HUTTNER WB, TIMPL R.: Nature of sulphated macromolecules in mouse Reichrt's membrane. Biochem J; 231: 571-579, 1985.

PARSONS, CL.; LILLY, J.; STEIN, P.: Epithelial dysfunction in nonbacterial cystitis (Interstitial cystitis). Journal of Urology, 145, 732-735, 1991.

PIERCE GB, NAKANE PK: Basement membranes: synthesis and deposition in response to cellular injury. Lab Invest 21: 27, 1969.

PRICE RG, SPIRO RD.: Studies on the metabolism of the renal glomerular basement membrane. J Biol Chem; 252: 8597-8602, 1977.

SALMON, U.J.; WALTER, R.I.; GEIST, S.A. –The use of strogens in the treatment of dysuria and incontinence in post menopausal women. Am. J. Obstret. Gynecol., 42: 845-851, 1941.

SANO, J.; FUJIWARA, S.; ISHIZAKI, M; SU, L.; AB (type V) and basement membrane (type IV) collagens in the bovine lung parenchima: electrón microscopic localization by the peroxidase – labeled antibody method. Biomed Res 2: 20, 1981.

SANDERS, E.J.: Recent progress towards understanding the roles of the basement membranein development. Can J Biochem Cell Biol; 61: 949-959.

SARTORI, M.G.F. – Analise quantitativa do colágeno e das fibras musculares da bexiga e da uretra de ratas castradas, antes e durante reposição por estrogênios e progestogênios. São Paulo, 1998. (Tese – Doutorado – Escola Paulista de Medicina)

SARTORI, M.G.F.; BARACAT, E.C.; GIRÃO, M.J. – Menopausal genuine stress urinary incontinence tread with conjugated estrogens plus progestogens. Int. J. Gynecol. Obstet., 49: 165-169, 1995.

SAVILLE, P.D. – Changes in skeletal mass and fragility with castration in rat:: a model of osteoporosis. J.AM. Geriatr. Soc., 17:155-166, 1969.

SATO I., ITO A., MORI Y., YAMASHITA K., cols: Hormonal regulation of collagenolysis in uterine cervical fibroblasts. Modulation of synthesis of procollagenase, prostromelysin and tissue inhibitor of metalloproteinases (TIMP) by progesterone and oestradiol - 17β. Arch Biochem Biophys. 275: 211-216, 1991.

SCHAFFER J., FANTYL JA. Urogenital effects of the menopause. Baillieres Best Pract Res Clin Obstet Gynaecol 10: 401-417, 1996.

SCHEINMAN JI, TSAI C: Monoclonal antibody to type IV collagen with selective basement membrane localization. Lab Invest; 50:101-112, 1984.

SCHLUSSEL, RN.; DROLLER, MJ.; LIU, BCS.: Type IV procollagen mRNA regulation: evidence for extracellular matrix/cytoeskeleton/nuclear matrix interactions in human urothelium. Journal of Urology. 146: 428 – 432, 1991.

SCOTT, P.G.: Macromolecular constituents of basement membranes: a review of current knowledge on their structure and function. Can J Biochem Cell Biol, 61:942-948, 1983.

SJOBERG, I.; RYLANDER, E.; VON SCHOULTZ, B. – Menstrual variation of estrogen receptor content in vaginal tissue. Gynecol. Obstet. Invest., 27:48-51,1989.

SUSSET, J.G.; SERVOT-VIGUIER, D.; LAMY, F.; MADERNAS, P.; BLACK, R. – Collagen in 155 human bladders. Invest. Urol.; 16: 204-206,1978.

TERRANOVA VP, ROHRBACH DH, MARTIN GR: Role of laminina in the attachment of PAM 212 (epithelial) cells to basement membran collagen Cell 22: 719, 1980.

TIMPL R, WIEDEMANN H, VAN DELDEN V, FURTHMAYR H, KUHN K A network model for the organization of type IV collagen molecules in basement membranes. Eur J Biochem 120: 203, 1981.

TIMPL R, ENGEL J, MARTIN GR, : Laminin – a multifunctional protein of basement membranes. Trends Biochem Sci; 8:207-209, 1983.

TODD PB.; BOWMAN W.; Physiological anatomy and physiology of man, pp 129, 523, 660. Philadelfia, blanchard and Lea. 1857.

TRELSTAD, R.L. Glycosaminoglycans: mortar, matrix, mentor. Lab Invest, 53:1-4, 1985.

VERSI E; CARDOSO L.; BRINCAT M.; STUDD J., Lower Urinary tract symptoms, urodynamic findings and skin collagen in normal postmenopausal women. Maturitas6: 204. 1984.

WAN Y, WU T, CHUNG AE, DAMJANOV I.: Monoclonal antibodies to laminina reveal the heterogeneity of basement membranes in the developing and adult mouse tissues. J Cell Biol ; 98: 971-979, 1984.

WEHBA, S.; FERREIRA, J.ªS.; GRINBAUM, M. L.; YONEDA, V.R.; FERNANDES, C.E.; AZEVEDO, L.H. – Efeitos clínicos e virológicos da administração de estrogênio percutâneo em mulheres menopausadas. Reprod. Clim., 12: 194-196,1997.

WEIBEL, E.R.; KISTLER, G.S.; SCHERLE, W.F. – Practical stereological methods for morphometric cytology. J. Cell Biol., 30: 23-38,1966.

WELLING LW, GRANTHAM JJ: Physical properties of isolated perfused renal tubules and tubular basement membranes. J Clin Invest 51: 1063, 1972.

WESTBERG NG: Molecular sieving properties of isolated glomerular basement membrane. In Biology and Chemistry of Basement Membranes, edited by Kefalides NA, p 25. New York, Academic Press, 1978.

WOODLEY DT, RAO CN, HASSEL JR, LIOTTA LA, MARTIN GR, KLEINMAN HK. Interactions of basement membrane components. Biochem Biophys Acta; 761:278-283, 1983.

YARNELL, J.W.G.; VOYLE, G.J.; RICHARDS, CJ.; STEPHENSON, TP: The prevalence and severity of urinary incontinence in woman. Journal Epidemiol. Comm. Health, 35: 71-74, 1981.

YURCHENCO, P.D., FURTHMAYR, H.: Self-assembly of basement membrane collagen. Biochemistry; 23:1839-1850, 1984.

ZULIO, M.A.; OLIVA, C.; FALCONI, G. – Efficacy of estrogen therapy in urinary incontinence. A meta-analytic study. Minerva ginecol., 50:199-205 ,1998.