UNIVERSIDADE ESTADUAL DE CAMPINAS

Faculdade de Ciências Médicas

ATROFIA DO CORPO CALOSO, TÁLAMO, HIPOCAMPO E CÓRTEX ENTORRINAL EM PACIENTES COM DOENÇA DE ALZHEIMER E COMPROMETIMENTO COGNITIVO LEVE AMNÉSTICO

Tatiane Pedro

Dissertação apresentada á Pós-Graduação da Faculdade de Ciências Médicas de Campinas - UNICAMP para obtenção de título de Mestre em Fisiopatologia Médica, área de concentração em Neurociências. Sob orientação do Prof. Dr. Fernando Cendes.

Campinas, 2011

FICHA CATALOGRÁFICA ELABORADA POR
ROSANA EVANGELISTA PODEROSO - CRB8/6652
BIBLIOTECA DA FACULDADE DE CIÊNCIAS MÉDICAS
UNICAMP

P343a

Pedro, Tatiane, 1979 -
Atrofia do corpo caloso, tálamo, hipocampo e córtex entorrinal em pacientes com doenças de Alzheimer e comprometimento cognitivo leve amnésico. / Tatiane Pedro. -- Campinas, SP : [s.n.], 2011.

Orientador : Fernando Cendes
Dissertação (Mestrado) - Universidade Estadual de Campinas, Faculdade de Ciências Médicas.

1. Alzheimer, Doença de. 2. Tálamo. 3. Ressonância magnética. I. Cendes, Fernando. II. Universidade Estadual de Campinas. Faculdade de Ciências Médicas. III. Título.

Informações para Biblioteca Digital

Título em inglês: Atrophy of the corpus callosum, thalamus, hippocampus and entorhiranl córtex in patients with Alzheimer's disease and amnestic mild cognitive
Palavra-chave em inglês:
Alzheimer's Diesease
Thalamus
Magnetic resonance
Área de concentração: Neurociências
Titulação: Mestre em Fisiopatologia Médica
Banca examinadora:
Fernando Cendes [Orientador]
Antonio Carlos dos Santos
Marcondes Cavalcante França Junior
Data da defesa: 28-06-2011
Programa de Pós-Graduação: Faculdade de Ciências Médicas

UNIVERSIDADE ESTADUAL DE CAMPINAS

Faculdade de Ciências Médicas

ATROFIA DO CORPO CALOSO, TÁLAMO, HIPOCAMPO E CÓRTEX ENTORRINAL EM PACIENTES COM DOENÇA DE ALZHEIMER E COMPROMETIMENTO COGNITIVO LEVE AMNÉSTICO

Tatiane Pedro

Campinas, 2011

Banca examinadora de Dissertação de Mestrado

Tatiane Pedro

Orientadora(a): Prof(a). Dr(a). Fernando Cendes

Membros:
Prof(a). Dr(a). Fernando Cendes -
Prof(a). Dr(a). Marcondes Cavalcante Franca Junior -
Prof(a). Dr(a). Antonio Carlos dos Santos -

Curso de pós-graduação em Fisiopatologia Médica da Faculdade de Ciências Médicas da Universidade Estadual de Campinas.

Data: 28/06/2011

Dedicatória

Ao meu orientador, Prof. Dr. Fernando Cendes, principal incentivador do meu trabalho, por sua imensa dedicação .

A meus pais Odair e Fátima, pelo amor eterno, apoio e grande exemplo de vida.

AGRADECIMENTOS

Primeiramente à Deus, por todas as obras realizadas em minha vida, e por me conceder saúde e proteção para concluir este trabalho.

Em especial ao Prof. Dr. Fernando Cendes, meu orientador, exemplo de profissionalismo, competência e humildade, pelo apoio, incentivo, paciência, e dedicação ao meu desenvolvimento profissional. Agradeço por ter compartilhado comigo seu vasto conhecimento, pela confiança depositada em meu trabalho e por estar sempre presente nas horas em que eu mais precisei.

Ao meu pai, Odair Carlos Pedro, pelo apoio, incentivo, imensa doação, que tanto trabalhou para me oferecer a melhor educação, e que hoje está muito orgulhoso de mais esta conquista.

A minha mãe Fátima Aparecida Ferreira Pedro, pelo apoio, incentivo e paciência. Sem sua ajuda eu não teria conseguido concluir este trabalho.

A Dra. Anelyssa D'Abreu, por sua dedicação, amizade, paciência, e por ser sempre tão solícita às minhas dúvidas e urgências.

A Dra Clarissa Lin Yasuda, Dr. Márcio Luiz Figueredo Balthazar e Dr. Benito Pereira Damasceno, pela contribuição, sem os quais esse trabalho não teria sido possível.

A todos os colegas do laboratório de Neuroimagem do Departamento de Neurologia da FCM/Unicamp, em especial Nathalia Carollina Peruza Marchiani, Amanda Régio Pereira, Marcondes C. França Junior, Ana Carolina Nunes Bovi, Fabrício Ramos, Ana Carolina Coan, Jefferson, Elizabeth Bilevicius e André Ferreira Costa.

Aos meus avós, exemplos de vida, responsáveis por eu tanto amar e respeitar os idosos. As minhas irmãs Janaína Pedro Escher e Juliana Pedro, pelo incentivo constante.

Ao Rudy Escher, que sempre esteve presente nas minhas dificuldades em informática.

Aos pacientes e seus familiares, por terem tornado este estudo possível.

RESUMO

A Doença de Alzheimer (DA) caracteriza-se, por um quadro demencial com declínio das funções cognitivas como perda de memória, alterações no comportamento, linguagem e atenção, bem como desorientação em tempo e espaço, em conseqüência da degeneração lenta e progressiva de neurônios colinérgicos do núcleo basal de Meynert, da formação de placas insolúveis de proteína beta-amilóide entre as células nervosas e, dentro delas, de redes neurofibrilares de proteína tau. É a principal causa de demência na população idosa, sendo responsável por cerca de 60 a 70% de todas as demências. Sua prevalência vem aumentando seguidamente por conta do aumento da população idosa. O Comprometimento Cognitivo Leve Amnéstico (CCLa) é um estado dito "pré-demencial", com alteração em pelo menos uma esfera cognitiva, mas sem prejuízo da vida social ou ocupacional.

Em nosso estudo, avaliamos 3 grupos de 15 indivíduos: um grupo de controles normais, um grupo com DA leve e um grupo de CCLa. Avaliamos o padrão de atrofia cerebral desses pacientes em relação a controles por volumetria através de segmentação manual (softaware Display) do corpo caloso, tálamo e estruturas mesiais temporais (hipocampo e córtex entorrinal). Avaliamos também o padrão de atrofia correlacionados com os testes neuropsicológicos, como o Teste de Nomeação de Boston (TNB), Teste de Mini Exame Mental (MEEM), Teste de nomeação de figuras Digit Spand (direto) e Spani (indireto), Teste de Similaridade do CAMCOG e Fluência Verbal (FV) para categoria animais além de outros domínios cognitivos.

Na comparação entre pares de grupos, observamos: (no primeiro grupo em relação ao segundo): DA leve x CCLa- atrofia no córtex entorrinal esquerdo; DA leve x Controle - atrofia no tálamo direito, hipocampo e córtex entorrinal bilateral; CCla x Controle -atrofia no hipocampo bilateral e córtex entorrinal direito. O volume do corpo caloso correlacionou-

se com Digit spand e BNT, o volume do tálamo direito com MEEM; o volume do tálamo esquerdo com Digit Spand;o hipocampo direito com CAMCOG, Digit spand, FV e RAVALTA7; o volume do hipocampo esquerdo com Digit Spani, FV e RAVALA7; o córtex entorrinal direito com MEEM. Não houve correlação entre o córtex entorrinal esquerdo e os demais testes.

Este estudo confirma o acometimento do tálamo e corpo caloso, na DA leve e CCLa. A correlação anatomo funcional da atrofia das estruturas estudadas e testes cognitivos, pode vir a contribuir em estudos futuros na busca de marcadores diagnósticos para a CCLa e DA leve.

ABSTRACT

Alzheimer's Disease (AD) is characterized by dementia with cognitive decline. Its prevalence has been increasing as the general population is aging. Amnestic Mild Cognitive Impairment (aMCI) is a condition called "pre-dementia", with changes in at least one cognitive sphere but no impairment in occupational or social life.

We studied three groups of 15 individuals: a normal control group, a group with mild AD and a group with aMCI. This study assessed the patterns of brain atrophy in these patients, comparing them to controls, by manual segmentation volumetry (software Display) of the corpus callosum, thalamus and mesial temporal structures (the hippocampus and entorhinal cortex). We also evaluated the pattern of atrophy correlated with neuropsychological tests, such as Boston Test (BNT), Test of Mini Mental Examination (MMSE), Digit Spandi (forward) and Spani (indirect) picture naming tests, CAMCOG similartiy test and Verbal Fluency (VF) for animal category and other cognitive domains.

The comparison between groups revealed (always in the first relative to the second pair): mild AD vs aMCI - atrophy in the left entorhinal cortex; mild AD vs Control - atrophy in right thalamus, bilateral hippocampus and entorhinal cortex; aMCI vs Control - bilateral atrophy in the hippocampus and right entorhinal cortex. The volume of the corpus callosum correlated with the Digit spand, RAVLTRC_FP BNT and the volume of the right thalamus with MMSE, the volume of the left thalamus with age, and Digit Spandi RAVLTA7, the right hippocampus with age, MMSE, CAMCOG, BNT, Digit Spani, FV and RAVALTA7, and RAVLT_RC RAVLT_RC_FP; the volume of the left hippocampus with MMSE, Digit Span, FV, and BNT RAVALA7: the right entorhinal cortex with MMSE, visuospatial, digit span, verbal fluency, BNT, RAVLTA7, the entorhinal cortex left with Spatial and Visuo RAVLA7, there was no correlation between the left entorhinal cortex and other tests on the simple correlation. This study confirms the link between the

thalamus and corpus callosum, mild AD and aMCI. The anatomic-functional correlation of atrophy in the structures studied here with cognitive tests, may contribute for future studies in search of diagnostic markers for aMCI and mild Alzheimr's Disease.

LISTA DE ABREVIAÇÕES

βA: beta-amilóide

APOE: apolipoproteína E

CAMCOG: sessão cognitiva do CAMDEX (the Cambridge Examination for Mental Disorders of the Elderly)

CCL: Comprometimento Cognitivo Leve

CCLa: Comprometimento Cognitivo Leve amnéstico

DA: doença de Alzheimer

Digit Span D: Teste de nomeação de figuras direto

Digit Span I: Teste de nomeação de figuras indireto

ENF: emaranhados neurofibrilares

FV: Teste de Fluência Verbal

MEEM: Mini Exame do Estado Mental

PET: tomografia por emissão de pósitrons

PN: placas neuríticas

PPβA: proteína precursora do peptídeo beta-amilóide

RM: Ressônancia Magnética

SPECT: Tomografia computadorizada por emissão de fóton único

TNB: Teste de Nomeação de Boston

TAAVR: Teste de aprendizado auditivo verbal de Rey

LISTA DE TABELAS

PÁG

Tabela 1: Média e desvio padrão das volumetrias **56**

Tabela 2: Correlação Simples **58**

Tabela 3: Regressão Múltipla **59**

LISTA DE FIGURAS

PÁG

Figura 1: Paciente com DA, atrofia cerebral.....35

Figura 2: Paciente com DA, atrofia cortical.....35

Figura 3: Paciente com DA, atrofia corpo caloso.....36

Figura 4: Paciente com DA, atrofia hipocampal.....36

Figura 5: Paciente com DA, dilatação ventricular.....37

Figura 6: Segmentação manual Display.....52

Figura 7: Segmentação manual corpo caloso.....52

Figura 8: Atrofia das estruturas anatômica.....57

SUMÁRIO

Resumo viii

Abstract.....xi

1. INTRODUÇÃO.....19

2. REVISÃO DA LITERATURA.....25

2.1 Doença de Alzheimer.....26

2.2 Comprometimento Cognitivo leve.....30

2.3 Testes Neuropsicológicos.....32

2.4 Exames de Imagem.....33

3.JUSTIFICATIVA.....38

4.OBJETIVO.....40

Objetivos Específicos.....41

5.METODOLOGIA.....42

5.1Identificação dos grupos de estudo e critérios de inclusão 43

5.2Critérios de exclusão.....44

5.3Testes neuropsicológicos.....44

5.4Metodologia e exames.....45

5.5Exames de imagem.....50

5.6 Análise Crítica dos dados.....54

6.RESULTADO.....55

7. DISCUSSÃO.....60

8.CONCLUSÃO.....67

9.Referências Bibliográficas.....69

ANEXO I - Termo de consentimento livre e esclarecido.....76

1. INTRODUÇÃO

INTRODUÇÃO

A Doença de Alzheimer (DA) acomete aproximadamente 50% da população com mais de 85 anos e como a população idosa vem crescendo rapidamente nos países desenvolvidos, espera-se que a incidência quadruplique até 2050 (Clarck, 2003). O quadro demencial peculiar desta doença neurodegenerativa é caracterizado pelo declínio progressivo da função cognitiva, deixando pacientes em estágio terminal, acamados, incontinentes e dependentes de cuidados. A morte ocorre, em média, nove anos após o diagnóstico (Davis & Samuels, 1998). Histologicamente caracteriza-se por acúmulos de placas amilóides que variam em tamanho (10 a várias centenas de micrômetros) e podem envolver diversas áreas do cérebro, incluindo córtex, hipocampo, gânglios da base, tálamo e mesmo no cerebelo (Guyton, 2003).

O diagnóstico da DA é clínico e diversos componentes da história e exame clínico e neurológico, ajudam a estabelecer ou refutar o diagnóstico. O interrogatório sobre diversos aparelhos pode contribuir para o diagnóstico etiológico ou para a identificação de doenças associadas. O exame físico pode permitir a detecção de sinais relevantes, que indicam a presença de doenças associadas que podem agravar o quadro clínico. A investigação dos pacientes deve ainda incluir um exame neurológico detalhado bem como uma avaliação neuropsicológica que inclua testes de avaliação cognitiva global, testes de informação-memória-concentração, além de outros para linguagem, atenção verbal, memória operacional, velocidade de processamento perceptual e flexibilidade mental (Burns et al., 1999; Nitrini et al., 2004).

O déficit cognitivo mais marcante tanto em magnitude como em prevalência na DA inicial é a alteração da memória episódica, que se manifesta tanto em testes para evocação de informação verbal (lista de palavras, por exemplo) como não verbal (figuras, por exemplo) (Small et al 2003, Arnáiz et al 2003). Alterações progressivas de

linguagem (que podem estar associadas a alterações no campo semântico) geralmente estão presentes, e podem ser detectadas através de testes de nomeação, ou de associação entre palavras de determinada categoria. Eventualmente observamos com a proressão da doença distúrbios das habilidades visuo-espaciais, das praxias, das gnosias e da função executiva. São comuns ainda alterações neuropsiquiátricas como apatia, depressão, psicose e agitação (Cummings, 2002, Cummings, 2003, Corey-Bloom et al, 1994, Liebson, 1994).

O Comprometimento Cognitivo Leve amnéstico (CCLa), por sua vez, apresenta-se como um estado de transição entre a demência típica da DA e a normalidade, caracterizando um estado "pré-demencial". Entretanto, embora haja também perda de memória subjetiva, as atividades diárias são conservadas, sem acarretar prejuízo da vida social e ocupacional dos pacientes (Winblad et al. 2004). Embora não exista um marcador biológico, é possível combinar a anamnese, avaliação neuropsicológica e exames de neuroimagem para diferenciar as alterações observadas no envelhecimento normal, no comprometimento cognitivo leve e na DA leve.

Critérios para o diagnóstico de demência foram publicados em 1980 pela American Psychiatric Association, e em 1984 pela *National Institute of Neurological and Communicative Disordens and Stroke and the Alzheimer's Disease and Related Disordes Association* (NINCDS/ADRDA), (Mckhann et al, 1984), que atualmente permanecem como referência para os clínicos. De acordo com Mckhann e colaboradores (McKhann et al, 1984), o diagnóstico da provável doença de Alzheimer deve incluir deficiência em duas ou mias áreas cognitivas, com piora progressiva da memória.

O *Clinical Dementia Rating* (CDR) é um sistema de estagiamento utilizado para pacientes com demência. CDR de 0 é reservado para pessoas saudáveis, enquanto CDR

de 1 denota a presença de demência. O CDR 0,5 denota indivíduos com alterações leves de memória, porém sem comprometimento significativo de suas funções diárias. (Gauthier et al, 2006).

A *Global Deterioration Scale For Ageing And Dementia* (GDS), possui sete estágios clínicos. Estágios 1 e 2 representam estágios de normalidade, enquanto o estágio 3 denota, o Comprometimento Cognitivo Leve. Um GDS de 3 implica déficit sutil na cognição e comprometimento discreto no funcionamento executivo como por exemplo diminuição na performance do trabalho (Gauthier et al, 2006; Petersen et al, 2004; Lancet et al, 2006).

Os exames de imagem são importantes na investigação dos quadros demenciais uma vez que auxiliam no diagnóstico diferencial entre as diversas formas de demência bem como permitem identificar lesões cirurgicamente tratáveis como tumores e lesões vasculares. Nas fases iniciais não é possível detectar diferenças na RM em relação aos indivíduos idosos saudáveis, porém nas fases mais avançadas da doença identificamos aumento do volume dos ventrículos laterais e do terceiro ventrículo bem como alargamento dos sulcos cerebrais. A análise dos lobos temporais geralmente revela atrofia hipocampal associada a um alargamento do corno temporal do ventrículo lateral correspondente (Adams A, 2005).

A RM permite também a quantificação seletiva de perdas volumétricas, o que pode revelar sinais precoces da DA (Blacker, 1998). Estudos morfométricos mostraram reduções no volume cerebral dos pacientes com DA em comparação com indivíduos saudáveis da mesma idade, envolvendo não somente substância cinzenta, mas também a substância branca, especialmente o esplênio do corpo caloso, o rostro, a porção anterior e posterior do corpo caloso (Lyoo et al., 1997, Hampel et al, 1998; Thompson et al., 1998). Além disso, alguns estudos de RM com volumetria de estruturas subcorticais têm

demonstrado correlações significativas entre volume do corpo caloso e resultados de testes cognitivos, sugerindo que anormalidades como a atrofia de corpo caloso poderiam ser relevante para os déficits cognitivos que caracterizam a DA (Janowsky et al., 1996, Hampel et al., 1998., Hampel et al., 2002, Pantel et al., 1999, Black et al., 2000 e Meguro et al., 2003). No entanto, outros estudos de RM não revelaram a presença de atrofia no corpo caloso em indivíduos com DA, em comparação com grupo de controles (Doubleb et al., 1996 e Tanabe et al., 1997), além de apresentarem resultados negativos nas investigações sobre a relação entre desempenho cognitivo e atrofia do corpo caloso (Biegon et al., 1994).

Análises com medidas de anisotropia revelaram que a anisotropia fracional (FA) estava significativamente reduzida no esplênio do corpo caloso em pacientes com DA e CCL (Zhang, 2007, Takahashi et al, 2002). O envolvimento de outras regiões subcorticais, tanto na DA quanto CCL ainda não foi totalmente esclarecido, pois estudos utilizando diferenças técnicas mostraram resultados que não são totalmente comparáveis (Zhang, 2007, Dong Won Yang, 2010).

É amplamente conhecido que estruturas mediais temporais como hipocampo e córtices entorrinal apresentam atrofia mesmo na fase leve da DA e, possivelmente no CCLa. Também já foi demonstrado que essas alterações anátomo-funcionais nessas estruturas levam a um comprometimento importante de memória episódica. Porém, outras estruturas relevantes para a cognição, como regiões subcorticais e substância branca, por exemplo, são menos estudadas tanto em relação à sua anatomia, quanto em relação à repercussão clínica de suas possíveis alterações.

Atualmente há poucos estudos avaliando estas estruturas na DA, e sobretudo no CCLa. Com o surgimento de novas drogas que possam interferir na evolução da doença, é imperativo que se conheça cada vez mais os detalhes anatômicos de várias estruturas

cerebrais que podem estar acometidas nas fases mais precoces dessa patologia.

Neste estudo, avaliamos a anatomia de regiões mesiais temporais (córtex entorrinal e hipocampo), do tálamo e do corpo caloso, tanto em idosos normais como em pacientes com CCLa e DA leve. Também, visando entender melhor a contribuição dessas estruturas na gênese dos sintomas cognitivos, nós correlacionamos seus volumes com escores de uma bateria abrangente de testes neuropsicológicos, buscando identificar um "continuum" na progressão da atrofia dessas estruturas entre os controles normais e os pacientes com DA, passando pelos pacientes com CCLa. Por último pretendemos investigar se alterações volumétricas do corpo caloso e tálamo podem ser marcadores precoces de DA ou CCLa.

2. REVISÃO DA LITERATURA

REVISÃO DA LITERATURA

2.1 Doença de Alzheimer

A Doença de Alzheimer (DA) foi descrita em 1907 pelo alemão Alois Alzheimer, neuropatologista que estudou uma paciente de 56 anos, falecida num hospital psiquiátrico de Munique, com quadro progressivo de declínio de memória grave e progressivo, associado a outros déficits cognitivos como apraxia, afasia, agnosia e desadaptação social (Albert e Drachman, 2000). A paciente faleceu 4 anos e 6 meses após a primeira consulta. O exame anatomopatológico revelou atrofia do córtex cerebral, com pequenos aglomerados de material degenerado ("placas senis"ou "placas neuríticas") e, no interior dos neurônios, depósitos de estruturas fibrilares ("emaranhados neurofibrilares"). Kraepelin popôs em 1910 denominar essa doença com o nome do seu descobridor, Alzheimer (Graeber et al., 1997). Ambas as formas de demência primária, a senil e a pré-senil, passaram a ser conhecidas, como um entidade única, a DA.

DA é a principal causa de demência na população idosa, responsável por cerca de 60 a 70% de todas as demências. Sua prevalência vem aumentando devido ao envelhecimento da população. Por volta dos 60 anos ela gira em torno de 1%, chegando, no entanto a mais de 40% da população com idade superior a 85 anos. (Cumming e Cole, 2002). Estima-se que mais de 27 milhões de pessoas sofram de DA no mundo (Wilmo et al., 2006). O risco de DA aumenta em familiares demostrando que a genética está fortemente relacionada. Aproximadamente 40% dos pacientes possuem no seu histórico um antecedente familiar, especialmente em famílias longevas. A hereditariedade está muito mais marcada na DA familiar (15 a 20%), cujo início é precoce, antes dos 65 anos de idade, do que na DA esporádica (80 a 85%) caracterizada por seu aparecimento em idades avançadas. (Ertekin, 2007; Foreto et al, 2006).

Pacientes com início dos sintomas antes dos 60 anos são caracterizados como início precoce, enquanto aqueles com início após os 60 anos são chamados de início tardio. Nos casos familiares tardios uma alteração no cromossomo 19, que codifica a apolipoproteína E (apoE) é um fator de risco para DA tanto na familiar como na esporádica. A apoE é uma proteína carreadora de colesterol envolvida no metabolismo das placas neuríticas (PN) (Poirier et al, 2001). O gene para a apo E, mapeado no cromossomo 19 (19q13.2), tem três alelos principais E2, E3 e E4, que codificam as isoformas de apo E designadas por apo E2, E3 e E4, distintas entre si pelo conteúdo de cisteína e arginina nas posições dos códons 112 e 158 do éxon 4.(Lautenschlsger, 2002). A apo E2 parece ser uma fator de proteção enquanto que a forma E4 é fator de risco. No entanto muitas pessoas com a forma E4 nunca desenvolverão a DA e pelo menos 40% dos pacientes com DA esporádica não apresentam a forma E4 assim como indivíduos que possuem a forma E2 não são imunes à doença. (Borroni et al, 2006). Segundo Ertekin (Ertekin, 2011) existe um risco de 10% dos indivíduos com um ou dois alelos E4 irão desenvolver DA, o que faz com que esse exame não tenha uso clínico recomendado de forma rotineira. Sabe-se ainda que diversos outros genes podem estar envolvidos no surgimento da DA.

Nos casos precoces familiares pelo menos 3 mutações já foram descritas. Essas mutações causam a DA familiar, geralmente de início precoce, cujas características clinicas e neuropatológicas são idênticas as encontradas na DA esporádica de início tardio. A DA1 corresponde a 10-15% da proporção destes casos caracterizado pela mutação no gene APP responsável pela codifica;cão da proteína amilóide beta A4. A DA 2 é rara e ocorre no gene PSEN2 que codifica a proteína presenilina 2 e a DA3 no gene PSEN1 que codifica a presenilina 1. Em dezoito por cento dos casos não se identificam mutações (Raux G, Guyant-Marechal L, Martin C, Bou J, Penet C, Brice A,

Hannequin D, Frebourg T, Campion D. Molecular diagnosis of autosomal dominant early onset Alzheimer's disease: an update. J Med Genet. 2005;42:793–5.).

A expectativa de vida após a primeira aparição da doença é de 3 a 15 anos, porém há casos de sobrevida de até 20 anos. (Lyons e Yaffe, 2003).

Do ponto de vista anátomo-patológico, as placas senis (PS) e os emaranhados neurofibrilares (ENF) são as características mais marcantes da DA. As PS são são constituídos pelo acúmulo de uma proteína na forma fibrilar, a proteína B-amilóide de 4500 daltons (Glenner & Wong, 1984). Esta proteína é na verdade o produto da clivagem enzimática, ou processamento de uma proteína precursora muito maior, a proteína precursora da B-amilóide (APP). (Smith, 1999). As PS são compostas por um núcleo central contendo o peptídeo βA é circundada por astrócitos, micróglia e dendritos distróficos geralmente contendo filamentos helicidais pareados (FHP) (Cummings e Cole, 2002). O peptídio βA se origina após duas clivagens proteolíticas na proteína precursora do βA (PPβA), que são realizadas pela enzima β–secretase. A PPβA também pode ser clivada pela β-secretase, o que evita a formação do βA (Eckman e Eckman, 2007).

Estudos fisiopatológicos do βA levaram ao surgimento de novas propostas terapêuticas, como a inibição da atividade da enzima β–secretase ou estimulação da atividade da β-secretase, ou ainda, imunoterapia com anticorpos anti-βA. No entanto apenas o depósito do βA não explica toda a fisiopatologia da DA, além de apresentar pouca correlação com a gravidade da demência (Eckman e Eckman, 2007, Poirier ET al., 2001).

Os ENF constituem as lesões típicas da DA e são encontrados intracelularmente no corpo celular dos neurônios. Por vezes, estas estão cercadas de terminais nervosos em degeneração. A análise do córtex cerebral quanto ao número de placas e de

neurônios presentes nesses emaranhados neurofibrilares, indicam a correlação dessas variáveis com o aparecimento e gravidade da doença. (Roth 1966, Braat & Braak, 1991). Os ENF contêm filamentos helicoidais pareados originados da hiperfosforilação da proteína tau (uma proteína associada aos microtubúlos), que gera desestabilização do citoesqueleto celular e morte neuronal. Algumas áreas cerebrais são mais vulneráveis a esse processo patológico, como os hipocampos e os córtices frontais. O estudo da fisiopatologia dos ENF gerou algumas possibilidades terapêuticas promissoras, como a inibição da hiperfosforilação da proteína tau, com conseqüente estabilização das proteínas microtubulares e menor dano neuronal (Morris, 2005). Existem outros fatores causais para a DA, como resposta inflamatória local, disfunção mitocondrial, alteração de neurotransmissores secundária a perda dos neurônios colinérgicos do núcleo basal de Meynert e serotoninérgicos dos núcleos da rafe, além de perda sináptica precoce. Essa perda sináptica é a variável neuropatológica com maior correlação com o grau de demência (Scheff e Price, 2003). As causas dessas alterações nas sinapses podem ocorrer pela presença das PN e ENF, mas também por estresse oxidativo em genes que codificam proteínas sinápicas. Nesse caso, a disfunção sináptica seria mais precoce que o surgimento, por exemplo, das PN, e o estresse oxidativo originado de um metabolismo energético celular anormal, teria papel predominante na gênese da DA (Forero et al., 2006, Balthazar, 2008).

Pacientes com DA, tem degeneraçãodo sistema colinérgico, resultando em níveis baixos de acetilcolina, um neurotransmissor importante que intervém nos processos da memória (Compton et al, 2002). Perda de neurônios colinérgicos de projeção cortical é uma das características principais da doença e é encontrada em especial na áreas responsáveis por memória e aprendizagem (hipocampo, núcleo basal de Meynert e córtex).(SabbaghM, CummingsJ.

Progressive cholinergic decline in Alzheimer's Disease:

consideration for treatment with donepezil 23 mg

in patients withmoderate to severe symptomatology. BMC Neurol. 2011 Feb 7;11:21.).

O déficit cognitivo correlaciona-se com a redução da atividade colinérgica.

2.2 Comprometimento Cognitivo Leve Amnéstico

CCLa é um termo clínico aplicado a pacientes com uma ou mais alterações cognitivas objetiva, sem que haja prejuízo significativo das atividades de vida diária, ou seja, sem que se preencha critérios para diagnóstico de demência. É classificado de acordo com o subtipo clínico: amnéstico (comprometimento exclusivo de memória episódica), múltiplos domínios, ou domínio único não-memória. Considera-se que há um *continuum* no declínio cognitivo desde o envelhecimento normal, passando pelo CCL e culminando no desenvolvimento de demência, mais comumente DA. Assim, CCL pode ser considerado um estado intermediário entre o envelhecimento normal e DA, embora nem todos os pacientes com CCL necessariamente evoluam para DA (Kelly, B J et al, 2007).

Em 2003, Winblad e colaboradores (Petersen et al, 1999, Wilbland et al, 2003), revisaram os critérios de CCL que pode ser classificado de acordo com testes neuropsicológicos em:

* **amnéstico puro (CCLa),** se apenas a memória estiver comprometida, com escores abaixo do esperado para a idade do paciente;

* **amnéstico de múltiplos domínios:** se houver déficits leves em outros domínios cognitivos;

* **não amnéstico de múltiplos domínios**

* **não amnéstico de um único domínio:** manifestando-se, por exemplo, como déficit visuoespacial isolado.

Os principais critérios diagnósticos sugeridos são: evidência de declínio cognitivo mensurado objetivamente ou baseado em percepção subjetiva combinada a comprometimento cognitivo objetivo, preservação das atividades da vida diária, atividades instrumentais complexas intactas ou minimamente comprometidas.

O papel da proteína beta amilóide e de emaranhados neurofibrilares ainda não foi estudado extensivamente no CCL, porém alterações de emaranhados neurofibrilares e acumulo da proteína B-amilóide estão presentes nas estruturas do lobo temporal mesial correlacionados com indivíduos com CCL. (Morris et al, 2001, Michelle et al, 2002, Petersen et al, 2005; Aggarwal et al, 2005). Diversos fatores casuais contribuem para o Comprometimento Cognitivo leve, como disfunção colinérgica, lesões da substância branca, infartos cerebrais, formação de emaranhados neurofibrilares , acúmulo da proteína beta-amilóide e a presença da apolipoproteína Alelo E4, aumentando o risco da progressão para a doença de Alzheimer. (Gold et al, 2003; Feldman et al, 2004).

Vários são os critérios para o diagnóstico de CCLa, mas mesmo os mais difundidos, não estão isentos de críticas. O primeiro deles é a obrigatoriedade do comprometimento de memória em que é comum não haver prejuízo de na vida cotidiana. Outra crítica é em relação ao tempo evolutivo da doença em que é feito o diagnóstico. Quando já há comprometimento sócio-ocupacional do indivíduo, a doença já está plenamente estabelecida. Esse quadro, na grande maioria das vezes, é precedido por alterações cognitivas mais sutis que não chegam a comprometer significativamente as atividades de vida diária, porém já indicam que há o desenvolvimento de uma patologia cerebral. (Petersen et al, 2009).

Para preencher essa lacuna no diagnóstico, muitas classificações já foram usadas como “Comprometimento Cognitivo sem Demência” ou “Comprometimento Cognitivo Subclínico” (Palmer, K et al, 2003). Porém a classificação mais utilizada atualmente e que respeita a atual definição de demência é “Comprometimento Cognitivo Leve”.

2.3 Testes neuropsicológicos

O exame neuropsicológico não se limita à aplicação de testes psicométricos e neuropsicológicos organizado em baterias, mas objetiva, também, avaliar a relação desses achados com a patologia neurológica ou comportamental e em estabelecer a possível área cerebral envolvida. (Porto, 2003).

Os testes neuropsicológicos permitem a identificação precoce dos distúrbios cognitivos, sua quantificação e o seguimento da evolução natural da doença ou sua resposta às medidas terapêuticas. Os resultados devem ser analisados considerando-se o grau de escolaridade do paciente, estados pré-morbidos e o uso de medicações ou outras substâncias que atuam no sistema nervoso central. Como todos os métodos de diagnóstico no entanto, sua interpretação deve sempre se somar aos dados obtidos pela anamnese e pelos exames neurológico, laboratorial e de neuroimagem. (Abreu et al, 2005).

2.4 Exames de imagem

Os exames de imagem são utilizados como diagnóstico precoce do CCL e fases precoces da DA, o mais utilizados é a RM (RM). Há grande preocupação na identificação de achados de RM que permitem predizer o desenvolvimento da doença em pacientes com CCL, por outro lado nos casos avançados de DA o diagnóstico pode ser realizado com maior acurácia. Inicialmente a RM é utilizada para descartar outras causas de demência como hidrocefalia de pressão normal, lesões expansivas (tumores, abscesso ou hematomas subdurais) e demência vascular
(Glodzi et al, 2005, Hes et al, 2009).

Nas imagens convencionais de RM, como técnicas de processamento manual volumétrico, observa-se redução volumétrica na DA, que pode proceder os sintomas clínicos, principalmente nos hipocampos, córtex entorrinal e amígdala. Na atrofia hipocampal são observados: diminuição da altura do hipocampo, aumento do corno temporal do ventrículo lateral e aumento das fissuras coroidéia (Figura1). A atrofia do córtex entorrinal e do hipocampo ocorre em 80 a 90% dos pacientes com DA e em 5 a 10% de indivíduos cognitivamente saudáveis. A redução volumétrica do hipocampo é da ordem de 30 a 40% nos casos avançados da DA, 20 a 30% nos casos de DA moderada e de 10 a 12% na DA inicial. (Leheric et al, 2007; Godzik, Hes et al, 2009).

Estudos em neuroimagem também apontam um padrão intermediário de atrofia, notadamente em estruturas temporais mediais, como a formação hipocampal e o córtex entorrinal. Outros estudos no entanto, utilizando diferentes técnicas de neuroimagem não mostraram evidências conclusivas de que haja um padrão típico para CCLa, embora possam ser úteis em casos clínicos selecionados (Xu et al, 2000). É possível no entanto, que os volumes dessas estruturas passam predizer a chance de conversão para DA

(Devanand et al, 2007). Outras modalidades de neuroimagem como PET (tomografia por emissão de pósitron) e SPECT (tomografia computadorizada por emissão de fóton único),podem contribuir como marcadores para a doença de Alzheimer. Estudos de imagem como PET e SPECT são medidas de fluxo sanguíneo em várias partes do cérebro. Diminuição da atividade em determinadas regiões anatômicas nesses exames, frequentemente aponta para alguma doença cerebral crônica ou de demência.(Formaglio ET al, 2011).

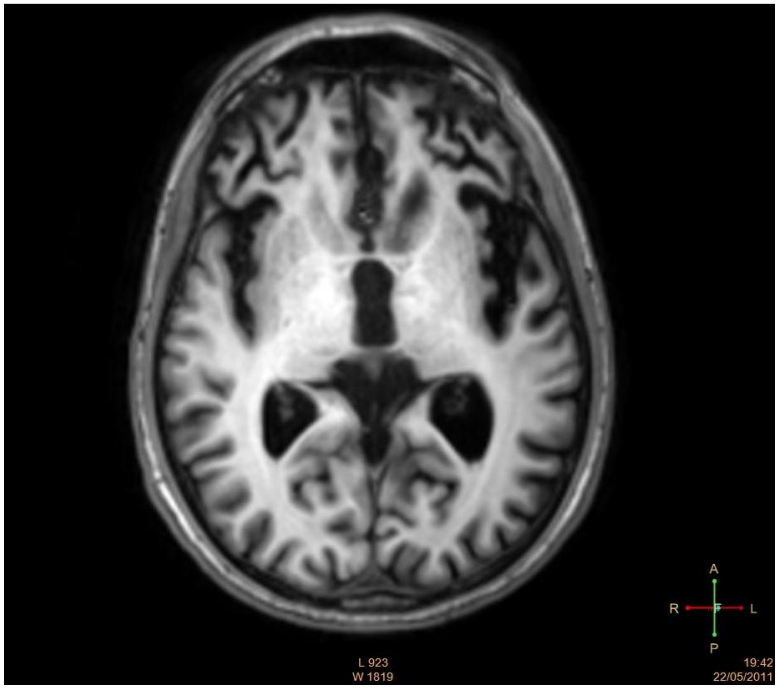

Figura 1. Paciente com DA, corte axial RM, atrofia cerebral

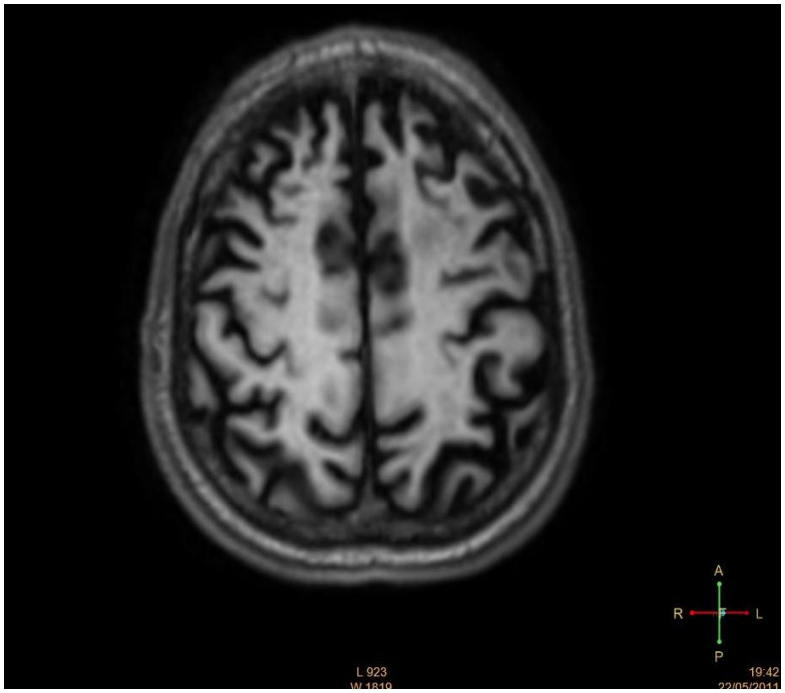

Figura 2. Paciente com DA, corte axial RM, atrofia córtex cerebral

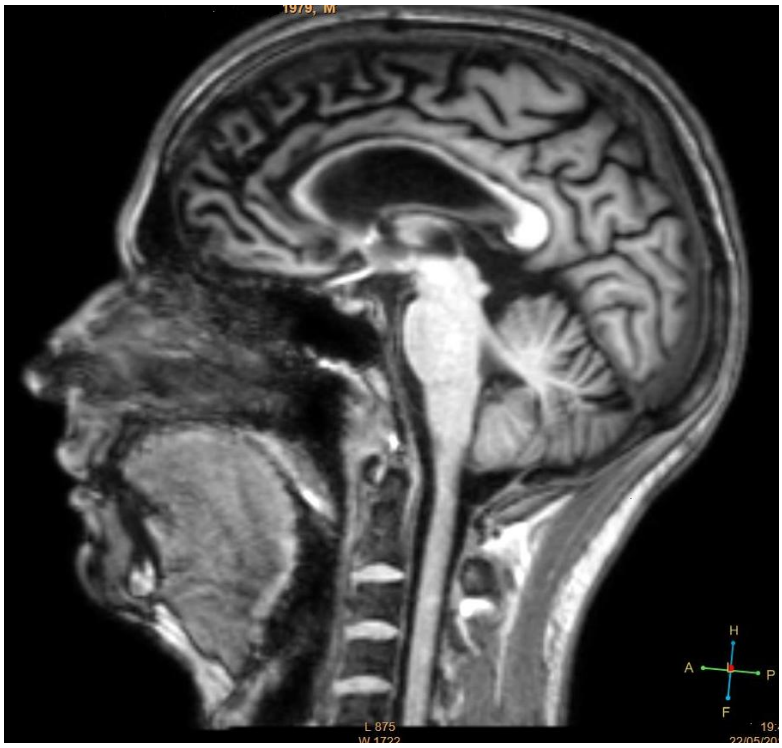

Figura 3. Paciente com DA, corte sagital RM, atrofia corpo caloso

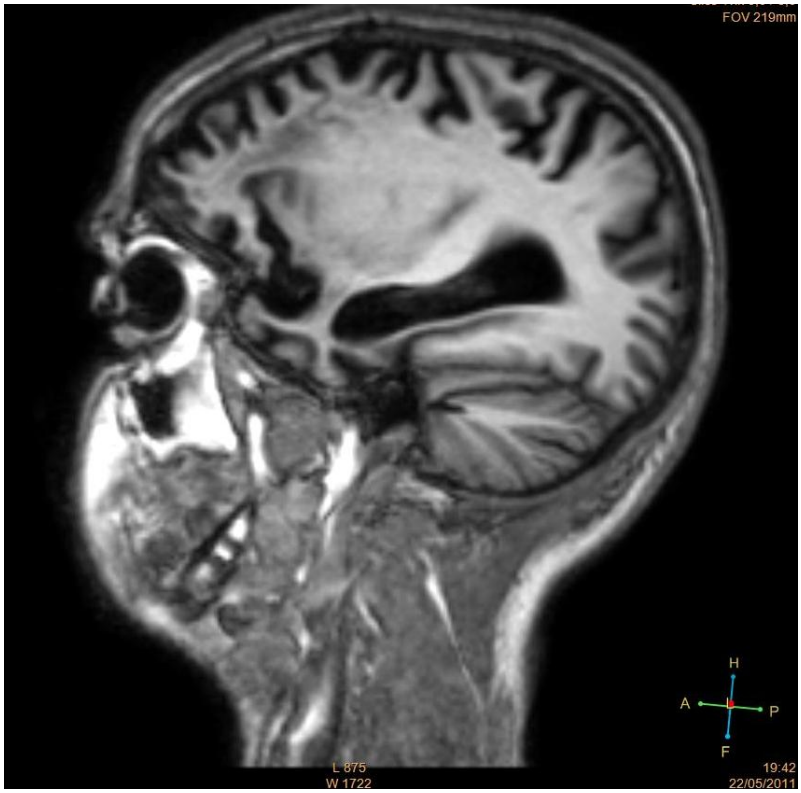

Figura 4. Paciente com DA, corte sagital RM, atrofia hipocampal

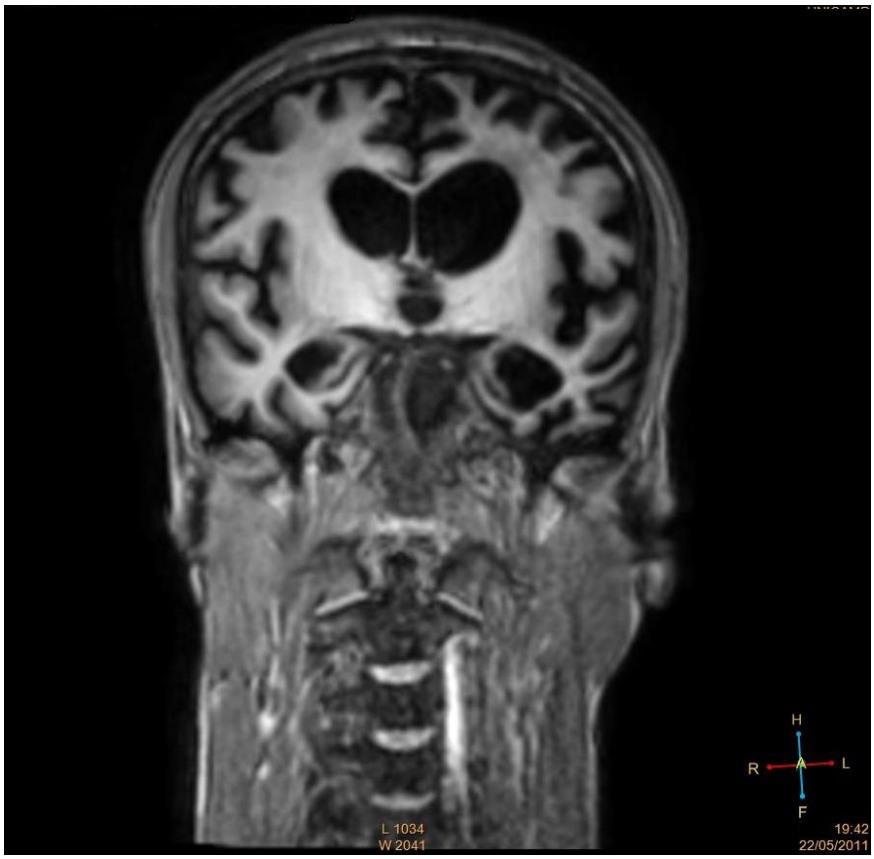

Figura 5.Paciente com DA, corte coronal RM, dilatação ventrículos e atrofia hipocampal

3. JUSTIFICATIVA

JUSTIFICATIVA

Enquanto a importância das estruturas mesiais temporais como hipocampo e córtices entorrinais são amplamente conhecidas na literatura na DA, há uma escassez de estudos conclusivos na literatura sobre o envolvimento do corpo caloso e tálamo. Atrofia de estruturas mesias é observada mesmo na fase leve da DA e possivelmente no CCLa, porém sabe-se muito pouco sobre o envolvimento de estruturas subcorticais e da substância branca, em especial no CCLa.

Uma avaliação do continuum de perda volumétrica nestas estruturas permitirá um melhor entendimento da fisiopatologia da doença e de sua progressão. Isso possibilitará a caracterização de grupos de risco, o eventual desenvolvimento de terapias mais específicas, ou mesmo terapias modificadoras de doença. Buscamos ainda entender melhor a contribuição dessas estruturas na gênese dos sintomas cognitivos, correlacionados com seus volumes e escores de uma bateria abrangente de testes neuropsicológicos.

Buscamos entender melhor a contribuição dessas estruturas na gênese dos sintomas cognitivos, correlacionados com seus volumes e escores de uma bateria abrangente de testes neuropsicológicos.

4. OBJETIVOS

OBJETIVOS

OBJETIVO GERAL

Avaliação do volume do tálamo, corpo caloso, hipocampo e córtex entorrinal na DA e CCLa através de volumetria manual.

OBJETIVOS ESPECÍFICOS

- Comparar os volumes do tálamo, corpo caloso e córtex entorrinal em pacientes com DA, CCLa e controles.
- Correlacionar o volume destas estruturas (corpo caloso, tálamo, hipocampo e córtex entorrinal), com resultados da avaliação neuropsicológica.

5. METODOLOGIA

METODOLOGIA

5. MATERIAL E MÉTODOS

5.1. Identificação dos grupos de estudo e critérios de inclusão

Nosso projeto foi submetido ao Comitê de Ética da Unicamp, e foi aprovado e homologado em 18/01/2005. O termo de consentimento utilizado prevê o uso de dados clínicos e imagens de RM. Na ocasião todos os sujeitos assinaram TCLE (Termo de consentimento livre e esclarecido) antes de qualquer procedimento para este estudo. Garantimos que as identidades de todos os indivíduos envolvidos neste estudo estão mantidas em sigilo absoluto, não sendo reveladas em hipótese alguma em publicações que resultem deste trabalho.

Estudamos 45 indivíduos, 15 com DA leve, 15 com CCLa e 15 indivíduos normais pareados para idade e escolaridade, já diagnosticados conforme rotina dos ambulatórios de Neuropsicologia e de Neurologia Geral do HC/Unicamp, com exames laboratoriais de dosagem sérica de vitamina B12 e ácido fólico, sorologia para sífilis, dosagem de TSH e T4 livre. Todos os indivíduos acima de 50 anos de idade.

Critérios de inclusão:

1– DA Leve

- Adotaremos os critérios do DSM-IV para síndrome demencial e NINCDS-ADRDA para DA provável
- CDR até 1.0

2- Comprometimento Cognitivo Leve Amnésico

- Queixa pessoal ou de informante de declínio objetivo em tarefas cognitivas e/ou;

- Evidência de declínio com o passar do tempo em tarefas cognitivas objetivas;
- Atividades básicas da vida diária preservadas ou comprometimento mínimo no desempenho em funções instrumentais complexas;
- Alteração objetiva de memória constatada através da avaliação neuropsicológica de rotina do Ambulatório de Neuropsicologia e Neurolingüística
- Não preencher os critérios do DSM-IV ou CID-10 para síndrome demencial;
- CDR até 0,5.

3 - Controle

- Ausência de queixas cognitivas ou psiquiátricas;
- Ausência de perda visual ou auditiva;
- CDR = 0
- MEEM > 17 para analfabetos; > 21 para até 4 anos de escolaridade; >23 para até 8 anos de escolaridade; > 26 para mais de 8 anos de escolaridade

5.2. Critérios de exclusão

- Idade menor que 50 anos;
- História de outra doença neurológica ou psiquiátrica prévia;
- História de traumatismo crânio-encefálico com perda de consciência por mais de 30 minutos;
- História de exposição crônica a substâncias neurotóxicas ou alcoolismo;
- Doença sistêmica descompensada;

- Uso de drogas sedativo-hipnóticas 24 horas antes dos testes neuropsicológicos;
- Não ser capaz de entender ou executar os testes propostos;
- Negar-se a assinar o termo de Consentimento Livre e Esclarecido

5.3.Testes neuropsicológicos

O diagnóstico de DA leve provável, realizado no Ambulatório de Neuropsicologia do HC-UNICAMP, compreendeu:

1.Anamnese clínica e psiquiátrica (incluindo entrevista com familiares ou responsáveis), incluindo a Escala Clínica de Demência (CDR) e Escala Cornell para Depressão em Demência (Alexopoulos et al., 1988).

2.Exame físico e neurológico.

3.Exames Laboratoriais: hemograma completo, dosagem de sódio e potássio, creatinina, glicemia, enzimas hepáticas, hormônios tireoidianos, vitamina B12, ácido fólico e sorologia para sífilis (apenas para os pacientes do grupo DA).

4.Exames de neuroimagem – RM

5.Avaliação neuropsicológica - Realizada para avaliar a memória episódica, porém foi necessário compreender outras áreas cognitivas cujos déficits pudessem interferir com o desempenho destes indivíduos na função cognitiva que desejávamos avaliar (contraprovas).

CDR - Avaliação clínica da demência - Distingue um estágio de demência questionável (CDR 0,5) de pessoas saudáveis denominado CDR (0) e aqueles com demência leve (CDR 1). Indivíduos em CDR 0,5 têm esquecimento leve e consistente

duvidosa ou comprometimento leve da função independente a habitual nível de emprego, compras, negócios e financeira affares, e voluntários e grupos sociais.

Mini-Exame do Estado Mental (MEEM): (Folstein et al., 1975; adaptado ao Brasil por Bertolucci et al., 1994), tornou-se um importante instrumento de rastreio do comprometimento cognitivo. O MEEM é uma bateria de testes bem conhecida que avalia: orientação temporal, orientação espacial, memória imediata e de evocação (três palavras), concentração, atenção e cálculo (cinco subtrações numéricas seqüenciais ou soletrar a palavra "mundo" ao contrário), nomeação (de "caneta" e "relógio"), repetição ("Nem aqui, nem ali, nem lá"), compreensão comando verbal ("Pegue o papel com a mão direita, dobre ao meio e coloque no chão"), escrita ("Escreva um recado para alguém da família") e praxia construtiva (copiar desenho de pentágonos). A pontuação varia de 0 a 30.

Teste de Extensão de Dígitos de WAIS-R (Wechsler,1997), é um subteste que avalia o "span" de recordação verbal imediata. Compreende duas provas formadas por sete pares de seqüências numéricas randômicas que o examinador lê em voz alta: dígitos em ordem direta (que medem a atenção) e dígitos em ordem inversa (que mede a flexibilidade mental). No subteste de dígitos em ordem direta, a tarefa do sujeito consiste em repetir cada seqüência numérica exatamente na forma como foi dita pelo experimentador. No teste de dígitos em ordem inversa ou indireto o sujeito deve repetir os números na seqüência inversa à que foi dita pelo examinador (Lezac, 1995). A pontuação foi igual ao número de dígitos da maior seqüência que o indivíduo conseguiu repetir corretamente e variou de 0 a 8 pontos. Este teste avalia a atenção e capacidade de

concentração do indivíduo, além da memória de curta duração ou memória de trabalho (Larry e Kandel, 2003).

Teste de Trilhas "Trail Making" A e B: (Spreen e Strauss, 1998), é dado em duas partes, A e B (TMA e TMB). O paciente deve desenhar linhas para ligar consecutivamente círculos numerados de 1 a 25 (parte A). Na parte B, ele deverá ligar com linhas o mesmo número de círculos, contendo números (de 1 a 13) e letras do alfabeto (de A a L), consecutivamente, alternando números e letras de forma crescente. Aqui formam avaliados os números de acertos (de zero a 24) do indivíduo na realização de cada uma das tarefas.

Escala Cornell de Depressão em Demência: (Alexopoulos et al., 1988), é constituída por um questionário de 19 itens, especificamente constituídos para avaliar os sintomas de depressão em pacientes com demência, com pontuação final variando de 0 a 38, a gravidade de cada item é assim definida: incapaz de avaliação (a), ausentes (0), leves (1) ou graves (2). É realizada em dois tempos: primeiro o avaliador entrevista o cuidador, e depois o paciente, separadamente, nos seguintes itens:

* Sintomas relacionados ao humor: ansiedade, tristeza, falta de reação a eventos prazerosos e irritabilidade;

* Distúrbios de comportamento: agitação, retardo motor, queixas físicas múltiplas e perda de interesse;

* Sintomas físicos: perda de apetite, perda de peso, falta de energia/fatigabilidade;

* Funções cíclicas: variação diurna do humor, dificuldade de iniciar o sono, despertares múltiplos e despertar precoce pela manhã;

* Distúrbios ideativos: ideação suicida, baixa auto-estima, pessimismo e delírios congruentes do humor.

Teste de Aprendizado auditivo-verbal de REY: (Rey Auditory Verbal Learning Test - RAVLT) (Spreen e Strauss, 1998), é um teste que avalia múltiplos tipos de memória: evocação imediata, curva de aprendizado e evocação tardia. É apresentada ao indivíduo uma lista de 15 palavras para que ele tente se lembrar logo a seguir; esta lista é repetida por cinco vezes e, após cada apresentação, checa-se o número de palavras lembradas. Logo após, é apresentada uma nova lista de 15 palavras totalmente diferente da primeira, e pede-se ao paciente para dizer quais palavras desta nova lista ele se lembra (fator de interferência). Imediatamente após, pede-se para que ele diga quais palavras da primeira lista é capaz de lembrar, sem uma nova repetição desta lista. Vinte minutos depois (período usado para fazer outras atividades) pede-se ao sujeito que relembre novamente as palavras da primeira lista. Aqui avaliou-se o número de acertos após os vinte minutos (RAVLT A7), respostas corretas (RAVLT RC) e respostas corretas menos falso-positivos (RAVLT RC FP). (Larry e Kandel, 2003).

Teste Visuo-Espacial: percepção visuoespacial do Luria Neuropsychological Investigation (LNI)

Teste de Nomeação de Boston (TNB): é um dos testes mais freqüentemente utilizados para avaliar a capacidade de nomeação por confrontação visual, composto de 60 itens desenhados em preto e branco, graduados segundo o critério de dificuldade em inglês, as figuras são apresentadas permitindo-se 20 segundos para a resposta. (Kaplan et al, 1983).

Fluência Verbal Semântica (FV): O teste de fluência verbal (Bruck t al, 2003) também é extremamente simples e avalia a memória semântica (conhecimento geral sobre o mundo, dos fatos das palavras, sem relação com o momento do seu

aprendizado). Consiste na avaliação de categorias semânticas pré-definidas, como, por exemplo, animais e frutas. Solicita-se ao paciente que enumere o máximo de animais e frutas em um minuto cronometrado (GIL et al., 1986).

5.4. Metodologia e exames

O exame neurológico foi realizado pelo neurologista Dr. Marcio Balthazar. Os pacientes portadores de DA Leve, CCLa e grupos controle foram submetidos a anamnese cuidadosa, na presença de familiar ou responsável e avaliação clínica e neurológica. Posteriormente, os sujeitos realizaram os testes neuropsicológicos e escalas de funcionalidade e de sintomas neuropsiquiátricos, conforme a seguir:

1. Mini-Exame do Estado Mental (Brucki et al., 2003)
2. Clinical Dementia Rating (CDR) (Morris)
3. Escala Cornell de depressão em demência (Cornell, 1998)
4. Teste de memória episódica: RAVLT (Rey, 1964)
5. Testes de memória semântica:

   1)Teste de Nomeação de Boston (Lezak, 1995)

   2) Teste de semelhanças do CAMCOG (Roth et al., 1998)
6. Contra- provas:

Fluência verbal: dizer nomes de animais em 1 minuto

Teste de expansão de dígitos (WAIS-R)

Teste de percepção vísuo-espacial do LNI (Luria Neuropsychological Investigation).

Os pacientes também foram avaliados quanto a outras possíveis causas de comprometimento cognitivo leve.

5.5. Exames de imagem

Parâmetros de Ressonância Magnética

Utilizamos imagens de RM adquiridas em um sistema de RM de 2 Tesla (Elscint Prestige,Haifa, Israel). Aquisição 3D obtida no plano sagital ”gradient-echo” T1 ponderadas (espessura de 1 mm; ângulo de excitação de 35 ^{o}; TR= 22; TE= 9; matriz de 256x220; FOV= 230x250,com voxels isotrópicos de 1 mm. Realizamos ainda:

1) *Imagens sagitais* T1 ponderadas “spin echo” (espessura de 6 mm, ângulo de excitação de 180 ^{o} - TR= 430, TE= 12, matriz de 200x350, FOV= 25x25 cm).

2) *Imagens no plano coronal oblíquo*, obtidas em um plano perpendicular ao longo eixo da formação hipocampal, definido nas imagens sagitais. T2 ponderadas “fast spin echo” (espessura de 4 mm; ângulo de excitação de 120 ^{o}; TR= 5800; TE= 129; matriz de 252x320; FOV= 18x18 cm). T1 ponderadas “inversion recovery” (espessura de 3 mm; ângulo de excitação de 200 ^{o}; TR IR 2800; TE= 14; TI= 840; matriz de 130x256; FOV= 16x18 cm).

3) *Imagens no plano axial*: FLAIR; TE= 90; TR=10099; TI=2.550.000; ângulo de excitação 110°; matriz de 250x250; FOV= 24x24cm; espessura de 5mm.

Volumetria Manual:

Inicialmente todas as imagens foram avaliadas e analisadas por um radiologista, não havendo artefatos e lesões, descartando os indivídos com alterações como tumores, AVC, hematomas subdurais, hidrocefalia e outras patologias.

As imagens foram convertidas em MINC, utilizando um software onde haverá um pré-processamento do programa Display (onde será analisado os limites anatômicos e segmentado o corpo caloso e tálamo).

- Pré-processamento: Inicialmente as imagens adquiridas com o formato DICOM, analisadas e transformadas para o formato MNC; através do software N3 (Sled JG et al, 1998).
- Segmentação manual: realizados em um computador, usando um aplicativo semi-automático (Display), desenvolvido no Brain Imaging Center do Montreal Neurological Institute, Canadá. (Sled et al, 1998). Este software permite a visualização simultânea das imagens de RM nos planos coronal, sagital e axial, o ajuste de contraste entre substâncias branca e cinzenta e possibilita a visualização do mesmo ponto nos 3 planos simultaneamente. A morfometria propriamente dita começa com um processo de segmentação e medição automatizada das áreas feita com a contagem de pixels pelo software e o volume é obtido pela soma destas áreas.

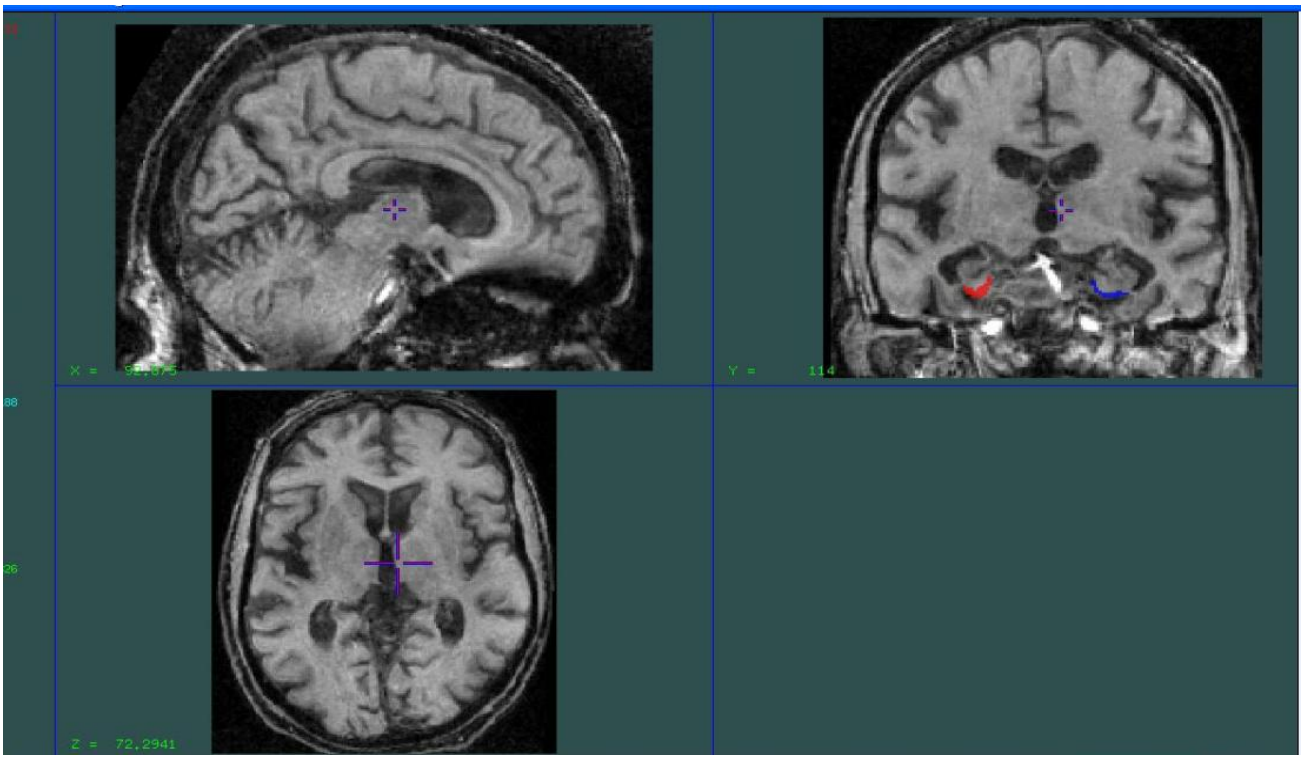

Figura 6. Segmentação manual Display

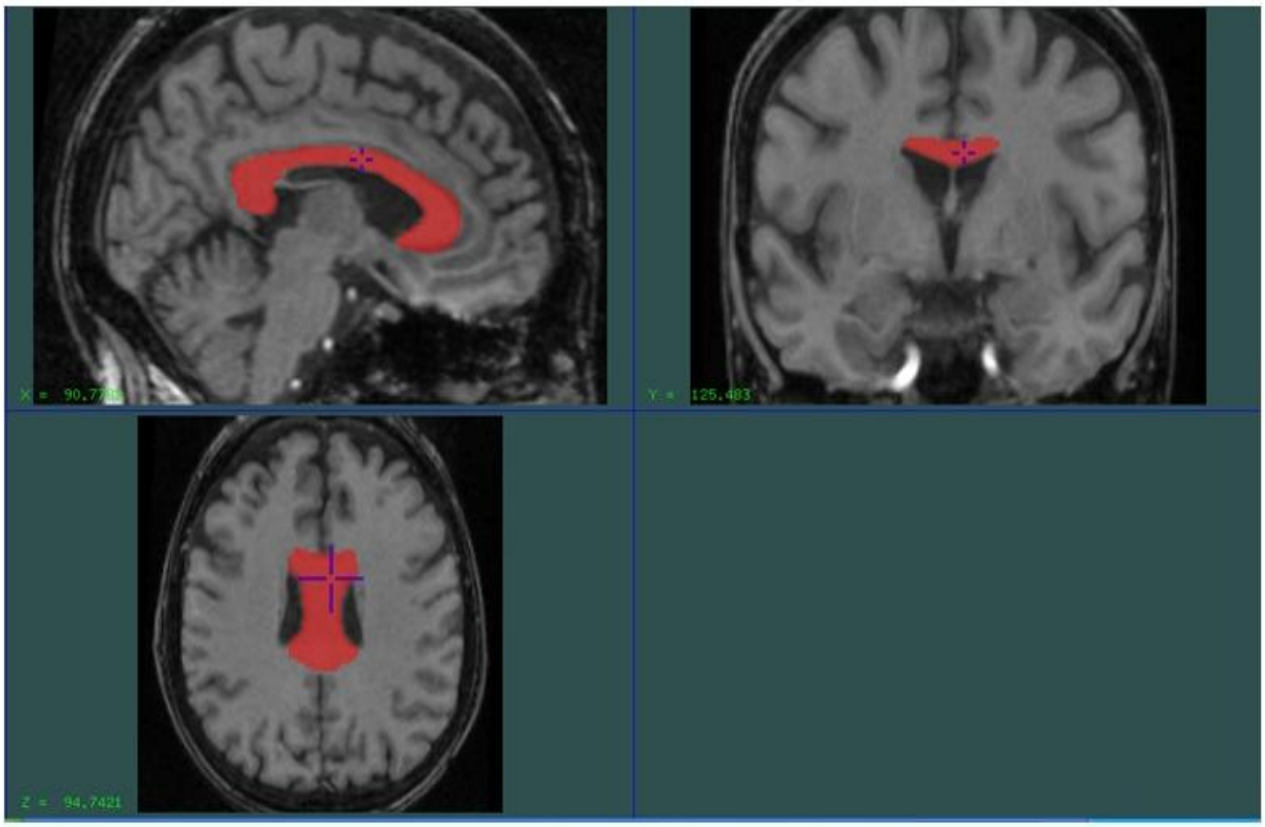

Figura7. Segmentação manual do corpo caloso.

O uso desses aplicativos permitiu a segmentação de estruturas anatômicas (corpo caloso, tálamo, hipocampo e córtex entorrinal) (Figura 6), com alta resolução de detalhes. Os volumes obtidos com a utilização do display são diretamente comparáveis entre indivíduos com perímetros cefálicos diferentes, pois tais volumes passam pelo processo de normalização das imagens para o volume cerebral total aumentado.

Realizamos as medidas de corpo caloso, tálamo, hipocampo e cótex entorrinal, seguindo protocolo anatômico estabelecido em nosso laboratório nos três planos anatômicos: sagital, coronal e axial, em estudo cego com todos os grupos de indivíduos com DA leve, CCla e controles.

Para a segmentação manual do corpo caloso, utilizamos inicialmente em corte sagital: o tronco do corpo caloso, que se dilata posteriormente no esplênio do corpo caloso e se flete anteriormente em direção da base do cérebro para constituir o joelho, afinando-se para formar o rostro, que se continua pela lâmina rostral até a comissura anterior. Na segmentação do tálamo usamos como limite anterior, o tubérculo anterior do tálamo, que participa da delimitação do forame ventricular; limite posterior, consideravelmente maior que a anterior, o pulvinar, que se projeta sobre os corpos geniculados lateral e medial; face lateral, a cápsula interna. Para segmentação do hipocampo inicialmente, usamos os cortes sagitais, indo de lateral para medial. No plano sagital, os limites inferior, superior e posterior são facilmente visualizáveis. O limite anterior do hipocampo, a partir deste corte, não é tão bem delimitado, se fundindo com a amígdala em alguns pontos. Deve-se sempre ter como referência para o limite anterior, o *alveus* e o recesso uncal do corno inferior do ventrículo lateral. Para segmentação do córtex entorrinal, área citoarquiteturalmente bem definida do córtex

cerebral multilaminado, utilizamos como referência a face medial do giro parahipocampal, imediatamente caudal ao córtex olfatório do uncus.

5.6. Análise crítica dos dados

Analisamos as características populacionais dos pacientes incluindo idades atuais, escolaridade e gênero. Utilizamos ANOVA: para análise das variáveis contínuas entre os 3 grupos, regressão múltipla para correlação entre os testes neuropsicológicos e os volumes das estruturas estudadas. Utilizamos o pacote estatístico SYSTAT 12 (San Jose, California, USA, Systat Software Inc. -SSI).

6. RESULTADOS

RESULTADOS

Encontramos uma diferença significativa entre os volumes do hipocampo direito entre DAL e controle (p<0,001) e CCLa e controles (p=0,001); do hipocampo esquerdo entre DAL e controles, (p<0,001) e CCLa e controles (p=0,001); do tálamo direito entre DAL e controles (p=0,05); no córtex entorrinal direito entre DAL e CCLa (p<0,001) e CCLa e controles (p<0,001) e no córtex entorrinal esquerdo entre DAL e CCLa (p=0,019) e DAL e controles (p<0,001) (Tabela 1, Figura 1). Não observamos, no entanto diferenças significativas entre corpo caloso e tálamo esquerdo entre os grupos.

ESTRUTURA	DAL	CCLa	CONTROLE
Corpo caloso	18378.27±4189.692	20646.85±2232.889	21271.79±3504.534
Tálamo D	6005±706.7564	6313.2±575.2194	6783.357±621.5222
Tálamo E	6212±714.6735	6046.333±1584.842	6807.071±564.1836
Hipocampo D	16941.42±56449.22	2626.56±367.966	3240.909±414.0723
Hipocampo E	17439.9±58815.26	2465.306±386.2253	3049.67±327.906
Córtex Entorrinal D	355.4667±107.6952	625.6667±190.7218	621.1429±175.9785
Córtex Entorrinal D	365.3333±101.1291	642.2±145.3711	525.5±199.0302

Tabela 1: média e desvio padrão do volume (mm^3) de cada uma das estruturas por grupo. DAL: Doença de Alzheimer Leve; CCLa (Comprometimento Cognitivo Leve amnéstico).

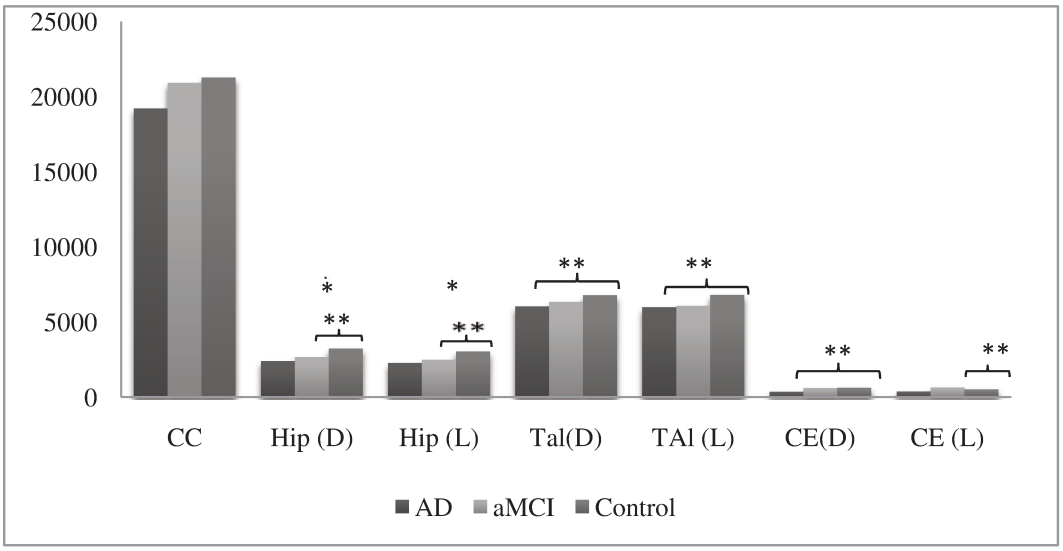

Figura 8. Atrofia das estruturas anatômicas da DA, CCLa e controles

Nós ainda correlacionamos os volumes de cada teste com os resultados de cada um dos testes neuropsicológicos, através de teste de correlação simples. O hipocampo direito apresentou correlação significativa com o MEEM (0.541, $p<0.001$), TNB (0.559, $p<0.001$), FV (0.705, $p<0.05$), RAVLT A7 (0.714, $p<0.05$), RAVLT RC (0.666, $p<0.05$), RAVLT RC-FP (0.603, $p<0.05$), enquanto o hipocampo esquerdo correlacionou-se com o MEEM (0.534, $p<0.001$), TNB (0.545, $p<0.05$), FV (0.740, $p<0.05$), RAVLT A7 (0.670, $p<0.05$). Apesar do córtex entorrinal esquerdo não apresentar correla,cão significativa com nenhuma das estruturas o direito correlacionou-se com o MEEM (0.438, $p<0.001$), TNB (0.394, $p<0.001$), VE-LNI (0.360, $p<0.001$), FV (0.379, $p<0.001$), RAVLT A7 (0.454, $p<0.001$). O tálamo direito correlacionou-se com o MEEM (0.516, $p<0.001$) e o RAVLT A7 (0.376, $p<0.001$) e o esquerdo com a extensão de dígitos direto (0.452, $p<0.001$). O corpo casloso correlacionou-se apenas com a extensão de dígitos direto (0.391, $p<0.001$) (tabela 2) .

Testes/ estruturas	CC	Tál D	Tál E	Hip D	Hip E	CE D	CE E
MEEM		0.516*		0.541*	0.534*	0.438*	
Extensão de dígitos_D	0.391*		0.452*				
TNB				0.559*	0.545**	0.394*	
VE_LNI						0.360*	
FV				0.705**	0.740**	0.379*	
RAVLT A7		0.376*		0.714**	0.670**	0.454*	
RAVLT RC				0.666**			
RAVLT RC-FP				0.603**			

Tabela 2: Correlação simples entre volume das estruturas anatômicas e testes neuropsicológicos. Extensão de dígitos_D (direto); TNB (teste de nomeação de Boston; RAVLT (Teste de Aprendizado auditivo-verbal de REY): número de acertos após os vinte minutos (RAVLT A7), respostas corretas (RAVLT RC) e respostas corretas menos falso-positivos (RAVLT RC FP); percepção visuoespacial do Luria Neuropsychological Investigation (VE_LNI); fluência verbal (FV). CC= corpo caloso; Tal: tálamo; Hip: hipocampo; CE: córtex entorrinal; D: direito: E: esquerdo.
* p<0.0001, ** p<0.05

Em seguida, realizamos uma regressão múltipla no qual o resultado do teste era a variável dependente e o volume das estruturas a variável independente. Observamos que o corpo caloso se correlacionou com o teste de extensão de dígitos direto, TNB e RAVLTRC_FP, (R=0.529/P==.007), o tálamo direito com o MEEM (R=0.492/P=0.001), o tálamo esquerdo com a idade, o teste de extensão de dígitos direto e RAVLT A7, (R=0.542/P=0.005), o hipocampo direito com a idade, CAMCOG, o teste de extensão de dígitos indireto, FV e RAVLTA7 (R=0.578/P<0.001), o hipocampo esquerdo com o teste de extensão de dígitos indireto, FV e RAVLT A7 (r=0.531/p<0.001), o córtex entorrinal direito com o VE_LNI, teste de extensão de dígitos indireto e RAVLT A7 (R=0.544/P=0.003) e o córtex entorrinal esquerdo o com o VE_LNI e RAVLT A7 (R=0.423/P=0.019) (tabela 3).

ESTRUTURA	Teste	R	p
Corpo caloso	Extensão de dígitos_D TNB RAVLT RC-FP	0.529	0.007
Tálamo D	MEEM	0.492	0.001
Tálamo E	Idade Extensão de dígitos_D RAVLT A7	0.542	0.005
Hipocampo D	Idade CAMCOG Extensão de dígitos_I FV RAVLT A7	0.578	<0.001
Hipocampo E	Extensão de dígitos_I FV RAVLT A7	0.531	<0.001
Córtex Entorrinal D	VE_LNI Extensão de dígitos_I RAVLT A7	0.544	0.003
Córtex Entorrinal D	VE_LNI RAVLT A7	0.423	0.019

Tabela 3: Regressão Múltipla entre estruturas anatômicas e testes neuropsicológicos. Extensão de dígitos_D (direto); Extensão de dígitos_I (indireto); TNB (teste de nomeação de Boston; RAVLT (Teste de Aprendizado auditivo-verbal de REY): número de acertos após os vinte minutos (RAVLT A7), respostas corretas (RAVLT RC) e respostas corretas menos falso-positivos (RAVLT RC FP); percepção visuoespacial do Luria Neuropsychological Investigation (VE_LNI); fluência verbal (FV); *Cambridge Mental Disorders of the Elderly Examination* (CAMCOG)

7. DISCUSSÃO

DISCUSSÃO

Estudos de neuroimagem são extremamente úteis pois permitem informações detalhadas e imediatas do cérebro, e são uma ferramenta não invasiva fundamental na avaliação longitudinal de pacientes com DA. Estudos volumétricos do hipocampo antemortem, correlacionam-se com os estágios patológicos da DA, assim como a taxa de progressão da atrofia hipocampal correlaciona-se com a progressão do declínio cognitivo no continuum entre envelhecimento normal, CCLa e DA (Kantarci &Jack, 2003). Desta forma, marcadores de de imagem estrutural são potenciais marcadores de progressão da doença em pacientes com DA em diferentes fases clínicas. Sabe-se ainda que pacientes com CCLa que progridem para DA em um período de 18 meses apresentam padrão de atrofia típica aquela apresentada por pacientes com DA (Whitwell2008_Neurology).

O objetivo deste estudo foi avaliar o volume de estruturas corticais, subcorticais e do corpo caloso na DA leve, CCLa e em idosos normais, assim como avaliar a repercussão cognitiva que a possível atrofia dessas estruturas pode causar nestes pacientes. Mostramos que os pacientes com DA, em relação aos controles, apresentam atrofia de todas as estruturas estudadas, exceto no corpo caloso. Comparando DA com o grupo CCLa, encontramos atrofia do córtex entorrinal esquerdo. Já os pacientes com CCLa apresentam atrofia hipocampal e de córtex entorrinal quando comparados com idosos normais. Mostramos também que houve correlação entre o volume destas estruturas anatômicas e o desempenho em testes cognitivos abrangentes, envolvendo memória, atenção, linguagem, entre outros. Através da segmentação manual conseguimos validar os resultados de um estudo prévio realizado em nosso laboratório utilizando morfometria baseada em voxel (VBM) em 48 indíviduos (dos quais 45 foram incluídos neste estudo) distribuídos em controles, CCLa e DA. Neste estudo observamos que o

padrão de atrofia de substância cinzenta (primordialmente no tálamo e giro parahipocampal) era similar entre DA e CCLa, porém menos intensa no grupo CCLa , enquanto as alterações de substância branca, incluindo corpo caloso somente foram observadas na DA leve (Balthazar et al, 2009). Nosso estudo também confirmou a correlação entre os volumes do tálamo (esquerdo), hipocampo e córtex entorrinal com os resultados do RAVLT conforme demontrado anteriormente (Balthazar, 2010).

A DA é uma doença heterogênea multifatorial. Os achados precoces são alteração de densidade sináptica, depósitos de placas neuríticas e emaranhados neurofibrilares. Assim, há alterações precoces tanto na comunicação entre as redes de neurônios secundárias à disfunção sináptica, quanto por perda neuronal direta resultando em declínio cognitivo (Caramelli et al, 1998, Twamley et al, 2006). Indivíduos com CCLa tem geralmente redução de cerca de 10 a 20% do volume hipocampal quando comparados aos controles. Pacientes com CCLa que desenvolverão DA, indivíduos com história familiar de DA e portadores do alelo E4 da apolipoproteína E (APOE4) desenvolveram atrofia mais acentuada do que os controles e do que indivíduos que não evoluem com demência em estudos longitudinais. (McEvoy et al, 2009; Godzik et al, 2005, Hes et al, 2009). Exames de neuroimagem, em especial a avaliação volumétrica de estruturas mediais temporais, assim como a dosagem de proteína beta amilóide e tau no líquido cefalorraquidiano (LCR), são potenciais biomarcadores da DA. Alguns autores consideram que o quadro clínico de CCLa somados a um biomarcador (como por exemplo, atrofia de estruturas mediais temporais) já podem ser considerados como DA (Duboiset et al, 2007). Os marcadores cognitivos podem ser instrumentos úteis para predição de conversão de CCL para DA, principalmente por serem de fácil aplicação e baixo custo. Os testes de memória episódica são considerados marcadores cognitivos, e sua especificidade e sensibilidade

podem ser aumentadas caso se considere em conjunto teste de função executiva e de linguagem. Muitos estudos apontam que os índices de deterioração da atenção podem ser discriminativos para o diagnóstico de provável DA, salientando também que o corpo caloso tem importante papel nestes achados clínicos. (Nakaaki et al, 2007, Argimsn et al, 2008).

Sarazin, et al (Sarazin, et al, 2007) mostraram que o desempenho nos itens de evocação tardia, assim como um índice de sensibilidade de pistas semânticas em um teste de memória verbal (Free and Cued Selective Reminding Test) foram capazes de identificar quais pacientes com CCL evoluíram para DA com sensibilidade de 79,7% e especificidade de 89,9%. Ainda em relação a testes de memória episódica, outras características que estão relacionadas à maior taxa de conversão de CCL para DA são: a presença de maior número de palavras intrusas, isto é, palavras evocadas pelos pacientes que não fazem parte da lista original a ser lembrada; e um efeito aumentado de primazia e recência – recordar apenas as primeiras e últimas palavras da lista de Aprendizado Auditivo Verbal de Rey. (Monti, et al, 2008).

As imagens das estruturas mesiais temporais do lobo temporal, apresentam configuração anatômica complexa, o que faz a segmentação manual por vezes desejável. Estudos sugerem que a técnica de morfometria por RM de regiões temporais mesiais, constitui instrumento confiável que pode auxiliar na investigação de transtornos neuropsiquiátricos, desde que utilizada por clínicos e pesquisadores adequadamente treinados (Marchetti et al, 2002, Marchiani et al, 2008) .

Não observamos uma diferença significativa entre os volumes do corpo caloso entre os três grupos, o que parece contradizer resultados de múltiplos estudos anteriores que mostraram alterações nas porções anteriores e posteriores do corpo caloso mesmo nas fases iniciais da DA (Di Paola, 2010-J Alz Disease). Análises com medidas de

anisotropia revelaram que a FA estava significativamente reduzida no esplênio do corpo caloso em pacientes com DA e CCLa (Zhang, 2007, Takahashi et al, 2002). No entanto, os volumes dos 3 grupos comportaram-se como esperado, com valores progressivos da DA leve, CCLa e controles. A ausência de significância estatística provavelmente deve-se ao tamanho da amostra. Além disso, enquanto alterações de no corpo caloso de DA leve e CCLa foram observadas em um estudo utilizando métodos de modulação geométrica e VBM, estas alterações não se mantiveram quando as correções para múltiplas comparações foram aplicadas (Di Paola, 2010-Neuroimagem). Análise de textura neste mesmo grupo de pacientes, também realizado em nosso laboratório, mostrou diferenças significativas do CC entre os grupos DA comparado com controles, e DA comparado com CCLa. A volumetria manual é comparado a estes métodos anteriores talvez um método menos sensível, porém provavelmente mais específico, o que pode justificar a aparente discrepância de resultados.

Além disso, alguns estudos de RM com volumetria têm demonstrado correlações significativas entre volume do corpo caloso e medidas de teste cognitivo, sugerindo que alterações volumétricas do corpo caloso poderiam ser relevante para os déficits cognitivos que caracterizam a DA. (Janowsky et al., 1996, Hampel et al., 1998., Hampel et al., 2002, Pantel et al., 1999, Black et al., 2006 ; Meguro et al., 2003). Em nossa amostra o volume do corpo caloso correlacionou-se com Extensão de dígitos_D; TNB e RAVLT RC-FP.

Envolvimento talâmico já havia sido descrito em DA (Guo2010_Neuroscience Letters; Balthazar, 2009) e outros estudos envolvendo patologias das estruturas talâmicas em CCLa, indicam que a disfunção talâmica pode contribuir para o declínio cognitivo , particularmente o desempenho da memória (Beaufils et al, 2008). Além disso, Teipel et al, 2007, mostrou a hipótese que a atrofia talâmica pode ter algum valor

na progressão do CCLa para a DA leve. O tálamo é composto de vários núcleos, que possui conexões entre as áreas corticais e subcorticais. Os núcleos da parte anterior do tálamo interagem com estruturas mesiais temporais, recebendo estímulos vindos do hipocampo através do corpo mamilar. Alterações nos núcleos talâmicos podem contribuir com o déficit na memória episódica anterógrada e retrógrada observada na DA . (Vander et al, 2003). Estudos realizados por Boneto et al, 2006 (Boneto et al, 2006), evidenciaram que alterações no tálamo, levam a déficit global nas provas intelectuais, principalmente, em memória e aprendizagem. Desta forma, a importância da avaliação neuropsicológica implica reabilitação e orientação para estratégias de tratamento e para o indivíduo lidar com as dificuldades. Observamos uma correlação entre o tálamo direito e o MEEM e do tálamo esquerdo com a extensão de dígitos direta e o RAVLT A7.

Assimetria entre direita e esquerda já havia sido observada em um estudo anterior utilizando análise de textura. Análise de textura realizada em pacientes com DA e CCLa, encontraram parâmetros mais significativos no tálamo direito do que no tálamo esquerdo. Por outro lado a comparação estatística realizada com os tálamos bilatérias em indivíduos controles, não detectaram qualquer assimetria entre tálamo direito e esquerdo, sugerindo que a assimetria encontrada nos pacientes poderia ser decorrente da patologia em questão (de Oliveira et al, 2011).

Exames clínicos e de neuroimagem associados às avaliações neuropsicológicas têm o intuito de reduzir os prejuízos na vida do paciente, identificar os riscos da doença, bem como o aumento projetado no número de pessoas que serão diagnosticadas com a doença de Alzheimer. O comprometimento cognitivo leve, possuem dificuldades características, como uma leve perda da memória, ao passo que aqueles com um

possível diagnóstico de Alzheimer apresentam uma rápida e progressiva perda de memória.Deste modo, indivíduos com comprometimento cognitivo leve, constituem importante foco de pesquisa, pois podem auxiliar a identificar indivíduos em situação de risco para a Doença de Alzheimer. (Small et al, 2007; Argimsn et al, 2008). A avaliação neuropsicológica tem ocupado um lugar importante na prática profissional, com o aporte de técnicas, testes e exames para investigação da doença de Alzheimer e comprometimento cognitivo leve, podendo obter um diagnóstico clínico mais preciso e eficaz para reabilitação e/ou prevenção de uma intervenção precoce na fase inicial da DA.

8. CONCLUSÃO

CONCLUSÃO

- Confirmamos o acometimento do tálamo, além das estruturas mesiais temporais supracitadas (hipocampo e córtex entorrinal) na DA leve e no CCLa.
- A correlação da atrofia das estruturas estudadas e alguns testes cognitivos, mostram uma correlação anatomofuncional, que pode contribuir com estudos futuros na busca de marcadores diagnósticos para a CCLa.
- Exames quantitativos de RM, associados à avaliação neuropsicológica, são eficazes para a monitoração da atrofia das estruturas mesiais temporais, corpo caloso e tálamo e podem auxiliar na avaliação diagnóstica e prognóstica de pacientes com CCLa.

9. REFERÊNCIAS

REFERÊNCIAS

ABREU, ID, FORTALEZA OV , BARROS HLR.. Demência de Alzheimer: correlação entre memória e autonomia. Ver. Psiq. Clín., 2005, v. 32, n. 3, p.131-136.

ADANS A, VICTR'S A H. Principles of Neurology, feb 2005, 8th.

AMERICAN PSYCHIATRIC ASSOCIATTION (APA) – Dementia, In: DSM-IV. 4th. Washington DC: American Psychiatric Assocation, pp.147-71, 2000a.

ARGIMON II , WENDT GW, SOUZA SG. Contribuições da avaliação neuropsicológica na imvestigação da Doença de Alzheimer, RBCEH, Jun/2008, Passo Fundo, v.5, n.1, p.79-79.

ARNÁIZ E, ALMKVIST O. Neuropsychological features of mild cognitive impairment and preclinical Alzheimer´s disease. Acta Neurol Scand, 2003:107 (Suppl 179): 34-41.

BALTHAZAR M L , YASUDA C L, PEREIRA F R, PEDRO T, CENDES F, DAMASCENO B. Differences in gray and white matter atrophy in amnestic mild cognitive. *Eur J Neurol* 2008;16:468–74

BEAUFILS E, HOMMET C, PERRIER D, AUTRET A, DE TOFFOL B, CONSTANS T, MONDON K. Cognitive syndrome of the thalamus: a misleading differential diagnosis of Alzheimer's disease. J Am Geriatr Soc. 2008 Oct;56(10):1.

BLACK SE, SWARTZ RH. Anteior-medial thalamic lesions in dementia: frequent, and volume dependently associated with sudden cognitive decline, Journal of Neurology and Psychiatry, July 2006, 77: 1307-1312.

BLACKER D, TANZI RE. The genetics of Alzheimer diase: current status and future prospects. Arch neurol. 1998; 55: 294-296.

BUMS A, LAWLOR B, CRAIG RS. (eds.). Blessed Dementia scale (incorporating the Information-Memory-Concentration (ICM) Test and the Dementia Scale. In: assessment scales in old age psychiatry. London Martin Dunitz, 1999:40-41.

BONETO FC, BAISE M. Avaliação Neuropsicológica de paciente com diagnóstico de tumor de tálamo – Irmandade da Santa Casa de Misericórdia de são Paulo, Estudo de caso clínico, Serviço de Psicologia Hospitalar, SP, 2006.

BRUCKI SMD, NITRINI R, CARAMELLI P, BERTOLLUCCI PHF, OKAMOTO IH. Sugestões para o uso do mini-exame do estado mental no Brasil. Arq Neuropsiquiatria 2003;61(3-B):777-781

BRAAK H, BRAAK E,. . Pathology of Alzheimer´s Disease disease in Calne, DB Neurodegenerative diseases, W.B. Saunders Company, 1994, pp. 585-614

CARAMELLI P, et al. Structural correlates of cognitive deficits in a selected group of patients with Alzheimer's disease. Neuropsychiatry, Neuropsychology, and Behavioral Neurology, 1998, v.11, p.184-190.

CENDES F, ANDERMANN F, GLOOR P, EVANS A, JONES-GOTMAN M, WATSON C, MELANSON D, OLIVIER A, PETERS T, LOPES-CENDES I. MRI volumetric measurement of amygdale and hippocampus in temporal lobe epilepsy. Neurology 1993d: 43: 719-725.

CLARK CM. Clinical manifestations and diagnostic evalution of patientes with Alzheimer`s disease. In: Clark CM, Trojanowski JQ. Neurodegenerative Dementias. New York, NY: McGraw-Hill; 2000:95-114.

CLARCK CM, KARLAWISH JH. Alzheimer disease: current concepts and emerging diagnostic and therapeutic strategies. Ann Intren Med. 2003: 138:400-410.

Compton, Ann et al, Fisioterapia na Terceira idade, São Paulo, Snatos, 2002.

COREY-BLOOM J, GALASKO D, THAL LJ. Clinical features and natural history of Alzheimer´s disease in Calne, DB Neurodegenerative diseases, W.B. Saunders Company, 1994, pp. 631-46

CORNELL Scale for Depression in Dementia. Biol Psychiatry. 1988 Feb

1;23(3):271-84.

CUMMINGS JL, COLE G. Alzheimer Disease. JAMA, 2002, 18, 2335-2338

CUMMINGS JL. Alzheimer Disease in The neuropsychiatry of Alzheimer´s Disease and related dementias. Martin Dunitz Ed., London, 2003, pp 57-116

DAVIS KL, SAMUELS SC. Pharmacological Management of Neurological and Psychiatric Disorders. 267-316, 1998.

DE JONG L W, VANDER HIELE K, VEER I M, et al. Strongly reduced volumes of putamen and thalamus in Alzheimer's disease: an MRI study. *Brain*

2008;131:3277–85

DE OLIVEIRA MS, BALTHAZAR MLF, D`ABREU A, YASUDA CL, DAMASCENO B P, CENDES F, CASTELLANO G. MR Imaging Texture Analysis of the Corpus Callosum and Thalamus in Amnestic MILD Cognitive Impairment and Mild Alzheimer Disease, AJNR 32, Jan 2001, www.ajnr.org.

DEVANAND DP, PRADHABAN G, LIU X, KHANDJI A, DE SANTI S, SEGAL S, et al. Hippocampal and entorhinal atrophy in mild impairment: prediction of Alzheimer disease. Neuroloy 2007;68(11):828-36.

DOUBLE KL, HALLIDAY GM, KRILL JJ, HARASTY A, CULLEN K, BROOKS WS, CREASEY H, BROE GA. Topografhy of brain atrophy during normal aging and Alzheimer´s disease, Neurobioly of Aging 17, 1996, pp. 513-521.

DONG WON YANG, YUN JEONG HONG, A HYUN CHO, BORA YOON, YONG SOO SHIM. Differences of gray matter and white volume in Alzheimer's disease and subcortical ischemic vascular dementia. Alzheimer's and Dementia, 2010.

ECKMAN CB, ECKMAN EA. An update on the amyloid hypothesis. Neurol Clin 2007;25:669-682.

ERTEKIN-TANER N. Gene expression endophenotypes: a novel approach for gene discovery in Alzheimer's disease. Mol Neurodegener 2011. May 14; 6:31.

FORMAGLIO M, COSTES N, SEGUIN J, THOLANCE Y, LE BARDS D, ROULLET-SOLIGNAC I, MERCIER B, KROLAK-SALMON P, VIGHETTO A. In vivo demonstration of amyloid burden in oisterior cortical atrophy: a case series with PET and CSF findings. J Neurol. 2011 Apr 10.

GODZIK-SOBANSKA L, RUSINEK H, MOSCONI L, LIY, ZHAN J, DANTI S. et al. The role of quantitative structural imaging in the early diagnosis of Alzheimer's disease. Neuroimaging Clin N Am. 2005, 15(4):803-26.

GUERREIRO CAM, GUERREIRO MM, CENDES F, LOPES-CENDES I, Considerações Gerais. In:Guerreiro CAM, Guerreiro MM, Cendes F, Lopes-Cendes I. Epilepsia. Editora Lemos Editorial; São Paulo 2000; Cap.1, p. 1-10.

HAMPEL H, TEIPEL SJ, ALEXANDER GE, HORWITZ B, TEICHBERG D, SCHAPIRO MB, RAPOPORT SI. Corpus callosum atrophy is a possible indicator of region-and cell type-specific neuronal degeneration in Alzheimer disease: a magnetic resonance imaging analysis, Archives of Neurology 55 (1998), pp. 193-198. Full Text via CrossRef/View Record in Scopus/ Cited By in Scopus (74)

HAMPEL H, TEIPEL SJ, ALEXANDER GE, POGARELL O, RAPOPORT SI, MOLLER HJ. In vivo imaging of region and cell type specific neocortical neurodegeneration in Alzheimer´s disease. Perspectives of MRI derived corpus callosum measurement of mapping disease progression and effects of therapy. Evidence from studies with MRI, EEG and PET, Journal of Neural Transmission 109 (2002), pp. 837-855.

HESS CP. Update on diffusion tensor imaging in Alzheimer's disease. Mag Reson Imagin Clin N Am. 2009;17(2):215-24.

JACK JR CR, PETERSEN RC, XU YC, et al. Medial temporal atrophy on MRI in normal aging and very mild Alzheimer´s disease. Neurology 1997;49:786-794

Jack CR Jr, Petersen RC, Xu YC, O"Brien PC, Smith GE, Ivnik RJ, et al. Predictionof AD with MRI-based hippocampal volume in mild cognitive impairment. Neurology 1999;52(7):1397-403.

JANOWSKY JS, KAYE JA, CARPER RA. Atrophy of the corpus callosum in Alzheimer´s disease versus heslthy aging, Journal of the American Geriatrics Society, 1996, 44 (65), pp. 798-803.

KAPLAN E, GOODGLASS H, WEINTRAUB S. *The Boston naming test*. Philadelphia: Lea & Febiger, 1983.

KELLEY BJ, PERETSEN RC. Alzheimer's disease and mild cognitive impairment. Neurol Clin. 2007 Aug;25(3)577-609.

LEHÉRIC S, MARJANSKA M, MESROB L, SARAZIN M, KINKINGNEHUN S. Magnetic resonance imaging of Alzheimer's disease. Eur Radiol. 2007;17:347-62.

LEZAK MD. Boston Naming Test in Neuropsychological Assessment, Third Edition. New York, NY: Oxford University Press Inc; 1995 pp 432-441

LIEBSON E, ALBERT ML. Cognitive changes in dementia of the Alzheimer type in Calne, DB Neurodegenerative diseases, W.B. Saunders Company, 1994, pp. 615-30

LYOO IK, SATLIN A, LEE CK, RENSHAW PF. Regional atrophy of the corpus callosum in subjects with Alzheimer´s disease and multi-infarct dementia, Psychiatry Researh, 1997, 74 (35), pp. 63-72.

MARCHETTI LR, BOTTINO CMC, AZEVEDO D, NAGAHASHI MSK, CASTRO CC. Confiabilidade de medidas volumétricas de estruturas mesiais temporais, Arq Neuropsiquiatr, 2002, n.60, p. 420-42.

MARCHIANI NCP, BALTHAZAR MLF, CENDES F, DAMASCENO B. Hippocampal atrophy and verbal episodic memory performance inamnestic mild cognitive impaiment mild Alzheimer's disease, Dementia & Neuropsychologia 2008;2(1):37-41

MCEVOY LK, FENNEMA-NOTESTINE C, RODDEY JC, HAGLER DJ, HOLLAND D, KAROW DS, et al. Alzheimer's disease: quantitative structural neuroimaging for detection and prediction of clinical and structural changes in mild cognitive impairment. Radiology. 2009;251(1):195-205.

MCKHANN G, DRACHMAN D, FOSTEIN M, KATZMAN R, PRICE D, STADLAN EM. Clinical diagnosis of Alzheimer's disease: report of the NINCDS-ADRDA Work Group under the auspices of Department of Health and Human Services Task Force on Alzheimer's Disease. Neurology. 1984 Jul;34(7):939-44

MEGURO K, CONSTANS JM, SHIMADA M, YAMAGUCHI S, ISHIZAKI S, ISHIZAKI J, ISHII H, HAMADORI A, SEKITA Y. Corpus callosum atrophy, white matter lesions, and frontal executive dysfunction in normal aging and Alzheime´s disease. A community-based study: the Tajiri Project, International Psychogeriatricsb15 (13), pp. 9-25, 2003.

MORRIS JC. Dementia update 2005. Alzheimer Dis Assoc Disord 2005;19:100-117.

MONTI A, POLLETI B, ZAGO S. "Cogmarkes" for the diagnosis of dementia of the Alzheimr's type. In: Galimberti D, Scarpini E (ed.). Biomarkers for early diagnosis of Alzheimer's disease. New York: nova Science Publishers; 2008.p.11-28.

MORRIS JC. The clinical dementia rating (CDR): Current version and scoring rules. Neurology,43(11), 2412-2414

NAKAAKI S, et al. Greater impairment of ability in the divided attention task is seen in Alzheimer's disease patients with depression than in those without depression. Dementia and Geriatric Cognitive Disorders, 2007, v.23, n.4, p.231-240.

NITRINI R, CARAMELLI P. HERRERA E JR, et al.. Incidence of dementia in a communty-dwelling Brazilian population. Alzheimer Dis Assoc Disord, 2004, 18(4):241-6.

NILSON LG. Memory function in normal aging. Acta Neurol Scand Suppl. 2003;179:7-13.

PALMER K, FRATIGLIONI L, WINBLAD B. What is mild cognitive impairment? Variations in definitions and evolution of nondemented persons with cognitive impairment. Acta Neurol Scand. 2003;179:14-20.

PANTEL J, SCHODER J, JAUSS M, ESSIG M, ESSIG M, MINAKARAN R, SCHONECHT P, SCHEIDER G, SCHAD LR, KNOOP MV. Topography of callosal atrophy reflects distribution of regional cerebral volume reduction in Alzheimer´s disease, Psychiatry Research, 1999, 90 (36), pp. 181-192.

PETERSEN RC, SMITH GE, WEIGAND SD, PRZYBELSKI SA. Clinical course of patients with a mild cognitive impairment. Neurology. 1993; 43:a2777

PETERSEN RC, ROBERTS OR, KNOPMAN DS, BOEYE BF, GEDA YE, JYNIK RJ, SMITH GE, JACK CR. Mild Cognitive Imapirment, Arch Neurol. 2009;66(12):1447-1455.

PORPO C S, et al, Brazilian version of the Mattis Dementia Rating Scale. Diagnosis of mild dementia in Alzheimer's Disease. Arq Neuropsiquiatr, 2003, v.61, p. 339-345.

ROTH M, HUPPERT FA, TYM E, MOUNTJOY C Q. The Cambridge Examination for Mental Disorders of the Elderly (CAMDEX). Cambridge University Press. (1988).

SLEED J, ZIJDENBOS AP, EVANS AC. A Nonparametric Method for Automatic Correction of Intensity Nonuniformity in MRI Data, IEEE Transactions on Medical Imaging, feb 1998,vol 17, n 1.

SMALL BJ, MOBLY JL, JONSSON LAUKKA E, JONES S, BACKMAN L. Cognitive deficits in preclinical Alzheimer´s disease. Acta Neurol Scand 2003:107 (Suppl 179):29-33

SMITH MAC. Doença de Alzheimer, Revista Brasileira de Psiquiatria, Oct 1999, São Paulo,Vol.21 s.2.

TAKAHASHI S, YONEZAWA H, TAKAHASHI H, TAKAHASHI J, et al. Selective reduction of diffusion anisotropy in white matter of Alzheimer diase brains measured by 30 Tesla magnetic resonance imaging. Neurosci Lett. 2002;332:45-48.

TANABE JL, AMEND D, SCHUFF N, DISCLAFANI V, EZEKIEL F, NORMAN D, FEIN G, WEINER MW. Tissue segmentation of the brain in Alzheimer disease, American Journal of Neuroradiology, 1997, 18 (78), pp 115-123.

TEIPEL SJ, BOM C, EWERS M, et al. Multivariate deformation-based analysis of brain atrophy to predict Alzheimer's disease in mild cognitive impairment.

Neuroimage 2007;38:13–24

THOMPSON PM, MOUSSAI J, ZOHOORI S, GOLDKOM A, KHAN AA, MEGA MS, SMALL GW, CUMMINGS JL, TOGA AW. Cortical variability and asymmetry in normal aging and Alzheimer´s disease, Cerebral Cortex, 1998, 8 (93), pp. 492-509.

TWAMLEY EW, ROPACKI SA, BONDI MW. Neuropsychological and neuroimaging changes in preclinical Alzheimer's disease. J. INt. Neuropsychol. Soc., v.12, n.5, p.707-735, 2006.

WINDBLAND B, PALMER K, KIVIPELTO M, et al. Mild cognitive impairment- beyond controversies, towards a consensus: report of the International Working Group on Mild Cognitive Impairment. J Intern Med. 2004

WILMO A, JONSSON L, WINBLAND B. An estimate of the wordwide prevalence and direct costs of dementia in 2003. Dement Geriatr Cogn Disor 2006:21(3):175-81.

VANDERF YD, JOLLES J, WITTER MP, et al. Contributions of thalamic nuclei **to** declarative memory functioning. *Cortex* 2003;39:1047–62

WHITWELL JL, SHIUNG MM, PRZYBELSKI AS, WEIGAND SD, KNOPAN DS, BOEVE BF, PETERSEN RC, JACK CR. IRM padrões de atrofia

associada a pogressão para DA em transtorno leve cognitivo, Neurology; 12 feb 2008; 70 (7): 512-520.

XIE S, XIAO JX, GONG GL, et al. Voxel-based detection of white matter abnormalities in mild Alzheimer disease. Neurology 2006; 66: 1845–1849.

ZABAR Y. Doença de alzheimer. In: Neurologia de Netter, ROYDEN JONES, JR., H.; Artmed Editora. Porto Alegre. 2006. cap.32. pp355 a 374.

ZHANG Y, SCHUFF N, JAHNG GH, BAYNE W, MORI S, SCHAD L, MUELLER S, DU T, KRAMER JM, YAFFE K, CHUI H, JAGUST WF, MILLR BL, WEIRNER NW. Diffusion tensor imaging of cingulum fibers in mild cognitive impairment and Alzheimer disease. Neurology, Jan 2007, 68(1): 13-19.

ANEXO

ANEXO

TERMO DE CONSENTIMENTO LIVRE E ESCLARECIDO

INFORMAÇÃO AO PACIENTE OU RESPONSÁVEL

Prezado(a) Senhor(a):

Favor ler estas folhas cuidadosamente. Elas explicarão a você o presente estudo e o ajudará a decidir se quer tomar parte dele. Se precisar de qualquer informação adicional após, estaremos à sua disposição para responder as dúvidas que você possa ter.

1. Doença de Alzheimer

É uma doença ainda incurável que começa geralmente no idoso e afeta aos poucos a memória e outras habilidades mentais como linguagem, orientação, habilidades manuais, podendo ter sintomas psiquiátricos como depressão, alucinações, delírios, dificultando o dia-a dia do paciente

2. Comprometimento Cognitivo Leve Amnéstico

É o nome usado para quem tem comprovadamente um problema da memória, ou outra habilidade mental, porém sem comprometer as funções do dia-a-dia do indivíduo. Quem tem esse problema tem chance aumentada de vir a ter Doença de Alzheimer

3. O Estudo

O estudo que estamos realizando tem por objetivo encontrar meios que diferenciem Doença de Alzheimer e Declínio Cognitivo Leve. Para tal, pretendemos estudar pelo menos 15 pacientes com Doença de Alzheimer leve, 15 com Comprometimento Cognitivo Leve Amnéstico e 15 pacientes normais. Qual a vantagem de estudar isto? Sabemos que, como em qualquer doença, quanto mais precocemente e prontamente fizermos o diagnóstico, melhor será o tratamento e a qualidade de vida do paciente.

Assim, o paciente que se dispuser a participar do estudo fará algumas consultas com o médico neurologista para avaliação do seu problema. Fará testes psicológicos (similares a testes psicotécnicos) e RM. Estes exames não são invasivos e não causam danos ao paciente.

Não será testada nenhuma droga nova, e o tratamento continuará na melhor forma possível para o paciente.

O exame de RM não trás nenhum risco para o paciente. Não podem realizar esse exame apenas aqueles que possuem metal no corpo (como próteses, fios, secundários a cirurgias anteriores) ou têm medo ou pânico de locais fechados.

Este estudo de pesquisa, inclusive este folheto de informações ao paciente, foi analisado e aprovado por um Comitê de Ética. O Comitê de Ética é um conselho independente de pessoas, em parte composto por médicos, com a responsabilidade de garantir os direitos, a segurança e o bem-estar dos participantes de estudos clínicos.

4. Compromissos

Responderemos qualquer dúvida ou pedido de esclarecimento sobre a pesquisa e os exames propostos, a qualquer momento. Se você tiver outras perguntas, pode entrar em contato com o pesquisador abaixo.

Você poderá deixar de participar da pesquisa em qualquer momento que quiser, sem prejuízo ao atendimento, cuidado e tratamentos prestados pela equipe dos Departamentos de Neurologia e Neuropsicologia do HC – UNICAMP.

Será mantido sigilo sobre todas as informações que nos forem confiadas. Os resultados finais do estudo poderão ser publicados em revistas científicas, mas seus dados pessoais nunca serão revelados. Não haverá compensação financeira aos envolvidos no estudo.

Estamos disponíveis para atendimento a qualquer eventual problema relacionado aos exames realizados, através dos telefones (19)3788-7754. Em caso de reclamação ou

recurso, poderá procurar o Comitê de Ética em Pesquisa do HC – UNICAMP pelo telefone (19) 3788-8936.

Obrigado por ler isto

CONSENTIMENTO INFORMADO

Concordo em participar do projeto de pesquisa **"Diagnóstico diferencial entre doença de Alzheimer leve, declínio cognitivo leve amnéstico e envelhecimento normal por meio de avaliação de memória episódica, semântica e morfometria baseada em voxels da substância cinzenta cerebral".** Compreendo que minha participação no estudo é voluntária. Li as informações sobre o estudo no texto "Informação ao Paciente" que me foi fornecido e seus objetivos foram elucidados e entendidos. Concordo que os dados deste estudo, sem mencionarem meu nome, poderão ser acessados para avaliação, arquivamento e processamento eletrônico.

Nome: _____

Data: _____

RG: _____ HC: _____

Endereço:_____

_____

Telefone de contato: _____

Assinatura: _____

Assinatura dos Pesquisadores:

_____

_____

Em caso de dúvida entre em contato com Dr. Marcio Luiz. F. Balthazar no Ambulatório Neurologia do HC/Unicamp, fone: (19) 37887754, ou por e-mail: mbalth@uol.com.br.