

JOAQUIM PEREIRA PAES

**TRATAMENTO CIRÚRGICO DO PTERÍGIO PRIMÁRIO: COMPARAÇÃO
ENTRE AS TÉCNICAS DE ROTAÇÃO DE RETALHO CONJUNTIVAL E
TRANSPLANTE DE MEMBRANA AMNIÓTICA**

CAMPINAS

2010

JOAQUIM PEREIRA PAES

**TRATAMENTO CIRÚRGICO DO PTERÍGIO PRIMÁRIO: COMPARAÇÃO
ENTRE AS TÉCNICAS DE ROTAÇÃO DE RETALHO CONJUNTIVAL E
TRANSPLANTE DE MEMBRANA AMNIÓTICA**

Tese de Doutorado apresentada à Pós Graduação da Faculdade de Ciências Médicas da Universidade Estadual de Campinas, para obtenção do título de Doutor em Ciências Médicas, Área de Oftalmologia.

ORIENTADOR: PROF. DR. CARLOS EDUARDO LEITE ARIETA

CAMPINAS

2010

UNIDADE BC
Nº CHAMADA _____
TIPO DE _____
V _____
TOMBO 80786348
PROL. 16-134-10
C 02
PREÇO 11,00
DATA 31/05/10
CÓD. T 423494

**FICHA CATALOGRÁFICA ELABORADA PELA
BIBLIOTECA DA FACULDADE DE CIÊNCIAS MÉDICAS DA UNICAMP**

Bibliotecário: Sandra Lúcia Pereira - CRB-8º / 6044

P1381

Paes, Joaquim Pereira

Tratamento cirúrgico do pterígio primário: comparação entre as técnicas de rotação de retalho conjuntival e transplante de membrana amniótica / Joaquim Pereira Paes. Campinas, SP : [s.n.], 2010.

Orientador: Carlos Eduardo Leite Arieta

Tese (Doutorado) Universidade Estadual de Campinas. Faculdade de Ciências Médicas.

I. Conjuntiva. 2. Córnea. 3. Pterígio. 4. Âmnio. I. Arieta, Carlos Eduardo Leite. II. Universidade Estadual de Campinas. Faculdade de Ciências Médicas. III. Título.

Título em inglês : Surgical treatment of the primary pterygium : comparison between rotation of conjunctival flap and amniotic membrane transplant

Keywords:

- Conjunctive
- Cornea
- Pterygium
- Amnion

Titulação: Doutor em Ciências Médicas
Área de concentração: Oftalmologia

Banca examinadora:


Prof. Dr. Carlos Eduardo Leite Arieta
Profa. Dra. Hélia Soares Angotti
Prof. Dr. Eduardo Melani Rocha
Prof. Dr. José Paulo Cabral de Vasconcellos
Ptofa. Dra. Rosane Silvestre de castro





Data da defesa: 24-02-2010

Banca examinadora de Tese de Doutorado

Joaquim Pereira Paes

Orientador(a): Prof(a). Dr(a). Carlos Eduardo Leite Arieta



Membros:	
Professor (a) Doutor (a) Hélia Soares Angotti	
Professor (a) Doutor (a) Eduardo Melani Rocha	
Professor (a) Doutor (a) José Paulo Cabral de Vasconcellos	
Professor (a) Doutor (a) Rosane Silvestre de Castro	

Curso de pós-graduação em Ciências Médicas da Faculdade de Ciências Médicas da Universidade Estadual de Campinas.

Data: 24/02/2010

DEDICATÓRIA

Com o tempo aprendi que o que importa não é o que você tem na vida mas QUEM você tem na vida:

A minha amada esposa, Rita, por sua dedicação, estímulo, compreensão e companheirismo constantes. O mais fantástico da vida é ter o privilégio de estar ao lado de alguém que sabe fazer de um pequeno instante um grande momento Eu amo tudo em você. Nunca se esqueça que você é meu alicerce, minha força, minha alma gêmea.

Aos meus amados filhos, Ana Marcella e Pedro Lucas, por seu carinho inocente nos momentos que não poderia dar-lhes atenção em função do trabalho e estudo. Tenham certeza que o papai ama muito vocês e que faz de tudo para que o mundo de vocês seja mais confortável e colorido. Estarei sempre perto de vocês.

Aos meus adorados pais, Nicanor e Maria Aparecida, pelos exemplos de vida, de fé, por sempre acreditarem no meu sucesso, por estarem sempre presentes na minha vida, pelo apoio a educação dos meus filhos. Agradeço a Deus por ter sido gerado por vocês. Vocês são os melhores pais do mundo. Amo muito vocês.

A minha irmã Renata pelo carinho e amizade. Acredito que poucos irmãos hoje em

dia tem a relação de companheirismo e cumplicidade que nós temos Sempre me senti responsável por você. Saiba que sempre acreditei em você e no seu potencial. Tenho muito orgulho de você.

A minha “mãe” e amiga Hélia Angotti, “tia Hélia”, pelos conhecimentos transmitidos, sejam estes de cunho científico, humano e profissional.Você é um exemplo de profissional e ser humano ímpares. Determinação, honestidade , amor, competência, energia positiva, são tantos adjetivos que não cabem para defini-la.Deus nos coloca na vida dos outros para que tenhamos um impacto um sobre o outro de alguma forma.Você não tem noção do quanto você fez , faz e fará diferença na minha vida.

A minha sogra, Teresinha e a vó Rosa pelo carinho, pela preocupação e torcida incansáveis Por realmente me terem como um filho. Por mais que às vezes deixemos de expressar, vocês são muito importantes para mim.

A tia Zélia pelo exemplo de determinação , pelas palavras e gestos carinhosos em momentos difíceis.Por conseguir ser o alicerce de uma grande família e sempre coloca-la em primeiro lugar. A senhora é um exemplo de que quando se sonha com aparente impossível alarga-se o horizonte do possível.

AGRADECIMENTOS

Ao meu orientador, Dr. Carlos Arieta, por ter me recebido de braços abertos nessa instituição e me oferecido a oportunidade de aprimoramento científico de valor inestimável.

A todos os colegas do Serviço de Oftalmologia da Universidade Federal do Triângulo Mineiro.

Ao amigo Firmani pelo apoio e incentivo.

Aos colegas do serviço de Oftalmologia da Faculdade de Ciências Médicas da Universidade Estadual de Campinas.

Às minhas secretarias Cida, Fabi e Rita pelo carinho e compreensão

A Dra Edméa e ao Dr. Nilo pelo apoio incondicional.

A Marcinha e ao Valter pela colaboração e compreensão.

A todos os pacientes que fizeram parte deste estudo.

SUMÁRIO

	<i>Pág.</i>
RESUMO	<i>xi</i>
ABSTRACT	<i>xiii</i>
INTRODUÇÃO	15
OBJETIVO	26
MATERIAL E MÉTODOS	28
RESULTADOS	36
DISCUSSÃO	44
CONCLUSÃO	50
REFERÊNCIAS BIBLIOGRÁFICAS	52
ANEXOS	68

LISTA DE TABELAS

		<i>Pág.</i>
TABELA 1-	Pacientes com quadro de recidiva no grupo teste.....	37
TABELA 2-	Pacientes com quadro de recidiva no grupo controle.....	38

LISTA DE FIGURAS

	<i>Pág.</i>
FIGURA 1 Preparação da membrana amniótica.....	31
FIGURA 2 Cirurgia de transplante de membrana amniótica.....	33
FIGURA 3 Cirurgia de rotação de retalho conjuntival.....	35
FIGURA 4 Paciente do sexo feminino (olho direito) com recidiva	40
FIGURA 5 Paciente do sexo feminino (olho direito) sem recidiva.....	41
FIGURA 6 Paciente do sexo masculino (olho direito) sem recidiva.....	42
FIGURA 7 Paciente do sexo masculino (olho esquerdo) sem recidiva	43

LISTA DE GRÁFICOS

	<i>Pág.</i>
GRÁFICO 1- Resultados quanto aos critérios: recidiva do pterígio, satisfação estética e dor no pós-operatório.....	39

RESUMO

Objetivo: Determinar se o transplante de membrana amniótica é um procedimento mais eficaz que a rotação de retalho conjuntival , no tratamento cirúrgico de pterígio primário, quanto a taxa de recidiva

Material e métodos: Foi realizado um estudo prospectivo ,do tipo ensaio clínico randomizado, de 228 pacientes (228 olhos) com pterígio primário grau II. Os pacientes foram divididos em dois grupos: grupo teste(126 olhos) – exérese de pterígio seguida de transplante de membrana amniótica; grupo controle(102 olhos)- exérese de pterígio seguida de rotação de retalho conjuntival. Os procedimentos foram realizados no período de janeiro de 2001 a outubro de 2005 no bloco cirúrgico do Hospital Escola da Universidade Federal do Triângulo Mineiro.. Os pacientes tiveram um seguimento de 1 ano e o critério de recidiva foi a invasão corneana por tecido fibrovascular. A análise estatística foi feita pelo teste de igualdade de duas proporções.

Resultados: No grupo teste foram observados 8 quadros de recidiva (6,3%)sendo 6 em pacientes do sexo masculino e 2 no sexo feminino, A média de idade dos pacientes foi de 39,6 anos) sendo que a recidiva ocorreu em média 3.3 meses pós operatório.No grupo controle foram observadas 17 recidivas(16,7%) sendo 11 no sexo masculino e 6 no feminino.A média de idade dos pacientes foi de 35,7 anos sendo que a recidiva ocorreu em média 3,1 meses pós operatório . O z calculado foi de 2,48 evidenciando significância estatística e validando a hipótese proposta

Conclusão: O transplante de membrana amniótica é um procedimento efetivo e seguro no tratamento cirúrgico do pterígio primário apresentando baixa taxa de recidiva .

ABSTRACT

Objective: Determine the best procedure for the treatment of the surgical primary pterygium according to the recurrence rate.

Design: Randomized clinical trials

Material and Methods: 228 patients (228 eyes) carrying primary pterygium level II diagnosed with biomicroscopy, having the surgical treatment from January 2001 to October 2005 in the surgical room of the School Hospital of UFTM. Patients were divided into two groups: Test group (126 eyes): exeresis of the pterygium followed by a transplant of amnionic membrana; Control group (102 eyes): exeresis of the pterygium followed by rotation of the conjunctival flap. Criterion of recidivation considered was the corneal invasion by the fibrovascular tissue in a period of a year after the surgery. Statistics analysis was done using the significance test for equality of two proportions

Results: In the test group we observed 8 tables of recidivation, being 6 in male patients and 2 in female ones. Average age of these patients was 39.6 (ranging from 22 to 53). Recidivation occurred on an average of 3.3 months (ranging from the 2nd to the 7th month) In the control group we observed 17 recidivations of the pterygium being 11 in the male sex and 06 in the female one. The average age of these patients was 35.7 years old (ranging from 20 to 50 years). Recidivation occurred on an average of 3.1 months (ranging from the 1st to the 8th month). The calculated $z(2.48)$ was higher than the table z

Conclusions: Amniotic membrane transplantation is an effective and safe procedure for primary pterygium surgery with a relatively low recurrence rate. However, we couldn't affirm that the amniotic membrane transplant has to be considered the first choice in the primary pterygium surgery treatment.

INTRODUÇÃO

A superfície ocular é revestida pelo epitélio corneano, límbico e conjuntival, cada um com um fenótipo celular distinto. A conjuntiva reveste as superfícies internas das pálpebras superior e inferior, e cobre a episclera e a esclera anterior antes de terminar no epitélio do limbo, que é a transição entre os epitélios corneano e conjuntival. O epitélio corneano, juntamente com o filme lacrimal contribuem para a manutenção da superfície opticamente regular da córnea, promovendo uma visão nítida e adequada (1). Para assegurar uma superfície ocular íntegra é necessário que esta esteja constantemente coberta por um filme lacrimal estável (2). Recentemente, cinco importantes conceitos foram relatados para explicar como um sistema de defesa eficaz e organizado é estabelecido para se atingir este objetivo (3). Estes cinco conceitos são: (a) O bom estado da superfície ocular é assegurado por uma estreita relação entre o epitélio da superfície ocular e o filme lacrimal; (b) A estabilidade do filme lacrimal é mantida por anexos externos; (c) O mecanismo de proteção em sua íntegra é controlado por uma integração neuroanatômica eficaz; (d) As células germinativas (CG) epiteliais corneanas estão localizadas no limbo; (e) A função das células epiteliais da superfície ocular é mantida pela matriz e por fibroblastos do estroma. Dentre as disfunções do meio estromal das células germinativas do limbo, encontra-se o pterígio e o pseudopterígio (4).

A palavra pterígio origina do grego e significa “asa pequena”. Cientificamente o definimos como uma cunha de tecido fibrovascular neoformado que delamina centrípeta e superficialmente a córnea e traciona a conjuntiva bulbar. Tem formato triangular ou trapezoidal e aspecto carnosos elevado (5). Habitualmente se dispõe ao longo do eixo horizontal da fenda interpalpebral e , com maior frequência, no limbo medial. Em superfície o pterígio se divide em 3 partes: corpo, cabeça e pescoço. Na cabeça distingue-se uma orla avascular, semitransparente e gelatinosa, a zona pelúcida, e proximalmente a ela existe outra faixa, não transparente, esbranquiçada e vascularizada, a zona opaca do pterígio. Distalmente à zona pelúcida, avascular, observam-se as ilhotas de Fuchs. Contornando-se a cabeça, nos pterígios estacionários, observa-se a linha de Stocker que corresponde a depósito epitelial de pigmento hemossiderínico. O corpo corresponde à porção mais vascularizada, espessa e proximal do pterígio e que pode atingir a carúncula e prega semilunar. O pescoço une as duas porções já citadas.

A sua etiopatogenia é muito controversa e a teoria mais plausível parece ser a de exposição a radiação ultravioleta (6). A prevalência do pterígio é maior em pessoas entre 20 e 50 anos, sem variabilidade significativa entre os gêneros, em negros, em pessoas que praticam atividades externas com exposição à radiação (7), em países próximos ao Equador até 40° de latitude (8) e em soldadores. O mapa de sua distribuição pelo mundo mostra prevalência de até 22,5% nas regiões equatoriais, enquanto nas regiões abaixo do paralelo 40 a prevalência diminui para 2%(6). Acredita-se que haja uma predisposição genética ao pterígio. Alguns estudos sugerem um modelo de herança autossômica dominante (9) e detecção de associação com DNA do papilomavírus humano(10,11).

Atualmente, o desenvolvimento do pterígio foi associado à mutação de células germinativas límbicas, envolvendo o gene p53, induzida pela radiação solar(12,13). Estas células alteradas exibem um fenótipo mais agressivo porque invadem a córnea normal e expressam diversas metaloproteinases, quando comparadas com células normais, da conjuntiva, limbo e córnea(14,15,16,17). O crescimento superficial dessas células, que se confundem com células normais da superfície ocular, pode explicar as recorrências evidenciadas mesmo após ampla exérese da lesão(18). Estudos imuno-histoquímicos usando anticorpos monoclonais específicos para citoceratinas de células epiteliais da conjuntiva e da córnea, sugerem que o pterígio se origina de células tronco limbares. Estas células normalmente estão fixas no limbo, mas influenciadas pela radiação ultravioleta ou por fatores locais como mediadores tissulares, podem migrar para a membrana basal dos epitélios conjuntival e corneano(ceratoblastos migrantes). Durante a migração em direção a córnea, estas células destroem a membrana de Bowman e podem infiltrar lamelas corneanas superficiais. Os ceratoblastos que não possuem atividade fibroblástica acabam por adquirí-la no final da migração(19).

Os pterígios podem ser classificados em primário(aqueles que não sofreram reincidência) e recidivados. Baseando-se na morfologia e extensão da invasão corneana, classifica-se o pterígio primário (20) em 3 graus:

Grau	Características
I	translúcido, vasos abaixo do corpo visíveis, cabeça avança sobre a córnea menos que 2 mm
II	aparência intermediária, estende-se sobre a córnea 2 a 4 mm
III	Opaco ,vasos abaixo do corpo escuros, avança sobre a córnea por mais de 4 mm

Quadro 1: Classificação do pterígio primário

ALVES (21) sugere a seguinte conduta frente ao pterígio:

Nos estágios iniciais, o pterígio constitui principalmente um problema cosmético, manifestando-se por inflamação e hiperemia. Embora frequentemente assintomático, pode produzir ardor, queimação, sensação de corpo estranho ou leve fotofobia. Nestes casos, o desconforto pode ser controlado com o uso tópico de lubrificantes, vasoconstritores, compressas frias e com o paciente evitando ambientes poluídos com fumaça e partículas em suspensão no ar, e usando lentes com filtro protetor contra ultravioleta. A grande maioria dos pacientes portadores de pterígio grau I podem ser tratados clinicamente.

Com a progressão, o pterígio pode estender-se sobre a córnea, obscurecendo a visão e induzindo astigmatismo (22) e/ou limitação de motilidade ocular extrínseca ou diplopia. Nestas condições, o seu tratamento é cirúrgico.

Os procedimentos cirúrgicos seguem uma dessas linhas(23):

- 1) Redirecionamento da cabeça do pterígio para longe da córnea.
- 2) Excisão simples do pterígio.
- 3) Excisão do pterígio, deixando-se a esclera exposta.

- 4) Excisão do pterígio, recobrimdo-se a esclera com retalho conjuntival pedunculado.
- 5) Excisão do pterígio e transplante de conjuntiva autólogo.
- 6) Excisão do pterígio e transplante de conjuntiva e limbo.
- 7) Excisão do pterígio e transplante da membrana amniótica.

A cirurgia de pterígio é freqüentemente complicada pelo desenvolvimento de um tecido fibrovascular, conhecido como pterígio recorrente. Este tende a ser mais agressivo no que diz respeito ao seu padrão de crescimento do que a lesão inicial. Acredita-se, atualmente, que o trauma cirúrgico e subsequente inflamação pós-operatória ativem a proliferação dos fibroblastos conjuntivais, das células endoteliais e de matrizes protéicas extracelulares, levando à formação do pterígio recorrente. (24)

A taxa de recorrência dos casos operados por uma cirurgia de exérese simples fica entre 32% e 89% (25), o que levou vários autores buscarem novas técnicas cirúrgicas e terapias coadjuvantes que fossem eficientes no controle das recorrências. Uma dessas técnicas foi a do transplante autólogo de conjuntiva.

BARRAQUER (5) foi o primeiro a introduzir a técnica de transplante autólogo de conjuntiva para o tratamento do pterígio. Mais tarde, esta técnica seria reenfaturada por KENYON (3). Estes autores descreveram a retirada do enxerto de conjuntiva livre da região temporal superior da conjuntiva do mesmo olho para recobrir a área de esclera exposta após a exérese do pterígio, podendo também ser usada a do olho contralateral.

A taxa de recorrência nos casos de transplante autólogo varia entre 2% e 35% (26,27), e esta técnica está associada a um baixo índice de complicações, sendo que a mais encontrada foi à formação de simbléfaro e granuloma(28).

Os principais fatores sugeridos por RIORDAN-EVA et al (29) para reduzir a taxa de recorrência são:

- 1) A presença de células germinativas límbicas orientadas corretamente na área limbar da exérese do pterígio;
- 2) A não inclusão de tecido episcleral;
- 3) O fechamento completo da área ressecada com posicionamento de tecido conjuntival normal, impedindo a proliferação e o avanço de tecido anormal.

A técnica de transplante autólogo de conjuntiva não produz cicatriz ou perda de motilidade conjuntival no local doador, onde a conjuntiva simplesmente se regenera. A sua contra-indicação principal seria o fato desta técnica poder ser prejudicial para pacientes que necessitem de uma futura cirurgia filtrante (30).

Outra técnica cirúrgica bastante difundida para o tratamento do pterígio recidivado é a do retalho conjuntival superior. Esta técnica utiliza, para a confecção do retalho, parte da conjuntiva bulbar superior. Esta porção é escolhida por estar recoberta pela pálpebra superior, protegida da poluição e dos raios ultravioletas, ocorrendo também um grau menor de agressão à região episcleral; fatos que possibilitam o aparecimento de baixos índices de recidiva (cerca de 10%). A sua principal complicação seria o leucoma de córnea periférico (23).

Uma alternativa ao transplante autólogo e ao retalho de conjuntival superior é o uso de terapias clínicas coadjuvantes para reduzir as taxas de recorrência, dentre elas podemos citar a betaterapia, o uso de oncotiotepa, de agentes antimetabólicos, como a mitomicina C (antibiótico antineoplásico, com propriedades radiomiméticas, que inibem a síntese de DNA, RNA e proteínas), de 5-fluorouracil e de bevacizumab(Avastin).

A betaterapia se baseia na aplicação do estrôncio 90 na região episcleral, e vem sendo usada para o tratamento do pterígio desde 1950. Mostrou uma redução na taxa de recorrência após cirurgia de pterígio para 1,7 a 12%. A dosagem total de irradiação deve ser inferior a 3.200 rad, devendo ser aplicada no momento da cirurgia ou no pós operatório. Sua ação consiste em provocar mudanças iônicas no núcleo e citoplasma das células suscetíveis a neovascularização, causando endoarterites obliterantes e detendo a proliferação de fibroblastos. (31,32).

Apesar da betaterapia diminuir as taxas de recorrência, complicações como necrose escleral, simbléfaro, atrofia de íris, infecções secundárias e formação de catarata foram reportadas, podendo ocorrer em até dez anos após o seu uso (31,33). Atualmente, a betaterapia, devido às complicações que podem advir do seu uso, muitas vezes de difícil manuseio, praticamente não tem sido usada na prática oftalmológica.

O oncotiotepa é uma droga radiomimética que oblitera os vasos sangüíneos por inibição dos capilares endoteliais, usada originalmente como agente antitumoral, e há muito passou a ser utilizada para diminuir a recorrência do pterígio. Porém, segundo ALVES (21), esta droga provoca alterações no epitélio corneano e conjuntival, na sensibilidade corneana e no filme lacrimal (volume e estabilidade). ROBERTSON & CREAMAN (34) também constataram alterações tanto no número quanto nas funções das células caliciformes, juntamente com a presença de ceratite persistente, hipertrofia conjuntival, alergia ocular e despigmentação irreversível das pálpebras, fatores que levaram a uma sensível redução do seu uso nas cirurgias do pterígio.

Em relação a mitomicina C, o seu uso intra-operatório é eficaz, propiciando uma taxa de recorrência entre 2,7% e 12,5% (35). . A maioria dos estudos mostrou bons resultados com o uso intra-operatório da mitomicina C na concentração de 0,02 mg/ml por um período de três minutos (36). A ação de inibir a replicação do DNA, através da formação de ligações covalentes com resíduos de guanosina no DNA é atribuída a mitomicina C, considerada como um agente radiomimético de longa duração (37). Entretanto, a inibição da mitose pode levar à morte celular. Estudos da cápsula de Tenon humana mostraram que uma única dose de mitomicina C afeta irreversivelmente a proliferação celular (38). Sendo relatadas várias complicações oculares após o seu uso, dentre elas, ceratite ponteadada superficial, edema corneano, iridociclite, necrose escleral tardia, infecção bacteriana, catarata e endoftalmite (39).

O uso de mitomicina C em oftamologia começou a partir de 1963, após trabalhos de KUNITOMO & MORI (40), a ser usada topicamente no pós operatório de exérese de pterígio na concentração de 0.4 mg/ml (0,04%), na dose de quatro vezes ao dia por duas semanas, para redução da recorrência do pterígio. Outros autores (41,42), porém,

descreveram o seu uso na concentração de 0,02% administrada duas vezes ao dia com uma taxa de recorrência de 6,9% e com menor risco para os pacientes. Embora, a menor dosagem efetiva e segura para a administração da mitomicina C após a exérese do pterígio continue controversa.

Em vários estudos, como o de CARDILLO et al (43)., ambos os métodos de utilização da mitomicina C se mostraram igualmente eficazes. Porém outros autores (44)advogam o uso intra-operatório, por este ter uma melhor penetração no epitélio, provocar proliferação de fibroblastos restrita ao local de sua aplicação e agir por longo período.

Pouco se conhece ,até o presente, sobre o uso do 5-fluorouracil como tratamento coadjuvante do pterígio. Sua ação antifibroblástica ocorre pela inibição da proliferação de fibroblastos da cápsula de Tenon(45).O 5-FU, em uso tópico no intra-operatório,não causou as complicações relatadas com a MMC, observando-se redução da taxa de recidiva(46). Ele ainda pode ser aplicado intralesional na cabeça do pterígio 5,10 e 30 dias antes do procedimento.

O Bevacizumab é um anticorpo IgG1 monoclonal humanizado recombinante. Estudos in vitro e in vivo mostraram que sua ação principal é bloquear as atividades do VEGF-A e conseqüentemente apresenta efeito antiangiogênico(47).Em fevereiro de 2004 o FDA aprovou o uso clínico de Bevacizumab em combinação com outros quimioterápicos como agente de primeira linha no tratamento do câncer colorretal metastático.Em 1996 a droga foi investigada intravítrea em olhos de macacos. A impressionante eficácia desta droga associado ao seu menor custo tem encorajado vários oftalmologistas a utilizá-la no tratamento de membrana neovascular subretiniana e doença macular relacionada a idade(47).Acredita-se que a recorrência do pterígio esteja relacionada em parte com proliferação de fatores como VEGF(23) e baseando nessa preliminar alguns estudos tem sugerido a utilização dessa droga subconjuntival (48) ou em forma de colírio(49) para tratamento adjuvante do pterígio. No entanto estudos de longo prazo serão necessários para confirmação da eficácia do Bevacizumab para essa finalidade

Estudos (50) mostram que o transplante de membrana amniótica pode ser indicado para reconstrução da superfície conjuntival como uma alternativa às técnicas convencionais como enxerto conjuntival ou rotação de retalho.

A membrana amniótica, ou âmion, camada interna da placenta, consiste de uma membrana basal densa e matriz estromal avascular (51,52,53). O transplante de membrana amniótica tem sido descrito para a reconstrução de estruturas em diferentes sub-especialidades médicas. Na literatura, a membrana placentária sem preservação, incluindo âmion e córion foi primeiro usada por DE ROTTH (54) para a reconstrução da superfície conjuntival. Retrospectivamente, observa-se que foi devido ao método de preparação e inclusão do córion, a causa de não se obter um resultado satisfatório, e conseqüentemente explica porque este procedimento não foi seguido por outros especialistas. O transplante de membrana amniótica foi recentemente reintroduzido para utilização em procedimentos oftalmológicos por KIM E TSENG (55). Resultados encorajadores têm sido relatados por diferentes pesquisadores (56,57,58,59), atribuídos presumivelmente pela melhora dos métodos de processamento e preservação (60). A membrana amniótica pode ser utilizada como uma matriz para recuperar o estroma danificado da superfície ocular em diferentes indicações clínicas (61,62,63,64,65,66).

Recentes estudos científicos indicam que os mecanismos de ação em potencial são os seguintes: a membrana basal da membrana amniótica é um substrato ideal para garantir o crescimento e o desenvolvimento de células epiteliais germinativas, prolongando o seu período de vida e mantendo sua capacidade de produzir colônias (clonogenicidade) (67). Este mecanismo explica porque o transplante de membrana amniótica pode ser usado para expandir células germinativas do limbo e células amplificadoras de transição da córnea durante o tratamento da deficiência límbica parcial, e facilitar a epitelização nos defeitos epiteliais corneanos persistentes com ulceração estromal (19,68,69). Em cultura de tecidos, a membrana amniótica suporta o crescimento de células epiteliais do limbo através de cultura de explantes, e em seguida a membrana amniótica com células epiteliais pode ser transplantada para a reconstrução da superfície corneana afetada (63). A membrana amniótica pode ser usada também para promover a diferenciação de células não caliciformes do epitélio conjuntival e o co-cultivo com fibroblastos conjuntivais na

membrana basal da membrana amniótica que favorece a diferenciação das células caliciformes conjuntivais (70). Esses dados explicam porque a densidade das células de “goblet” é aumentada após o transplante de membrana amniótica “in vivo”.

O lado do estroma da membrana amniótica contém componentes raros da matriz, os quais suprimem a sinalização de TGF- β proliferação e diferenciação miofibroblástica de fibroblastos da córnea e do limbo (71). Esta ação explica porque o transplante de membrana amniótica ajuda a reduzir a formação de tecido cicatricial durante a reconstrução da superfície conjuntival e a prevenir a recorrência de tecido cicatricial após a remoção de pterígeo (72,73).

A matriz do estroma da membrana contém vários inibidores de protease (73,74,75), podendo também debelar as células inflamatórias levando-as para rápida apoptose (76,77,78). Esta ação da membrana amniótica explica porque a inflamação do estroma e a neovascularização corneana são reduzidas após o transplante de membrana amniótica, e é importante ressaltar que este mecanismo de ação prepara o estroma para receber as células germinativas do limbo transplantadas no mesmo ato cirúrgico ou posteriormente(79).

Acredita-se que o uso das suturas, embora amplamente utilizadas nas cirurgias oftalmológicas com altas taxas de sucesso, aumente a manipulação dos tecidos, exigindo seu constante reposicionamento para adequada fixação. Ocasionalmente ainda maior trauma tecidual devido à passagem da agulha e do fio pela estrutura, aumento do tempo cirúrgico e aumento do risco de infecções(80). No caso específico de cirurgias de pterígios os fatores acima relatados poderiam representar uma das causas de recidiva. O uso de cola biológica tem sido difundido dentro da oftalmologia em diversos procedimentos inclusive cirurgias de superfície ocular. O uso de adesivos teciduais proporcionaria algumas vantagens como, por exemplo, um menor tempo dispendido para realização do procedimento, ausência de atrito e tensão aplicados aos tecidos, adesão mais uniforme entre as estruturas manipuladas, maior conforto ao paciente, menor risco de necrose tecidual, menor reação inflamatória, menor risco de infecções e menor risco de granuloma por corpo estranho(81).

A cola biológica é um material bioadesivo o qual mimetiza as últimas reações envolvidas na cascata da coagulação através da polimerização do fibrinogênio pela

trombina levando à formação de um firme coágulo de fibrina(82).Os adesivos de fibrina disponíveis comercialmente são constituídos basicamente por dois compostos que tem por objetivo a formação de um coágulo de fibrina a partir da mistura de dois componentes.O primeiro é um concentrado de plasma humano rico em fibrinogênio diluído em uma solução de aprotinina que é um inibidor da protease responsável por aumentar a duração da ação adesiva retardando a fibrinólise. O segundo consiste numa solução de trombina e cloreto de cálcio. O fibrinogênio é o precursor direto da fibrina insolúvel, estrutura fundamental do coágulo sanguíneo. A trombina é uma enzima proteolítica que ativa o fibrinogênio, rompendo-o em dois fibrinopeptídios, A e B, formando , dessa maneira, o monômero de fibrina.Através de ligações hidrogeniônicas ocorre a polimerização da molécula, formando o polímero de fibrina que representa o coágulo(83). Atualmente alguns hemocentros já estão possibilitando a preparação de adesivos teciduais autólogos através da preparação com plasma fresco ou através de bancos de plasma.

Tendo em vista o exposto sobre as diversas opções terapêuticas e suas possíveis falhas na correção cirúrgica do pterígio, o presente estudo propõe a comparação entre as técnicas de rotação de retalho conjuntival e o transplante de membrana amniótica.

OBJETIVO

Determinar se o transplante de membrana amniótica é um procedimento mais eficaz que a rotação de retalho conjuntival , no tratamento cirúrgico de pterígio primário, quanto a taxa de recidiva

MATERIAL E MÉTODO

Foi realizado um estudo prospectivo, do tipo ensaio clínico randomizado, de 228 pacientes (228 olhos) portadores de pterígio primário grau II ,diagnosticados à biomicroscopia, no período de janeiro de 2001 a outubro de 2005.

Os critérios de inclusão dos pacientes neste estudo foram os seguintes: !) idade entre 18 a 60 anos; 2) portadores de pterígio primário grau II (2 a 4 mm de invasão corneana); 3) ausência de infecção em superfície ocular; 4) seguindo tabela de dígitos aleatórios (anexo 1) os pacientes que se enquadravam nos critérios anteriores eram divididos em dois grupos: I) quando a soma dos números da tabela era par, o paciente era incluído no grupo teste(transplante de membrana amniótica); II) quando a soma dos números era ímpar, o paciente era incluído no grupo controle(rotação de retalho conjuntival); 5) Assinar o termo de consentimento de participação no estudo; 6) Seguir o protocolo de acompanhamento proposto para o estudo .Os critérios de exclusão foram: 1) idade menor que 18 ou maior que 60 anos; 2) pterígio primário grau I ou III; 3) pterígio recidivado; 4) presença de infecção de superfície ocular; 5) Recusa de participação no estudo; 6) Abandono do seguimento pós operatório proposto para o estudo. Em relação ao item 5 dos critérios de exclusão, quando o mesmo ocorreu o paciente foi orientado quanto as técnicas cirúrgicas disponíveis e foi submetido a transplante autólogo de conjuntiva.

Todos os pacientes foram submetidos a exame oftalmológico completo (composto de avaliação da melhor acuidade visual corrigida, refrações dinâmica e estática, biomicroscopia indireta e tonometria de aplanção) e foram devidamente instruídos e assinaram um termo de consentimento sobre o tratamento a que seriam submetidos (anexo 2).

Os procedimentos cirúrgicos foram realizados ,pelo mesmo cirurgião, no bloco cirúrgico do Hospital Escola da Universidade Federal do Triangulo Mineiro.

Os pacientes foram fotografados no pré-operatório, primeiro pós-operatório, um mês, seis meses e doze meses pós-operatório. Em função da disponibilidade de recursos do serviço onde o projeto foi desenvolvido, as fotografias foram tiradas em máquinas diferentes(retinógrafo e máquina fotográfica acoplada a lâmpada de fenda) O seguimento foi diário na primeira semana, no 15º pós-operatório e depois mensalmente até completar um ano. O critério de recidiva considerado foi a invasão corneana por tecido fibrovascular

no período de um ano pós-cirurgia. O curativo foi trocado duas vezes por dia durante uma semana e após foi retirado, sendo prescrito ao paciente associação de polimixina B, neomicina e dexametasona colírio 6 vezes ao dia por 1 semana, 3 vezes ao dia por mais uma semana e após foi suspenso. Os pontos foram retirados 15 dias pós-operatório. O protocolo do paciente pode ser observado no anexo 3.

Os resultados foram analisados através de teste de igualdade de duas proporções, sendo o z da tabela de 1,96

A obtenção, preparação e preservação da membrana amniótica foram realizadas de acordo com as normas do protocolo aprovado pelo Comitê de Ética em Pesquisa da Faculdade de Ciências Médicas/UNICAMP(anexo 4). Essas normas foram baseadas no protocolo proposto por TSENG et al (50), segundo as premissas impostas pela “United States Food and Drug Administration ” e “The American Association of Tissue Banking”(84, 85).

A membrana amniótica foi obtida a partir de placentas provenientes de cesáreas eletivas de pacientes de clínicas obstétricas particulares de Uberaba – MG ,após consentimento assinado pelas gestantes (anexo 5). Todas essas pacientes apresentavam exames sorológicos negativo para HIV-1, hepatite B (HbsAg), Toxoplasmose (IgM), sífilis (VDRL) e Citomegalovírus, que foram reconfirmados pela realização de sorologia do sangue do cordão umbilical após o parto.

Após a obtenção da placenta no centro cirúrgico obstétrico, procedeu-se a sua lavagem com soro fisiológico 0,9% em ambiente estéril (figura 1-A). Utilizando-se tesoura e pinça estéreis, dissecou-se o tecido separando-se o âmnio do córion (figura 1-B e C). O âmnio então foi lavado em solução tampão fosfato contendo 50 µg/ml de penicilina, 50 µg/ml de estreptomicina, 100 µg/ml de neomicina e 2,5 µg/ml de anfotericina B. Deixou-se a membrana amniótica mergulhada nesta solução por 15 minutos e depois lavou-se novamente com soro fisiológico 0,9%. O âmnio foi colocado em filtro de nitrocelulose estéril (Millipore, Bedford, MA, EUA), que foi cortado em fragmentos de aproximadamente 3x4 cm (figuras 1-D, E e F), com a face endotelial da membrana voltada para o filtro e após estocado em recipiente estéril, contendo glicerol (Baxter Healthcare Corporation, Stone Mountain, GA, EUA) e mantido em ambiente refrigerado a temperatura de +4°C (86). O tempo máximo para utilização das membranas foi de 60 dias(87).

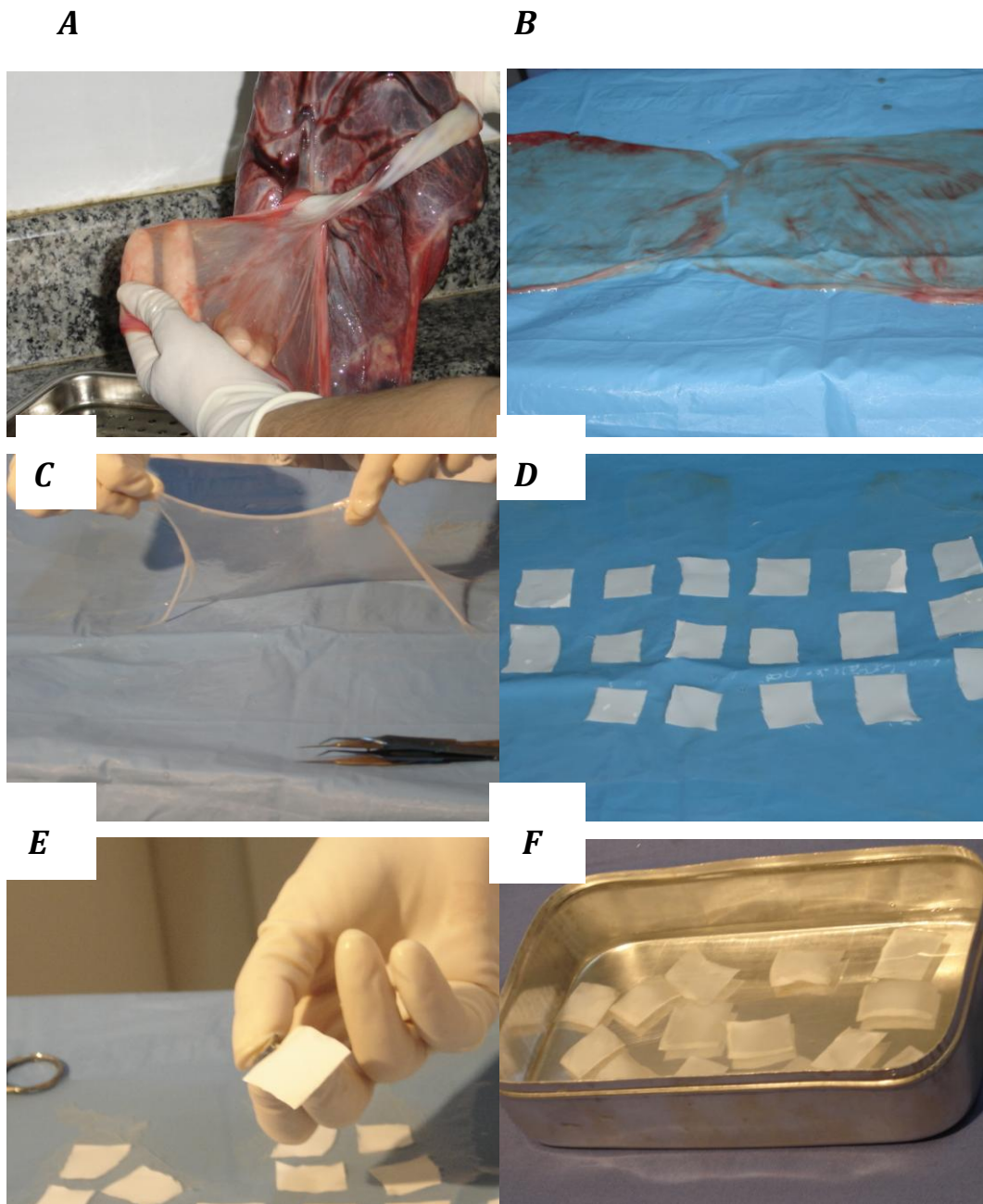


FIGURA 1-Preparação da membrana amniótica:(A) Placenta sendo lavada com soro fisiológico 0,9%; (B) Córion e âmion sendo separados; (C) âmion totalmente separado e lavado com solução antibiótica; (D) Papéis de nitrocelulose previamente cortados sendo colocados sobre o âmion da membrana amniótica; (E) Papel de nitrocelulose já com a membrana amniótica; (F) Papéis de nitrocelulose com membrana amniótica em solução de glicerina.

Técnica do transplante de membrana amniótica (Figura 2)

- 1) Instilação de uma gota de colírio de tetracaína a 0,5%;
- 2) Utilizando-se agulha 13x4,5 realiza-se a infiltração da conjuntiva e do corpo do pterígio com 1,5 ml de lidocaína a 2% sem vasoconstrictores;
- 3) Exérese ampla da Tenon da região dissecada;
- 4) Dissecção da cabeça do pterígio na córnea com bisturi com lâmina curva;
- 5) Colocação da membrana amniótica como enxerto sobre a área dissecada inclusive a área corneana desepitelizada;
- 6) Sutura das bordas da membrana com a conjuntiva, usando fio mononylon 10.0;
- 7) Curativo oclusivo com associação de polimixina B, neomicina e dexametasona em apresentação de pomada.

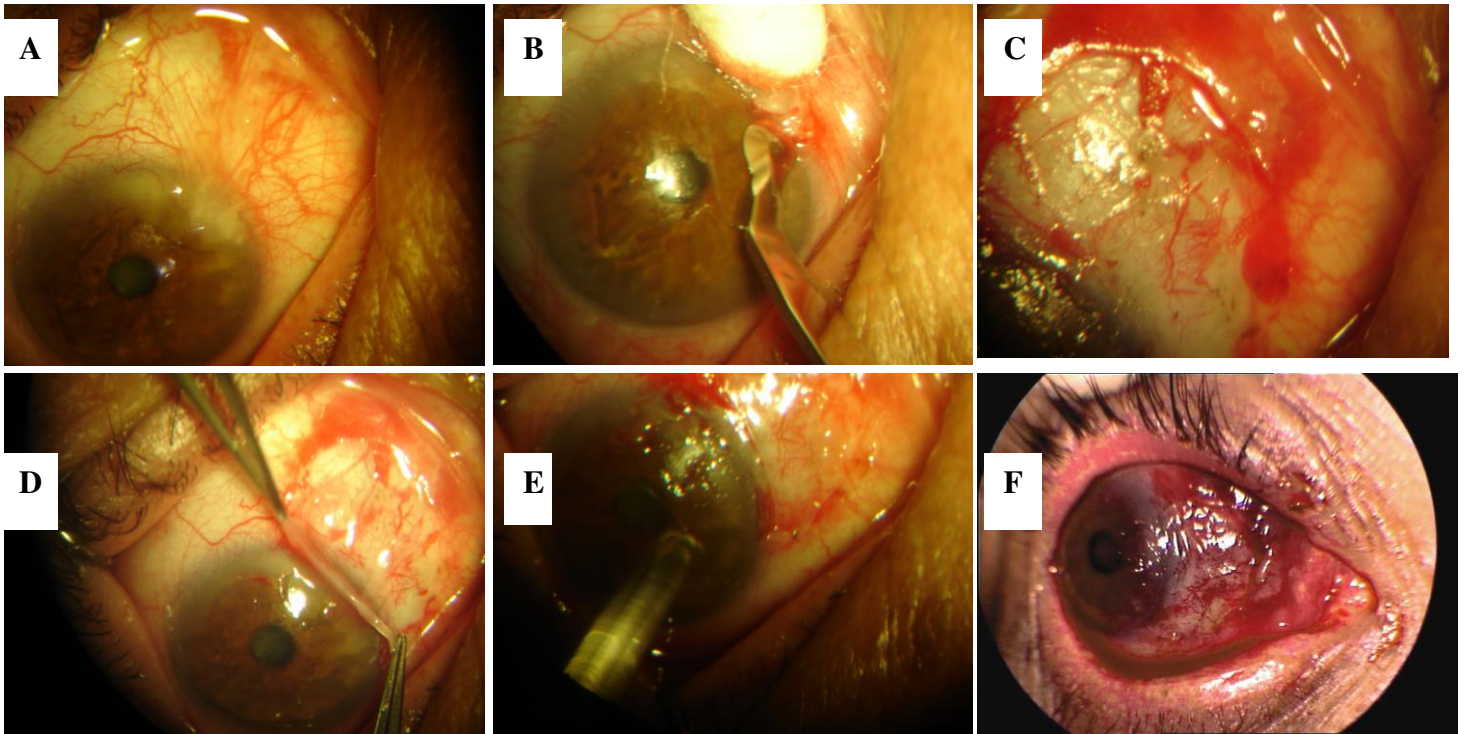


FIGURA 2-Cirurgia de transplante de membrana amniótica:(A) Pterígio primário grau II; (B) Dissecção da cabeça do pterígio; (C) Área nua de esclera após dissecção ampla de todo pterígio; (D) Colocação da membrana amniótica; (E) Início da sutura com ponto escleral; (F) Sutura

Técnica de rotação de retalho conjuntival. (Figura 3)

- 1) Instilação de uma gota de colírio de tetracaína a 0,5%;
- 2) Utilizando-se agulha 13x4,5 realiza-se a infiltração da conjuntiva e do corpo do pterígio com 1,5 ml de lidocaína a 2% sem vasoconstrictores;
- 3) Exérese ampla da Tenon da região dissecada;
- 4) Dissecção da cabeça do pterígio na córnea com bisturi com lâmina curva;
- 5) Dissecção do retalho conjuntival e deslizamento do mesmo para cobrir a área de esclera exposta
- 6) Sutura das bordas usando fio mononylon 10.0;
- 7) Curativo oclusivo com associação de polimixina B, neomicina e dexametasona em apresentação de pomada.

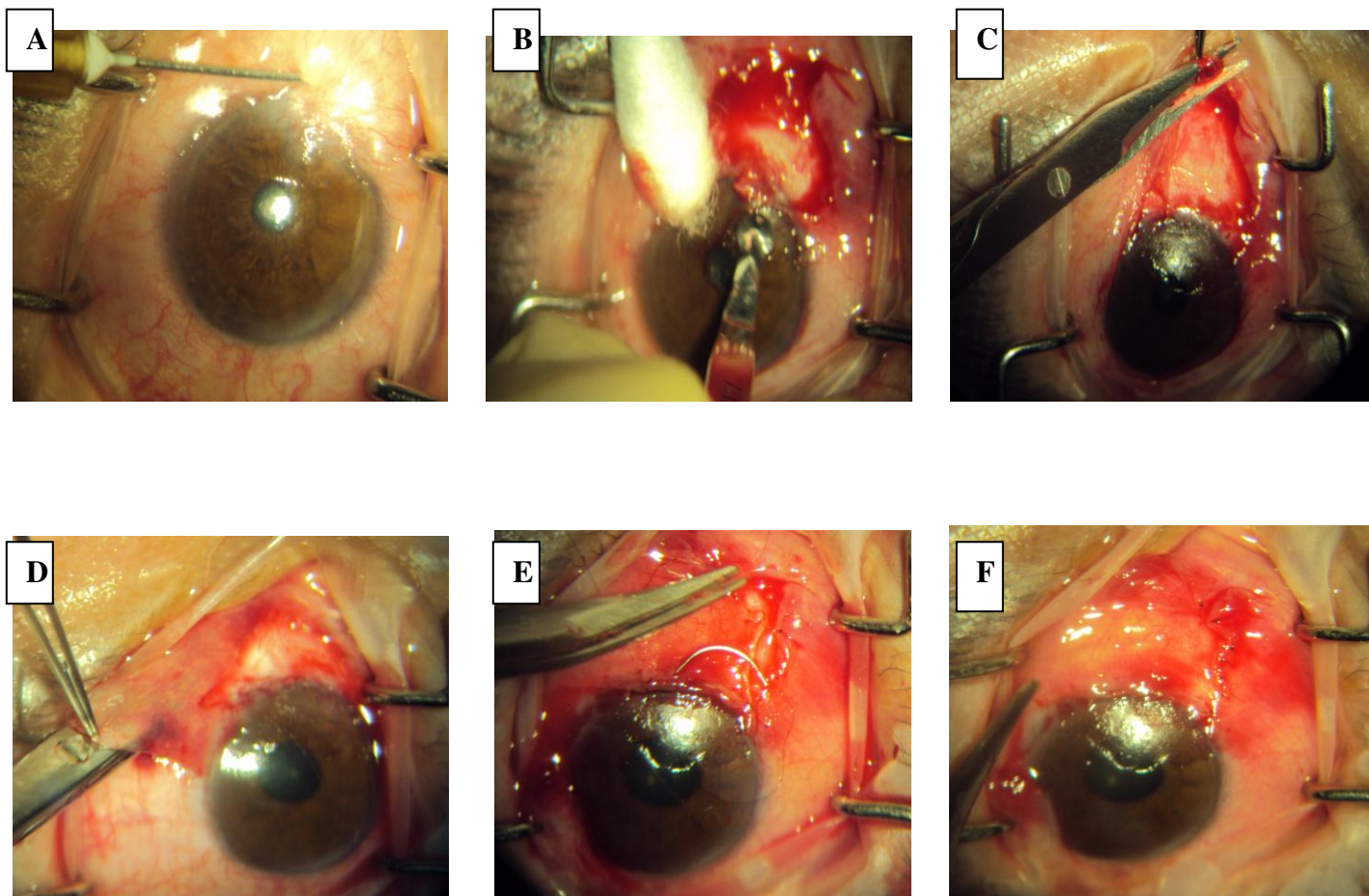


FIGURA 3 –Cirurgia de rotação de retalho conjuntival: (A) Pterígio primário grau II; (B) Dissecção da cabeça do pterígio; (C) Área nua de esclera após dissecção ampla de todo pterígio; (D) Dissecção do retalho conjuntival; (E) Rotação do retalho conjuntival e início da sutura com ponto escleral; (F) Sutura completa da área de esclera exposta

RESULTADOS

No grupo teste 76 pacientes (60,31%) eram do sexo masculino e 50 (39,69%) do sexo feminino. A média de idade foi de 35 anos (variando de 20 a 53 anos). Todos os pacientes eram de raça branca. No grupo controle 52 pacientes(50,98%) eram do sexo masculino e 50 (49,02%)do feminino. Todos pacientes eram de raça branca.

No grupo teste observou-se 8 casos de recidiva(6,35%) sendo 6 em pacientes dos sexo masculino e duas no sexo feminino. A média de idade desses pacientes foi de 39,6 anos (variando de 22 a 53 anos). As recidivas ocorreram em média com 3,3 meses (variando do 2º ao 7º mês) (tabela 1).

Cento e dois pacientes (80%) relataram estar muito satisfeitos com a estética e 63 pacientes (50%) queixaram-se de dor no pós operatório (até 48 horas) que cedia ao uso de analgésicos comuns administrados por via oral (gráfico I).

Em 120 pacientes (95,23%) foi observada a presença de secreção mucóide em fundo de saco conjuntival na 1ª semana pós-cirurgia. Não foi constatada formação de granuloma em nenhum paciente e nem de rejeição ao enxerto proposto. A hiperemia conjuntival pós operatória desapareceu no prazo médio de 13 dias (variando de 10 a 30 dias).

Tabela 1-Pacientes com quadro de recidiva no grupo teste

Paciente	Sexo	Idade (anos)	Mês da recidiva	Relato de dor nas 48 h pós- operatória.
03991	Masculino	22	2º	Sim
01119	Masculino	31	3º	Sim
83436	Masculino	39	2º	Sim
66497	Feminino	53	7º	Sim
06345	Masculino	27	2º	Sim
20857	Feminino	52	6º	Não
19019	Masculino	49	3º	Sim
53152	Masculino	44	2º	Sim

No grupo controle observou-se 17 casos de recidiva (16,67%) sendo 11 em pacientes do sexo masculino e 6 no sexo feminino. A média de idade desses pacientes

foi de 35,7 anos (variando de 20 a 50 anos). As recidivas ocorreram em média com 3,1 meses (variando do 1º ao 8º mês) (tabela 2).

Cinquenta e um pacientes (50%) relataram estar muito satisfeitos com a estética e 83 pacientes (79,41%) queixaram-se de dor no pós operatório (até 48 horas) que cedia ao uso de analgésicos comuns administrados por via oral (gráfico I).

Em 100 pacientes (98,03%) foi observada a presença de secreção mucóide em fundo de saco conjuntival na 1ª semana pós-cirurgia. Foram constatados seis casos(5,88%) de formação de granuloma. A hiperemia conjuntival pós operatória desapareceu no prazo médio de 18 dias (variando de 12 a 45 dias).

Tabela 2-Pacientes com quadro de recidiva no grupo controle

Paciente	Sexo	Idade (anos)	Mês da recidiva	Relato de dor nas 48 h pós-operatória.
98953	Masculino	49	2º	Sim
72484	Feminino	22	1º	Sim
73704	Feminino	48	4º	Sim
15917	Feminino	43	6º	Sim
85244	Masculino	41	2º	Sim
10268	Masculino	36	8º	Sim
99005	Feminino	25	1º	Sim
24122	Masculino	29	8º	Sim
97599	Feminino	32	1º	Sim
20380	Masculino	24	5º	Sim
63439	Masculino	25	3º	Sim
55087	Masculino	20	6º	Não
67312	Feminino	39	7º	Sim
35247	Masculino	46	2º	Sim
18619	Masculino	48	3º	Não
25332	Masculino	41	4º	Não
15191	Masculino	50	5º	Sim

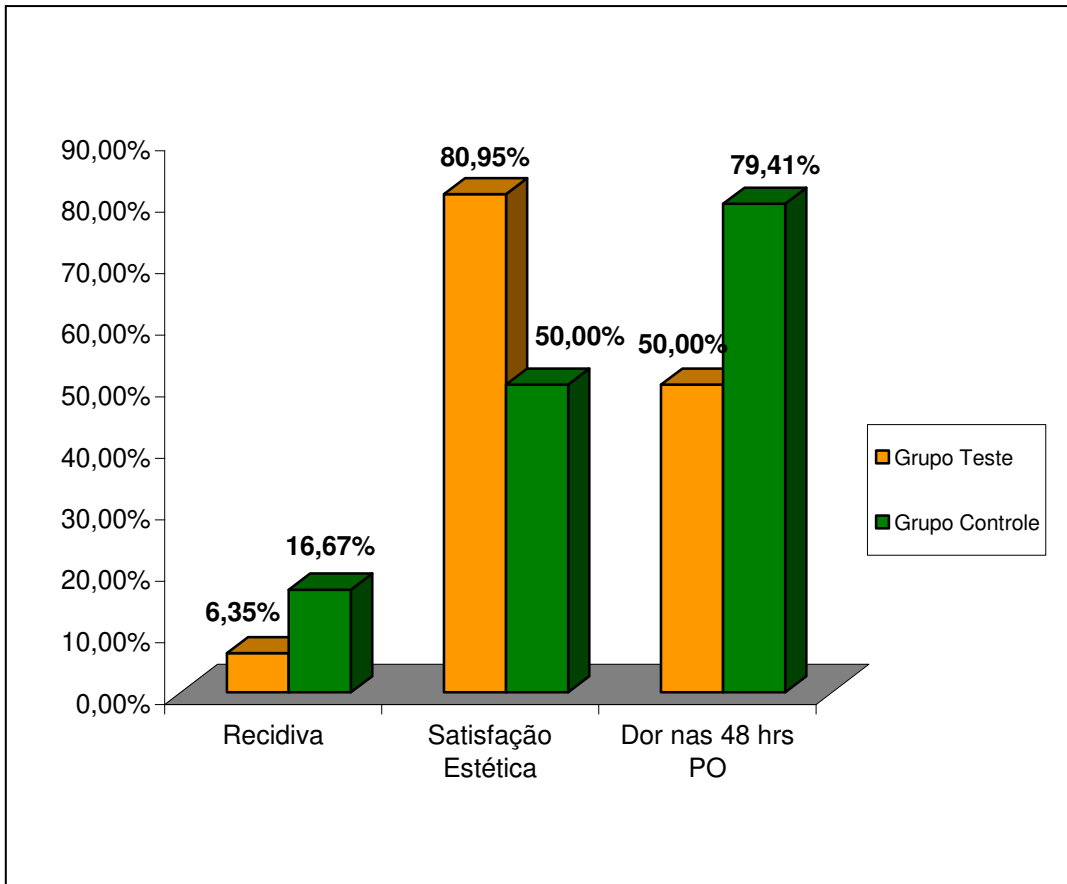


Gráfico 1-Resultados quanto aos critérios recidiva do pterígio, satisfação estética e dor no pós-operatório.

O z calculado foi de 2.48, portanto maior que o z da tabela viabilizando do ponto de vista estatístico a hipótese proposta do estudo.

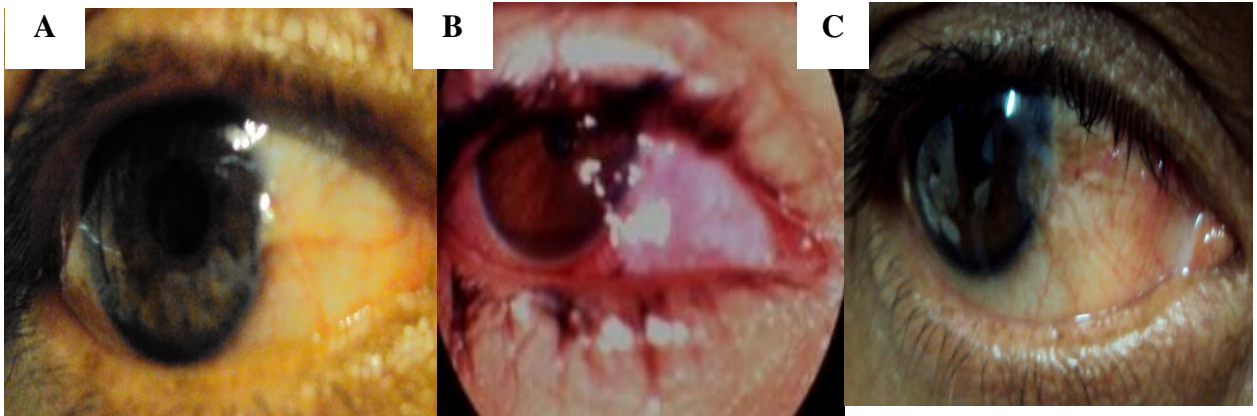


FIGURA 4- Paciente do sexo feminino (olho direito) com recidiva (A) Paciente no pré-operatório de pterígio grau II; (B) Paciente no primeiro dia pós-operatório de exérese de pterígio com membrana amniótica; (C) Paciente no sexto mês pós-operatório com recidiva do pterígio.

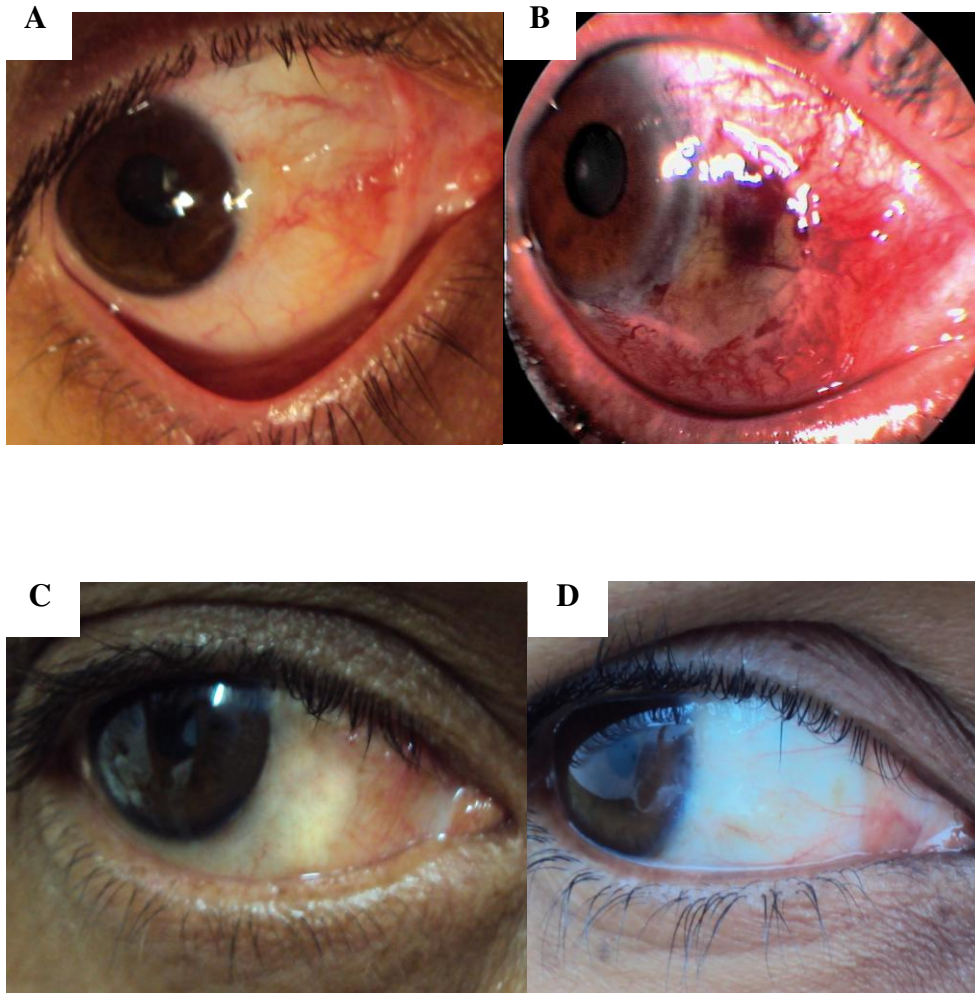


FIGURA 5-Paciente do sexo feminino (olho direito) sem recidiva. (A) Paciente no pré-operatório; (B) Paciente no primeiro dia pós-operatório de exérese de pterígio com membrana amniótica; (C) Paciente no sexto mês pós-operatório e (D) Paciente com um ano pós-operatório.

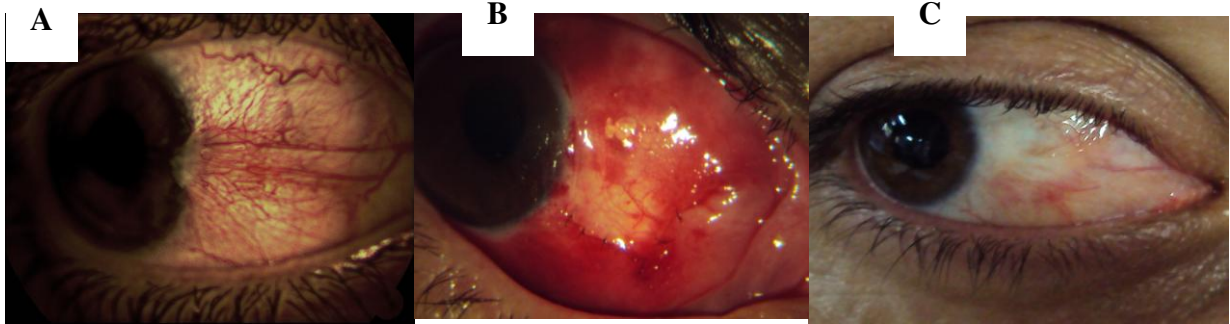


FIGURA 6-Paciente do gênero masculino (olho direito) sem recidiva. (A) Paciente no pré-operatório; (B) Paciente no primeiro dia pós-operatório de exérese de pterígio com rotação de retalho; (C) Paciente no sexto mês pós-operatório.

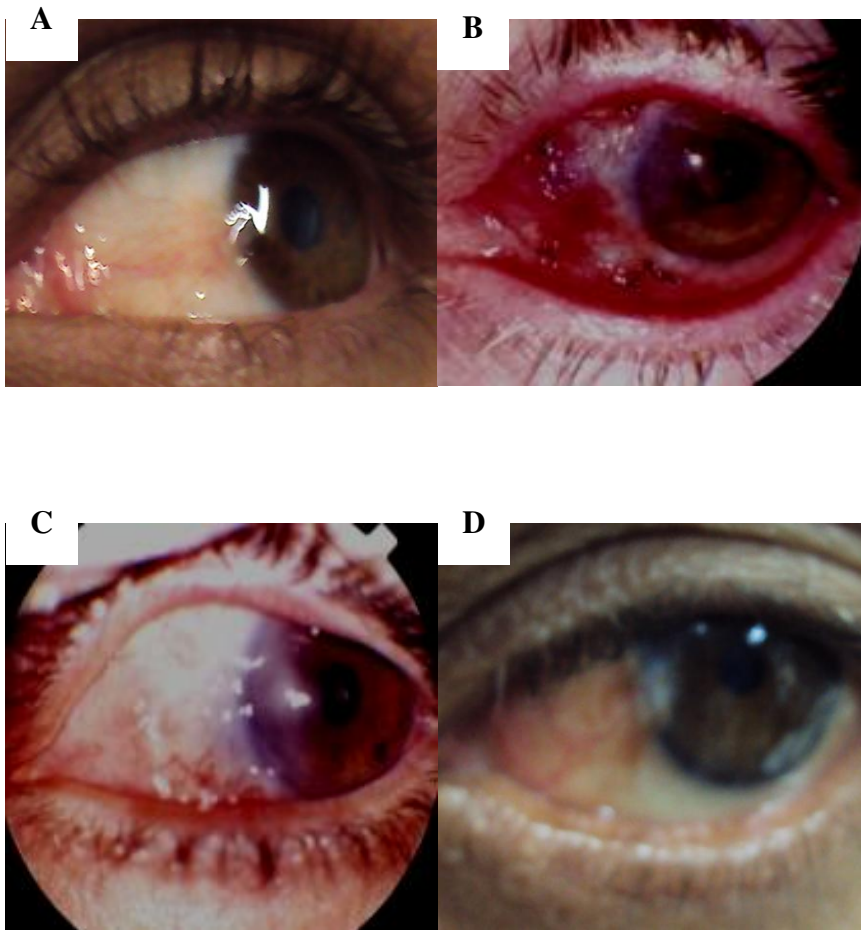


FIGURA 7-Paciente do gênero masculino (olho esquerdo) com recidiva (A) Paciente no pré-operatório de pterígio grau II; (B) Paciente no primeiro dia pós-operatório de exérese de pterígio com rotação de retalho; (C) Paciente no terceiro mês pós-operatório e (D) Paciente no sexto mês pós-operatório com recidiva do pterígio.

DISCUSSÃO

As técnicas disponíveis para o tratamento do pterígio devem ser avaliadas segundo dois critérios: segurança(ausência de complicações que comprometam a visão) e eficácia(ausência de recidiva)

Os índices de recidiva do pterígio citados na literatura são extremamente variáveis e dependem de diversos fatores como: amostra estudada, localização geográfica, tipo de atividade profissional do paciente, se a lesão é primária ou recidivada, tempo de seguimento, uso de tratamentos coadjuvantes, técnica cirúrgica empregada e mesmo a definição do que seria a recidiva. Todos estes fatores tornam muito difícil a comparação entre os estudos.

Com relação à idade, pessoas mais jovens têm mais chance de apresentar a lesão(88), o que não se confirmou nesse estudo, uma vez que indivíduos na faixa etária acima de 35 anos(média de idade nos dois grupos foi superior a essa) foram os mais acometidos.

A maioria dos estudos não revela predomínio estatisticamente significativo de gênero . Neste estudo a amostra foi predominante de gênero masculino. Por exercerem os indivíduos masculinos mais atividades laborativas com exposição solar, estariam eles mais predispostos ao desenvolvimento da lesão(23). Predomínio da lesão em mulheres está mais relacionado à procura do tratamento por estética do que por uma tendência de ocorrência da lesão relacionada ao sexo sendo esta observação fortemente consubstanciada pelas queixas dos indivíduos(89).As queixas mais observadas estão relacionadas a estética, no entanto o pterígio é causador de desconforto importante, uma vez que leva à quebra e desestabilização do filme lacrimal, criando áreas “secas” e predispondo a alterações corneanas.(89)

No presente estudo não procurou-se estabelecer a existência da correlação entre exposição solar e a presença da lesão . Esta é uma caracterização difícil de ser feita em nosso meio, uma vez que os indivíduos mudam de atividades com certa frequência, não sendo como mensurar a quantidade de exposição que a pessoa possa ter sofrido. Estudos feitos em outros países demonstram forte correlação positiva entre a exposição a radiação ultravioleta e o desenvolvimento do pterígio(90). Numa população do Saara foi verificado que a gravidade e a duração da exposição ao sol são importantes no desenvolvimento da

lesão(90).Em indivíduos que viveram 5 anos em latitudes menores que 30° e exercendo atividades predominantemente fora de casa, houve 40 vezes mais chance de desenvolver pterígio. Além disso, o uso de óculos com proteção UV e chapéu foram considerados medidas úteis para prevenção da lesão.

A membrana amniótica foi utilizada em cirurgias oculares pela primeira vez em 1940 no tratamento de simbléfaro e defeitos conjuntivais, sem resultados animadores, talvez pelo fato de ter sido usada a fresco e juntamente com córion(54).Foi visto que o córion é que possui atividade antigênica(91); no âmion, a ausência de leucócitos facilita a realização de transplantes, não havendo chance de rejeição, sendo por isso indicada a utilização apenas do âmion(92).

Nos últimos anos vários estudos foram realizados com membrana amniótica objetivando substituir o transplante autólogo de conjuntiva pelo alto potencial da membrana amniótica de reconstrução de superfícies (55, 93).

Neste estudo, a taxa de recidiva do pterígio com o uso de membrana amniótica foi de 6,35%. As taxas de recorrência encontradas na literatura são muito variáveis, mostrando valores entre 3% (94) a 52,6% (95). Na maior parte destes estudos o número de pacientes avaliados não ultrapassa 50 (média de 37), os critérios de inclusão e exclusão são vagos e não há sistema de aleatorização.

Comparando as técnicas de esclera nua, transplante autólogo de conjuntiva com limbo e transplante de membrana amniótica, OZER et al (96) avaliaram 173 pacientes e obtiveram ,respectivamente ,as seguintes taxas de recidiva para pterígios primários: 39,58%,14,29% e 23,08%.Amostras contendo pacientes com pterígios primários e recidivados foram alvo de alguns estudos recentes.KATIRCIOGLU, ALTIMARK E DUMAN(97) distribuíram os pacientes em três grupos de tratamento: transplante com membrana amniótica, transplante autólogo de conjuntiva e transplante autólogo de conjuntiva associado com injeção de mitomicina C intra-operatória.Os índices de recidiva para os pterígios primários foram respectivamente de 16%, 25% e 0%. Comparando-se transplante de membrana amniótica e transplante autólogo de conjuntiva, dois trabalhos

obtiveram taxas bem diferentes de recorrência em pterígios primários, respectivamente: 3,6% e 3,7%(98) ; 12,53% e 25%(95).

Acredita-se que a baixa taxa de recorrência no grupo teste neste estudo deva-se a extensa remoção do pterígio e dos mecanismos de ação da membrana amniótica, ressaltando-se a inibição da proliferação de fibroblastos por bloqueio da sinalização de TGF- β (71,99,100) e o desencadeamento da apoptose de células inflamatórias (73,75,78,101,102).

Complicações comumente encontradas nas pesquisas com o uso de membrana amniótica, como granuloma piogênico e simbléfaro (103), não foram observadas neste estudo, o que pode ser justificado pela colocação da membrana esticada sobre a superfície e com as abas cobertas pela conjuntiva, pela força de tração aplicada na sutura e pelo tipo de fio utilizado no procedimento.

Também não foram observadas rejeições com o transplante, nem quadros de infecções, o que pode ser justificado pelas propriedades imunológicas e antibactericida da membrana amniótica(104,105,106)

ALVES (21) cita que o tempo de seguimento dos pacientes submetidos a exérese de pterígio em revisão bibliográfica é de 6 a 12 meses, embora alguns trabalhos façam acompanhamento por 30 meses (107). A recidiva, segundo o mesmo autor, surge nos 12 primeiros meses, o que foi observado neste estudo (média de 3,3 meses).

O conforto pós operatório no estudo deve-se a propriedade analgésica da membrana amniótica. Vários estudos (108,109,110,111)referem que o conforto pós-operatório quando outras técnicas são aplicadas é menor (média de 80% referem dor nas 48 primeiras horas pós-operatória). A maior parte dos pacientes com recidiva queixavam dor no pós-operatório imediato. No entanto não podemos afirmar que a dor seja um sinal prodrômico para recidiva. A dor se deve a manipulação cirúrgica com liberação de mediadores álgicos presentes no campo imunológico conjuntival, escleral e tenoniano . (112,113,114)

A satisfação estética dos pacientes do grupo teste pode ser explicada pela não vascularização da membrana (aspecto de transparência) e pela fina espessura como já foi abordado por outros autores. (93,110,115).

Estudos(116,117,118,119) mostraram resultados discordantes quando comparadas as técnicas de transplante autólogo de conjuntiva com limbo e sem limbo.As taxas de recidiva variam de 0% a 17%.

YOUNG et al(120) estudaram a associação entre rotação de retalho conjuntival e mitomicina intra-operatória(0.02% 5 minutos) em 67 pacientes com pterígio primário e obtiveram 3% de recidiva..Outros trabalhos (36,121,122)com técnicas diferentes no entanto com uso de mitomicina intra-operatória(0.02% 5 minutos) demonstram taxas de recidiva baixas e boa segurança.Devido ao fato de que a toxicidade da mitomicina aumenta drasticamente com aumento da dose cumulativa, muitos pesquisadores têm visto a aplicação única intra-operatória da mitomicina diretamente na esclera como uma maneira de diminuir a incidência de complicações locais, como esclerose necrosante, iridociclite, perfuração de córnea ou esclera, edema corneano , fotofobia, entre outros(127,128).Infelizmente, complicações locais significativas têm ocorrido mesmo com uso intra-operatório de mitomicina.Acredita-se que isso ocorra devido a ação sobre o endotélio corneano da mitomicina.IBANEZ et al(123) sugerem o uso intracaruncular de mitomicina 0,01% e ciclosporina 1% demonstrando uma taxa de recidiva de 7,5%.Em outros estudos(44,124) o uso de ciclosporina 0,05% em forma de colírio no pós operatório de exérese de pterígio com transplante autólogo de conjuntiva mostram uma taxa de recidiva de 12,9%

Embora seja difícil comparar diretamente os resultados dos vários trabalhos, podemos chegar a algumas conclusões em relação ao uso de mitomicina em cirurgias de pterígio: a) é um adjuvante útil e eficaz para diminuir a recorrência de pterígio após a exérese ; b) o uso intra-operatório é tão eficaz quanto e mais seguro que o uso de gotas no pós operatório ;c) mesmo o uso intra-operatório não é isento de riscos de complicações sérias e o acompanhamento a longo prazo é necessário sempre que for usada ; d) deve ser reservada para os pterígios recorrentes e para os casos primários mais severos.

Outros tratamentos adjuvantes tem sido sugeridos como por exemplo o uso de 5-fluorouracil e bevacizumab .VALEZI et al(46) propuseram a utilização de 0,2 ml de 5-fluorouracil no final da cirurgia e observaram ser uma tática segura no entanto com taxa de recorrência alta tanto em pterígios primários como recidivados(35,7% e 36,4%, respectivamente).Já o uso de bevacizumab é ainda mais controverso. Alguns autores(48) sugerem a utilização de 0,05 ml subconjuntival da droga por 7 semanas para melhora da vermelhidão e sensação de irritação ocular.Outros autores (47)sugerem o uso em forma de colírio 2 a 8 vezes por dia por 24 semanas pós transplante autólogo de conjuntiva no entanto as taxas de recorrência e complicações ainda são significativas e amostra pequena(5 pacientes). WU et al(125) relata o uso em forma de colírio 4vezes por dia durante 3 meses num paciente já submetido a cirurgia onde foi observado o início de uma neovascularização limbar demonstrando possível recorrência.O resultado foi a regressão da neovascularização.

HIRST et al(126) realizaram um estudo anatomopatológico de 533 pterígios e observaram uma associação de 9,8% dos mesmos com neoplasia escamosa da conjuntiva o que sugere que nós devemos solicitar em todos os pterígios extirpados a avaliação anatomopatológica, o que não foi realizado em nenhum caso do presente estudo.

Estudos recentes(80,81,82, 83,127,128)tem sugerido o uso de cola de fibrina em cirurgias oftalmológicas entre elas a de exérese de pterígio. A aplicação de adesivos de fibrina visa proporcionar a aderência entre os tecidos durante procedimentos cirúrgicos tornando-se uma alternativa ao uso de suturas . Alguns estudos comparativos entre a utilização do selante de fibrina e sutura com vycril para fixação do transplante autólogo de conjuntiva na exérese de pterígio observaram um tempo cirúrgico e uma prevalência estatisticamente menor de quemose, hiperemia e sintomatologia pós operatória no grupo tratado com cola.A utilização da cola biológica para o fechamento da conjuntiva parece proporcionar menor reação inflamatória conjuntival que as suturas, especialmente as de vycril, o que é importante para o sucesso das cirurgias de exérese de pterígio.

Acredito que a confiabilidade do presente estudo se deva a fatores principais: tamanho da amostra, critérios de inclusão e exclusão claras, definição do critério de recidiva e tempo de seguimento dos pacientes.

CONCLUSÃO

O transplante de membrana amniótica mostrou-se eficaz quanto a baixa recidiva e segurança no tratamento cirúrgico do pterígio primário. Podemos afirmar que o mesmo deva ser considerado como primeira escolha no tratamento cirúrgico do pterígio primário.

**REFERÊNCIAS
BIBLIOGRÁFICAS**

1. Ergin A, Bozdogan O. Study on tear function abnormality in pterygium. *Ophthalmologica*. 2001;215(3):204-8.
2. Holland EJ, Schwartz GS. The evolution of epithelial transplantation for severe ocular surface disease and a proposed classification system. *Cornea*. 1996; 15:549-56.
3. Kenyon KR, Hersh PS, Starck T, Fogle JA. Corneal dysgenes, dystrophies, degenerations. *Duane's Clinical Ophthalmology Philadelphia*. JB Lippinott. 1994; 16(4).
4. Nakagami T, Watanabe L, Murakami A, Okisaka S, Ebihara N. Expression of stem cell factor in pterygium. *Jpn J Ophthalmol*. 2000;44(3):193-7.
5. Barraquer J I. Etiology, pathogenesis, and treatment of the pterygium. *Transactions of the New Orleans Academy of Ophthalmology, Symposium on Medical and Surgical Diseases of the Cornea*. Mosby, St. Louis, 1980;167-78.
6. Panchapakesan J, Hourihan F, Mitchell P. Prevalence of pterygium and pinguecula: The blue mountains eye study. *Aust N Z J Ophthalmol*. 1998;26 Suppl 1:S2-5.
7. Taylor HR. Ultraviolet radiation and the eye: an epidemiology study. *Trans Am Ophthalmol Soc*. 1989;87:802-853.
8. Mackenzie FD, Hirst LW, Battistutta D. Risk analysis in the development of pterigia. *Ophthalmology*.1992;99:1056-1061.
9. Spandidos DA, Sourvinos G, Kiaris R, Tsampralakis J. Mic-rosatellite instability and loss of heterozygosity in human pterygia. *Br J Ophthalmol*. 1997;81:496.
10. Detorakis ET, Sourvinos G, Spandidos DA. Detection of herpes simplex virus and human papiloma virus in ophthalmic pterygium. *Cornea*.2001;20(2):164-7.

11. Shellini SA, Hoyama E, Shiratori CA, Sakamoto RH, Candeias JM. Lack of papillomavirus (HPV) in pterygia of a Brazilian sample. *Arq Bras Oftalmol.* 2006 Jul;69(4):519-21.
12. Chowers L, Pe'er J, Zamir E, Livni N, Llsar M, Frucht-Pery J. Proliferative activity and p53 expression in primary and recurrent pterygia. *Ophthalmology.* 2001;108(5):985-8.
13. Ueda Y, Kanazawa S, Kitaoka T, Dake Y, Ohira A, Quertani AM, et al. Immunohistochemical study of p53, p21 and PCNA in pterygium. *Acta Histochem.* 2001;103(2):159-65.
14. Di Girolamo N, Coroneo MT, Wakefield D. Active matrilysin (MMP-7) in human pterygia: potential role in angiogenesis. *Invest Ophthalmol Vis Sci.* 2001; 42(9):1963-8.
15. Di Girolamo N, Wakefield D, Coroneo MT. Differential expression of matrix metalloproteinases and their tissue inhibitors at the advancing pterygium head. *Invest Ophthalmol Vis Sci.* 2000;41(13):4142-9.
16. Park TK, Jin KH. Telomerase activity in pterygeal and normal conjunctival epithelium. *Korean. J Ophthalmol.* 2000;14(2):85-9.
17. Tsironi S, Loachim E, Machera M, Aspiotis M, Agnanti N, Psilas K. Presence and possible significance of immunohistochemically demonstrable metallothionein expression in pterygium versus pinguecula and normal conjunctiva. *Eye.* 2001;15(Pt1):89-96.
18. Alemany Gonzalez MT, Padron Alvarez V, Martin Valdes ME, Garcia Gonzalez F. Autoplasia conjuntival en el pterigium primario. *Rev Cuba Oftalmol.* 1996;9(2):81-5.

19. Puangsricharern V, Tseng SCG. Cytologic evidence of corneal diseases with limbal stem cell deficiency. *Ophthalmology*. 1995;102:1476-85.
20. Burato L, Phillips RL, Conito G. *Pterygium surgery*. New Jersey. 2000;slack.
21. Alves MR. Contribuição ao estudo dos efeitos locais do Tiotepa no pós-operatório do pterígio. *Arq Bras Oftal*. 1990;53(5):203-9.
22. Oner FH, Kaderli B, Durak L, Cingil G. Analysis of the pterygium size inducing marked refractive astigmatism. *Eur J Ophthalmol*. 2000;10(3):212-4.
23. Detorakis ET, Spandidos DA. Pathogenetic mechanisms and treatment options for ophthalmic pterygium: trends and perspectives. *Int J Mol Med*. 2009 Apr;23(4):439-47.
24. Bruni FL, Schellini AS, Jaqueta E, Padovani CR. Transplante de membrana amniótica para tratamento do pterígio recidivado. *Arq Bras Oftal*. 2001;64:195-8.
25. Haro Haro, DE. Aspectos quirúrgicos del pterigión. *Rev Peru Oftalmol*. 1984;10(1):37-41.
26. Kwitko S, Marinho D, Barcaro S, Et Al. Allograft conjunctival transplantation for bilateral ocular surface disorders. *Ophthalmology*. 1995;102:1020-5.
27. Mccoombes JA, Hirst LW, Isbell GP. Sliding Conjunctival flap for the treatment of primary pterygium. *Ophthalmology*. 1994;101:169-73.
28. Dayanir V, Kaplan A, Polatli O. Excessive granulation tissue at the harvest site following pterygium surgery with conjunctival autograft: a clinicopathological case report. *Clin Experiment Ophthalmol*. 2009 may;37(4):415-7.
29. Riordan-Eva P, Kielhorn I, Ficker LA, Mcg.Steele AD, Kirkness CM. Conjunctival autografting in the surgical management of pterygium. *Eye*. 1993;7:634-8.

30. Tsai RJF, Sun TT, Tseng SCG. Comparison of limbal and conjunctival autograft transplantation for corneal surface reconstruction in rabbits. *Ophthalmology*. 1990;97:446-55.
31. Dusenbery KE, Alul IH, Holland EJ, Khan FM, Levitt SH, B irradiation of recurrent pterygia-results and complications. *Int J Radiat Oncol Biol Phys*.1992;24:315-20.
32. Fujishima H, Shimazaki J, Tsubota K. Temporary corneal stem cell dysfunction after radiation therapy. *Br J Ophthalmol*.1996;80:911-4.
33. Smith RA, Dzugas AS, Kosko P. Postoperative beta irradiation for control of pterygium. *J Miss State Med Assoc*. 2001;42(6):167-9.
34. Robertson DM, Creasman JP. Effects of topical thio-tepa on rat eyes. *Am J Ophthalmol*. 1972;73(1):73-7.
35. Chen PP, Ariyasu RG, Kaza V, La Bree LD, Mc Donnell PJ. A randomized trial comparing mitomycin C and conjunctival autograft after excision of primary pterygium. *Am J Ophthalmol*. 1995;120:151-60.
36. Avisar R, Apel I, Avisar I, Weinberger D. Endothelial cell loss during pterygium surgery: importance of timing of mitomycin C application. *Cornea*. 2009 Sep;28(8):879-81.
37. Lee S-H, Tseng SCG. Amniotic membrane transplantation for persistent epithelial defects with ulceration. *Am J Ophthalmol*. 1997;123:303-12.
38. Mypet C, Oko H. Results of intra-operative 0.5mg/ml mitomycin C with 20mg depo steroid in the treatment of primary pterygium. *Cent Afr J Med*. 2000;46(12):330-2.

39. Ewing-Chow DA, Romanchuk KG, Gilmour GR, Underhill JH, Climenhaga DB. Corneal melting after pterygium removal followed by topical mitomycin C therapy. *Can J Ophthalmol.* 1992;27:197-9.
40. Kunitomo N, Mori S. Studies on the pterygium. Part 4. A treatment of the pterygium by mitomycin C instillation. *Acta Soc Ophthalmol Jpn*, 1963;67:601-8.
41. Reyes EE, Villa AR. Autoinjerto conjuntival vs mitomicina-c preparada al 0.02 en el tratamiento del pterigión primario. *Rev Mex Oftalmol.* 2000;74(5):247-51.
42. Losada Rodriguez AN, Zenteno Aparicio J, Villanueva Marin P, Borgono A, Schwaderer UH. Pterigium con mitomicina-C al 0.02 porciento: resultados y complicaciones. *Arch Chil Oftalmol.* 1998;55(2):31-4.
43. Cardillo JÁ, Alves MR, Ambrosio LE, Potério MB, Jose NK. Single intraoperative application versus postoperative mitomycin C eye drops in pterygium surgery. *Ophthalmology.* 1995;102(12):1949-52.
44. Diaz L, Villegas VM, Emanuelli A, Izquierdo NJ. Efficacy and safety of intraoperative mitomycin C as adjunct therapy for pterygium surgery. *Cornea.* 2008 Dec;27(10):1119-21.
45. Schellini SA, Shirotoni CN, Spirandelli PH, Shiretoni CA, Podovani CC. Uso do 5-Fluoracil no intra-operatório de cirurgia de pterígio. *Arq Brás Oftalmol.* 2000;63(2):111-4.
46. Valezi VG, Schellini SA, Viveiros MM, Padovani CR. Safety and efficacy of intraoperative 5-fluorouracil infiltration in pterygium treatment. *Arq Bras Oftalmol.* 2009 Mar;72(2):169-73.

47. Mauro J, Foster CS. Pterygia: pathogenesis and the role of subconjunctival bevacizumab in treatment. *Semin Ophthalmol*. 2009 May;24(3):130-4.
48. Teng CC, Patel NN, Jacobson L. Effect of subconjunctival bevacizumab on primary pterygium. *Cornea*. 2009 May;28(4):468-70.
49. Leippi S, Grehn F, Geerling G. Antiangiogenic therapy for pterygium recurrence. *Ophthalmologie*. 2009 May;106(5):413-9.
50. Tseng SC, Prabhassawat P, Lee SH. Amniotic Membrane transplantation for conjunctival surface reconstruction. *Am J Ophthalmol*. 1997;124:765-74.
51. Danforth DM, Hull RW. The microscopic anatomy of the fetal membranes with particular reference to the detailed structure of the amnion. *Am J Obstet Gynecol*. 1958;75:536-50.
52. Bleggi-Torres LF, Werner B, Piazza MJ. Ultrastructural study of the normal human amniotic membrane. *J Bras Patol*. 1998;34(3):140-3.
53. Gris O, Wolley-Dod CH, Guell JL, et al. Histologic findings after amniotic membrane in the human cornea. *Ophthalmology*. 2002;109:508-12.
54. De Roth A. Plastic repair of conjunctival defects with fetal membrane. *Arch Ophthalmol*. 1940;23:522-5.
55. Kim JC, Tseng SCG. Transplantation of preserved human amniotic membrane for surface reconstruction in severely damaged rabbit corneas. *Cornea*. 1995;14:473-84.
56. Monteiro ECL, Schellini AS, Marques MEA, Kamegasawa A, Padovani CR. Tratamento da úlcera corneana experimental com membrana amniótica. *Arq Bras Oftalmol*. 2000;63:33-7.

57. Shimazaki J, Yang HY, Tsubota K. Amniotic Membrane transplantation for ocular surface reconstruction in patients with chemical and thermal burns. *Ophthalmology*. 1997;104:2068-76.
58. Solomon A, Meller D, Prabhasawat P, John T, Espana EM, Steuhl K-R, et al. Amniotic membrane grafts for nontraumatic corneal perforations descemetocelles, and deep ulcers. *Ophthalmology*. 2002;109:694-703.
59. Tsubota K, Satake Y, Ohyama M, et al. Surgical reconstruction of the ocular surface in advanced ocular cicatricial pemphigoid and Stevens-Johnson syndrome. *Am J Ophthalmol*. 1996;122:38-52.
60. Meller D, Tseng SCG. In vitro conjunctival epithelial differentiation on preserved human amniotic membrane. *Invest Ophthalmol Vis Sci*. 1998;39:S428.
61. Azuara-Blanco A, Pillai CT, Sarhan A, Dua HS. Amniotic Membrane Transplantation for ocular surface reconstruction. *Invest Ophthalmol Vis Sci*.
62. Kim JC, Tseng SCG. The effects on inhibition of corneal neovascularization after human amniotic membrane transplantation in severely damage rabbit corneas. *Ophthalmol*. 1995;9:32-46.
63. Prabhasawat P, Kosrirukvongs P, Booranapong W, Vajjaradul Y. Amniotic membrane transplantation for ocular surface reconstruction. *J Med Assoc Thai*. 2001;84(5):705-18.
64. Barton K, Budenz DL, Khaw PT, Tseng SC. Amniotic membrane transplantation in glaucoma surgery [abstract]. *Invest Ophthalmol Vis Sci*. 1997;38:S473.
65. Barton K, Budenz DL, Khaw PT, Tseng SC. Glaucoma filtration surgery using amniotic membrane transplantation. *Invest Ophthalmol Vis Sci*. 2001; 42(8):1762-8.

66. Choi YS, Kim JY, Wee WR, Lee JH. Effect of the application of human amniotic membrane on rabbit corneal wound healing after excimer laser PRK. *Cornea*. 1998;17:389-95.
67. Prabhasawat P, Tseng SCG. Impression cytology study of epithelial phenotype of ocular surface reconstructed by preserved human amniotic membrane. *Arch Ophthalmol*. 1997;115:1360-7.
68. Tseng SCG, Prabhasawat P, Barton K, Gray T, Meller D. Amniotic membrane transplantation with or without limbal allografts for corneal surface reconstruction in patients with limbal stem cell deficiency. *Arch Ophthalmol*. 1998;116:431-41.
69. Anderson DF, Ellies P, Pires RT, Tseng SC. Amniotic membrane transplantation for partial limbal stem cell deficiency. *Br J Ophthalmol*. 2001;85(5):567-75.
70. Fukuda K, Chikama T, Nakamura M, Nishida T. Differential distribution of subchains of the basement membrane components type IV collagen and laminin among the amniotic membrane, cornea and conjunctiva. *Cornea*. 1999;18:73-9.
71. Choi TH, Tseng SC. In vivo and in vitro demonstration of epithelial cell-induced myofibroblast differentiation of keratocytes and an inhibitory effect by amniotic membrane. *Cornea*. 2001;20(2):197-204.
72. Hao Y, Ma DH, Hwang DG, Kim WS, Zhang F. Identification of antiangiogenic and antiinflammatory proteins in human amniotic membrane. *Cornea*. 2000;19(3):348-52.
73. Shimmura S, Shimazaki J, Ohashi Y, Tsubota K. Antiinflammatory effects of amniotic membrane transplantation in ocular surface disorders. *Cornea*. 2001;20(4):408-13.

74. Kim, JS; Kim, JC; Na, BK; Jeong, JM; Song, CY. Amniotic membrane patching promotes healing and inhibits proteinase activity on wound healing following acute corneal alkali burn. *Exp Eye Res.* 2000; 70(3):329-37.
75. Wang LJ, Lai WT, Liou SW, Chiu CZ, Hu FR, Kao WW, et al. Impression cytology of pterygium. *J Ocul Pharmacol Ther.* 2000;16(6):519-28.
76. Koizumi, N; Fullwood, NJ; Bairaktaris, G; Inatomi, T; Kinoshita, S; Quantock, AJ. Cultivation of corneal epithelial cells on intact and denuded human amniotic membrane. *Invest Ophthalmol Vis Sci.* 2000;41(9):2506-13.
77. Koizumi, NJ; Inatomi, TJ; Sotozono, CJ; Fullwood, NJ; Quantock, AJ; Kinoshita, S. Growth factor mRNA and protein in preserved human amniotic membrane. *Curr Eye Res.* 2000;20(3):173-7.
78. Na BK, Hwang JH, Shin EJ, Song CY, Jeong JM, Kim JC. Analysis of human amniotic membrane components as proteinase inhibitors for development of therapeutic agent of recalcitrant Keratitis. *Invest Ophthalmol Vis Sci.* 1998;39:S90.
79. Koizumi N; Inatomi T; Suzuki T; Sotozono C; Kinoshita S. Cultivated corneal epithelial stem cell transplantation in ocular surface disorders. *Ophthalmology.* 2001;108(9):1569-74.
80. Bahar I, Weinberger D, Dan G, Avisar R. Pterygium surgery: fibrin glue versus vicryl sutures for conjunctival closure. *Cornea.* 2006 Dec;25(10):1168-72.
81. Farid M, Pirnazar JR. Pterygium recurrence after excision with conjunctival autograft: a comparison of fibrin tissue adhesive to absorbable sutures. *Cornea.* 2009 Jan;28(1):43-5.

82. Duchesne B; TahI H; Galand A . Use of human fibrin glue and amniotic membrane transplant in corneal perforation. *Cornea*. 2001; 20(2):230-2.
83. Szueman P, Warga M, Guisonti S, Roters S, Roberbach JM, Aisenbey S et al. Sutureless amniotic membrane fixation using fibrin glue for ocular surface reconstruction in a rabbit model. *Cornea*. 2006;25(4):460-6.
84. Eye Bank Association of America. Medical Standards, June 1993. Washington: EBAA, 1993.
85. Eye Bank Association of America. Procedures Manual, February 1992. Washington: EBAA,1992.
86. Kruse, FE; Jousen, AM; Rohrschneider, K; You, L; Sinn, B; Baumann, J; Vülcker, HE. Cryopreserved human amniotic membrane for ocular surface reconstruction. *Graefes Arch Clin Exp Ophthalmol*. 2000;238(1):68-75.
87. Adds PJ, Hunt CJ, Dart JK. Amniotic membrane grafts, “fresh” or frozen? A clinical and in vitro comparison. *Br J Ophthalmol*. 2001;85 (8):905-7.
88. Gulkilik G, Kocabora S, Taskapili M, Ozsutcu M. A new technique for pterygium excision: air-assisted dissection. *Ophthalmologica*. 2006;220(5):307-10.
89. Takahagi RU, Gonçalves F, Yamamoto RK, Viveiros MM, Schellini SA, Padovani CR. Eyeblink rate before and after pterygium exeresis. *Arq Brás Oftalmol*. 2008 May;71(3):381-4.
90. Inoran DJ, Halons FC. Pterygium and ultraviolet radiations: a positive correlation. *Br J Ophthalmol*. 1984;68(5):343-6.
91. Colucho G, Graham III WP, Greene AE, Matheson DW, Lynch D. Human amniotic membrane as a physiologic wound dressing. *Arch Surg*. 1974;109:370-3.

92. Adinolfi M, Akle CA, Mc Coll I, Fensom AH, Tansley L, Connolly P, et al. Expression of HLA antigens, B2 microglobulina and enzymes by human amniotic epithelial cells. *Nature*. 1982;295:325-7.
93. Dua, HS; Azuara-Blanco, A. Amniotic membrane transplantation. *Br J Ophthalmol*. 1999;83(6):748-52.
94. Solomon A, Pires RT, Tseng SC. Amniotic membrane transplantation after extensive removal of primary and recurrent pterygia. *Ophthalmology*. 2001;108(3):449-60.
95. Luanratanakorn P, Ratanapakorn T, Suwan-Apichon O, Chuck RS. Randomised controlled study of conjunctival autograft versus amniotic membrane graft in pterygium excision. *Br J Ophthalmol*. 2006 Dec;90(12):1476-80.
96. Ozer A, Yildirim N, Erol N, Yurdakul S. Long-term results of bar esclera, limbal-conjunctival autograft and amniotic membrane graft techniques in primary pterygium excisions. *Ophthalmologica*. 2009;223(4):269-73.
97. Katircioglu YA, Altmark EU, Dunan S. Comparison of the methods for the treatment of pterygium: amniotic membrane graft, conjunctival autograft and conjunctival autograft plus mitomycin C. *Orbit*. 2007;26(1):5-13.
98. Küçükerdönmez C, Akova YA, Altinörs DD. Comparison of conjunctival autograft with amniotic membrane transplantation for pterygium surgery: surgical and cosmetic outcome. *Cornea*. 2007 May;26(4):407-13.
99. Ferreira PCP, Roque L, Rumjanek VM, Golgher RR. Some biological properties of the human amniotic membrane interferon. *Mem Inst Oswaldo Cruz*. 1992;87(1):149-54.

100. Sato H, Shimazaki J, Shinozaki K, Tsubota K. Role of growth factors for ocular surface reconstruction after amniotic membrane transplantation. *Invest Ophthalmol Vis Sci.* 1998;39:S428.
101. Kurpakus-Wheater M. Laminin-5 is a component of preserved amniotic membrane. *Curr Eye Res.* 2001;22(5):353-7.
102. Meller, D; Tseng, SC. Conjunctival epithelial cell differentiation on amniotic membrane. *Invest Ophthalmol Vis Sci .* 1999;40(5):878-86.
103. Prabhasawa P, Barton K, Burkett G, Tseng SC. Comparison of conjunctival autografts amniotic membrane grafts and primary closure for pterygium excision. *Ophthalmology.* 1997;104:974-85.
104. Tananuvat N., Martin T. The results of amniotic membrane transplantation for primary pterygium compared with conjunctival autograft. *Cornea.*2004;23(5):458-63
105. Lefebvre S, Adrian F, Moreau P, Gourand L, Dausset J, Berrih-Aknin S, Carosella ED, Paul P. Modulation of HLA-G expression in human thymic and amniotic epithelial cells. *Hum Immunol.* 2000;61(11):1095-101.
106. Talmi YP, Sigler L, Inge E, Finkelstein Y, Zohar Y. Antibacterial properties of human amniotic membranes. *Placenta.* 1991;12:285-6.
107. Gomez Carrasquel RM, Colombo F. Reconstrucción de la superficie conjuntival com membrana amniótica posterior a la excisión de pterigión. *Rev Oftalmol.* 1999;55(1):13-25.
108. Anderson DF, Prabhasawat P, Alfonso E, Tseng SC. Amniotic membrane transplantation after the primary surgical management of band keratopathy. *Cornea.* 2001;20(4):354-61.

109. Franch A, Rama P, Lambiase A, Ponzin D, Caprioglio G. Human amniotic membrane transplantation. *Invest Ophthalmol Vis Sci.* 1998;39:S90.
110. Gabric N, Mravicic I, Dekaris I, Karaman Z, Mitrovic S. Human amniotic membrane in the reconstruction of the ocular surface. *Doc Ophthalmol.* 1999;98(3):273-83.
111. Gomes JAP, Komagome CM, Santos N, Chaves AP, Cunha MC, Freitas D. Membrana Amniótica nas cirurgias reconstrutivas da superfície ocular nas ceratoconjuntivites cicatriciais. *Arq Brás Oftalmol.* 1999;62:562-76.
112. Oguz H. Amniotic membrane grafting versus conjunctival autografting in pterygium surgery. *Clin Experiment Ophthalmol.* 2005;33(4):447-8.
113. Paridaens D, Beekhuis H, Van Den Bosch W, Remeyer L, Melles G. Amniotic membrane transplantation in the management of conjunctival malignant melanoma and primary acquired melanosis with atypia. *Br J Ophthalmol.* 2001; 85(6):658-61.
114. Pires RTF, Pires JLT, Tseng SCG. Transplante de membrana amniótica para reconstrução da superfície corneana e conjuntival. *Arq Bras Oftalmol.* 1999;62(3):340-50.
115. Gris O, Güell JL, Lopez-Navidad A, Caballero F, Del Campo Z. Application of the amniotic membrane in ocular surface pathology. *Ann Transplant.* 1999;4(3-4):82-4.
116. Hisrt LW. Recurrent pterygium surgery using pterygium extended removal followed by extended conjunctival transplant recurrence rate and cosmesis. *Ophthalmology* 2009 Jul;116(7):1278-86.
117. Madaras Z, Horváth K, Módis L. Limbo-conjunctival autografting in pterygium surgery. *Oftalmologia.* 2009;53(1):95-9.

118. Mashima Y, Yamada M, Yamada H, Tsunoda K, Arimoto M. Limbal autograft transplantations for chronic ocular surface failure. *Jpn J Clin Ophthalmol.* 1993;47:607-10.
119. Miyai, T; Hara, R; Nejima, R; Miyata, K; Yonemura, T; Amano, S. Limbal allograft, amniotic membrane transplantation, and intraoperative mitomycin C for recurrent pterygium. *Ophthalmology.* 2005;112(7):1263-7.
120. Young AL, Tam PM, Leung GY, Cheng LL, Lam PT, Lam DS. Prospective study on the safety and efficacy of combined conjunctival rotational autograft with intraoperative 0,02% mitomycin C in primary pterygium excision. *Cornea.* 2009 Feb;28(2):166-9.
121. Bahar I, Kaiserman I, Lange AP, Solomovic A, Levinger E, Sansanayudh W, Slomovic AR. The effect of mitomycin C on corneal endothelium in pterygium surgery. *Am J Ophthalmol.* 2009 Mar,148(3):475-6.
122. Ma DH, See LC, Liao SB, Tsai RJ. Amniotic membrane graft for primary pterygium: comparison with conjunctival autograft and topical mitomycin C treatment. *Br J Ophthalmol.* 2000;84(9):973-8.
123. Ibáñez M, Eugarríos MF, Calderón DI. Topical cyclosporin A and mitomycin C injection as adjunctive therapy for prevention of primary pterygium recurrence. *Ophthalmic Surg Lasers Imaging.* 2009 May;40(3):239-44.
124. Yalcin Tok O, Burcu Nurozler A, Ergun G, Akbas kocaoglu F, Duman S. Topical cyclosporine A in the prevention of pterygium recurrence. *Opfthalmologica.* 2008;222(6):391-6.

125. Wu PC, Kuo Hk, Tai MH, Shin Sj. Topical bevacizumab eyedrops for limbal-conjunctival neovascularization in impending recurrent pterygium. *Cornea*. 2009 Jan;28(1):103-4.
126. Hirst LW, Axelsen RA, Schwab I. Pterygium and associated ocular surface squamous neoplasia. *Arch Ophthalmol*. 2009 Jan.127(1):31-2.
127. Hall RC, Logan AJ, Wells AP. Comparison of fibrin glue with sutures for pterygium excision surgery with conjunctival autografts. *Clin Experiment Ophthalmol*. 2009 Aug;37(6):584-9.
128. Miranda-Rollón MD, Pérez-González LE, Sentieri-Ornarrementeria A, Martinez-Rodriguez R, Parente-Hernández B, Junceda-Moreno J. Pterygium surgery: comparative study of conjunctival autograft with suture versus fibrin adhesive. *Arch Soc Esp Oftalmol*. 2009 Apr;84(4):179-84.

ANEXOS

ANEXO 1

Tabela de Dígitos Aleatórios

0399110461 93716 16894 98953 73231 39528 72484 82474 25593
3855595554 32886 59780 09958 18065 81616 18711 53342 44276
1754673704 92052 46215 15917 06253 07586 16120 82641 22820
3264352861 95819 06831 19640 99413 90767 04235 13574 17200
6957268777 39510 35905 85244 35159 40188 28193 29593 88627

2412266591 27699 06494 03152 19121 34414 82157 86887 55087
6119630231 92692 61773 22109 78508 63439 75363 44989 16822
3053221704 10274 12202 94205 20380 67049 09070 93399 45547
0378897599 75867 20717 82037 10268 79495 04146 52162 90286
4822863379 85783 47619 87481 37220 91704 30552 04737 21031

8861819161 41290 67312 74857 15957 48545 35247 18619 13674
7129923853 05870 01119 92784 26340 75122 11724 74627 73707
2795458909 82444 99005 04921 73701 92904 13141 32392 19763
8086300514 20247 81759 45197 25332 69902 63742 78464 22501
3356460780 48460 85558 15191 18782 94972 11598 62095 36787

9089975754 60833 25983 01291 41349 19152 00023 12302 80783
7803870267 43529 06318 38384 74761 36024 00867 76378 41605
5598666485 88722 56736 66164 49431 94458 74284 05041 49807
8753908823 94813 31900 54155 83436 54158 34243 46978 35482
1681860311 74457 90561 72848 11834 75051 93029 47665 64382

3467758300 74910 64345 19325 81540 60365 94653 35075 33949
4530507521 61318 31855 14413 70951 83799 42402 56623 34442
5974767277 76503 34513 39663 77544 32960 07405 36409 83232
1652069676 11654 99893 02181 68161 19322 53845 57620 52606
6865227376 92852 55866 88448 03584 11220 94747 07399 37408

7937595220 01159 63267 10622 48391 31751 57260 68980 05339
3352126665 55823 47641 86225 31704 88492 99382 14454 04504
5958949067 66821 41575 49767 04037 30934 47744 07481 83828
2055491409 96277 48257 50816 97616 22888 48893 27499 98748
5940472059 43947 51680 43852 59693 78212 16993 35902 91386
4261429297 01918 28316 25163 01889 70014 15021 68971 11403
3499441374 70071 14736 65251 07629 37329 33295 18477 65622
9938541600 11133 07586 36815 43625 18637 37509 14707 93997
6649768646 78138 66559 64397 11692 05327 82162 83745 22567
4850923929 27482 45476 94515 25624 95096 67946 16930 33361

1547048355 88651 22596 83761 60873 43253 84145 20368 07126
2009498977 74843 93413 14387 06345 80854 09279 41196 37480
7378806533 28597 20405 51321 92246 80088 77074 66919 31678
6053045128 74022 84617 72472 00008 80890 18002 35352 54131
4437215486 65741 14014 05466 55306 93128 18464 79982 68416

1861119241 66083 24653 84609 58232 41849 84547 46850 52323
5831915997 08355 60860 29735 47762 46352 33049 69248 93460
6119967940 55121 29281 59076 07936 11087 96294 14013 31792
1862790872 00911 98936 76355 93779 52701 08337 56303 87315
0044158997 14060 40619 29549 69616 57275 36898 81304 48585

3262468691 14845 46672 61958 77100 20857 73156 70284 24326
6596173488 41839 55382 17267 70943 15633 84924 90415 93614
2028834060 39685 23309 10061 68829 92694 48297 39904 02115
5936295938 74416 53166 35208 33374 77613 19019 88152 00080
9978293478 53152 67433 35663 52972 38688 32486 45134 63545

ANEXO 2-PROTOCOLO DO PACIENTE:

Nº da Tabela: _____
Nome: _____ Sexo: _____ Idade: _____ Cor: _____

AVSC OD: _____

OE: _____

Ref. dinâmica: OD: _____ = _____

OE: _____ = _____

Ref. estatística: OD: _____ = _____

OE: _____ = _____

Biomicroscopia: _____

pterígio _____ x _____ mm □ olho

Tonometria: OD: _____ mm/g

OE: _____ mm/g

Fundoscopia indireta: _____

Cirurgia no dia ____ / ____ / _____

Grupo: _____

Bio: 1º P.O. _____ (Foto nº: _____)

15º P.O. _____

1º mês _____ (Foto nº: _____)

2º mês _____

3º mês _____

4º mês _____

5º mês _____

6º mês _____ (Foto nº: _____)

7º mês _____

8º mês _____

9º mês _____

10º mês _____

11º mês _____

12º mês _____ (Foto nº: _____)

Intercorrências: _____

Satisfação com a estética: _____

Dor nas 48 h PO: () SIM () NÃO

Desaparecimento da hiperemia conjuntival: _____ dias

ANEXO 3

Termo de consentimento dos pacientes envolvidos na pesquisa (Aprovado pelo CEP)

O presente estudo tem por objetivo avaliar uma nova possibilidade de técnica cirúrgica para correção de pterígio primário (aquele que nunca foi operado) com o uso de membrana amniótica humana. A membrana amniótica será colhida da placenta de mulheres que foram submetidas a parto Cesário e todos os exames para se evitar infecções no paciente alvo da pesquisa serão realizados (sorologia para toxoplasmose, sífilis, hepatite B, citomegalovírus e HIV). Os pacientes serão distribuídos em dois grupos:

Grupo 1 (teste): utiliza-se o transplante de membrana amniótica

Grupo 2 (controle): utiliza-se a técnica convencional de rotação de retalho.

Esperamos encontrar melhores resultados com o grupo 1. Esses resultados seriam a menor chance de recidiva, maior conforto e melhor estética pós-operatório, menor hiperemia ocular e menor risco de complicações. No entanto, a literatura médica mostra bons resultados com a técnica convencional (grupo 2). Os maiores riscos que existem é de rejeição e recidiva. Esses riscos podem prontamente ser corrigidos pelo cirurgião, assim que diagnosticados sem complicações para o paciente. O cirurgião responsável acompanhará todos os pacientes na primeira semana pós-operatório diariamente e depois todo mês até completar 12 meses. O paciente terá todo esclarecimento sobre a pesquisa e metodologia, inclusive sua inclusão no grupo 1 ou 2, tendo o direito de recusar a sua participação ou retirar seu consentimento em qualquer fase da pesquisa sem nenhum prejuízo ao seu tratamento ou penalidade pelo ato.

Garantimos sigilo sobre os dados confidenciais do paciente envolvido na pesquisa. As cirurgias não terão nenhum custo financeiro ao paciente e nem suas eventuais complicações.

De acordo,

Assinatura do paciente

Assinatura do cirurgião pesquisador.

ANEXO 4



**FACULDADE DE CIÊNCIAS MÉDICAS
COMITÊ DE ÉTICA EM PESQUISA**

☒ Caixa Postal 6111
13083-970 Campinas, SP
☎ (0__19) 3788-8936
fax (0__19) 3788-8925
✉ cep@head.fcm.unicamp.br

CEP, 21/05/02
(Grupo III)

PARECER PROJETO: N° 091/2002

I-IDENTIFICAÇÃO:

PROJETO: “COMPARAÇÃO ENTRE ROTAÇÃO DE RETALHO E TRANSPLANTE DE MEMBRANA AMNIÓTICA EM CIRURGIAS DE PTERÍGIO”

PESQUISADOR RESPONSÁVEL: Joaquim Pereira Paes
INSTITUIÇÃO: UNICAMP/Faculdade de Ciências Médicas
APRESENTAÇÃO AO CEP: 14/02/2002

II - OBJETIVOS

Avaliação da efetividade do uso da membrana amniótica para o tratamento do pterígio primário grau II.

III - SUMÁRIO

Pretende-se utilizar delineamento de grupo controle obtido por randomização, cujos pacientes receberão o tratamento convencional (rotação de retalho) e o grupo teste receberá retalho de membrana amniótica que, segundo dados disponíveis, deverá trazer menor taxa de recidiva, melhor aspecto estético e maior conforto pós-operatório.

IV - COMENTÁRIOS DOS RELATORES

Apesar de correto sob o aspecto metodológico, sob o aspecto ético o grupo controle ficará privado da esperada melhora introduzida pelo novo material (membrana amniótica). Como este grupo será submetido ao tratamento convencional, é eticamente mais aceitável comparar um grupo teste com um grupo controle obtido por avaliação retrospectiva.

V - PARECER DO CEP

O Comitê de Ética em Pesquisa da Faculdade de Ciências Médicas da UNICAMP, após acatar os pareceres dos membros-relatores previamente designados para o presente

caso e atendendo todos os dispositivos das Resoluções 196/96 e 251/97, bem como ter aprovado o Termo do Consentimento Livre e Esclarecido, assim como todos os anexos incluídos na Pesquisa, resolve aprovar sem restrições o Protocolo de Pesquisa supracitado.

VI - INFORMAÇÕES COMPLEMENTARES

O sujeito da pesquisa tem a liberdade de recusar-se a participar ou de retirar seu consentimento em qualquer fase da pesquisa, sem penalização alguma e sem prejuízo ao seu cuidado (Res. CNS 196/96 – Item IV.1.f) e deve receber uma cópia do Termo de Consentimento Livre e Esclarecido, na íntegra, por ele assinado (Item IV.2.d).

Pesquisador deve desenvolver a pesquisa conforme delineada no protocolo aprovado e descontinuar o estudo somente após análise das razões da descontinuidade pelo CEP que o aprovou (Res. CNS Item III.1.z), exceto quando perceber risco ou dano não previsto ao sujeito participante ou quando constatar a superioridade do regime oferecido a um dos grupos de pesquisa (Item V.3.).

O CEP deve ser informado de todos os efeitos adversos ou fatos relevantes que alterem o curso normal do estudo (Res. CNS Item V.4.). É papel do pesquisador assegurar medidas imediatas adequadas frente a evento adverso grave ocorrido (mesmo que tenha sido em outro centro) e enviar notificação ao CEP e à Agência Nacional de Vigilância Sanitária – ANVISA – junto com seu posicionamento.


Eventuais modificações ou emendas ao protocolo devem ser apresentadas ao CEP de forma clara e sucinta, identificando a parte do protocolo a ser modificada e suas justificativas. Em caso de projeto do Grupo I ou II apresentados anteriormente à ANVISA, o pesquisador ou patrocinador deve enviá-las também à mesma junto com o parecer aprovatório do CEP, para serem juntadas ao protocolo inicial (Res. 251/97, Item III.2.e)

Relatórios parciais e final devem ser apresentados ao CEP, de acordo com os prazos estabelecidos na Resolução CNS-MS 196/96.

Atenção: Projetos de Grupo I serão encaminhados à CONEP e só poderão ser iniciados após Parecer aprovatório desta.

VII - DATA DA REUNIÃO

Homologado na V Reunião Ordinária do CEP/FCM, em 21 de maio de 2002.


Prof. Dr. Sebastião Araújo
PRESIDENTE do COMITÊ DE ÉTICA EM PESQUISA
FCM / UNICAMP

ANEXO 5

Termo de Consentimento das Gestantes

Autorizo a utilização de minha placenta para preparação de membrana amniótica que será utilizada em pesquisa de cirurgias de exérese de pterígio. Autorizo ainda a realização de exames sorológicos e conhecimento destes resultados, que serão coletados do meu sangue e do cordão umbilical do meu bebê pelo pesquisador responsável.

Assinatura do paciente

Assinatura do pesquisador responsável