



José Ben-Hur Ferraz/Parente n.º 424

**ANGIOPLASTIA TRANSLUMINAL POR BALÃO
NOS TERRITÓRIOS DAS ARTÉRIAS ILÍACA
FEMORAL E POPLÍTEA.
TÉCNICA DE PUNÇÃO FEMORAL SOB VISÃO
DIRETA**

Este exemplar corresponde à versão final da dissertação de Mestrado, apresentada à Faculdade de Ciências Médicas da Unicamp, para obtenção do título de Mestre em Cirurgia, do médico JOSÉ BEN HUR FERRAZ PARENTE, Campinas, 19 de maio de 1993.


Prof. Dr.  John Cook Lane
- Orientador -

Dissertação apresentada à Faculdade de Ciências Médicas da Universidade Estadual de Campinas para obtenção do Título de Mestre no curso de Pós-Graduação em Cirurgia.

Orientador: Prof. Dr. John  Cook Lane

CAMPINAS

1993



FICHA CATALOGRAFICA ELABORADA PELA
BIBLIOTECA CENTRAL - UNICAMP

Parente, Jose Ben-Hur Ferraz

P215a Angioplastia transluminal por balao nos territorios das arterias iliaca, femoral e poplitea : tecnica de puncao femoral sob visao direta / Jose Ben-Hur Ferraz Parente. -- Campinas, SP : [s.n.], 1993.

Orientador : John Cook Lane
Dissertacao (mestrado) - Universidade Estadual de Campinas, Faculdade de Ciencias Medicas.

1. Angioplastia transluminar. 2. Dilatacao arterial transluminar. 3. Dilatacao. I. Lane, John Cook. II. Universidade Estadual de Campinas, Faculdade de Ciencias Medicas. III. Titulo.

20.CDD -616.131
-616.136
-616.131

Indices para Catalogo Sistemático:

1. Angioplastia transluminar 616.131
2. Dilatacao arterial transluminar 616.136
3. Dilatacao 616.131

A ELIZABETH, meu grande amor

Aos meus pais, ORMINDA E PARENTE, pelo amor, formação e paciência.

Aos meus pequenos, JOSÉ BEN-HUR, VICTOR, e MARCELO.

AGRADECIMENTOS

Ao Prof. Dr. John Cook Lane, Professor Titular e Chefe da Área de Moléstias Vasculares Periféricas da Faculdade de Ciências Médicas da UNICAMP, mestre e amigo, pela inestimável acolhida, que me possibilitou vivenciar o ambiente universitário, despertando o interesse pela pesquisa e vida acadêmica.

Ao Dr. Márcio Villaça, um irmão, grande amigo e mestre, que me iniciou na Cirurgia Vascular.

Ao amigo e professor Jean-Paul Marcadé, pelos ensinamentos, que permitiram a execução deste trabalho.

Aos Professores Doutores George Carchedi Luccas e João Potério Filho e aos Doutores Fabio Hüsemann Menezes, Ricardo Alexandre Germano e Eduardo Valença Barel pela contribuição na realização deste trabalho.

Aos residentes pelo apoio e disponibilidade, sempre presentes.

Ao amigo Eduardo Braga Potério meu reconhecimento pela editoração e confecção do material fotográfico.

Ao Sr. Rubens José Toledo pela valiosa colaboração na revisão ortográfica.

RESUMO

RESUMO

Analisou-se a bibliografia correspondente ao período entre 1964 e 1993, sobre angioplastia transluminal das artérias ilíaca, femoral e poplítea.

Foi descrita a experiência inicial com a técnica de punção da artéria femoral sob visão direta, em sala de cirurgia sob anestesia raquidiana ou peridural.

No período de outubro de 1990 a agosto de 1992, foram realizadas 15 angioplastias transluminais em 12 pacientes.

Foram realizadas quatro dilatações em artérias ilíacas, 10 dilatações em artérias femorais e uma dilatação em artéria poplítea.

No controle aos 30 e 180 dias, observaram-se bons resultados nas 4 angioplastias ilíacas, 7 bons resultados em dilatações femorais, um bom resultado em artéria poplítea, ocorrendo duas amputações pós-angioplastia no mesmo território, devido à presença de infecção, com pulso poplíteo presente, aos 180 dias. Observou-se uma reestenose da artéria femoral superficial.

Não foram observadas complicações no local de punção.

SUMÁRIO

RESUMO	vi
INTRODUÇÃO	1
1.1 Objetivos	2
1.2 Revisão da literatura	3
2 CASUÍSTICA E MÉTODO	8
2.1 Casuística	9
2.2 Método	9
2.2.1 Técnica de angioplastia transluminal	9
2.2.2 Análise dos prontuários	11
3 RESULTADOS	14
4 DISCUSSÃO	22
4.1 Mecanismos de ação	24
4.2 Angioplastia ilíaca	25
4.3 Angioplastia femoro-poplíteia	28
4.4 Uso de anticoagulantes e antiagregantes plaquetários	31
4.5 Avaliação hemodinâmica	32
4.6 Complicações	34
4.7 Angioplastia versus cirurgia	35
5 CONCLUSÕES	38

6 BIBLIOGRAFIA	40
7 ABSTRACT	53

TABELAS

Tabela 1	18
Tabela 2	19
Tabela 3	20
Tabela 4	21

FIGURAS

Figura 1	10
Figura 2	13
Figura 3	17

1 INTRODUÇÃO

1.1 OBJETIVOS

Em 1964 DOTTER & JUDKINS descreveram uma nova técnica para o tratamento das lesões ateroscleróticas obstrutivas da artéria femoral superficial. Consistia na introdução de cateteres próprios para angiografia, com diâmetros progressivamente maiores, para obtenção de dilatações de estenoses arteriais. Esta nova técnica foi denominada de angioplastia transluminal.

Nos E.U.A., durante toda a década de sessenta até a metade dos anos setenta, houve pouca credibilidade neste novo método, utilizado quase que unicamente por DOTTER & JUDKINS.

Contudo, na Europa, vários investigadores se interessaram pelo método, entre eles, ZEITLER (1972), PORSTMANN (1973) e Van ANDEL (1976), aumentando o número de procedimentos realizados com os cateteres rígidos.

O grande avanço no emprego da angioplastia transluminal percutânea ocorreu após o desenvolvimento, por GRUNTZIG & HOPFF (1974), de um novo cateter flexível e com dupla luz. Estes cateteres só se tornaram disponíveis para utilização rotineira em 1978, e nesse mesmo ano GRUNTZIG realizou a primeira angioplastia coronariana (GRUNTZIG, 1978).

É objetivo deste trabalho relatar a experiência inicial com a técnica de angioplastia arterial transluminal, realizada nos territórios ilíaco, femoral e poplíteo.

São objetivos específicos:

1. Revisão extensa da literatura sobre angioplastia transluminal por

balão nas artérias ilíaca, femoral e poplítea.

2. Descrever a técnica de angioplastia transluminal através de punção sob visão direta das artérias femoral comum ou da superficial utilizada em nossa experiência inicial.
3. Relatar a incidência de complicações nos locais de punção e de dilatação, no período pós-operatório imediato na nossa experiência inicial.
4. Avaliar as condições circulatórias do membro tratado aos 30 e 180 dias através de: presença ou não dos pulsos distais, índices de pressão tíbio/braquial anterior e posterior e melhora dos sintomas.

1.2 REVISÃO DA LITERATURA

Somente dois meses após a descoberta dos raios-X, por ROENTGEN (1895), os pesquisadores passaram a estudar a circulação, utilizando a injeção de substâncias rádio-opacas nos vasos sanguíneos de cadáveres (HASCHEK & LINDENTHAL, 1896; MORTON & HAMMER, 1896).

Embora nesse período algumas experiências tivessem sido realizadas "in vivo", elas eram limitadas pela inexistência de uma substância de contraste que fosse considerada não tóxica (HICKEY, 1905).

A busca de um contraste ideal levou a experimentos em animais, como os realizados por FRANCK & ALWENS (1910), que injetaram em ratos e cães, por via intravenosa, bismuto diluído em óleo, e visualizaram imagens das artérias e veias da pequena circulação com o auxílio da fluoroscopia.

No homem, o primeiro estudo contrastado de vasos sanguíneos foi realizado por HEUSER em 1919, que utilizou como contraste o iodeto de potássio, injetado na veia do dorso da mão, e conseguiu acompanhar o trajeto da substância desde o braço até o coração.

No intuito de visualizar os vasos sanguíneos cerebrais, MONIZ (1927) injetou iodeto de sódio a 30 %, através da punção da artéria carótida primitiva em cadáveres.

Em 1929, Dos SANTOS; LAMAS & CALDAS, através de punção trans-lombar, com agulha longa, injetou contraste iodado na aorta abdominal, técnica que continua sendo empregada até os dias atuais.

Em 1931 FORSSMANN, então um jovem residente de cirurgia, transpôs, para o estudo dos vasos sanguíneos, conhecimentos que adquiriu quando buscava um novo método para injetar epinefrina no ventrículo, em substituição à punção com agulha da parede anterior torácica nos casos de parada cardíaca na indução anestésica. Cateterizou veias do braço em cadáveres e verificou que era possível atingir-se o átrio direito. Realizou posteriormente este procedimento em si mesmo, injetando iodeto de sódio no átrio direito, e estudou os fluxos cardíaco e pulmonar, na presença de um assistente, utilizando um espelho colocado diante do fluoroscópio. Este método ficou esquecido por vários anos, devido ao descrédito dos seus superiores nesta nova técnica.

Paralelamente à busca de novos meios de contraste, também foram desenvolvidas pesquisas que visavam identificar técnicas que permitissem a injeção destes meios no vaso a ser estudado.

CASTELHANOS & PEREIRAS (1939) realizaram cateterização retrógrada da artéria braquial, para aortografia torácica.

FARINAS(1941) realizou arteriografias dos membros inferiores por punção da artéria femoral. Este método foi aprimorado por SELDINGER (1953), com a introdução de um cateter através da agulha de punção femoral, para obtenção de arteriografias dos vasos supra-aórticos.

Em 1964 DOTTER & JUDKINS utilizaram a técnica descrita por SELDINGER (1953), no intuito de obter dilatação da artéria femoral superficial. Introduziram através da área estenótica cateteres de angiografia progressivamente maiores até o diâmetro de quatro milímetros. Com esta técnica trataram 11 extremidades, em 11 pacientes, sendo seis portadores de lesão trófica, quatro com queixa de dor de repouso e um com claudicação intermitente. Oito pacientes apresentavam oclusão da artéria femoral superficial e somente três apresentavam lesões estenóticas na artéria femoral superficial.

Das extremidades tratadas, seis evoluíram com melhora clínica e de fluxo, enquanto três permaneceram inalteradas e duas amputações não puderam ser evitadas. Estes autores relataram que foram realizadas, com sucesso, recanalizações de até 35 centímetros de extensão no território femoro-poplíteo.

Em 1968 STAPLE propôs uma modificação no cateter utilizado por DOTTER & JUNDKINS (1964), cuja extremidade passou a ser ovalada graças à diminuição gradativa do seu diâmetro, o que facilitaria a introdução na área estenótica e reduziria a incidência de dissecções no local a ser dilatado.

Em 1973 PORSTMANN descreveu a utilização de um cateter de teflon, envolto por uma esfera de látex. Com este cateter, obteve a dilatação de artérias mais calibrosas, mas, em contrapartida, verificou alta incidência de trombose.

Em 1974, GRUNTZIG & HOPFF desenvolveram um catéter com dupla luz, inelástico, em polivinil, dotado de um balão inflável até diâmetro e pressão pré-determinados. Este catéter, que podia ser introduzido pela técnica de

SELDINGER (1953), era mais flexível e capaz de desenvolver unicamente força centrípeta, sem o inconveniente da força axial provocado pelos catéteres utilizados por DOTTER & JUNDKINS (1964). Realizaram 15 angioplastias em 15 pacientes, sendo nove na artéria femoral superficial e seis nas artérias ilíacas, território onde conseguiram obter até dez milímetros de diâmetro.

Após 1978, quando se tornaram disponíveis para utilização rotineira os catéteres desenvolvidos por GRUNTZIG & HOPFF (1974), houve um número crescente de publicações (BACHMAN, CASARELLA & SOS, 1979; VELASQUEZ, CASTANEDA-ZUNIGA & FORMANEK, 1980; GREENFIELD, 1980; DOTTER, 1980; MOTAJERME, KEIFER & ZUSKA, 1980; FREIMAN *et al*, 1981; CUMBERLAND, 1983; DOUBILET & ABRAMS, 1984; FREIMAN *et al*, 1985; KREPEL *et al*, 1985; KALMAN & JOHNSTON, 1985).

No Brasil, UCHOA *et al* (1982) relataram sua experiência com angioplastia transluminal percutânea, e, no mesmo ano, relato semelhante foi feito por MURAD NETTO *et al*.

Em 1983 ZEITLER *et al* descreveram os resultados de uma série de 2.814 angioplastias dos territórios ilíaco, femoral e poplíteo no período compreendido entre 1968 e 1981.

Mais recentemente, UFLACKER (1985) e AMORIM (1988) descreveram seus dados relativos à angioplastia transluminal percutânea, aumentando o número de autores nacionais que utilizaram essa técnica.

Em 1990, a Sociedade de Radiologia Cardiovascular Intervencionista Norte-Americana propôs o "Guidelines for Percutaneous Transluminal Angioplasty", traçando normas para indicações, descrevendo características das lesões consideradas ideais para a angioplastia transluminal percutânea, bem

como relacionando o número de lesões e fatores de risco com o prognóstico. Em virtude da homogeneidade de indicação e de critérios de avaliação, que certamente advirá desta normatização, obter-se-ão resultados ainda melhores com este método.

Por outro lado, a criação de protocolos padronizados para estudos prospectivos randomizados, que representam o padrão ouro na avaliação de uma modalidade de tratamento, levará a resultados que estabelecerão definitivamente o espaço a ser ocupado pela angioplastia transluminal como opção para o tratamento da obstrução arterial periférica crônica (CARLIER *et al*, 1990; CAPEK; McLEAN & BERKOWITZ, 1991; THORVINGER; NORGREN & ALBRECHTSSON, 1992; JOHNSTON, 1993).

2 CASUÍSTICA E MÉTODO



2.1 CASUÍSTICA

Foram estudados retrospectivamente os prontuários dos pacientes atendidos na Disciplina de Moléstias Vasculares Periféricas do Departamento de Cirurgia da Faculdade de Ciências Médicas da Universidade Estadual de Campinas, no período de outubro de 1990 a agosto de 1992, submetidos a angioplastia arterial transluminal, nos territórios das artérias ilíaca, femoral e poplítea, pela técnica de punção arterial sob visão direta.

2.2 MÉTODO

2.2.1 TÉCNICA DE ANGIOPLASTIA TRANSLUMINAL POR PUNÇÃO ARTERIAL SOB VISÃO DIRETA

Todos os procedimentos foram realizados no Centro Cirúrgico sob anestesia peridural ou raquidiana, com o paciente em decúbito dorsal.

Após antissepsia, foi realizada incisão inguinal de cerca de 5 cm, longitudinalmente, sobre a artéria femoral (comum ou superficial), expondo-se somente a sua face anterior. Heparinização sistêmica com 5.000 U.I. seguida de punção arterial, após escolha cuidadosa do local mais apropriado da região; utilizou-se uma agulha nº 14 (Fig.1) através da qual foi introduzido um fio guia e, a seguir, retirou-se a agulha. Foi aplicado um introdutor com válvula de nº 8 French. Sob controle radioscópico, injetou-se contraste iodado pelo introdutor, com evidenciação do local a ser dilatado e registro da imagem na memória do intensificador de imagens (aparelho ELEMA/SIEMENS - modelo ARKOSCOP 100 OP). Através do introdutor, foi colocado um fio guia de 0,35 cm de diâmetro, que ultrapassava a área a ser dilatada. Com auxílio do fio guia foi

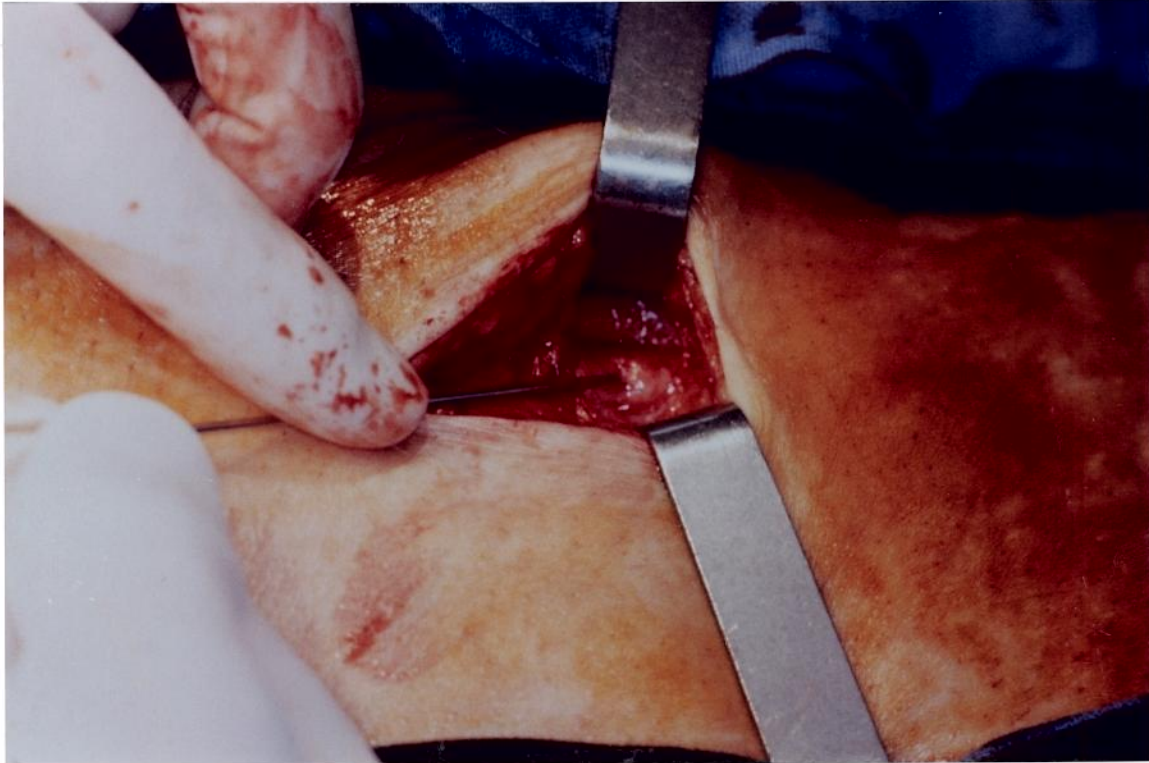

Figura 1 - Artéria femoral superficial proximal vista através de incisão infra-inguinal. Punção com agulha nº 14, realizada sob visão direta. A esquerda a cabeça do paciente.

introduzido o catéter para angioplastia, que foi posicionado no segmento a ser dilatado. Utilizou-se equipamento especialmente fabricado para a angioplastia, composto de seringa e manômetro, e então insuflou-se progressivamente o balão até obter-se a pressão de 12 atmosferas e mantida durante dois minutos. Decorrido este tempo, desinsuflou-se o balão, sem mobilizá-lo. Aguardou-se dois minutos, no intuito de detectar-se quaisquer variações hemodinâmicas, sugestivas de rotura no local dilatado. A seguir o catéter e o fio guia foram retirados, repetindo-se então o controle arteriográfico. Utilizou-se um fio "prolene" 6-0, realizando-se uma sutura "em bolsa" ao redor do introdutor, sem interrupção do fluxo arterial. Após a retirada do introdutor e revisão cuidadosa da hemostasia, foi efetuada a sutura do subcutâneo com pontos separados com fio de "vicril" 3-0. Finalmente suturou-se a pele com fio de "monylon" 4-0, seguida de curativo local.

Quatro horas após o término do procedimento, todos os pacientes receberam heparina sódica subcutânea na dose de 5.000U.I. repetindo-se a mesma dose de oito em oito horas, durante o período de hospitalização (72 horas) até sétimo dia de pós-operatório. Após o quarto dia, foi prescrita aspirina por via oral na dose de 100 miligramas diários, por tempo indeterminado.

2.2.2 ANÁLISE DOS PRONTUÁRIOS

Em todos os prontuários, foram analisados os seguintes itens:

- a. Identificação dos critérios que levaram à indicação da angioplastia transluminal (presença de claudicação intermitente limitante, dor isquêmica de repouso e/ou lesão trófica).
- b. Avaliação pré-operatória - pesquisa de doenças associadas relacionadas com a indicação do procedimento ou que representassem fatores de risco

- c. Exames pré-operatórios indicativos do grau do acometimento vascular - índices pressóricos tibial anterior/braquial (Ita), tibial posterior/braquial (Itp) e arteriografia do membro a ser tratado.
- d. Arteriografia trans-operatória, cujos achados foram comparados com a arteriografia pré-operatória.
- e. Complicações no pós-operatório: Considerou-se como complicações imediatas, a ocorrência de hematomas e dissecções no local da punção, trombose, rotura e dissecção nos locais dilatados, ocorridas entre o término da intervenção e a alta hospitalar (72 horas após a intervenção). Considerou-se complicação tardia a presença de falso-aneurisma no local dilatado.
- f. Controle pós-operatório - os dados relativos a esse período foram analisados aos 30 e 180 dias ou excepcionalmente, quando se verificaram intercorrências que alteraram a evolução clínica.

Nesse período, a perviabilidade das artérias dilatadas foi avaliada através de:

- Melhora dos sintomas (avaliado subjetivamente pela informação dos pacientes);

- Presença de pulsos distais no membro submetido a angioplastias e índices tíbio/braquiais. Estes dados foram avaliados nas primeiras 72 horas e aos 30 e 180 dias após a intervenção.

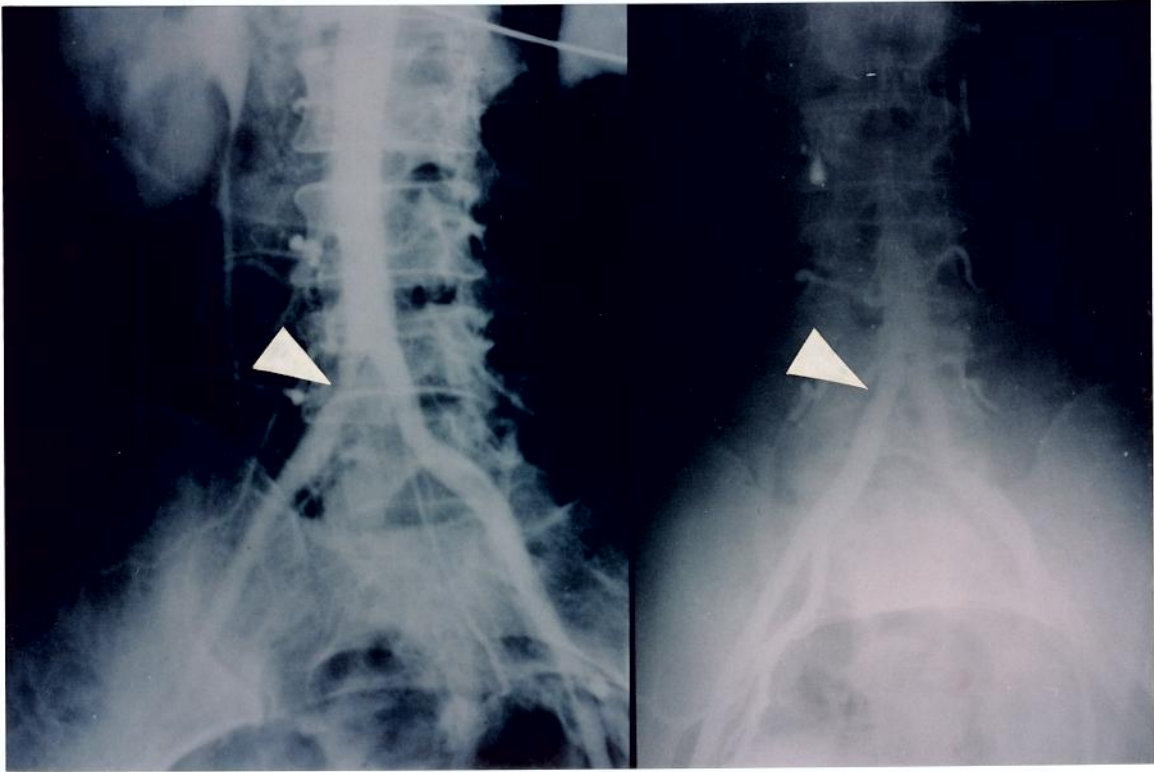


Figura 2 - Fotografia de aortografia demonstrando estenose segmentar da artéria ilíaca primitiva direita. a) arteriografia pré-operatória; b) arteriografia trans-operatória mostrando restabelecimento do diâmetro da artéria. Caso nº 3.

3
RESULTADOS

3. RESULTADOS

No período compreendido entre outubro de 1990 e agosto de 1992, foram realizadas, de acordo com a técnica descrita, 15 angioplastias transluminais, sendo 10 angioplastias femorais e 4 angioplastias ilíacas e uma angioplastia poplítea. Duas angioplastias ilíacas foram realizadas simultaneamente à angioplastia femoral (casos 9 e 13). No caso 2 foram efetuadas uma angioplastia ilíaca e uma femoral em datas diferentes (tabela 1). Foram incluídos no estudo 12 pacientes, sendo 6 do sexo masculino e 6 do sexo feminino, com idades que variaram entre 55 e 72 anos (idade média de 63,3 +/- 5,72 anos), sendo quatro pacientes de cor negra e oito de cor branca. Em dez pacientes a angioplastia foi indicada devido à queixa de dor de repouso e/ou presença de lesão trófica, e nos demais devido à história de claudicação intermitente. Dez pacientes eram portadores de diabete e, destes, seis eram hipertensos. História de tabagismo foi encontrada em três pacientes (tabela 1).

Os valores calculados dos índices tibial anterior/braquial (Ita) e tibial posterior/braquial (Itb) encontrados no pré-operatório, no pós-operatório imediato e aos 30 e 180 dias estão relacionados na tabela 2. Observou-se em 11 dos 13 casos aumento superior a 0,15 em pelo menos um dos índices de pressão (Ita e Itp). No caso 2 não se obteve aumento no Itp no pós-operatório imediato e observou-se aos 30 dias aumento superior a 0,15. Nos casos 7 e 12, não se obteve aumento do Ita e Itp superior a 0,15 no pós-operatório imediato; no caso 7 observou-se, aos 30 dias, aumento do Itp que foi superior a 0,15. No caso 11, observou-se decréscimo do Ita e Itp aos 180 dias (reestenose).

Os dados encontrados nas avaliações arteriográficas pré e trans-operatória estão representados na tabela 3. As figuras 2 e 3 exemplificam arteriografias efetuadas no pré e no transoperatório (casos 4 e 11), mostrando recuperação total do diâmetro do vaso após angioplastia de lesões únicas e menores que 3

cm de extensão.

Os dados clínicos correspondentes ao pós-operatório imediato, aos 30 e 180 dias, estão representados na tabela 4.

A avaliação aos 180 dias não foi efetuada nos casos 10 e 12, que foram submetidos à amputação após uma semana e 60 dias, respectivamente, devido à infecção no pé que estava gangrenado, embora em ambos os casos o pulso poplíteo estivesse presente. Os casos 5, 6, 9 e 13, onde a angioplastia foi indicada devido à lesão trófica no pé, foram tratados com desbridamentos e evoluíram favoravelmente. No caso 11, houve melhora da dor de repouso, sem cicatrização da lesão, sendo arteriografado aos 180 dias, observando-se reestenose no local dilatado.

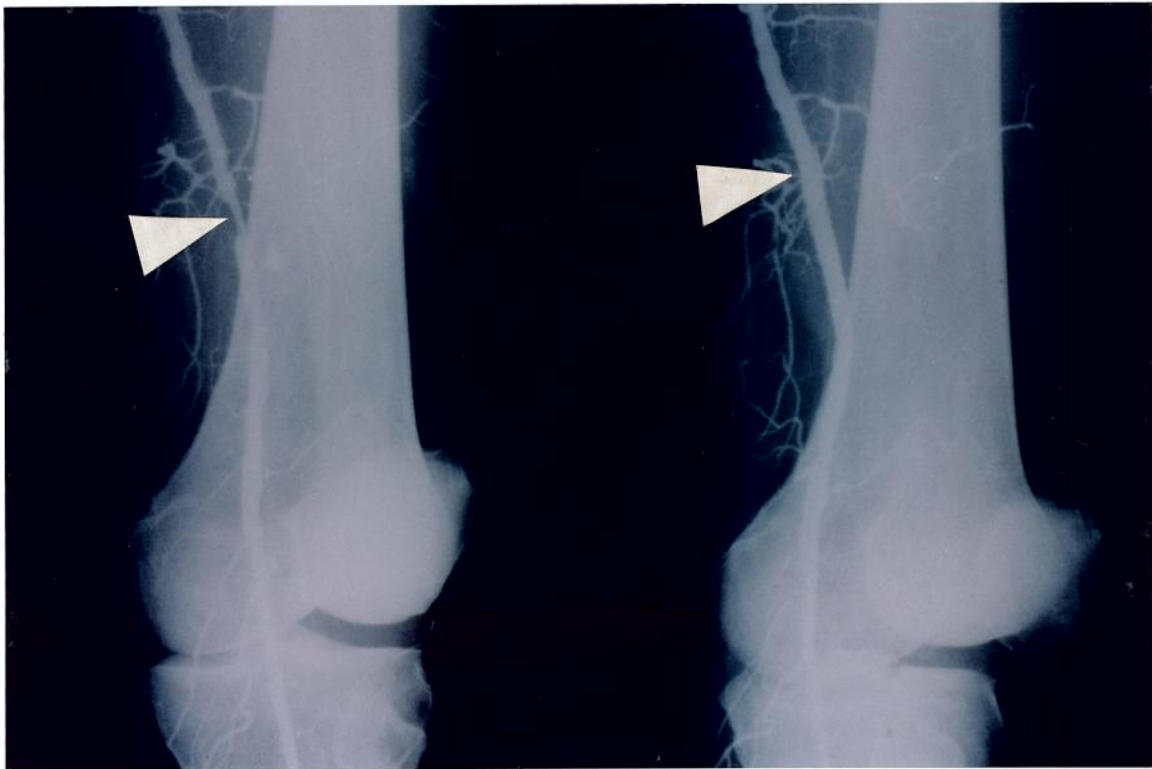


Figura 3 - Fotografia de arteriografia demonstrando estenose segmentar da artéria femoral superficial esquerda. a) arteriografia pré-operatória b) arteriografia trans-operatória mostrando restabelecimento do diâmetro da artéria. Caso nº 11.

Tabela 1 - Distribuição dos pacientes submetidos à Angioplastia Transluminal segundo os critérios: idade, sexo, cor, indicação (dor de repouso, lesão trófica e claudicação intermitente) e fatores de risco.

nº	Data	Idade	Sexo	Cor	Indicação da angioplastia	Fatores de Risco		
						Dor repouso	Lesão trófica	Claudicação intermitente
01	10/90	72	M	B	S	S	N	Diabete amp.coxa
02 03	02/91 06/91	63	M	B	N	N	S	Tabagismo
04	07/91	55	F	B	N	N	S	Tabagismo Diabete
05	08/91	68	F	N	S	S	N	Diabete Hipertensão
06	09/91	67	F	N	S	S	N	Diabete Hipertensão
07	04/92	71	F	N	S	S	N	Diabete Hipertensão
08	04/92	62	F	N	S	S	N	Hipertensão Tabagismo
09	05/92	60	M	B	S	S	N	Diabete Hipertensão Tabagismo
10	03/91	58	F	B	S	S	N	Diabete
11	11/91	68	M	B	S	S	N	Diabete Hipertensão Amputação
12	12/91	57	M	B	S	S	N	Diabete
13	08/92	59	M	B	S	S	N	Diabete
Total					10	10	2	
Média		63.33						
Desvio padrão		5.72						

Tabela 2 - Valores calculados dos Índices tibial anterior/braquial(Ita) e tibial posterior/braquial (Itp) no pré e no pós-operatório imediato, aos 30 e 180 dias.

nº	Data	Pré-Operatório		Transoperatório		30 dias		180 dias	
		Ita	Itp	Ita	Itp	Ita	Itp	Ita	Itp
01	10/90	0.41	0.43	0.59	0.62	0.60	0.62	0.60	0.61
02	02/91	0.57	0.71	0.81	0.70	0.81	0.87	0.82	0.87
03	06/91	0.85	0.90	1.00	1.00	1.00	1.00	1.00	1.00
04	07/91	0.57	0.57	1.00	1.00	1.00	1.00	1.00	1.00
05	08/91	0.81	0.81	1.00	1.00	1.00	1.00	1.00	1.00
06	09/91	0.42	0.42	0.90	1.00	0.90	1.00	0.90	1.00
07	04/92	0.55	0.55	0.65	0.65	0.65	0.82	0.65	0.82
08	04/92	0.72	0.72	0.87	0.87	1.00	1.00	1.00	1.00
09	05/92	0.51	0.48	1.00	1.00	1.00	1.00	1.00	1.00
10	03/91	0.46	0.42	0.62	0.62	--	--	--	--
11	11/91	0.46	0.46	0.61	0.61	0.61	0.61	0.42	0.42
12	12/91	0.38	0.38	0.44	0.44	0.44	0.44	--	--
13	08/92	0.48	0.45	0.94	0.88	0.94	0.88	0.92	0.88

Tabela 3 - Descrição da arteriografia pré-operatória com os dados relativos à localização da estenose ou obstrução, extensão da placa, percentagem de obstrução e descrição da arteriografia trans-operatória, relatando a presença de: restabelecimento do calibre arterial, estenose residual e imagem de dissecação.

Nº	Data	ARTERIOGRAFIA			
		Pré-operatório			Transoperatório
		Local	Ext. Placa	% Obst.	Descrição
01	10/90	F.S.E.	2 cm	80	Calibre restabelecido
02	02/91	I.P.E.	2 cm	75	Estenose residual 15%
03	06/91	F.S.D.	1.3 cm	80	Calibre restabelecido
04	07/91	I.P.D.	2.6 cm	80	Calibre restabelecido
05	08/91	F.S.E.	4.6 cm	95	Calibre restabelecido
06	09/91	P.D.	1.2 cm	95	Calibre restabelecido
07	04/92	F.S.E.	15 cm	95	Imagem de dissecação
08	04/92	F.S.D.	3 cm	90	Calibre restabelecido
09	05/92	I.P.E.	5 cm	70	Calibre restabelecido
		F.S.E.	8 cm	100	Calibre restabelecido
10	03/91	F.S.D.	12 cm	90	Calibre restabelecido
11	11/91	F.S.E.	2 cm	70	Calibre restabelecido
12	12/91	F.S.D.	3 cm	70	Calibre restabelecido
13	08/92	I.P.D.	2.5 cm	70	Calibre restabelecido
		F.S.D.	5 cm	100	Calibre restabelecido

F.S.D. = Femoral Superficial Direita
 F.S.E. = Femoral Superficial Esquerda
 I.P.D. = Ilíaca Primitiva Direita
 I.P.E. = Ilíaca Primitiva Esquerda
 P.D. = Poplítea Direita

Tabela 4 - Distribuição dos casos, segundo evolução clínica (presença ou ausência de claudicação, presença ou remissão da dor de repouso e cicatrização ou não da lesão trofica), observada no pós-operatório imediato, aos 30 dias e aos 180 dias.

Nº	Data	EVOLUÇÃO CLÍNICA		
		Pós-op. imediato	30 dias	180 dias
01	10/90	aus. dor repouso	cicatrizado	cicatrizado
02	02/91	aus. claudicação	aus. claudicação	aus. claudicação
03	06/91	aus. claudicação	aus. claudicação	aus. claudicação
04	07/91	aus. claudicação	aus. claudicação	aus. claudicação
05	08/91	amput. transmet.	não cicatrizado	cicatrizado
06	09/91	aus. dor repouso	não cicatrizado	cicatrizado
07	04/92	aus. dor repouso	cicatrizado	cicatrizado
08	04/92	aus. dor repouso	cicatrizado	cicatrizado
09	05/92	amput. transmet.	não cicatrizado	cicatrizado
10	03/91	pres. dor repouso	--	--
11	11/91	aus. dor repouso	não cicatrizado	não cicatrizado
12	12/91	aus. dor repouso	não cicatrizado	--
13	08/92	aus. dor repouso	não cicatrizado	cicatrizado

aus. = ausência

pres. = presença

amput. = amputação

transmet. = transmetatarsiana

4 DISCUSSÃO

4. DISCUSSÃO

A doença aterosclerótica obstrutiva crônica periférica acomete a cada dia pessoas mais jovens e gera grande interesse sócio-econômico, uma vez que limita a capacidade física pela claudicação, podendo mesmo acarretar incapacidade pela presença de lesão trófica (BOYD, 1960; IMPARATO *et al*, 1975).

As cirurgias propostas para o tratamento desta patologia como as derivações nos territórios aorto-ilíaco ou infra-inguinal, quer sejam efetuadas com veia ou com próteses artificiais, como substituto arterial, são procedimentos considerados invasivos e que nem sempre levam a bons resultados (PEABODY; KANNEL & McNAMARA, 1974; MENEZES *et al*, 1991).

As angioplastias transluminais propostas como uma alternativa não invasiva a estes procedimentos, desde os primeiros relatos, vêm sendo realizadas de acordo com a técnica descrita por SELDINGER (1953), ou seja, a introdução do catéter é feita percutaneamente através de punção da artéria femoral. Esta técnica apresenta inconvenientes como, formação de hematomas, descolamento de placas e trombose no local da punção, (GARDINER Jr. *et al*, 1986).

No intuito de contornar estes inconvenientes, neste estudo foi utilizada a punção da artéria femoral sob visão direta, através de uma pequena incisão de cerca de cinco centímetros de extensão, na região inguinal, expondo-se somente a face anterior da artéria. A exposição da artéria femoral permitiu a palpação da mesma e a escolha de local mais apropriado para punção. Esta conduta possibilitou a punção única da artéria e sua sutura após a retirada do introdutor, cuidados que tendem a minimizar a incidência de hematomas no local de punção, (LAMERTON, 1986). Em 1990 MARCADÉ descreveu sua experiência com a utilização desta técnica, não observando presença de

hematomas no local de punção em cerca de 500 angioplastias efetuadas.

São também consideradas complicações: rotura, trombose, embolia e disseccções no local da dilatação. Admitindo-se a possibilidade destas ocorrências, todos os procedimentos foram executados em sala de cirurgia e todos os pacientes foram submetidos a bloqueio peridural ou raquidiano, uma vez que na eventualidade de uma destas complicações o tratamento cirúrgico poderia ser efetivado rapidamente e com maior segurança para o paciente.

Em nosso estudo esperou-se dois minutos após a desinsuflação do balão, período em que os dados vitais dos pacientes foram avaliados, para detectar-se eventuais repercussões sistêmicas, sugestivas de rotura.

4.1 Mecanismos de ação

Em 1980, CASTANEDA-ZUNIGA *et al* descreveram o provável mecanismo de ação da angioplastia na parede das artérias. Demonstraram, utilizando cadáveres e modelos animais, que a placa aterosclerótica não é compressível e que não sofre remodelamento pós-angioplastia. Eles propuseram que o aumento do calibre arterial verificado pós-angioplastia é decorrente principalmente da distensão permanente da camada média, conseqüente à rotura da íntima, acarretando alteração da distribuição das fibras elásticas e das células musculares lisas. Verificaram também uma delaminação entre a íntima e a média. A cicatrização da rotura intimal se dá com a formação de neo-íntima e tecido cicatricial, semelhante ao observado, após a realização de endarterectomia. A túnica adventícia permanece provavelmente intacta, localizando-se as transformações na íntima e na média. Contudo, segundo WOLF; LE VEEN & RING (1984), existem evidências de remodelação da placa(nas chamadas "placas moles") por "alongação", contribuindo positivamente para o resultado final da dilatação em algumas lesões.

LA VEAU *et al*, em 1990, relataram a presença de necrose da túnica média pós-angioplastia em modelos experimentais, sendo esta necrose acentuada nos casos de dilatação acima do calibre arterial. Neste estudo, utilizou-se balões com diâmetro não superior a oito milímetros para as dilatações ilíacas e não superiores a seis milímetros para as dilatações femorais, padronizando-se uma pressão de 12 atmosferas, na tentativa de se evitar este fator de agressão endotelial.

BLOCK *et al* (1981) estudaram microscopicamente, durante necrópsias, as alterações produzidas por angioplastias na parede das artérias coronária (dois casos) e femoral superficial (um caso). Estes autores limitaram seu estudo às angioplastias realizadas num período de até cinco dias antes da necrópsia. Os exames de necrópsia foram realizados imediatamente após a constatação de óbito, no intuito de minimizar as alterações na parede arterial que ocorrem "post-mortem". Constataram que nas artérias submetidas à angioplastia, havia exposição do tecido conjuntivo sub-intimal aos elementos do sangue, com deposição de plaquetas e fibrina. A rotura que ocorre na íntima permite ainda que a placa aterosclerótica seja deslocada em direção à túnica média.

Num estudo "post-mortem", ZOCHOLL *et al* (1988) procuraram estabelecer a possível influência do tempo de permanência do balão insuflado no alargamento da estenose arterial. Observaram que não ocorreu variação nos resultados que pudesse ser atribuída a este parâmetro, quando estudaram períodos que variavam entre oito e 35 segundos. No presente estudo foi utilizado um tempo de insuflação do balão de dois minutos.

4.2 Angioplastia ilíaca

De acordo com o "Guidelines for Percutaneous Angioplasty" (1990), as angioplastias realizadas nas artérias ilíacas proporcionam os melhores resul-

tados a longo termo em relação àquelas realizadas em outros territórios arteriais. Os critérios estabelecidos para avaliação de perviabilidade são: melhora clínica, estenose residual não superior a 20 %, avaliada com controle radiológico, e aumento de pelo menos 0,15 no índice de pressão braquio/tibial. As lesões consideradas como ideais para dilatação são as curtas (menores que 3 cm), hemodinamicamente significantes, na presença de leito arterial praticamente normal; nesses casos o sucesso inicial gira em torno de 95 %. Lesões um pouco mais extensas de 3-5 cm respondem bem à dilatação, mas com resultados ligeiramente inferiores a longo termo.

Além destas normas, *CARRIER et al* (1990) na revisão de seus resultados ainda distribuíram as angioplastias ilíacas, de acordo com o número de lesões, em únicas e múltiplas. Observaram 95 % de bons resultados após cinco anos nos casos de lesões únicas e 90 % de bons resultados após mesmo período nas lesões múltiplas. Quando na presença de lesões distais abaixo do ligamento inguinal a taxa de bons resultados caiu para 85 % em cinco anos.

Resultados semelhantes foram relatados por *GALLINO* em 1984. Num estudo de 134 angioplastias ilíacas, observou um sucesso inicial com perviabilidade em 95 % dos casos, perviabilidade em 86 % após um ano, e, após 5 anos, em 83 % dos casos.

Também *Van ANDEL* (1985) obteve um sucesso inicial em 96 % dos casos submetidos à angioplastia ilíaca percutânea, apresentando uma perviabilidade de 95 % em cinco anos.

Neste estudo, nos dois casos onde efetuou-se angioplastia ilíaca, as lesões eram únicas, e nos demais as lesões eram múltiplas. Em todos os casos não se observou reestenose aos 30 e 180 dias. No entanto é de se esperar que, com o decorrer do acompanhamento clínico, os casos que apresentavam lesões múltiplas na artéria ilíaca evoluam menos favoravelmente que aqueles que

apresentavam lesões únicas.

O sucesso inicial das angioplastias ilíacas está relacionado com a indicação clínica (ZEITLER *et al*, 1983). Estes autores efetuaram 782 angioplastias ilíacas percutâneas, num período de 13 anos, e obtiveram sucesso inicial em 93 % dos casos indicados por claudicação intermitente e em apenas 77 % dos casos indicados por dor isquêmica de repouso e/ou lesão trófica.

Contrários aos excelentes resultados citados anteriormente por Van ANDEL (1985) e CARLIER *et al* (1990) são os resultados de que JOHNSTON (1993) analisou 667 angioplastias ilíacas, nas quais a indicação por claudicação intermitente esteve presente em 91,3 % dos casos e nos demais devido à presença de dor isquêmica de repouso e/ou de lesão trófica. Para as estenoses ilíacas, obteve sucesso após um mês de seguimento em 95,9 % dos casos, após um ano em 77,2 %, após três anos em 61,2 %, após quatro anos em 57,8 % e no controle após cinco anos em 50 % dos casos.

Neste presente estudo, nos quatro casos que foram submetidos à angioplastia ilíaca, dois apresentavam claudicação intermitente e dois apresentavam dor isquêmica de repouso e lesão trófica; supõem-se melhores resultados a longo prazo para os pacientes que apresentavam queixa de claudicação intermitente.

A indicação de angioplastia transluminal para tratamento da oclusão ilíaca permanece ainda controvertida, sendo esta indicação pouco freqüente.

COLAPINTO; STRONELL & JOHNSTON (1986) descreveram a recanalização ilíaca em 59 pacientes com sucesso inicial em 78 % dos casos tratados, sendo que a indicação em 87 % desses pacientes foi por claudicação intermitente, e, no restante, por presença de dor isquêmica de repouso e/ou presença de lesão trófica. No presente estudo não foram realizadas

recanalizações ilíacas.

A presença de lesões distais nos territórios femoral e poplíteo interfere negativamente nos resultados das dilatações ilíacas, como foi relatado por Van ANDEL *et al* (1985), descrevendo 97 % de bons resultados para os casos onde não se observou presença de lesões distais, havendo um decréscimo para 86 % de resultados favoráveis, nos casos onde houve evidência de lesões distais num período de acompanhamento de cinco anos.

O diabetes interfere negativamente nos resultados das angioplastias ilíacas, devido provavelmente à presença de leito vascular distal com múltiplas lesões (JOHNSTON *et al* 1987).

No presente estudo, nos casos submetidos à angioplastia ilíaca, observou-se a presença do diabetes como fator de risco para aterosclerose em três casos e do tabagismo em um caso.

No intuito de diminuir os índices de reestenose, observados pós-angioplastia ilíaca, PALMAZ *et al* (1987) propuseram a colocação de "armações metálicas", denominadas de "stent", o que impediria a proliferação neo-intimal, observada pós-angioplastia por CASTANEDA-ZUNIGA *et al* (1980).

Os resultados da angioplastia transluminal percutânea ilíaca, com colocação simultânea de "stent", são animadores com sucesso em 93 % dos casos após dois anos de controle (JOFFRE *et al* 1991).

4.3 Angioplastia femoro-poplíteia

Conforme o "Guidelines for Percutaneous Angioplasty" (1990), os resultados relativos à angioplastia transluminal percutânea, no território femoro-

poplíteo, são inferiores aos observados quando de angioplastia ilíaca. As lesões ideais para angioplastia femoro-poplíteo são as menores que 3 cm de extensão. Os critérios para verificação de perviabilidade são os mesmos citados para a angioplastia ilíaca.

HEWES *et al* (1986) relataram os resultados de 78 angioplastias da artéria femoral superficial, demonstrando perviabilidade em 61 % dos casos após 54 meses. Relataram, também, um decréscimo significativo no percentual de perviabilidade no grupo de diabéticos, quando comparado com a população não diabética, com perviabilidade de apenas 39 %, quatro anos após a execução da dilatação.

No presente estudo dos 11 pacientes que foram submetidos a dilatações no território femoro-poplíteo, nove apresentaram diabete como fator de risco para aterosclerose. Espera-se, nesse grupo de diabéticos, um decréscimo no percentual de perviabilidade no segmento a longo termo.

FOUCART *et al* (1990) descreveram o seguimento de 185 angioplastias percutâneas femorais superficiais, observando, após cinco anos, 87 % de bons resultados para as estenoses, 70 % para as obstruções menores que 3 cm e apenas 35 % após cinco anos, para as lesões maiores que 3 cm. CAPEK *et al*, em 1991, relataram 81 % de bons resultados após 1 ano no seguimento de angioplastias femorais, com um decréscimo importante para 61 % após 3 anos e uma pequena queda para um percentual de 58 % após 5 anos, evidenciando uma tendência para estabilização no período de 5-10 anos. Demonstrou, também, que o diabete e a presença de lesão trófica foram fatores que influenciaram negativamente nos índices de perviabilidade.

FLUECKIGER *et al* (1992), relataram num estudo de 125 angioplastias transluminais efetuadas, sucesso inicial em 97,5 % dos casos, 72 % após dois anos e 64,2 % após três anos de seguimento.

Ainda de acordo com o "Guidelines for Percutaneous Angioplasty", não há diferença significativa entre os resultados observados, pós-correção, das estenoses ou das oclusões inferiores a 3 cm de comprimento.

GALLINO *et al* (1984) analisaram os resultados de 280 angioplastias em artéria femoral superficial, devido a lesões estenóticas ou oclusões menores de 3 cm e verificaram sucesso inicial em 91 % dos casos, em 61 % após um ano e 58 % de perviabilidade após cinco anos.

Neste estudo, as angioplastias femoro-poplíteas foram realizadas em nove pacientes portadores de estenoses, que variaram de 1,2 a 15 cm de extensão, das quais, apenas três eram estenoses maiores que 3 cm; em dois pacientes havia oclusão femoral superficial. Embora os resultados iniciais obtidos possam ser considerados animadores, espera-se que os melhores resultados no seguimento a longo prazo, representados por um maior percentual de perviabilidade, estejam entre os pacientes portadores de estenoses de até 3 cm de extensão.

ZEITLER *et al* (1983), num estudo de 1916 angioplastias das artérias femoral e poplíteas, observaram que a claudicação intermitente era a principal indicação (91 % dos casos), enquanto a presença de dor repouso e/ou lesão trófica foram decisivas na indicação de apenas 9 %.

Ao contrário, no presente estudo, as angioplastias femoro-poplíteas foram realizadas em dez pacientes portadores de dor de repouso e lesão trófica e em apenas um paciente com queixa de claudicação intermitente muito limitante.

Comparativamente, há poucos relatos sobre os resultados a longo termo das redilatações.

GALLINO *et al* (1984) e HEWES *et al* (1986) referem índices de per-

viabilidade semelhantes, a curto e longo termo para as redilatações.

HEWES *et al* (1986) referem sete redilatações com seguimento de 27 meses, apresentando perviabilidade em todos casos após este período.

De acordo com SELF & SEEGER (1992), as angioplastias podem ser indicadas até mesmo nos casos de obstruções longas que impossibilitem a passagem do fio guia. Nestas condições pode-se optar pelo uso do "laser" no intuito de criar um "canal" inicial, através do qual se torna possível realizar a angioplastia transluminal.

Foram realizadas várias pesquisas para definir o tipo de "laser" ideal (MURRAY *et al*, 1989; ROSENTHAL *et al*, 1991), havendo atualmente grande expectativa quanto a utilização do "excimer laser" (McCARTHY *et al*, 1991). O "laser excimer" pode emitir diferentes comprimentos de ondas, residindo sua vantagem, no efeito térmico de baixa intensidade, acarretando uma necrose tissular mínima em torno do ponto de impacto (MAHLER *et al*, 1991).

Para o tratamento das oclusões arteriais crônicas, paralelamente às angioplastias transluminais, foram desenvolvidos os chamados aterótomos, instrumentos que pulverizam o material trombótico em micropartículas (KENSEY *et al*, 1987) e que vêm sendo utilizados concomitantemente à angioplastia (LUKES *et al*, 1992; AHN, 1992a).

4.4 Uso de anticoagulantes e antiagregantes plaquetários

O uso de anticoagulantes e antiagregantes plaquetários parece influenciar positivamente na perviabilidade de vasos submetidos a angioplastias (CUNNINGHAM *et al*, 1984; WILENTZ *et al*, 1987). Em 1992, HANKE *et al* relataram a inibição da reação celular pós-angioplastia em camundongos pela

heparina de baixo peso molecular.

O estudo de FREIMAN *et al* (1981), que realizaram 208 angioplastias íleo-femorais, sem uso de anticoagulação no pós-operatório, mostrou resultados comparáveis a séries nas quais se utilizou a anticoagulação no pós-operatório (ZEITLER *et al*, 1983; JOHNSTON, 1992).

Num estudo randomizado de 376 pacientes submetidos à angioplastia da artéria coronária, acompanhados durante seis meses e utilizando associação de aspirina e dipiridamol, SCHWARTZ *et al* (1988) não observaram diferença significativa em relação ao grupo-controle quanto à presença de reestenoses.

Em 1989 MINAR *et al*, estudaram 92 pacientes submetidos à angioplastia transluminal no território ilíaco, femoral e poplíteo. Estes pacientes foram divididos em dois grupos iguais, sendo para um grupo administrado diariamente aspirina em baixa dose (100 miligramas), e para o segundo aspirina em alta dose (1000 miligramas), observaram num seguimento médio de quatorze meses, ausência de diferença significativa no índice de reestenose entre os dois grupos.

Neste estudo, sistematizou-se o emprego da heparinização sódica subcutânea, na dose de 5.000 U.I., com intervalos de oito horas, durante sete dias, associado, a partir do quarto dia, à aspirina na dose de 100 miligramas diários, levando-se em consideração que a maioria dos pacientes apresentava quadro clínico compatível com doença arterial avançada, onde seria esperado maior número de complicações obstrutivas no pós-operatório imediato.

4.5 Avaliação hemodinâmica

Os índices braquio/tibiais (Ita e Itp) têm sido utilizados como um método eficaz de avaliação hemodinâmica, no seguimento de pacientes submetidos à

angioplastia, sendo o aumento de 0,15 em um destes índices considerado como fator de bom prognóstico (COLAPINTO; HARRIE-JONES & JOHNSTON, 1980; KAUFMAN *et al*, 1982; NEIMAN *et al*, 1982; JORGENSEN; STRANDEN & GJOLBERG, 1987; CHIRROSSEL *et al*, 1988).

Neste estudo, nos casos 10 e 12 não se observou aumento superior ou igual a 0,15 em pelo menos um dos índices, Ita ou Itp, nos controles efetuados. Estes casos evoluíram para amputação em virtude da evolução da infecção assestada na lesão trófica do membro tratado. No caso nº 7, no controle aos 180 dias, verificou-se retorno do Ita e do Itp aos valores obtidos no pré-operatório, e a arteriografia efetuada para controle demonstrou reestenose.

Em 1989 SALLES CUNHA *et al* estudaram 35 extremidades submetidas à angioplastia, avaliando o Ita e Itp e medindo o fluxo através de ressonância magnética. Observaram que, nos pacientes com Ita e Itp menores que 0,80 no pré-operatório, a angioplastia proporcionava aumento significativo dos valores do Ita e Itp e do fluxo na extremidade submetida à dilatação. Por outro lado, nos pacientes com Ita e Itp maiores que 0,80 no pré-operatório, a angioplastia acarretava pequenas modificações nestes índices, sendo o aumento mais evidente nos valores do fluxo.

No presente estudo apenas os casos nº 3 e 5 apresentavam Ita e Itp maiores que 0,80 no pré-operatório. O cálculo destes índices foi efetuado a partir de valores de pressão arterial aferidos pelo Doppler bidirecional, sem ser efetuada a medida do fluxo.

Atualmente, com a utilização do "duplex scanning", na visualização da placa e medida do valor do fluxo na área a ser dilatada bem como dos respectivos valores pós-dilatação, tornou-se possível obter dados mais precisos para indicação e seguimento das angioplastias (SACKS *et al*, 1990; EDWARDS *et al*, 1991).

4.6 Complicações

A angioplastia transluminal percutânea é um procedimento de baixa morbidade e mortalidade (ZEITLER *et al*, 1983; MURIE, 1988; BECKER, 1989; CREASY & FLETCHER, 1991) e por isso pode ser vantajosa em algumas condições clínicas.

As complicações da angioplastia foram classificadas por ZEITLER em 1978 em locais e periféricas; em relação ao local de punção, ele observou a ocorrência de 1,4 % de hematomas, 0,7 % de pseudo-aneurismas e 0,32 % de oclusões trombóticas. Quanto às periféricas, registrou perfuração arterial em 0,4 % dos casos, embolização distal em 3,1 % e oclusão trombótica em 4 %.

Numa análise das complicações de 376 angioplastias transluminais percutâneas, GARDINER Jr. *et al* (1986) observaram 24 hematomas no local de punção (6,3 %), oito dissecções provocadas pelo guia (2,1 %), sete trombozes (1,9 %) e cinco embolizações (1,3 %) num total de 11,3 %, de complicações.

Existem complicações mais raras, como a formação de falso-aneurisma pós-angioplastia (CREASY & McMILLAN, 1987; COOPER *et al*, 1991) e ruptura do balão, ocasionando presença de fragmento de poliéster intra-arterial (QUINN, 1990).

Em relação à mortalidade, JONES *et al* (1985), analisando um grupo de pacientes de alto risco cirúrgico, observaram uma mortalidade de 2 % referente à angioplastia ileo-femoro-poplítea.

Neste presente estudo não foram observadas complicações locais, fato que pode ser atribuído aos cuidados com o manuseio da artéria, como punção única e sutura "em bolsa" ao redor do local de punção, uma vez que resultados semelhantes foram relatados por MARCADÉ (1990).

Este último autor preconiza a punção da artéria sob visão direta e recentemente apresentou os resultados de 500 angioplastias realizadas nos territórios ilíaco, femoral, poplíteo etibial sem nenhuma complicação local.

Neste estudo, no caso nº 7, no trans-operatório foi observado sinal radiológico de pequena dissecção no local de dilatação. No entanto, não foi considerada como complicação, uma vez que não houve progressão da dissecção e nem repercussão hemodinâmica.

4.7 Angioplastia transluminal versus cirurgia

Em 1985 FREIMAN *et al* compararam os custos hospitalares das angioplastias ilíacas e femoro-poplíteas em relação às cirurgias no mesmo território. O estudo demonstrou para as angioplastias ilíacas um custo de somente 16 % do custo do tratamento cirúrgico e de 24 % em relação às cirurgias no território femoro-poplíteo. Estas diferenças residiram basicamente na diminuição do tempo de hospitalização dos pacientes.

Na tentativa de reduzir os custos hospitalares das angioplastias, MANASHIL *et al* (1983) já haviam preconizado a alta hospitalar precoce, apenas seis horas após o procedimento, baseados em dados de 81 angioplastias percutâneas, conduta também adotada por MILLWARD *et al* (1987) e HIRSCHL; URBANEK & TISCHLER (1991).

No entanto, neste estudo, onde a maioria dos pacientes apresentava características de doenças vasculares avançadas, a alta hospitalar foi programada para 72 horas após a realização do procedimento, tempo considerado suficiente para detecção e correção de eventual complicação e, após o qual, o risco de complicações obstrutivas, decorrentes das lesões da íntima, é menor (JAWIEN *et al*, 1992).

Não há dúvidas quanto a algumas vantagens da angioplastia em relação à cirurgia, como:

1. menor duração do procedimento;
2. menor tempo de hospitalização e menor custo;
3. evitam-se complicações iatrogênicas, como a impotência sexual que decorre das cirurgias no território aorto-ílfaco;
4. evitam-se as complicações inerentes ao uso de próteses, como infecção, falso-aneurisma anastomótico, fístulas aorto-entéricas, bem como a transfusão de hemoderivados.

Analisando comparativamente os casos submetidos a angioplastia transluminal percutânea nas oclusões femorais superficiais e acompanhados por dois anos, MARTIN *et al* (1981) observaram resultado favorável à angioplastia em relação ao uso de PTFE (politetrafluoretileno) nas revascularizações da região femoro-poplíteia, num seguimento de dois anos.

SIMONETTI *et al* (1986) analisaram os resultados de angioplastias ilíacas em comparação com os resultados de cirurgias efetuadas neste território e observaram uma tendência favorável à angioplastia no que concerne à incidência de complicações.

Atualmente, admitem-se a angioplastia e a cirurgia como procedimentos com indicações próprias e que podem estar eventualmente associadas (ABBOTT, 1980; ANDERSON *et al* 1986; ZEITLER *et al*, 1987; PENTECOST 1992).

A angioplastia está indicada nos casos em que a doença arterial oclusiva é menos severa e com sintomas mais brandos, reservando-se a cirurgia para os casos de lesões arteriais mais extensas.

Neste presente estudo, na maioria dos pacientes a angioplastia foi indicada em pacientes que apresentavam dor de repouso e/ou lesão trófica, sinais e sintomas compatíveis com quadros mais avançados da doença arterial obstrutiva crônica periférica. No entanto, foi possível esta indicação em virtude de o estudo arteriográfico pré-operatório mostrar lesão única e de pequena extensão em artérias ilíacas, femorais e poplíteas, mesmo na presença de leito distal comprometido pela doença oclusiva.

A obtenção de bons resultados na avaliação pós-operatória até 180 dias sugere que a indicação da angioplastia em casos semelhantes deve ser estimulada, uma vez que pode postergar uma provável cirurgia.

Com a busca constante de métodos menos invasivos para o tratamento das obstruções arteriais crônicas periféricas, a angioplastia transluminal por balão está se tornando somente uma parte de um grande capítulo que é a cirurgia endovascular (AHN, 1992b; JAUSSERAN *et al*, 1992).

5
CONCLUSÕES

5. CONCLUSÕES

Os dados da literatura sobre angioplastia transluminal percutânea realizada nos territórios das artérias ilíaca, femoral e poplítea permitem concluir que:

1. Os melhores resultados são obtidos quando as angioplastias são indicadas em lesões únicas, menores que 3 cm de extensão e com quadro radiológico compatível com ausência de doença aterosclerótica distal avançada;
2. Estes procedimentos são indicados preferencialmente para pacientes com queixa de claudicação intermitente, limitante, dos membros inferiores;
3. As complicações destes procedimentos ocorrem preferencialmente no local de punção e entre elas os hematomas são os mais freqüentes;
4. A mortalidade destes procedimentos é baixa. Alcança até 2 % em pacientes de alto risco cirúrgico.

A punção arterial sob visão direta e a sutura em bolsa efetuada ao redor da punção, mostrou ser eficaz na prevenção de complicações locais em nossa experiência inicial.

Na nossa experiência inicial a avaliação das condições circulatórias aos 30 e 180 dias evidenciou que os vasos dilatados estavam patentes excetuando-se um caso. No entanto o pequeno número de procedimentos e o tempo de observação limitam a análise conclusiva.

6
BIBLIOGRAFIA

6. BIBLIOGRAFIA

- ABBOTT, W.M. Percutaneous transluminal angioplasty: surgeon's view. **Am. J. Roentgenol.**, 135: 917-920, 1980.
- AHN, S.S. Status of peripheral atherectomy. **Surg. Clin. North. Am.**, 72:869-78, 1992a.
- AHN, S.S. Endovascular surgery for peripheral arterial occlusive disease: a critical review. **Ann. Surg.**, 5: 3-16, 1992b.
- AMORIM, J.E. - **Angioplastia transluminal percutânea no tratamento da obstrução arterial crônica periférica.** São Paulo, 1988. 76 p. Dissertação (Mestrado) - Departamento de Medicina, Escola Paulista de Medicina.
- ANDERSON, J.B.; WOLINSKI, A.P.; WELLS, I.P. & BLISS B.P. The impact of percutaneous transluminal angioplasty on the management of peripheral vascular disease. **Br. J. Surg.**, 73:17-9, 1986.
- BACHMAN, D.M.; CASARELLA, W.J.; SOS, T.A. Percutaneous ileofemoral angioplasty via the contralateral femoral artery. **Radiology**, 130:617-21, 1979.
- BECKER, F. Réflexions d'un angiologue a propos des indications actuelles d'angioplastie endoluminale. **J. Mal. Vasc.**, 14:153, 1989.
- BLOCK, P.C.; MYLER, R.K.; STERTZER, S. & FALLON, J.T. Morphology after transluminal angioplasty in humans beings. **N. Engl. J. Med.**, 305:382-5, 1981.
- BOYD, A.M. The natural course of arteriosclerosis of the lower extremities. **Angiology**, 11:10, 1960.

- CAPEK, P.; McLEAN, G.K. & BERKOWITZ, H.D. Femoropopliteal angioplasty: factors influencing long-term success. *Circulation*, 83:70-80, 1991. Supplement I.
- CARLIER, Ch.; FOUCART, H.; BAUDRILLARD, J.C.; JOFFRE, F. & CÉCILE, J.P. Résultats a long terme des angioplasties percutanées transluminales des artères iliaques. *J. Mal. Vasc.*, 15:224-8, 1990.
- CASTANEDA-ZUNIGA, W.R.; FORMANEK, A.; TADAVARTHY, M.; VLODADVER, Z.; EDWARDS, J.E.; ZOLLIKOFER, C. & AMPLATZ, K. The mechanism of balloon angioplasty. *Radiology*, 135:565-71, 1980.
- CASTELHANOS, A. & PEREIRAS, R. - Counter-current aortography. *Rev. Cuba Cardiol.*, 2: p. 187, 1939 apud RUTHERFORD, R.B. *Vascular Surgery*. 3. ed. Philadelphia, Saunders, 1989. p. 144.
- CHIRROSSEL, P.; BARBE, R.; CLERMONT, A.; REVEL, D. & AMIEL, M. Notion de sténose artérielle critique: intérêt d'une modélisation des mesures obtenues par méthode angiographique et technique Doppler, avant et après angioplastie endoluminale des artères iliaques. *J. Mal. Vasc.*, 13:89-94, 1988.
- COLAPINTO, R.F.; HARRIES-JONES, E. Ph. & JOHNSTON, W.K. Percutaneous transluminal dilatation and recanalization in the treatment of peripheral vascular disease. *Radiology*, 135:583-7, 1980.
- COLAPINTO, R.F.; STRONELL, R.D. & JOHNSTON, W.K. Transluminal angioplasty of complete iliac obstructions. *Am. J. Roentgenol.*, 146:859-62, 1986.
- COOPER, J.C.; WOODS, D.A.; SPENCER, P. & PROCTER, A.E. The development of an infected false aneurysm following iliac angioplasty. - *Br. J. Radiol.*, 64: p. 759-60, 1991.
- CREASY, T.S. & McMILLAN, P.M. False aneurysm after percutaneous transluminal angioplasty. *Br. J. Surg.*, 74: 1069, 1987.

- CREASY, T.S. & FLETCHER, W.L. Angioplasty for intermittent claudication. *Clin. Radiol.*, 43:81-3, 1991.
- CUMBERLAND, D.C. Percutaneous transluminal angioplasty: a review. *Clin. Radiol.*, 34:25-38, 1983.
- CUNNINGHAM, D.A.; KUMAR, B.; SIEGEL, B.A.; GILULA, L.A.; TOTTY, W. G. & WELCH, M.J. Aspirin inhibition of platelet deposition at angioplasty sites: demonstration by platelet scintigraphy. - *Radiology*, 151: p. 487-90, 1984.
- Dos SANTOS, R.; LAMAS, A. & CALDAS, J. L'arteriographie des membres, de l'aorte et des ses branches abdominales *Bull. et Mem. Soc. Nat. de Chir.*, 55:587, 1929 apud MAFFEI, F.H.A. *Doenças Vasculares Periféricas*. Rio de Janeiro, MEDSI, 1987. p. 263.
- DOTTER, C.T. & JUNDKINS, M.P. Transluminal treatment of arteriosclerotic obstruction: description of a new technic and a preliminary report of its application. *Circulation*, 30:654-70, 1964.
- DOTTER, C.T. Transluminal angioplasty: a long view. *Radiology*, 135: p. 561-4, 1980.
- DOUBILET, P. & ABRAMS, H.L. The cost of underutilization. Percutaneous transluminal angioplasty for peripheral vascular disease. *N. Engl. J. Med.*, 31:95-102, 1984.
- EDWARDS, J.M.; COLDWELL, D.M.; GOLDMAN, M.L. & STRANDNES Jr. The role of duplex scanning in the selection of patients for transluminal angioplasty. *J. Vasc. Surg.*, 13:69-74, 1991.
- FARINAS, P.L. A new technique for the arteriographic examination of the abdominal aorta and its branches. *Am. J. Roentgenol.*, 46:644, 1941 apud MAFFEI, F.H.A. *Doenças Vasculares Periféricas*, Rio de Janeiro, MEDSI, 1987. p. 263.

- FLUECKIGER, F.; LAMMER, J.; KLEIN, G.E.; HAUSEGGER, K.; PILGER, E.; WALTNER, F. & ASCHAUER, M. Percutaneous transluminal angioplasty of crural arteries. *Acta Radiol.*, 33:152-5, 1992.
- FORSSMANN, N. Ueber Kontrastdarstellung der hohlen des lebenden rechten herzen und der lungenschlagader. *Munch. Med. Wochenschr.*, 78:489, 1931 apud RUTHERFORD, R.B. *Vascular Surgery*. 3. ed. Philadelphia, Saunders, 1989. p. 144.
- FOUCART, H.; CARLIER, Ch.; BAUDRILLARD, J.C.; JOFFRE, F. & CÉCILE, J.P. Les angioplasties fémorales: resultats à long terme. *J. Mal. Vasc.*, 15:229-33, 1990.
- FRANCK, O. & ALWENS, W. Kreislaufstudien der hohlen des lebenden rechten herzen und der lungenschlagader. *Munch. Med Wochenschr.*, 57:1950, 1910 apud RUTHERFORD, R.B. *Vascular Surgery*. 3. ed. Philadelphia, Saunders, 1989. p.143.
- FREIMAN, D.B.; SPENCE, R.; GATENBY, R.; GERTNER, M.; ROBERTS, B.; BERKOWITZ, H.D.; RING, E.J. & OLEAGA, J.A. Transluminal angioplasty of the iliac and femoral arteries: follow-up results without anticoagulation. *Radiology*, 141:347-50, 1981.
- FREIMAN, D.B.; FREIMAN, M.P.; SPENCE, R.K.; McLEAN, G.K. & BERKOWITZ, H.D. Economic impact of transluminal angioplasty. *Angiology*, 36:772-7, 1985.
- GALLINO, A.; MAHLER, P.; PROBST, P. & NACHBUR, B. Percutaneous transluminal angioplasty of the arteries of the lower limbs: a 5 years follow-up. - *Circulation*, 70: 619-23, 1984.
- GARDINER Jr, G.A.; MEYEROVITZ, M.F.; STOKES, K.R.; CLOUSE, M.E.; HARRINGTON, D.P. & BETTMANN, M.A. Complications of transluminal angioplasty. *Radiology*, 159:201-8, 1986.

- GREENFIELD, A.J. Femoral, popliteal, and tibial arteries percutaneous transluminal angioplasty. *Am. J. Roentgenol.*, 135: p. 927, 1980.
- GRUNTZIG, A. & HOPFF, H. Perkutane rekanalisation chronischer arterieller Verchlüsse mit einem neuen dilatationskatheter: modifikation der Dottertechnik. *Dtsch. Med. Wschr.*, 49:2502-5, 1974.
- GRUNTZIG, A. Transluminal dilatation of coronary-artery stenoses. *Lancet*, 4:263, 1978. Guidelines for percutaneous transluminal angioplasty. Standards of Practice Committee of the Society of Cardiovascular and Interventional Radiology. *Radiology*, 177:619-26, 1990.
- HANKE, H.; OBERHOFF, M.; HANKE, S.; HASSENSTEIN, S.; KAMENZ, J.; SCHMID, K.M.; BETZ, E. & KARSCH, K.R. Inhibition of cellular proliferation after experimental balloon angioplasty by low-molecular-weight heparin. *Circulation*, 85:1548-56, 1992.
- HASCHEK, E. & LINDENTHAL, O. A contribution to the practical use of photography according to Roentgen. *Wien Chir. Wochenschr.*, 9:63, 1896 apud RUTHERFORD, R.B. *Vascular Surgery*. 3. ed. Philadelphia, Saunders, 1989. p.143.
- HEUSER, C. Pieloradiografía con yoduro potásico y las inyecciones intravenosas de yoduro de potásico en radiografía. *Sem. Med.*, 26:424, 1919 apud RUTHERFORD, R.B. *Vascular Surgery*. 3. ed. Philadelphia, Saunders, 1989. p. 143.
- HEWES, R.C.; WHITE Jr, R.I.; MURRAY, R.R.; KAUFMAN, S.L.; CHANG, R.; KADIR, S.; KINNISON, M.L.; MITCHELL, S.E. & AUSTER, M. Long-term results of superficial femoral artery angioplasty. *Am. J. Roentgenol.*, 146:1025-29, 1986.
- HICKEY, P. The interpretation of radiographs of the chest. *Tran. Am. Roentg. Ray Soc.*, 5:136, 1905 apud RUTHERFORD, R.B. *Vascular Surgery*. 3. ed. Philadelphia, Saunders, 1989. p. 143.

- HIRSCHL, M.; URBANEK, A. & TISCHLER, R. Outpatient percutaneous transluminal angioplasty: preconditions and results. *Wien. Klin. Wochenschr.*, 103:673-7, 1991.
- IMPARATO, A.M.; KIM, G.E.; DAVIDSON, T. & CROWLEY, J.G. Intermittent claudication: its natural course. *Surgery*, 78:795-9, 1975.
- JAUSSERAN, J.M.; FERDANI, M.; MANES, L.; REGGI, M. & COUBIER, R. Les endoprothèses vasculaires. Une nouvelle indication dans la chirurgie de l'artère iliaque. *J. Chir.*, 129:137-41, 1992.
- JAWIEN, A.; BOWEN-POPE, D.F.; LINDNER, V.; SCHWARTZ, S.M. & CLOWES, A. W. Platelet-derived growth factors promotes smooth muscle migration and intimal thickening in a rat model of balloon angioplasty. *J. Clin. Invest.*, 89:507-11, 1992.
- JOFFRE, F.; ROUSSEAU, H.; CINQUALBRE, A.; LAPEYRE, F. & CHEMALI, R. Les différentes méthodes de désobstruction des artères périphériques par voie percutanée. *Arch. Mal. Coeur*, 84:1711-20, 1991.
- JOHNSTON, K.W.; RAE, M.; HOGG-JOHNSTON, S.A.; COLAPINTO, R.F.; WALKER, P.M.; BAIRD, R.J.; SNIDERMAN, K.W. & KALMAN, P. 5-year results of a prospective study of percutaneous transluminal angioplasty. *Ann. Surg.*, 206: 403-13, 1987.
- JOHNSTON, K.W. Factors that influence the outcome of aortoiliac and femoropopliteal percutaneous transluminal angioplasty. *Surg. Clin. North Am.*, 72:843-9, 1992.
- JOHNSTON, K.W. Iliac arteries: reanalysis of results of balloon angioplasty. - *Radiology*, 186: p. 207-12, 1993.

- JONES, B.A.; MAGGISANO, R.; ROBB, C.; SAIBIL, E.A.; WITCHELL, S.J. & HARRISON, A.W. Transluminal angioplasty: results in high-risk patients with advanced peripheral vascular disease. *Can. J. Surg.*, 28:150-2, 1985.
- JORGENSEN, J.J.; STRANDEN, E. & GJOLBERG, T. Hemodynamic effect of percutaneous transluminal angioplasty for lower limb atherosclerosis. A study based on pulsed Doppler ultrasound flowmetry. *Acta Radiol.*, 28:761-6, 1987.
- KALMAN, P.G. & JOHNSTON, K.W. Outcome of a failed transluminal dilatation. *Sur. Gynecol. Obstet.*, 161:43-6 1985.
- KAUFMAN, S.L.; BARTH, K.H.; KADIR, S.; MELVILLE-WILLIAMS, G.; SMITH, G.W.; STONESIFER, G.L.; LEAND, P.M.; ADAMS, P.E.; WENHAM, F. & WHITE Jr., R.I. Hemodynamic measurements in the evaluation and follow-up of transluminal angioplasty of the iliac and femoral arteries. *Radiology*, 1142:329-36, 1982.
- KENSEY, K.R.; NASH, J.H.; ABRAHAMMS, C. & ZARINS, C.K. Recanalization of obstructed arteries with a flexible rotating tip catheter. *Radiology*, 165:387, 1987.
- KREPEL, V.M.; VAN ANDEL, G.J.; VAN ERP, W.F.M. & BRESLAU, P.J. Percutaneous transluminal angioplasty of the femoropopliteal artery: initial and long-term results. *Radiology*, 156:325-28, 1985.
- LAMERTON, A. Percutaneous transluminal angioplasty. *Br. J. Surg.*, 73:91-7, 1986.
- LA VEAU, P.J.; SAREMBOCK, I.J.; SIGAL, S.L.; YANG, T.L. & EZEKOWITZ, M.D. Vascular reactivity after balloon angioplasty in an atherosclerotic rabbit. *Circulation*, 82:1790-801, 1990.

- LUKES, P.; WIHED, A.; TIDEBRANT, G.; RISBERG, B.; ORTENWALL, P. & SEEMAN, T. Combined angioplasty with the Kensey catheter and balloon angioplasty in occlusive arterial disease: a preliminary report. **Acta Radiol.**, 33:230-3, 1992.
- MAHLER, F.; DO, D.D.; GERSBACH, Ph. & TRILLER, J. Acquisitions instrumentales récentes en angioplastie transluminale percutanée (PTA). **J. Mal. Vasc.**, 16:146-52, 1991.
- MANASHIL, G.B.; THUNSTROM, B.S.; THORPE, C.D. & LIPSON, S.R. Out-patient transluminal angioplasty. **Radiology**, 147:7-8, 1983.
- MARCADÉ, J.P. Comment négocier une sténose iliaque, fémoro-poplitée ou jambière isolée/etagée; comment négocier une recanalisation. In: Journée sur Angioplastie Transluminale et Angioscopie, La Rochelle, 1990.
- MARTIN, E.C.; FANKUCHEN, E.I.; KARLSON, K.B.; DOLGIN, C.; COLLINS, R.H.; VOORHEES Jr, A.B. & CASARELLA, W.J. Angioplasty for femoral artery occlusion: comparison with surgery. **Am. J. Roentgenol.**, 137:915-9, 1981.
- McCARTHY, W.J.; VOGELZANG, R.L.; NEMCEK Jr, A.A.; JOSEPH, A.; PEARCE, W.H.; FLINN, W.R. & YAO, J.S.T. Excimer laser-assisted femoral angioplasty: Early results. **J. Vasc. Surg.**, 13:607-14, 1991.
- MENEZES, F.H.; GERMANO, R.A.L.; CAMPOY, C.M.; BAREL, E.V.; MARIALVA, I.A.M.; LUCCAS, G.C.; POTÉRIO FILHO, J. & LANE, J.C. Experiência com reconstruções infra-inguinais resultado cirúrgico após dois anos. In: Congresso da da Sociedade de Angiologia e Cirurgia Vascular, 29., São Paulo, 1991. **Resumos.** p.181.
- MILLWARD, S.; JAWARD, A.; GOODING, J. & WYANT, D. Outpatient peripheral angioplasty. **AJR**, 149:1292-3, 1987.

- MINAR, E.; EHRINGER, H.; AHMADI, R.; DUDCZACK, R.; LEITHA, T.; KOPPENSTEINER, R.; JUNG, M. & STUMPFLER, A. Platelet deposition at angioplasty sites and its relation to restenosis in human iliac and femoropopliteal arteries. *Radiology*, 170:767-72, 1989.
- MONIZ, E. L'encephalographie arterielle, son importance dans la localization des tumeurs cerebrales. *Rev. Neurol.*, 2:272, 1927 apud RUTHERFORD, R.B. *Vascular Surgery*. 3.ed. Philadelphia, Saunders, 1989. p. 143.
- MORTON, W.; HAMMER, E. The X-ray or photography of the invisible and its value in surgery. American Technical Book Co., New York, 1896 apud RUTHERFORD, R.B. *Vascular Surgery*. 3. ed. Philadelphia, Saunders, 1989. p. 143.
- MOTARJEME, A.; KEIFER, J.W. & ZUSKA, A.J. Percutaneous transluminal angioplasty and case selection. *Radiology*, 135:607-11, 1980.
- MURAD NETTO, S.; FRAGOSO, E.; GODOY, M.G.; SERRA JR., A.; BATISTA, A.; HADLICH, R.; VAZ, J.; BORGES, S.; MEIRELLES, M.L. & MURAD, V. Angioplastia percutânea transluminal. *J. Bras. Med.*, 42:95-108, 1982.
- MURIE, J.A. Percutaneous transluminal angioplasty and vascular surgery for lower limb ischaemia. *Br. J. Surg.*, 75:1051-2, 1988.
- MURRAY, A.; MITCHELL, D.C.; GRASTY, M.; WOOD, R.F.M.; EDWARDS, D.H. & BASU, R. Peripheral laser angioplasty with pulsed dye laser and ball-tipped optical fibres. *Lancet*, 23:1471-4, 1989.
- NEIMAN, H.L.; BERGAN, J.J.; YAO, J.S.T.; BRANDT, T.D.; GREENBERG, M. & O'MARA, C.S. Hemodynamic assesment of transluminal angioplasty for lower extremity ischemia. *Radiology*, 143:639-643, 1982.

- PALMAZ, J.C.; KOPP, D.T.; HAYASHI, H.; SCHATZ, R.A.; HUNTER, G.; TIO, F.O.; GARCIA, O.; ALVARADO, R.; REES, C. & THOMAS, S.C. Normal and stenotic renal arteries: experimental balloon-expandable intraluminal stenting. *Radiology*, 164:705-8, 1987.
- PEABODY, C.N.,; KANNEL W.B.; McNAMARA, P.M. Intermittent claudication: surgical significance. *Arch. Surg.*, 109: 693, 1974.
- PENTECOST, M.J. The use of angioplasty, bypass surgery and amputation in the management of peripheral vascular disease. *N. Engl. J. Med.*, 326:413-4, 1992.
- PORSTMANN, W. Ein neuer korsett-ballonkatheter zur transluminalen rekanalisation nach Dotter unter besonderer berucksichtigung fong obliterateneu an der becknarterien. *Radiol. Diagn.*, 14:239-43, 1973.
- QUINN, S.F. Endovascular retention of a ruptured polyester balloon in femoral angioplasty. *AJR*, 155:1141-2, 1990.
- ROENTGEN, 1895 apud RUTHERFORD, R. B. *Vascular Surgery*. 3. Ed. Philadelphia, Saunders, 1989. p. 143.
- ROSENTHAL, D.; PESA, F.A.; GOTTSEGEN, W.L.; CREW, J.R.; MOSS, C.A.; WALSKY, R, & PALLOS, L.L. Thermal laser-assisted balloon angioplasty of the superficial femoral artery: a multicenter review of 602 cases. *J. Vasc. Surg.*, 14:152-9, 1991.
- SACKS, D.; RONBINSON, M.L.; MARINELLI, D.L. & PERMULTER, G.S. Evaluation of the peripheral arteries with Duplex US after angioplasty. *Radiology*, 76:39-44, 1990.
- SALLES-CUNHA, S.X.; ANDROS, G.; DULAWA, L.B.; HARRIS, R.W.; & OBLATH, R.W. Changes in peripheral hemodynamics after percutaneous transluminal angioplasty. *J. Vasc. Surg.*; 10:338-42, 1989.

- SCHWARTZ, L.; BOURASSA, M.G.; LESPÉRANCE, J.; ALDRIDGE, H.E.; KAZIM, F.; SALVATORI, V.A.; HENDERSON, M.; BONAN, R. & DAVID, P.R. Aspirin and dipyridamole in the prevention of restenosis after percutaneous transluminal coronary angioplasty. *N. Engl. J. Med.*, 30:1714-9, 1988.
- SELDINGER, S.I. Catheter replacement of the needle in percutaneous arteriography. *Acta Radiol.*, 39:368-76, 1953.
- SELF, S.B. & SEEGER, J.M. Laser angioplasty *Surg. Clin. North Am.*, 72:851-68, 1992.
- SIMONETTI, G.; URIGO, F.; GUAZZARONI, M.; BIGLIOLI, P.; DETTORI, G. & BACCIU, P.P. Iliac artery lesions: comparison between percutaneous transluminal angioplasty and surgery. *Ann. Radiol.*, 29:127-9, 1986.
- STAPLE, T.W. Modified catheter for percutaneous transluminal treatment of arteriosclerotic obstructions. *Radiology*, 91:1041-43, 1968.
- THORVINGER, B.; NORNGREN, L. & ALBRECHTSSON, U. - Patency after iliac and femoro-popliteal angioplasty. *Acta Radiol.*, 33:29-30, 1992.
- UCHOA, A.V.M.; TOVO, R.; MAGALHÃES, A.; KAUFFMAN, P. & PUECH LEÃO, L.E. - Angioplastia transluminal percutânea. *A. M. B.*, 28:173-6, 1982.
- UFLACKER, R. - Angioplastia transluminal das artérias dos membros inferiores. *Radiol. Bras.*, 18:1-8, 1985.
- Van ANDEL, G.J. Percutaneous transluminal angioplasty: Dotter procedure. Amsterdam, *Excerpta Medica*, 1976.
- Van ANDEL, G.J.; VAN ERP, W.F.; KREPEL, V.M. & BRESLAU, P.J. Percutaneous transluminal dilatation of the iliac artery: long-term results. *Radiology*, 156:321-3, 1985.

- VELASQUEZ, G.; CASTANEDA-ZUNIGA, W. & FORMANEK, A. Non-surgical aortoplasty in Leriche syndrome. *Radiology*, 134:359-60, 1980.
- WILENTZ, J.R.; SANBORN, T.A.; HAUDENSCHILD, C.C.; VALERI, C.R.; RYAN, T.J. & FAXON, D.P. Platelet accumulation in experimental angioplasty: time course and relation with vascular injury. *Circulation*, 75:636-42, 1987.
- WOLF, G.L.; LE VEEN, R.F. & RING, E.J. Potential mechanism of angioplasty. *Cardiovasc. Intervent. Radiol.*, 7:11, 1984.
- ZEITLER, E. Die percutane rekanalisation arterieller obliterationen mit katheter nach Dotter (Dotter technik). *Dtsh. Med. Wochenschr.*, 97:1392, 1972.
- ZEITLER, E. Complications in and after PTR. In: ZEITLER, E.; GRUNTZIG, A. & SCHOOP, W. *Percutaneous vascular recanalization*, Springer-Verlag, New York, 1978, p. 120.
- ZEITLER, E.; RICHTER, E.I.; ROTH, F.J. & SCHOOP, W. Results of percutaneous transluminal angioplasty. *Radiology*, 146: p. 57-60, 1983.
- ZEITLER, E.; RAITHEL, D.; GAILER, H.; NIPPOLD, P. & KASPRCAK, P. PTA combined with surgical vascular operations in iliac and femoral obstructions. *Ann. Radiol.*, 30:142-4, 1987.
- ZOCHOLL, G.; JUNGBLUTH, A.; DUX, M.; SCHILD, H. & THELEN, M. Does velocity of dilatation influence the result of dilatation? A post-mortem study. *Invest. Radiol.*, 23: 905-9, 1988.

7
ABSTRACT

ABSTRACT

The bibliography related to the transluminal angioplasty of iliac, femoral and popliteal arteries, within the 1964-1993 period was analysed.

The initial experiment, with the technique of puncturing the femoral artery under direct sight in the surgery room, and under peridural or rachianesthesia, has been described.

In the period from october 1990 to august 1992, 15 transluminal angioplasties in 12 patients were performed. Within the same time period, four iliac artery dilatations, ten in the femoral artery, and one in the popliteal arterie were also accomplished.

On the 30th and 180th day controls, good results from the four iliac angioplasties, as well as seven equally good results from the femural dilatations and one popliteal angioplasty, could be observed.

Two post-angioplasty amputations occured in the same area, on the 180th day, due to infection and even though popliteal pulse was present. A restenosis in the superficial femural artery was observed.

No complications on the puncture site were reported.