

SECRETARIA
DE
PÓS-GRADUAÇÃO
I. B.

UNIVERSIDADE ESTADUAL DE CAMPINAS
INSTITUTO DE BIOLOGIA

DANIELLA SILVA OGGIAM

**“PREVENÇÃO DA FIBROSE MIOCÁRDICA E ACÚMULO
DE LIPOFUSCINA EM CARDIOMIÓCITOS DE
CAMUNDONGOS *MDX*”**

Este exemplar corresponde à redação final
da tese defendida pelo(a) candidato (a)
Daniella Silva Oggiam
e aprovada pela Comissão Julgadora.

Dissertação apresentada ao Instituto de
Biologia para obtenção do Título de
Mestre em Biologia Celular e Estrutural,
na área de Anatomia.

Orientador: Prof. Dr. Humberto Santo Neto

Campinas, 2009

FICHA CATALOGRÁFICA ELABORADA PELA
BIBLIOTECA DO INSTITUTO DE BIOLOGIA – UNICAMP

Og3p

Oggiam, Daniella Silva
Prevenção da fibrose miocárdica e acúmulo de lipofuscina em cardiomiócitos de camundongos *mdx* / Daniella Silva Oggiam. – Campinas, SP: [s.n.], 2009.

Orientador: Humberto Santo Neto.
Dissertação (mestrado) – Universidade Estadual de Campinas, Instituto de Biologia.

1. Miocárdio - Doenças. 2. Fibrose endomiocárdica.
3. Deflazacorte. 4. Lipofuscina. 5. Camundongo *mdx*. I. Santo Neto, Humberto, 1953-. II. Universidade Estadual de Campinas. Instituto de Biologia. III. Título.

(rcdt/ib)

Título em inglês: Myocardial fibrosis prevention and accumulation of lipofuscin in myocytes cardiac of *mdx* mice.

Palavras-chave em inglês: Myocardium - Diseases; Endomyocardial fibrosis; Deflazacort; Lipofuscin; *Mdx* mice.

Área de concentração: Biologia Celular.

Titulação: Mestre em Biologia Celular e Estrutural.

Banca examinadora: Humberto Santo Neto, Erica Passos Baciuk, Alexandre Leite Rodrigues de Oliveira.

Data da defesa: 09/06/2009.

Programa de Pós-Graduação: Biologia Celular e Estrutural.

Campinas, 09 de junho de 2009


BANCA EXAMINADORA

Prof. Dr. Humberto Santo Neto (Orientador)



Assinatura

Profa. Dra. Erica Passos Baciuk




Assinatura

Prof. Dr. Sérgio Luis Felisbino

Assinatura

Prof. Dr. Alexandre Leite Rodrigues de Oliveira



Assinatura

Prof. Dr. Marcelo Rodrigues da Cunha

Assinatura

Dedico...

A *Deus* que sempre me iluminou e abençoou todos os meus passos e me permitiu ultrapassar todas as barreiras.

A minha mãe *Roseli*, meu pai *Antonio Carlos*, minha avó *Angela* e meu avô *Benedito*, que sempre me deram muito apoio para as minhas atitudes e me deram forças para prosseguir e crescer com o aprendizado. Sempre me incentivando nos momentos mais difíceis como também em momentos de alegria e felicidade.

A meu noivo *Rogério* que sempre me incentivou a crescer, tanto profissionalmente como pessoalmente.

Todos Sempre com muita paciência e perseverança para me acompanhar em meus momentos mais stressantes da minha vida, sem deixar a minha auto-estima desaparecer.

Agradecimentos

Ao prof. *Dr. Humberto Santo Neto*, pela sua compreensão, paciência e orientação nestes anos de convivência. Pela sua postura profissional e ética.

Aos professores da banca examinadora de minha dissertação de mestrado: *Érica Passos Basiuk, Sérgio Luís Felisbino*

À profa. *Dra. Maria Júlia Marques* pelo apoio em nosso trabalho.

Aos colegas e funcionários do Departamento de Anatomia, pela atenção, desempenho pra ajudar sempre nos experimentos e companheirismo. Especialmente: *Isabel, Renato, Cíntia, Ana Paula e Adriana Maurício*.

Aos Srs. *Norivaldo Celestino e Marco Aurélio de Paula*, pela amizade e grande e constante auxílio na parte experimental do trabalho.

A todos os professores do Departamento de Anatomia que contribuíram para o término de meu trabalho.

À Sra. *Marlene Lima*, pelo cuidado com os animais do biotério utilizados nos experimentos.

Aos técnicos do laboratório de Anatomia que sempre estão dispostos para ajudar.

Ao Programa de *Pós-Graduação em Biologia Celular e Estrutural* pela oportunidade e excelência na administração e execução do curso.

À CAPES, CNPq e FAEP, pelo apoio financeiro concedido para e realização deste projeto.

“A sabedoria não nos é dada. É preciso descobri-la por nós mesmos, depois de uma viagem que ninguém nos pode poupar ou fazer por nós ”

(MARCEL PROUST)

SUMÁRIO

Lista de abreviaturas.....	x
Resumo.....	xi
Abstract.....	xii
1. INTRODUÇÃO	01
Aspectos Gerais	02
1.1 Distrofia Muscular de Duchenne (DMD).....	02
1.2 O camundongo mdx.....	04
1.3 O coração na distrofia muscular de Duchenne e no camundongo mdx....	05
1.4 Uso do deflazacorte na DMD.....	06
1.4 Lipofuscina.....	07
2. OBJETIVOS.....	09
3. MATERIAIS E MÉTODOS.....	11
3.1. Referente ao estudo da fibrose miocárdica.....	12
3.1.1 Desenho Experimental	12
3.1.2 Preparação do tecido cardíaco.....	12
3.1.3 Análise morfométrica	13
3.1.4 Análise Estatística.....	13
3.2 Referente ao estudo da lipofuscina.....	13
3.2.1 Animais.....	13
3.2.2 Preparação das secções do tecido cardíaco.....	14
3.2.3 Análise do material.....	14
4. RESULTADOS.....	15

4.1 Sobre o tratamento com DFZ.....	16
4.1.1 Análise qualitativa.....	16
4.1.2 Análise quantitativa.....	16
4.2 Sobre a análise de Lipofuscina.....	16
4.1.2 Análise quantitativa.....	16
5. ARTIGO CIENTÍFICO.....	21
6. CONSIDERAÇÕES FINAIS.....	23
6.2 Sobre o tratamento com DFZ.....	24
6.3 Sobre análise de Lipofuscina.....	25
7. CONCLUSÕES.....	27
8. REFERÊNCIAS BIBLIOGRÁFICAS.....	29
ANEXO 1.....	37
ANEXO 2.....	39

ABREVIATURAS

CDG – complexo distrofina-glicoproteína

DFZ - Deflazacort

DMD – Distrofia Muscular de Duchenne

FM – Fibrose Miocárdica

HE – Hematoxilina e Eosina

Mdx – Murine dystrophin X-linked

TM – Tricrômico de Masson

RESUMO

A distrofia Muscular de Duchenne (DMD) é uma miopatia progressiva causada por uma doença autossômica recessiva ligada ao sexo, que acomete crianças do sexo masculino, e evolui para incapacidade motora na puberdade até causar óbito ao redor da segunda década de vida. É causada por uma alteração no gene codificador da proteína distrofina, que mantém a integridade do sarcolema da fibra muscular. O camundongo *mdx* é utilizado como modelo experimental da DMD para investigações do tecido muscular esquelético e cardíaco, por apresentar muitas semelhanças com humano portador da doença. Na DMD os pacientes iam á óbito por falência respiratória, desde a evolução do tratamento com técnicas de ventilação mecânica artificial, as disfunções cardíacas tornaram-se importantes, visto que a partir disto, a maioria dos óbitos começaram a ser em função da falência cardíaca, que resulta de um processo seguido de: necrose, inflamação, fibrose evoluindo para cardiomiopatia grave. Várias estratégias farmacológicas tem sido utilizadas para melhora da função cardíaca tanto no portador de DMD como no camundongo *mdx*. Um dos medicamentos utilizados é o deflazacorte, um glucocorticóide de ação anti-inflamatória, administrado por toda vida do portador de DMD. Embora os efeitos do deflazacorte sobre a função cardíaca no humano e no camundongo *mdx* têm sido extensivamente estudados, pouco se sabe sobre os efeitos histopatológicos no tecido cardíaco. Neste trabalho foi avaliado o efeito da administração a longo prazo de deflazacorte na progressão da fibrose miocárdica intersticial em camundongos *mdx* de 6 meses de idade. Os animais foram tratados diariamente com deflazacorte durante 15 meses, após foram sacrificados, o coração foi removido e congelado em nitrogênio líquido para posterior análise histológica e morfológica do tecido. O coração do grupo de camundongos *mdx* tratados com deflazacorte foi comparado com camundongos *mdx* não tratados. As áreas de fibrose miocárdica diminuíram significativamente 40% em relação ao grupo não tratado. Concluiu-se que o tratamento à longo prazo com deflazacorte é eficiente para diminuir a progressão da fibrose cardíaca. Sendo assim, como a cardiomiopatia está diretamente relacionada à disfunções celulares que acarreta a necrose dos cardiomiócitos, é de interesse investigar o acúmulo de lipofuscina, um biomarcador do envelhecimento, nos corações de camundongos *mdx*. Neste trabalho também foi observado o acúmulo de lipofuscina em animais controle C57BL10 e *mdx* de 14 dias a 23 meses de idade sem serem submetidos a qualquer tratamento. Os animais foram sacrificados, o coração removido e congelado em nitrogênio líquido para posterior análise da fluorescência dos grânulos de lipofuscina. Após contagem dos grânulos observou-se que aumentam com a idade, e dos 4 para os 6 meses ocorreu um acréscimo no acúmulo de lipofuscina. Considerando-se que o acúmulo de lipofuscina relaciona-se a disfunção celular é possível que isto contribua para lesão de cardiomiócitos em corações desprovidos de distrofina.

Palavras-chave: cardiomiopatia, fibrose miocárdica, deflazacorte, lipofuscina

ABSTRACT

The Duchenne Muscle Dystrophy is a progressive myopathy caused by a recessive autosomal disease connected to the gender, which attacks male kids, and involves to motor disability in the property, leading to death around the second decade of life. It is caused by an alteration in the codifier gene of the protein dystrophin, which maintains the integrity of the muscle fiber sarcolemma. The *mdx* mouse is used as an experimental model of DMD to investigate the skeletal and cardiac muscle fiber, because it presents a lot of similarities with the human carrier of the disease. In the DMD, the patients used to die due to respiratory failure. Since there was a treatment evolution with artificial mechanical ventilation techniques, the cardiac dysfunctions became important considering that from this moment on, most of the deaths started occurring because of a cardiac failure, resulting of a process followed by necrosis, inflammation, fibrosis involving to a serious cardiomyopathy. Several pharmacological strategies have been used to improve the cardiac function both in the DMD carrier and in the *mdx* one of the medications utilized is the deflazacort, a glucocorticóide of anti-inflammatory action, administrated during the whole life of the DMD carrier. Although the deflazacort effects upon the cardiac function in the human being and in the mouse *mdx* have been extensively studied just a little is know about the histopathological effects on the cardiac tissue. In this paper, the effect of the long term administration of deflazacort daily for 15 months, after they were sacrificed, had their hearts removed and frozen in liquid nitrogen for histological and morphological tissue further analysis. The heart of the *mdx* mice group treated with deflazacort was compared to the heart of the untreated *mdx* mice group. The myocardial fibrosis areas diminished significantly in comparison to the untreated group, in 40%. It was concluded that the long term treatment with deflazacort is effective to diminish the cardiac fibrosis progression the cardiomyopathy which cause the myocytes cardiac necrosis, and therefore it is interesting to investigate the lipofuscin is a pigment related to the age, it is considered an aging biomarker. In this paper, the accumulation of lipofuscin in control animals C57BL10 and *mdx* with ages between 14 days and 21 months without any treatment was observed that they increase with the age, and from the 4 to the 6 months there was a raise in the lipofuscin accumulation. It was so, concluded, that the myocytes cardiac functioning can be harmed even before the age of 8 months, and the accumulation of lipofuscin can mean a degeneration process which is more intensive in *mdx*.

Key-words: cardiomyopathy, cardiac fibrosis, deflazacot, lipofuscin

1. INTRODUÇÃO

Aspectos Gerais

O coração vem tornando-se alvo importante no tratamento de pacientes portadores de Distrofia Muscular de Duchenne (DMD). Isto pelo fato de que parte significativa dos pacientes vão a óbito por cardiomiopatia. Enquanto a grande maioria dos estudos tem focado a fisiopatologia e o tratamento dos músculos estriados esqueléticos, pouco é sabido sobre a fisiopatologia das lesões cardíacas. Neste trabalho ocupamo-nos em estudar o coração do camundongo distrófico *mdx*, o modelo experimental da DMD.

A pesquisa está dividida em duas partes:

- 1) Avaliar o efeito do tratamento a longo prazo com deflazacorte, um glucocorticóide extensivamente utilizado no tratamento dos pacientes de DMD, sobre a fibrose miocárdica (FM).
- 2) Examinar o acúmulo progressivo de lipofuscina, um pigmento relacionado com a idade, em cardiomiócitos e que eventualmente pode estar relacionado a lesão do cardiomiócito.

1.1 Distrofia Muscular de Duchenne

A Distrofia Muscular de Duchenne (DMD), descrita em 1861, caracteriza-se pela perda progressiva do tecido muscular estriado esquelético e cardíaco, que afeta 1 a cada 3500 meninos nascidos vivos. Inicia-se na infância (com quedas freqüentes e fraqueza muscular) e evolui para incapacidade motora na puberdade, levando à óbito por volta da segunda década de vida (ENGEL et al, 1994; BLAKE, et al, 1996).

A DMD é caracterizada por uma doença autossômica recessiva ligada ao cromossomo X, que é causada por uma alteração genética responsável pela codificação da proteína estrutural de peso molecular 427 Kda chamada distrofina (HOFFMAN et al, 1987; BONILLA et al, 1988).

Em fibras musculares esqueléticas e cardíacas normais, a distrofina conecta o citoesqueleto de actina à matriz extracelular da fibra muscular, se associando a

glicoproteínas que atravessam o sarcolema formando o complexo distrofina-glicoproteína (CDG). Sugere-se que o CDG confere estabilidade ao sarcolema durante a contração e o relaxamento da fibra muscular (ENGEL et al, 1994). A ausência na expressão da distrofina altera o equilíbrio deste complexo, promovendo instabilidade do sarcolema nos ciclos de contração e relaxamento, o que resulta em danos para o sarcolema e degeneração (ANGELIN et al, 1999; GROUNDS et al, 2005).

Mutações nos componentes do CDG podem causar diferentes formas de distrofia muscular de herança autossômica. (ERVASTI et al, 1990).

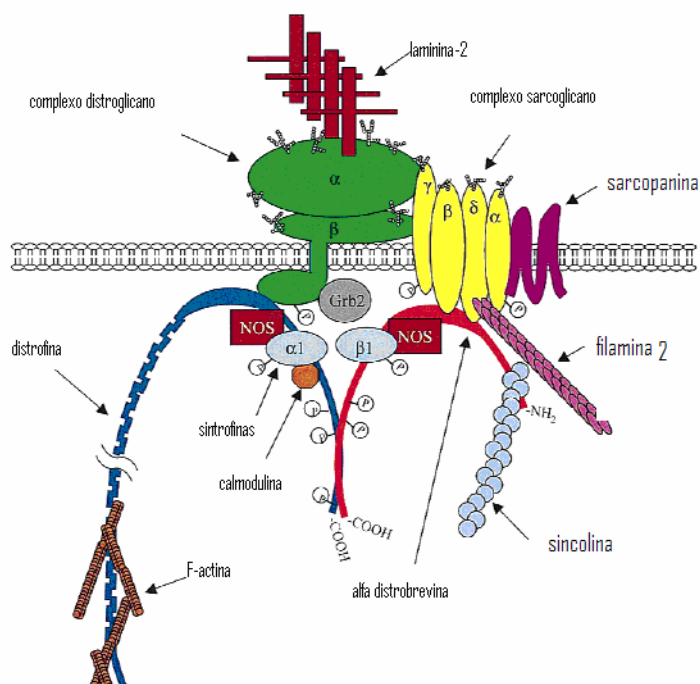


Figura 1: Organização molecular do complexo distrofina glicoproteínas no sarcolema. Adaptado de Rando, *Muscle & Nerve*, 24, p.1575-1594, 2001

Os mecanismos moleculares que culminam com a necrose da fibra muscular ainda não são bem conhecidos, o que se sabe é que a fragilidade do sarcolema, o stress mecânico e o aumento no influxo de cálcio provocam ativação de proteases cálcio-dependentes (MORKRI & ENGEL, 1975). Outros fatores podem estar relacionados a mionecrose, como

o aumento do estresse oxidativo e participação de fatores inflamatórios (neutrófilos, macrófagos e citocinas) (RANDO, 2001).

No início da doença em camundongos *mdx*, a necrose é compensada pela regeneração das fibras musculares esqueléticas, pela ativação das células satélites, localizadas entre a lâmina basal e o sarcolema, sendo responsáveis pelo crescimento e regeneração muscular na vida pós-natal. Com o tempo esta capacidade regenerativa é perdida, e o tecido muscular é progressivamente substituído por fibrose. Com isso os portadores da DMD tornam-se incapazes para marcha, evoluindo para o comprometimento da musculatura respiratória (diafragma em especial) e posterior falência da musculatura cardíaca e morte (ENGEL et al, 1994; HOLTERMAN & RUDNICK, 2005).

1.2 Camundongos *mdx*

O camundongo *mdx* (“*murine dystrophic x chromosome-linked*”) representa o modelo experimental mais intensamente empregado nos estudos da fisiopatologia das lesões e nos testes de novas terapias para a DMD. Essa linhagem surgiu de uma mutação espontânea em uma colônia da linhagem C57BL/10 ScSn, no fim da década de 1980. Nesses animais também há ausência da proteína distrofina, o gene afetado é homólogo ao dos pacientes com DMD, e dessa maneira suas fibras musculares esqueléticas e cardíacas não apresentam distrofina (BULFIELD et al, 1984).

O *mdx*, por apresentar ausência da proteína distrofina, tornou-se um valioso modelo experimental da DMD devido à larga disponibilidade e baixo custo de produção e manutenção (HAMER et al, 2002; SASAOKA et al, 2003).

A degeneração das fibras musculares nestes animais inicia-se quando há o início da atividade motora ao redor dos 20 dias de vida, é seguida por uma rápida resposta de regeneração das células musculares afetadas. Por volta dos 30 dias as fibras musculares mostram alterações celulares, entre 35 a 90 dias de vida a necrose atinge seu ápice, e entre 60 e 90 dias mais de 50% das fibras musculares encontra-se em processo de regeneração, mostrando nucleação central e diâmetro variável. Em torno de 120 dias, a maioria das

fibras musculares apresentam núcleo central indicando que elas encontram-se regeneradas (TANABE, ESAKI & NOMURA, 1986; LEFAUCHEUR, PASTORETI & SESILLE, 1995).

Apesar das semelhanças entre o humano e o camundongo *mdx*, existem algumas diferenças na progressão da doença. As fibras musculares esqueléticas têm a capacidade de se regenerar sucessivamente após degeneração, sem manifestações clínicas que demonstrem comprometimento muscular significativo (BULFIELD et al, 1984; CULLEN & JAROS, 1998).

Após os 20 meses de idade a capacidade de regeneração muscular decresce, devido ao aumento da fibrose intersticial, diminuição gradual da quantidade e capacidade de proliferação das células satélites. A partir desse momento, os animais começam a apresentar fraqueza muscular progressiva e substituição de fibras musculares por tecido conjuntivo, semelhante às características patológicas da DMD em humanos. Apesar das células satélites serem responsáveis pela regeneração, todas as células regeneradas também estão com ausência de distrofina (LUZ et al, 2002).

De acordo com o músculo a ser estudado, observam-se diferenças na evolução e na intensidade das lesões musculares (PASTORET & SEBILLE, 1995; GROUNDS et al, 2005; MARQUES et al, 2008). O diafragma, por exemplo, o qual diferente dos demais músculos do animal distrófico, apresenta patologia severa com degeneração progressiva, similar aos humanos portadores de DMD. Esta diferença pode ser causada pelo trabalho contínuo do músculo durante os ciclos respiratórios (STEDMAN et al, 1991) e pela diminuição da capacidade regenerativa após lesão muscular (MATECKI et al, 2004).

1.3 O coração na distrofia muscular de Duchenne e no camundongo *mdx*

O coração é comprometido em cerca de um terço dos pacientes jovens portadores de DMD. Em idade mais avançada, virtualmente todos os pacientes apresentam disfunção cardíaca (FINSTERER & STOLLBERGER, 2008).

Do ponto de vista histopatológico, a alteração mais evidente é o acúmulo progressivo de fibrose miocárdica (FM), em parte resultante da necrose dos cardiomiócitos (FRANKEL & ROSSER, 1976). Além disto, os pacientes desenvolvem cardiomiopatia dilatada que se estabelece independentemente das alterações que ocorrem no músculo esquelético (MCNALLY, 2007).

Até algumas décadas atrás, as crianças com DMD morriam por complicações respiratórias causadas pela fibrose do músculo diafragma, acarretadas por trabalho intenso da musculatura. Com o avanço dos tratamentos, em especial cuidados intensivos e aprimoramento de técnicas de suporte ventilatório, a sobrevivência dos pacientes vem aumentando significativamente de forma que a cardiomiopatia se torna mais evidente. Estima-se hoje que cerca de 10-40% dos portadores de DMD morrem de falência cardíaca. (PERLOFF et al., 1967; FRANKEL & ROSSER, 1976; NIGRO et al., 1990; COX & KUNKEL 1997; BAXTER 2006; MCNALLY 2007; FINSTERER & STOLLBERGER, 2008). Assim sendo, o tratamento da FM tem tomado crescentemente lugar de destaque nas terapias da DMD.

No que se refere ao músculo cardíaco, o camundongo *mdx* compartilha algumas características observadas nos pacientes portadores de DMD. O coração apresenta-se normal sob o ponto de vista histológico até 8 meses de idade. A partir do qual, é possível detectar-se FM, que avança progressivamente com a idade. Ao redor de 17 meses de idade, o coração apresenta hipertrofia e necrose dos cardiomiócitos, inflamação e extensas áreas de fibrose (QUINLAN et al, 2004). Outro estudo descreve severas alterações nos cardiomiócitos e extensas áreas de fibrose entre 12 a 24 meses de idade, (COHN et al, 2007) sendo que o ventrículo esquerdo e o septo interventricular mostram-se mais intensamente comprometidos (SKRABEK & ANDERSON, 2001). Estudos ultra estruturais do músculo cardíaco revelam desorganização dos miofilamentos, dilatação do retículo sarcoplasmático, alterações das mitocôndrias (SAPP et al, 1996).

Em vista disso o coração do *mdx* tem sido utilizado como modelo para estudo da cardiomiopatia na DMD.

1.4 Uso do deflazacorte na DMD

O deflazacorte (DFZ), é um glucocorticóide, anti-inflamatório, derivado da prednisona, que vem sendo amplamente utilizado no tratamento preventivo da cardiomiopatia da DMD (SKRABEK & ANDERSON,2001).

Apresenta efeitos distintos de acordo com a idade e/ou estágio de progressão da doença. O DFZ reduz a extensão da inflamação, promovendo proteção das células ao redor da lesão nos músculos esquelético, cardíaco e diafragma (VARGAS & ANDERSON, 2003). O tratamento com DFZ preserva a função respiratória, o alinhamento da coluna vertebral e mantém por mais tempo a habilidade para a marcha (BIGGAR et al, 2004). Portanto o uso de corticosteróide tornou-se padrão no tratamento de crianças portadoras da DMD (MARKHAM et al, 2008).

É de interesse mencionar que o tratamento na DMD é feito por toda vida, uma vez que não há cura definitiva. A literatura conta com mais de uma centena de estudos demonstrando os benefícios do tratamento à longo prazo com DFZ.

Por outro lado, pouco é sabido sobre os efeitos do DFZ na disfunção cardíaca na DMD. As diferenças entre os estágios em que se encontram os pacientes no momento em que são incluídos no grupo de pesquisa, e os diferentes protocolos têm colaborado efetivamente para o pouco conhecimento sobre a melhoria clínica. Por sua vez, os riscos inerentes a uma biópsia cardíaca impedem que se tenha conhecimento da histopatologia do coração nas crianças com DMD tratadas com DFZ (SILVERSIDES et al., 2003; BUSBHY et al., 2004; ANGELINI, 2007;MARKHAM, et al., 2008, MANZUR et al., 2008). Desta maneira os efeitos da terapia a longo prazo com o deflazacorte no coração permanecem desconhecidos (BIGGAR et al., 2006; WAGNER et al., 2007)

1.5 Lipofuscina

A lipofuscina foi descrita pela primeira vez na metade do século XIX, quando foi observada no fígado humano e notou-se que aumentava com a idade. A lipofuscina é considerada um biomarcador do envelhecimento. Estudos subseqüentes revelaram que o

aumento da lipofuscina relaciona-se à diminuição da adaptação celular e ao desenvolvimento de doenças neuro-degenerativas e cardíacas. (TERMAN & BRUNK, 2004).

Admite-se que o acúmulo de lipofuscina resulte do mecanismo de lesão oxidativa de macromoléculas celulares (YIN, 1996; TERMAN & BRUNK, 1998). Isso ocorre quando os mecanismos celulares de defesa não conseguem compensar completamente o aumento de espécies reativas de oxigênio, o que geralmente está associado ao envelhecimento e a várias patologias (DARLEY-USMAR et al, 1995).

A lipofuscina representa um material intralisossomal que não foi degradado (fig.2B). Há alguns anos já se sabe que ocorre um acúmulo excedente destes grânulos dentro dos lisossomos pela incapacidade de degradação das organelas, e isto acarreta danos celulares progressivos a longo prazo, com prejuízos à função celular (fig. 2B). Quando as mitocôndrias são degradadas ocorre uma série de eventos que alteram o pH celular e há formação de espécies de oxigênio extremamente reativas, causando prejuízo a respiração celular por aumento na concentração de cálcio nas mitocôndrias (TERMAN & BRUNK, 2004; WHITEHEAD et al, 2006).

Nos músculos esqueléticos dos membros do animal *mdx*, o acúmulo de grânulos de lipofuscina aumenta significativamente com o envelhecimento. O depósito destes grânulos foi encontrado nas miofibrilas e nas células do interstício muscular, sugerindo que fibras distróficas estão sujeitas a maior stress oxidativo, acúmulo de grânulos de lipofuscina e apoptose (NAKAE et. al., 2001; NAKAE et al, 2004).

Conforme mencionada anteriormente, parte significativa dos portadores de DMD evolui a óbito por falência cardíaca. Já foi referido também que enquanto os mecanismos que levam à necrose da fibra muscular esquelética são relativamente conhecidos, pouco ou quase nada é sabido sobre a fisiopatologia da lesão do cardiomiócito nos camundongos *mdx*. Sabendo-se que o acúmulo de lipofuscina representa uma disfunção celular que pode culminar com a necrose do cardiomiócito, é de interesse que a lipofuscina seja investigada nos corações do camundongo *mdx*.

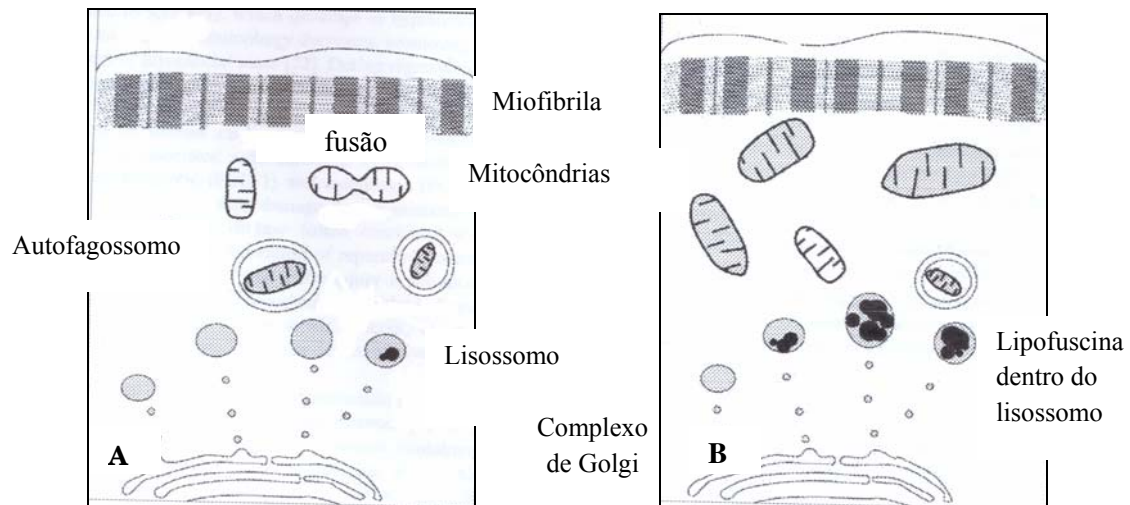


Figura 2: Processo de degradação das mitocôndrias em cardiomiócitos jovem (A) e em cardiomiócitos senil (B). Em A, o processo ocorre com autofagia perfeita, com pouco acúmulo de lipofuscina dentro do lisossomo e as mitocôndrias são ressintetizadas normalmente B) Acúmulo de estruturas prejudiciais aos cardiomiócitos com a progressão da idade resultam em autofagia imperfeita. Ocorre acúmulo de lipofuscina intralisossomal por incapacidade de degradação das mitocôndrias.

2. OBJETIVOS

- 1) Examinar o efeito do tratamento à longo prazo do deflazacorte sobre a progressão da fibrose miocárdica nos camundongos *mdx*
- 2) Examinar o comportamento da lipofuscina nos cardiomiócitos dos camundongos *mdx*, sem tratamento, em função do envelhecimento

3. MATERIAIS E MÉTODOS

3.1. Referente ao estudo da fibrose miocárdica

3.1.1. Desenho Experimental

Os experimentos foram realizados em acordo com as diretrizes para experimentação animal da Universidade Estadual de Campinas, sob o protocolo da Comissão de ética (CEEA-IB-UNICAMP) nº 1264-1. (ANEXO 1)

Foram utilizados 24 camundongos *mdx*, sexo masculino, com idade inicial de 6 meses, provenientes do Centro Multidisciplinar para Investigação Biológica da UNICAMP (CEMIB). Os animais foram mantidos no Biotério do Departamento de Anatomia do Instituto de Biologia em caixas plásticas sob condições ambientais controladas (ciclo claro/escuro 12 horas), com ração e água *ad libitum*.

Os camundongos *mdx* foram submetidos ao tratamento com deflazacorte durante 15 meses. Os animais foram divididos em dois grupos iguais. O primeiro (n=12) foi tratado com deflazacorte (1.2 mg/kg, LIBBS, Brasil) via oral dissolvido em água de beber. O segundo (n=12) grupo, controle, é composto de animais que não foram submetidos a nenhum tratamento.

3.1.2 Preparação do tecido cardíaco

Após 15 meses de tratamento os animais foram anestesiados via intraperitoneal com um composto de cloridrato de cetamina (Francotar®; Virbac) e cloridrato de xylazina (Virbaxyl®; Virbac), na proporção 1:1 e dose de 0,1mg/30g de peso corporal. Realizou-se uma toracotomia mediana para exposição do coração que após dissecado foi imerso em isopentano e congelado em nitrogênio líquido para montagem em TragaCanth (Sigma-Aldrich, USA).

Em seguida, o material foi armazenado em biofreezer a -70°C. Subsequentemente, secções longitudinais de 10 µm foram realizadas em criostato (Microm – HS505E) obtido através de cortes do ventrículo direito e esquerdo, parede anterior, parede posterior, parede lateral e septo interventricular. Os cortes foram corados através de técnicas de Tricrômico

de Masson, para avaliação da FM e Hematoxilina e Eosina (H & E) para avaliação de células inflamatórias.

3.1.3 Análise morfométrica

Para avaliação da FM utilizaram-se as lâminas coradas com Tricrômico de Masson. Cortes de tecido cardíaco foram examinados por um microscópio Nikon Eclipse E400 conectado a um computador vinculado a uma vídeo câmera (Nikon Express Series; Tokyo, Japan), que permite a visualização das imagens no programa NIS – elements AR (Advances Reserches) e procedeu-se a contagem das 10 áreas selecionadas de FM, em μm^2 , utilizando aumento 20X, e da área total do corte. Após os dados foram enviados para o programa Microsoft Excel para realização das porcentagens de FM correspondente a cada animal.

Para avaliação da inflamação utilizou-se lâminas coradas com H&E. Com o auxílio de uma grade quadriculada, colocada em uma ocular Nikon e com objetiva de imersão em óleo (100X) procedeu-se a contagem do número de células inflamatórias existentes por mm^2 . As células inflamatórias foram identificadas em função de seu tamanho e da morfologia do núcleo. As áreas avaliadas foram escolhidas aleatoriamente sendo que cerca de 10 áreas foram avaliadas em cada lâmina

As quantificações de FM e de células inflamatórias foram realizadas nos animais tratados com DFZ e não tratados para comparação.

3.1.4 Análise estatística

O confronto entre os dados foi obtido junto aos dois grupos experimentais (*mdx* tratados e não tratados). Foram comparados usando o *Test t de student*, sendo considerado significativo $p < 0,05$.

3.2 Referente ao estudo da lipofuscina

3.2.1 Animais

Foram utilizados 34 camundongos, sendo 17 da linhagem C57BL/10 ScSn e 17 *mdx* entre 14 dias a 21 meses de idade, de ambos os sexos, adquiridos do Biotério Central da UNICAMP e mantidos no Biotério do Departamento de Anatomia, IB, UNICAMP em caixas padrão em condições ambientais controladas (12 horas de ciclo claro/escuro) com ração e água *ad libitum*.

3.2.2 Preparação das secções do tecido cardíaco

Os animais foram sacrificados com anestesia intra-peritoneal de rompum + cetamina 1:1 (0,1g/kg). Em seguida, o coração foi retirado, fixado em suportes de madeira com Tragacanth (Sigma-Aldrich, USA). para serem congelados. Foi imerso em isopentano à -80°C por 40 segundos e imediatamente colocados em nitrogênio líquido à -159°C. Para obtenção dos cortes, o coração foi descongelado por aproximadamente 30 minutos até atingirem a temperatura de -23°C e seccionados transversalmente na espessura de 10 µm utilizando criostato (Microm-HS505E, Departamento de Anatomia, IB). Os cortes foram coletados em lâmina e montados em meio de montagem DABCO (Sigma), para fluorescência, sob lamínula.

3.2.3 Análise do material

Para análise utilizou-se um microscópio de fluorescência convencional (Nikon, Departamento de Anatomia, IB), equipado com câmera digital Hamamatsu e objetiva de 40X. Foram utilizados os comprimentos de luz de 488 nm e 568 nm. Imagens de três cortes para cada animal, com cinco campos cada foram digitalizadas com auxílio de placa Imagraph. Os grânulos foram contados de campo em campo, foi realizada uma média de cada animal e somados os resultados. A média geral foi obtida somando os valores de cada animal.

As amostras eram excitadas com luz azul e verde, visto que os grânulos de lipofuscina fluoresciam nos dois canais, servindo de parâmetro para distinguir estes grânulos de outras marcações inespecíficas, geralmente observadas em um ou outro canal.

4. RESULTADOS

4.1 Sobre tratamento com DFZ

4.1.1 Análise Qualitativa

Nos corações estudados, a coloração com Tricrômico de Masson (TM) demonstrou focos de FM distribuídos por toda parede dos ventrículos e septo interventricular (fig. 4 A e B). A análise das lâminas coradas com H&E revelou a presença de infiltrado inflamatório formada por agregações distintas multifocais, degeneração e perda das estriações entre os cardiomiócitos (fig. 4C e D).

4.1.2 Análise Quantitativa

As áreas de FM mostraram-se com diminuição significativa de 40% ($p < 0,05$) em animais tratados com DFZ quando comparados com animais não tratados (figura 5 A). A figura 5 B demonstra a densidade de células inflamatórias que foi também significativamente diminuída em 80% no grupo tratado com DFZ.

4.2 Sobre a análise dos grânulos de lipofuscina

Os grânulos de lipofuscina em cardiomiócitos se mostram como estruturas arredondadas ou ovaladas, associados ou não ao sarcolema, sendo observados também no meio extracelular.

Estes grânulos fluorescem em dois comprimento de luz (figura 8).

4.2.1 Análise quantitativa

Observou-se que os grânulos de lipofuscina aumentam progressivamente com a idade, tanto no animal controle quanto no animal *mdx* (figura 6).

Quando comparado o animal controle com *mdx* da mesma idade, observou-se que, ocorreu um maior acúmulo de grânulos de lipofuscina com o aumento da idade no *mdx* em relação ao animal controle (figura 6 e 7).

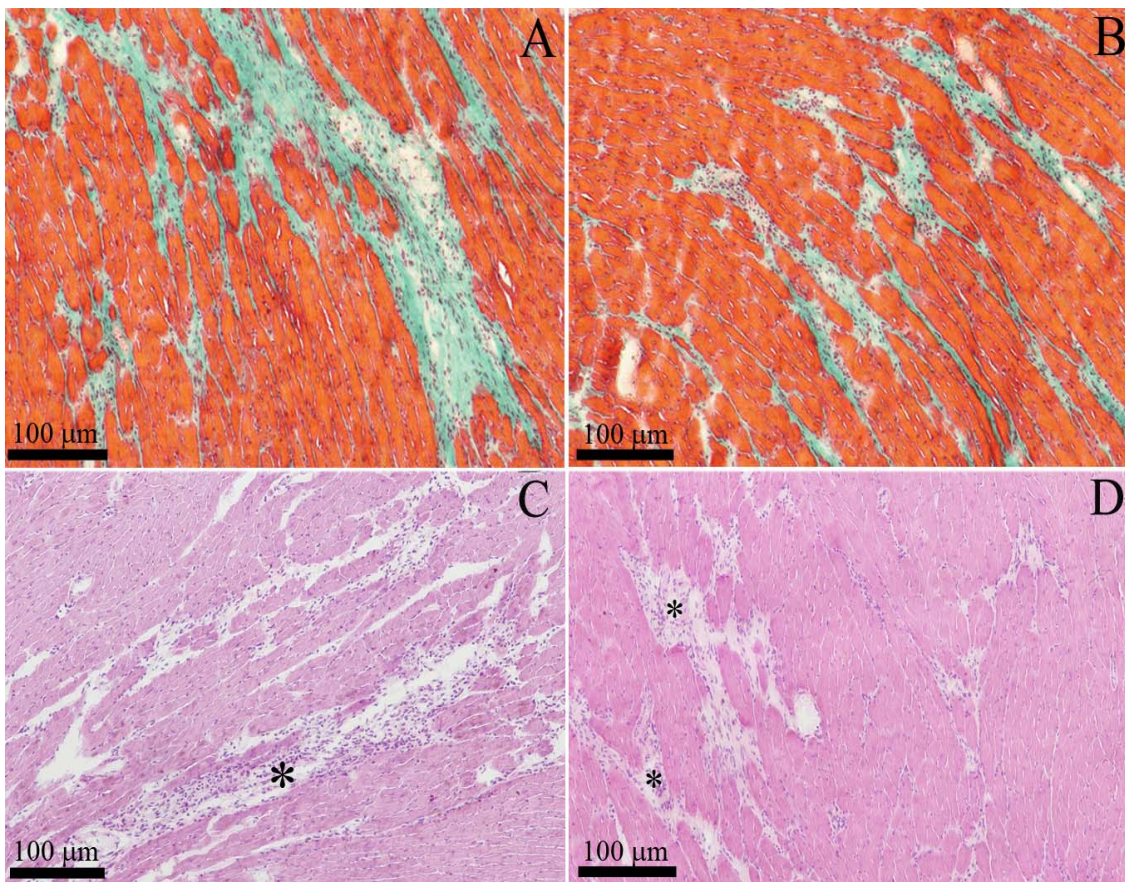


Figura 4: Secções longitudinais de músculo cardíaco (A - D) de camundongos *mdx* não tratados (A e C) e tratados com DFZ (B e D). Coloração em TM (A e B) e H & E (C e D). Em A, extensas áreas de FM marcadas em verde, e em B após o tratamento com DFZ diminuição da extensão das áreas de FM. Em C, infiltrado inflamatório, agregações celulares e degeneração no *mdx* não tratado, D) diminuição dos sinais de inflamação nos cardiomiócitos do *mdx* tratado com DFZ.

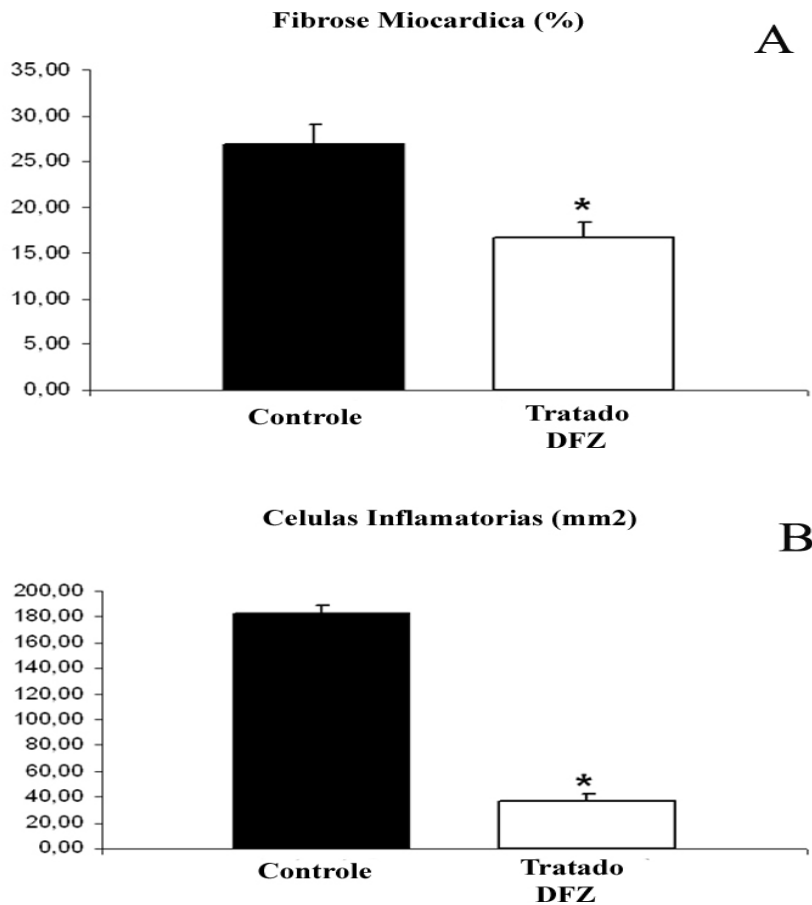


Figura 5: A) Média da quantificação de FM no músculo cardíaco do *mdx* não tratado e tratado com DFZ. B) Densidade de células inflamatórias (mm²) no *mdx* não tratado e tratado com DFZ. Média, desvio padrão, diferença significativa ($p < 0,05$, Test t de student) entre o grupo tratado e não tratado com DFZ.

Número de grânulos de Lipofuscina

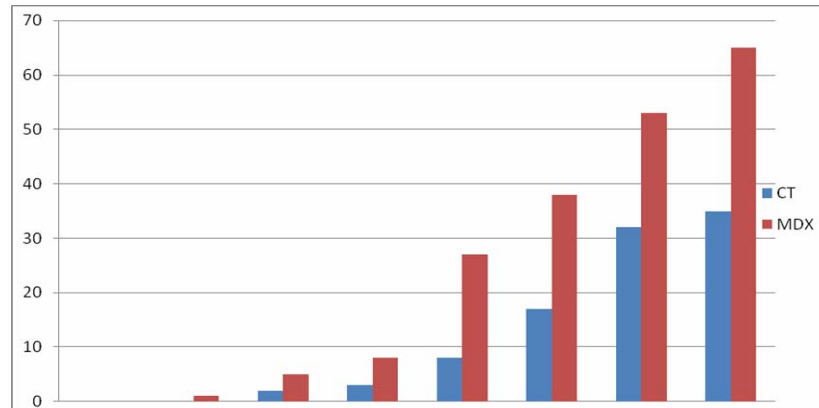


Figura 6: Comparação do acúmulo de grânulos de lipofuscina no animal controle e *mdx*. Observa-se maior acúmulo de lipofuscina nos animais *mdx*, em relação ao controle de mesma idade.

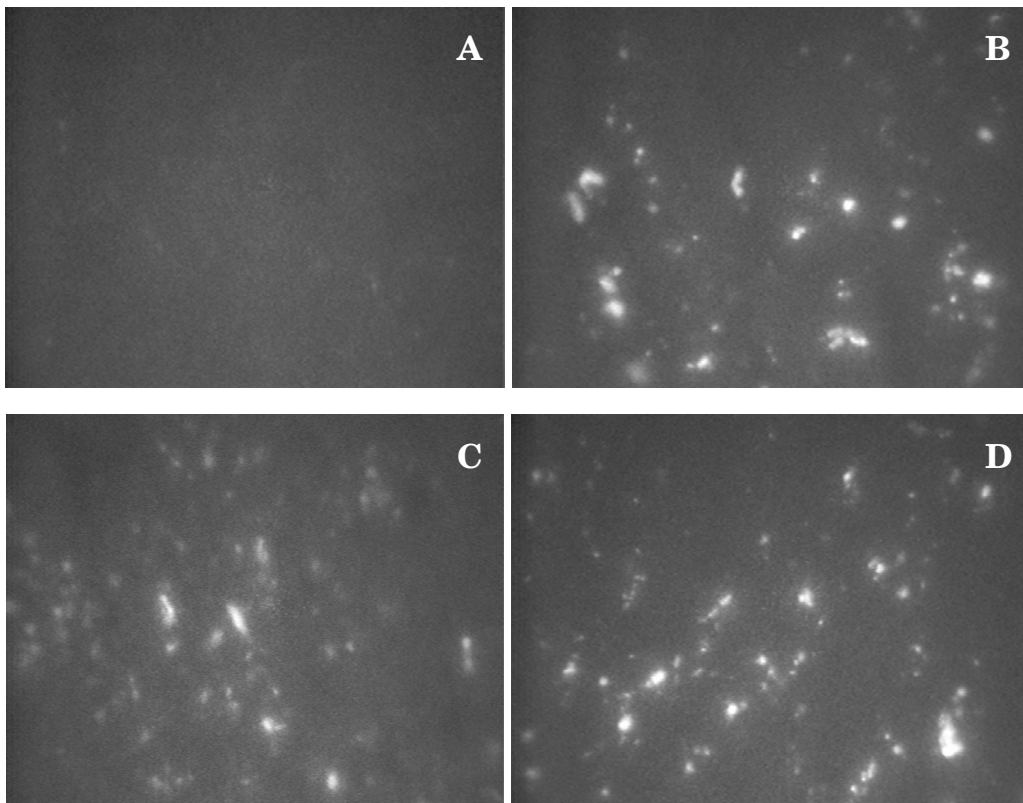


Figura 7: Fluorescência de grânulos de lipofuscina em cardiomiócitos de animais *mdx* e controle C57BL10. A) Animal controle de 14 dias, sem acúmulo de lipofuscina, B) Animal controle de 17 meses de idade, com acúmulo de lipofuscina, C) Animal *mdx* 14 dias, já apresentando acúmulo de lipofuscina e D) Animal *mdx* de 17 meses de idade apresentando acúmulo de lipofuscina em maior quantidade do que o controle de mesma idade.

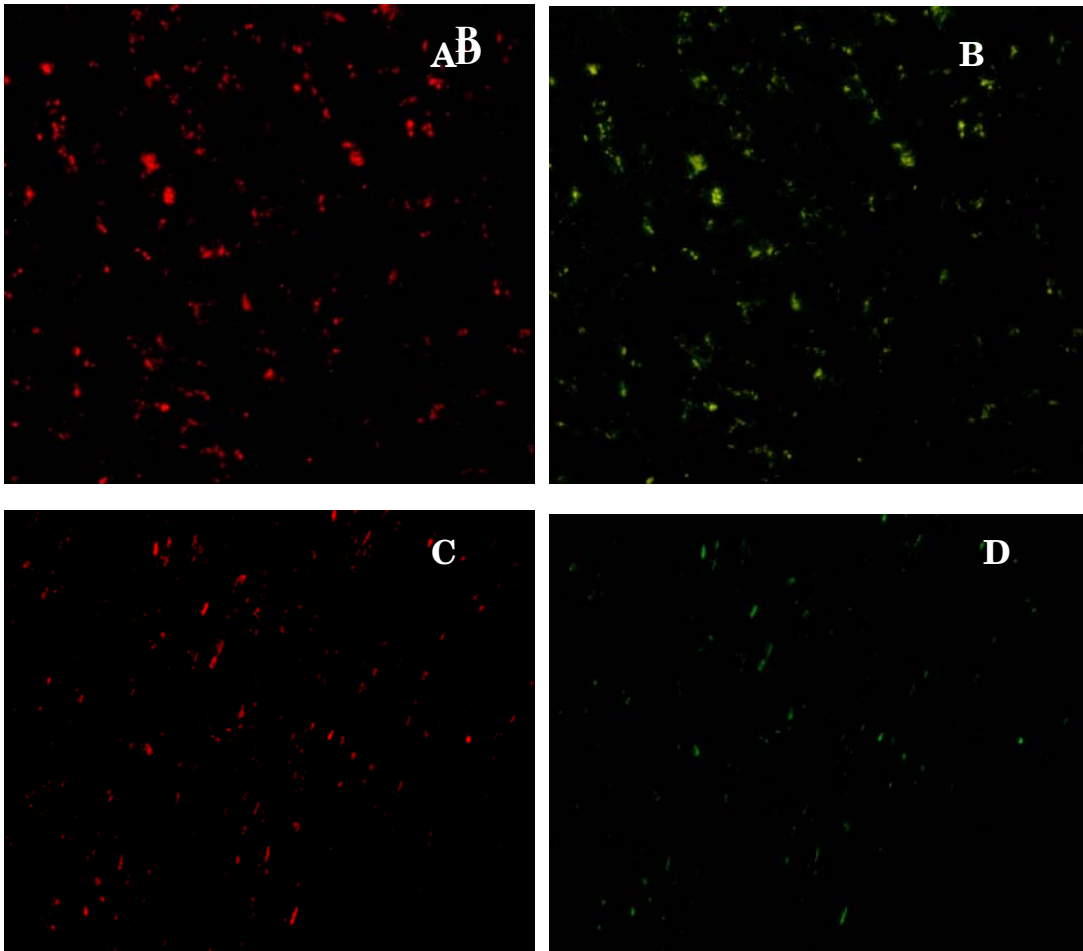


Figura 8: Grânulos de lipofuscina identificados simultaneamente por fluorescência pelo canal da rodamina (A e C) e fluoresceína (B e D). Com comprimento de onda 546 nm , (A e C) e em 488 nm (B e D)

5. ARTIGO CIENTÍFICO

Aceito para publicação na MUSCLE & NERVE (anexo 2)

6. CONSIDERAÇÕES FINAIS

6.1 Sobre o tratamento com DFZ e FM

A FM começa a ser detectada por volta de 32 semanas de idade por análise histopatológica, e ao redor de 40-42 semanas de idade foi documentado cardiomiopatia dilatada associada a anormalidades contráteis, em camundongos *mdx*. A progressão da FM contribui em seu estágio final à falência cardíaca, que ocorre por volta dos 30 anos em humanos. Isto significa que o tratamento farmacológico permanece mais de duas décadas nos pacientes portadores de DMD (COHN et al, 2007; QUINLAN et al, 2004). Embora não seja possível traçar uma comparação exata entre a evolução da cardiomiopatia em camundongos *mdx* e em pacientes com DMD, admite-se, grosseiramente que um camundongo com 6 meses de idade corresponda a um paciente de 16-18 anos de idade (GROUNDS et al, 2008). No presente estudo, o camundongo *mdx* começou a ser tratado com DFZ aos 6 meses de idade, permanecendo em tratamento por 60 semanas. Com isso observou-se que o tratamento com DFZ previne a progressão da FM.

Os resultados do presente estudo mostraram que após 60 semanas de tratamento com DFZ houve alteração significativa na progressão da FM em camundongos *mdx*. Em verdade notou-se que a extensão da FM diminuiu após tratamento. Assumindo que os mecanismos celulares e moleculares resultem em FM, e que são semelhantes no camundongo *mdx* e na doença humana, os resultados apresentados sugerem que a progressão da FM pode ser retardada em pacientes com DMD e a sobrevida aumentada uma vez que a FM tem papel significativo na gênese da falência cardíaca a qual por sua vez, concorre diretamente para o óbito.

A regulação e proliferação da FM são dependentes de vários fatores. Por sua vez os mecanismos celulares e moleculares que resultam em FM nos corações deficientes em distrofina ainda são desconhecidos. Neste trabalho observou-se que a densidade de células inflamatórias diminuiu significativamente, e que embora também a FM tenha decrescido em relação aos animais controles, isto não ocorreu no mesmo nível em que se observou a redução da inflamação. Este fato é sugestivo de que o mecanismo que leva à FM nos corações deficientes em distrofina não depende unicamente do processo inflamatório.

É possível que a ausência da distrofina *per se* atue como um fator indutor de fibrose. Suporte para esta idéia advém de pesquisas *in vitro*, uma situação em que as células inflamatórias estão ausentes, revela que a expressão de genes relacionados à remodelação da matriz extracelular está alterada em células extraídas de pacientes portadores de DMD (ZANOTTI et al., 2007). Embora essas células tenham sido extraídas de músculo estriado esquelético é razoável admitir que o mesmo ocorra com cardiomiócitos e cardiomioblastos dos camundongos *mdx*. Isto poderia explicar o porque a FM não foi totalmente eliminada na presença de acentuada diminuição da reação inflamatória no *mdx* tratado com DFZ. Além disso, a possibilidade de que a FM já esteja presente no *mdx* tratado com DFZ pode ser consequência de mudanças moleculares que começam nos cardiomiócitos antes da idade na qual o camundongo estaria começando a ser tratado com DFZ. Deste ponto de vista, a sinalização de alterações metabólicas talvez predisponha à disfunção contrátil e fragilidade do sarcolema, o que evidencia a antecipação da FM, (KHAIRALLAH et al., 2007) o qual começa a ser detectado histologicamente por volta dos 9 meses de idade no *mdx* (QUINLAN et al., 2004). Estudos *in vitro* demonstraram que alterações metabólicas e sinais intracelulares, principalmente aqueles relacionados a mitocôndrias, estão alterados em cardimócitos de camundongos *mdx* desde 12 semanas de idade (KHAIRALLAH et al., 2007). Neste caso seria conveniente examinar se o retardo da FM poderia ser mais significativo se o tratamento DFZ tivesse início mais cedo na vida do *mdx*.

6.2 Sobre a análise da lipofuscina

O acúmulo de lipofuscina pode ter múltiplos efeitos negativos nos tecidos em geral. Neste trabalho, houve interesse em verificar a medida em que este acúmulo pode interferir no processo de autofagia, através dos quais, em situações fisiológicas, os componentes celulares são degradados. Devido sua interação com o ferro e o cobre, o acúmulo de lipofuscina parece ter um papel importante na indução do stress oxidativo da célula (TERMAN & BRUNCK, 1998; TERMAN & BRUNCK, 2005).

Alteração no processo de autofagia ocorre em várias cardiomiopatias. Neste trabalho demonstrou-se pela primeira vez que os grânulos de lipofuscina acumulam-se precocemente nos cardiomiócitos dos corações distróficos. Isto pode representar um aumento no stress oxidativo, o qual tem sido sugerido como um dos mecanismos fisiológicos que produz danos nos cardiomiócitos (TERMAN & BRUNCK, 2005).

A observação de maior relevância é que o acúmulo de lipofuscina apresenta um acréscimo significativo entre 4 e 6 meses de idade. Se de fato o acúmulo de lipofuscina representa disfunção celular, então é possível que neste período (entre 4 e 6 meses) os cardiomiócitos no *mdx* apresentem-se em processo de degeneração mais intenso. Contudo, quando analisado histopatologicamente, a FM começa a ser identificada somente ao redor dos 8 meses de idade (QUINLAN et al, 2004)). Interessante é que trabalhos *in vitro* demonstraram que alterações metabólicas e sinais intracelulares, principalmente aqueles relacionados a mitocôndrias, estão alterados em cardiomiócitos de camundongos *mdx* desde 12 semanas de idade (KHAIRALLAH et al., 2007). Os resultados deste trabalho, portanto sugerem que o acúmulo de lipofuscina pode estar relacionada a disfunção do cardiomiócito antes mesmo dos 8 meses de idade, a partir de 4 meses.

O acúmulo de lipofuscina está associado a disfunção lisossomal . Considerando-se que diversos constituintes celulares, como mitocôndrias, glicogênio, ferritina e uma grande variedade de proteínas são degradadas pelos lisossomos. A disfunção lisossomal pode resultar em alterações celulares, uma vez que aqueles constituintes não podem ser normalmente degradados. Como isto, o pH celular pode ser acentuadamente reduzido em função do acúmulo de cisteína, o que provoca a formação de peróxido de hidrogênio, que ao reagir com o íon ferro, causa reações oxidativas na célula, principalmente em relação à respiração mitocondrial (TERMAN & BRUNCK, 2004).

A falta da proteína distrofina aumenta o stress oxidativo nos músculos esqueléticos, acredita-se que isto possa contribuir para fisiopatologia da DMD (NAKAE, 2001). Esses achados sugerem que o acúmulo de radicais livres participem também da fisiopatologia da cardiomiopatia, (TIDBALL, 2005) em especial no desenvolvimento e na progressão da FM e a lesão do cardiomiócito.

7. CONCLUSÕES

- 1) O tratamento crônico com DFZ é efetivo no retardo da progressão da FM em camundongos *mdx*. Assumindo que a FM em camundongos *mdx* é similar a DMD em humanos, isso sugere que a tratamento a longo prazo com DFZ talvez seja viável para minimizar a progressão da cardiomiopatia em pacientes portadores de DMD.
- 2) É possível que o tratamento À LONGO PRAZO com deflazacorte retarde a evolução da cardiomiopatia dos portadores de DMD.
- 3) O acúmulo de lipofuscina ocorre mais precocemente em cardiomiócitos de camundongos, *mdx*.
- 4) Considerando-se que o acúmulo de lipofuscina relaciona-se a disfunção celular é possível que isto contribua para lesão de cardiomiócitos em corações desprovidos de distrofina.

8. REFERÊNCIAS BIBLIOGRÁFIAS

ANGELIN,C.,DANIELI,G.A.,FANIN,M.,MELACINI,P. Could Utrophin rescue the myocardium of patients with dystrophin gene mutations?.**Journal of Molecular Cell Cardiology.** v.31, p.1501-1508, 1999.

ANGELINI, C. The role of corticosteroids in muscular dystrophy: A critical appraisal. **Muscle Nerve.** v.36, p.424-435, 2007.

BAXTER, P. Treatment of the heart in Duchenne muscular dystrophy. **Developmental Medicine and Child Neurology.** v.48, p.163, 2006.

BIGGAR,W.D., POLITANO,L., HARRIS,V.A. ,PASSAMANO,L. ,VAJSAR,J., ALMAN,B., PALLADINO,A., COMI,L.I., NIGRO,G. Deflazacort in Duchenne muscular dystrophy: a comparison of two different protocols. **Neuromuscular Disorders.** v.14, p.476-482, 2004.

BIGGAR, W., HARRIS, V., ELIASOPH, L., ALMAN, B. Long-term benefits of deflazacort treatment for boys with Duchenne muscular dystrophy in their second decade. **Neuromuscul Disorders.** v.16, p.249-255, 2006.

BLAKE, D. J., TINSLEY, J.M.,DAVIES, K.E. Utrophin: a structural and functional comparison to dystrophin. **Brain Pathology.** v.6, p.37-57, 1996.

BONILLA, E., SAMIT, C.E.,MIRANDA, A.F.,HAYS, A.P., SALVIATI, G., DIMAURO, S., KUNKEL, L.M., HOFFMAN, E.P., ROWLAND, L.P. Duchenne muscular dystrophy: deficiency of dystrophin at the muscle cell surface. **Cell.** v.54, p.447-452, 1988.

BULFIELD, G., SILLER, W.G., WIGTH, P.A.L., MOORE, K.J. X chromosome-like muscular dystrophy (mdx) in the mouse. **Proceeding of the National. Academy of Sciences of United States of America.** v.81, p.1189-1192, 1984.

BUSHBY ,K.,MUNTONI, F.,URTIZBEREA, A.,HUGHES, R,GRIGGS, R."Treatment of Duchenne muscular dystrophy.Defining the gold standards of management in the use of corticosteroids. Report of the 124th ENMC International Workshop" **Neuromuscul Disorders** . v. 14, p.526-534, 2004.

COHN,R.D., LIANG,H.Y., SHETTY,R., ABRAHAM,T., WAGNER,K.R.
Myostatin does not regulate cardiac hypertrophy or fibrosis. **Neuromuscular Disorders**. v.17, ,p.290-296, 2007.

COX, G.F., KUNKEL, L.M. Dystrophies and heart disease. **Current opinion Cardiology**. v.12, p.329–343, 1997.

CULLEN, M.J., JAROS,E. Ultrastructure of the muscle in the X-chromossome linked dystrophic (*mdx* mouse). Comparison with Duchenne muscular dystrophy. **Acta Neuropathologica**. v.77, p.69-81, 1998.

DARLEY-USMAR,V. ,WISEMAN,H. ,HALLIWEL,B. Nitric oxide and oxygen radicals: a question of balance. **FEBS Lett**. v. 369,p.131-135, 1995.

ENGEL, A.G., YAMAMOTO, M., FISCHBECK, K.H. Distrophinopathies. In: ENGEL, A.G.; FRANZINI-ARMSTRONG, C. **Myology** (Vol. 2). USA: McGraw-Hill, p. 1130-1187, 1994. ISBN 0070195595

ERVASTI,J.M., OHLENDIECK,K., KAHL,S.D., GAVER,M.G., CAMPBELL,K.
Deficiency as a glycoprotein component of the dystrophin complex in dystrophin muscle. **Nature**. v.345, p.315-319, 1990.

FINSTERER, J., STOLLBERGER, C,. Primary myopathies and the heart. **Scandinavian Cardiovascular Journal**. v.42, p.9-24, 2008.

FRANKEL, K.A., ROSSER, R.J. The pathology of the heart in progressive muscular dystrophy: epimyocardial fibrosis. **Human Pathology**. v.7, p.375-386, 1976.

GROUND, M.D., RADLEY, H.G. LYNCH, G.S. Towards developing standard operating procedures for pre-clinical testing in the *mdx* mouse model of Duchenne muscular dystrophy, **Neurobiology of Disease**, v.31(1), p.1-19, 2008

GROUND, M.D., SOROKIN, L., WHITE, J. Strength at the extracellular matrix-muscle interface. **Scandinavian Journal of Medicine and Science in Sports**. v.15, p.381-391, 2005.

HAMER, P.W., MCGEACHIE, J.M., DAVIES, M.J., GROUND, M.D. Evans blue dye an in vivo marker of myofibre damage: optimizing parameters for detecting initial myofibre membrane permeability. **Journal of Anatomy**. v. 200, p.67-79, 2002.

HOFFMAN, E.P.; BROWN JUNIOR, R.H.; KUNKEL, L.M. Dystrophin: the protein product of the Duchenne muscular dystrophy locus. **Cell**. v.51, p. 919-928, 1987.

HOLTERMAN, C.E. RUDNICK, M.A. Molecular regulation of satellite cell function. **Journal Biophysical Biochemical Cytology**. v.9, p.575-584, 2005.

LEFAUCHEUR, J.P., PASTORETI, C.; SEBILLE, A. *Mdx* mice show weakness and muscle deterioration with age. **Journal of Neurological Sciences**. v. 129, p. 97-105, 1995.

LUZ, M.; MARQUES, M.; NETO, H. Impaired regeneration of dystrophin-deficient muscle fibers is caused by exhaustion of myogenic cells. **Brazilian Journal of Medical Biology Research**. v. 35(6), p. 691-695, 2002.

KHAIRALLAH M, KHAIRALLAH R, YOUNG ME, DYCK JRB, PETROF BJ, DES ROSIERS C. Metabolic and signaling alterations in dystrophin-deficient hearts precede overt cardiomyopathy. **Journal of Molecular and Cellular Cardiology**. v. 43, p.119-129, 2007.

MANZUR, A.Y., KUNTZER, T., PIKE, M., SWAN, A. **Cochrane Database of Systemic Reviews v.1, 2008.**

MARKHAM,L.W. KINNETT,K. WONG,B.L. BENSON,D.W. CRIPE,L.H. Corticosteroid treatment retards development of ventricular dysfunction in Duchenne muscular dystrophy. **Neuromuscular Disorders.** v.18, p.365-370, 2008.

MARQUES,M.J., MACHADO,R.V., MINATEL,E., SANTO NETO,H. Disodium cromoglycate protects dystrophin-deficient muscle fibers from leakiness: studies in mdx sternomastoid, diafrgm and tibialis anterior. **Muscle & Nerve,** 2008).

MATECKI,S.,GUIBINGA,G.H.,PETROF,B.J. Regenerative capacity of the dystrophy (*mdx*) diaphragm after induced injury. **American Journal of physiology, regulatory, integrative and Comparative Physiology.** v.287, p.R961-R968, 2004.

MCNALLY, EM. New approaches in the therapy of cardiomyopathy in muscular dystrophy. **American Review Medicine.** v.58,p. 75-82, 2007.

MOKRI,B., ENGEL,A.G. Duchenne dystrophy: electron microscopic findings of dystrophin in muscle cells. **Journal of Cell Biology.** v.128(3), p.355-361, 1975.

NAKAE Y., STOWARD P.J., SHONO M., MATSUZAKE T. Most apoptotic cells in mdx diaphragm muscle contain accumulated lipofuscin. **Histochemical Cellular Biologica.** v.,p.205 – 214, 2001.

NAKAE Y., STOWARD P.J., KASHIYAMA T., SHONO M., AKAGI A., MATSUZAKE T., NONAKA I. Early onset of lipofuscin accumulation in dystrophin-deficient skeletal muscles of DMD patients and *mdx* mice. **Journal of Molecular Histology** . v.35, p. 489-499, 2004.

NIGRO,G.,COMI,L.I.,POLITANO,L.,BAIN,R.J.I. The incidence and evolution of cardiomyopathy in Duchenne muscular dystrophy. **International Journal of Cardiology.** v.26, p.271-277, 1990.

PASTORET,C.,SEBILLE,A. Mdx mice show progressive weakness and muscle deterioration with age. **Journal of Neurological Science.** v.129, p.97-105, 1995.

PERLOFF, J.K., ROBERTS, W.C., DELEON, A.C., ODOHERTY, D. Distinctive electrocardiogram of Duchenne progressive muscular dystrophy– an electrocardiographic-pathologic correlative study. **American Journal of Medicine.** v.42, p.179-188, 1967.

QUINLAN,J.G., WENISCH,A.S., WONG,B.L., HAHN,H.S., LORENZ,J.N. Evolution of the mdx mouse cardiomyopathy: physiological and morphological findings. **Neuromuscular disorders.** v.14, p. 491-494, 2004.

RANDO,T.A. The dystrophin-glycoprotein complex, cellular signaling and regulation of cell survival in the muscular dystrophies. **Muscle & Nerve.** v.20, p.357-360, 1997.

SASAOKA,T.,IMAMURA,M.,ARAISHI,K.,NOGUCHI,S.,MIZUNO,Y.,TAKAGO SHI,N.,HAMA,H.,WAKABAYASHI-TAKAIE.,YOSHIMOTO-MATSUDA,Y.,NONAKA,I.,KANEKO,K.,YOSHIDA,M.,OZAWA,E. Pathological analysis of muscle hypertrophy and degeneration in muscular dystrophy in sarcoglycan-deficient mice. **Neuromuscular Disorders.** v. 13, p. 193-206, 2003.

SAPP,J.L. BOBET,J. HOWLETT,S.E. Contractile properties of myocardium are altered in dystrophin-deficient. **Journal of the Neurological Sciences.** v.142, p.17-24, 1996.

SILVERSIDES, C.K., WEBB, G.D., HARRIS, V.A. Effects of deflazacort on left ventricular function in patients with Duchenne muscular dystrophy. **American Journal of Cardiology.** v. 91, p. 769-772, 2003 .

SKRABEK,R.Q., ANDERSON,J.E., Metabolic shifts and myocyte hypertrophy in deflazacort treatment of mdx mouse cardiomyopathy. **Muscle & Nerve**. v.24, p.192-202, 2001.

STEDMAN,H.H.,SWEENEY,H.L.,SHRAGER,J.B.,MAGUIRE,H.C., PANETTIERI,R.,A.PETROF,B.,NARUSAWA,M.,LEFEROVICH,J.M.,SLADKY,J.T., AND KELLY,A.M. The *mdx* mouse diaphragm reproduces the degenerative changes of Duchenne Muscular dystrophy. **Nature**. v. 352, p.536-539, 1991.

TANABE, Y., ESAKI, K., NOMURA., T. Skeletal muscle pathology in chromosome- linked muscular dystrophy (*mdx*) mouse. **Acta Neuropathologica**. v. 69, p. 91-95, 1986.

TERMAN,A. BRUNK,U.T. Autophagy in cardiac myocyte homeostasis, aging, and pathology. **Cardiovascular Research**. v.68, p.355-365, 2005.

TERMAN,A.,DALEN,H.,BRUNK,U.T. Ceroid/lipofuscin-loades human fibroblasts show decreasead survival time and diminished autophagocytosis during amino acid starvation. **Experimental Gerontology**. v.34, p.943-957, 1999.

TERMAN, A., BRUNK, U.T. Lipofuscin: mechanisms of formation and increase with age. **Acta Pathologica, Microbiologica et Immunologica**. v. 106, p. 265 – 276, 1998.

TERMAN,A.BRUNK,U,T. Molecules in focus Lipofuscin. **The Internation Journal of Biochemistry & Cell Biology**. v.36, p.1400-1404, 2004.

TIDBALL, J.G. Inflammatory processes in muscle injury and repair. **American Journal of Physiology**. v.102, p. 1677, 2005.

VARGAS,C. ANDERSON,J.E. Correlated NOS-I μ and myf5 expression by satellite cells in mdx mouse muscle regeneration during NOS manipulation and deflazacort treatment. **Neuromuscular Disorders**. v. 13, p.388-396,2003.

WAGNER,K.R., LECHTZIN,N.,JUDGE, D.P. Current treatment of adult Duchenne muscular dystrophy. **Biochimical et Biophysical Acta.** v.1772, 2007,p.229-237,2007.

WHITEHEAD,N.P., YEUNG,E.W., ALLEN,D.G. Muscle damage in mdx (dystrophic) mice: role of calcium and reactive oxygen species. **Clinical and Experimental Pharmacology and Physiology.**v.33, p.657-662, 2006.

ZANOTTI, S., SAREDI, S., RUGGIERI, A., FABBRI, M., BLASEVICH, F., ROMAGGI, S., MORANDI, L., MORA, M. Altered extracellular matrix transcript expression and protein modulation in primary Duchenne muscular dystrophy myotubes. **Matrix Biology.** v.26, 2007, p.615-624, 2007.

YIN, D. Biochemical basis of lipofuscin, ceroid and age pigment-like fluorophores. **Free Radicals and Biology and Medicine.** v.21, p. 871 – 888, 1996.



Universidade Estadual de Campinas
Instituto de Biologia

CEEA-IB-UNICAMP

**Comissão de Ética na Experimentação Animal
CEEA-IB-UNICAMP**


CERTIFICADO


Certificamos que o Protocolo nº 1264-1, sobre "Efeito do deflazacort no músculo cardíaco em camundongos mdx: análise histológica, imunohistoquímica e bioquímica", sob a responsabilidade de Prof. Dr. Humberto Santo Neto / Daniella Silva Oggiam, está de acordo com os Princípios Éticos na Experimentação Animal adotados pelo Colégio Brasileiro de Experimentação Animal (COBEA), tendo sido aprovado pela Comissão de Ética na Experimentação Animal (CEEA)-IB-UNICAMP em reunião de 28 de maio de 2007.

CERTIFICATE

We certify that the protocol nº 1264-1, entitled " _____ ", is in agreement with the Ethical Principles for Animal Research established by the Brazilian College for Animal Experimentation (COBEA). This project was approved by the institutional Committee for Ethics in Animal Research (State University of Campinas - UNICAMP) on May 28, 2007.

Campinas, 28 de maio de 2007.


Profa. Dra. Ana Maria A. Guaraldo
Presidente


Fátima Alonso
Secretária Executiva

----- Original Message ----- From: <jennifer.deyton@earthlink.net>

To: <marques@unicamp.br>

Sent: Friday, January 30, 2009 1:25 PM

Subject: Muscle and Nerve - Decision on Manuscript ID MUS-08-0612.R2

30-Jan-2009

Dear Prof. Marques,

It is a pleasure to accept your manuscript entitled "Long-term therapy with deflazacort decreases myocardial fibrosis in mdx mice" for publication in Muscle and Nerve.

Thank you for your contribution to the Journal.

With all good wishes,

Yours sincerely,

Lawrence Phillips, MD

Editor-in-Chief, Muscle and Nerve

PS PLEASE WILL YOU SEND US A 6-LINE (OR SO) NON-TECHNICAL SUMMARY FOR INCLUSION IN OUR BETWEEN-THE-COVERS SECTION.

Long-term therapy with deflazacort decreases myocardial fibrosis in *mdx* mice

Maria Julia Marques PhD, Daniella Silva Oggiam MSci, Isabel Cristina Chagas Barbin MSci, Renato Ferretti MSci and Humberto Santo Neto PhD.

Departamento de Anatomia, Instituto de Biologia, Universidade Estadual de Campinas (UNICAMP), CP 6109, 13083-970, Campinas, SP, Brazil.

Acknowledgments: This work was supported by Fundação de Amparo à Pesquisa do Estado de São Paulo (FAPESP, grants 95/6110-2, 01/00570-4 and 04/15526-9). H.S.N. and M.J.M. are recipients of fellowships from Conselho Nacional de Desenvolvimento Científico e Tecnológico (CNPq, grants 301386/07-2, 306689/06-5 and 474708/06-3).

R. F. was the recipient of a CNPq fellowship.

All correspondence should be addressed to:

Dr. Humberto Santo Neto

Departamento de Anatomia, Instituto de Biologia,

Universidade Estadual de Campinas (UNICAMP).

Campinas, SP, 13083-970, Brazil.

Email: marques@unicamp.br

Phone: +55-19-3521-6395

Fax: +55-19-3289-3124

Running title: Myocardial fibrosis in dystrophin-deficient heart

Abstract

We evaluated the effects of long-term administration of deflazacort (DFZ) on the progression of myocardial fibrosis in *mdx* mice. *Mdx* mice (6 months old) were treated with DFZ for 15 months. Myocardial fibrosis was evaluated by histomorphometric methods and compared to untreated *mdx* of the same age (21 months). DFZ significantly decreased myocardial fibrosis. We conclude that long-term therapy with DFZ is effective in slowing down the progression of fibrosis in the dystrophin-deficient heart.

Introduction

Cardiac involvement has become increasingly important in Duchenne muscular dystrophy (DMD). One-third of DMD patients show signs of cardiac dysfunction by their mid-teens and virtually all DMD patients develop cardiac damage by the end of their life. Eventually, 10-40% of DMD patients die from heart failure. Cardiac involvement is due to progressive accumulation of myocardial fibrosis (MF) and the prevention of MF progression is of interest in DMD.^{5,6,12-14}

Deflazacort (DFZ), a prednisone analog, has been extensively used in DMD. Whereas much is known about its long-term effects on skeletal muscle, there is limited published work documenting its benefits on cardiac function. Heterogenous clinical presentations and differences in treatment protocols and patient age have limited the comparison between untreated boys and boys receiving DFZ for the treatment of heart disease by noninvasive techniques. The risks inherent to cardiac biopsy and the fact that fibrosis is unequally distributed among cardiac chambers have contributed to the lack of histopathological observations.^{1-3,9,10,17} Therefore, the effect of long-term DFZ therapy on MF progression has not been elucidated in DMD and the uncertainty of its cardioprotective effect has led to the discontinuation of DFZ treatment in some case when boys stop walking.¹⁹

Long-term therapy with corticosteroids was shown to improve muscle strength and survival of the *mdx* mice,⁷ a model of DMD. During aging, the *mdx* mouse exhibits progressive MF similar to that observed in humans.¹⁵ In this study, we examined whether long-term DFZ therapy affects MF in *mdx* mice.

Materials and Methods

Experimental design

All experiments were performed in accordance with the guidelines for the use of animals set forth by our institution. Male *mdx* mice were submitted to DFZ treatment when they were 6 months old. The animals (n=12) received DFZ (1.2 mg/kg; LIBBS, Brazil) in drinking water. Control *mdx* mice (n=12) did not receive any drug.

Tissue preparation

After 15 months of treatment, the animals were anesthetized, the chest was opened, and the hearts were dissected out and flash frozen in cooled isopentane and mounted in Tragacanth (Sigma-Aldrich, USA). Myocardial sections (10 μ m) were obtained from the right and left ventricles, anterior, posterior and lateral walls, and interventricular septum. Slides were stained with Masson's trichrome or hematoxylin and eosin (HE).

Morphometric and quantitative analysis

Myocardial sections (endocardial, mid-myocardial, and epicardial) were examined under a Nikon Eclipse E400 microscope (Nikon, Inc.) connected to a personal computer

and attached to a video camera (Nikon Express Series; Tokyo, Japan). Non-overlapping images of the entire cross-section were taken and tiled together using the ImagePro-Express software (Media Cybernetic; Silver Spring, MD). For quantification of MF, areas stained with Masson's trichrome within each cross-section were measured with the ImagePro-Express software and expressed as percentage of the total cross-sectional area. The number of inflammatory cells was counted with a hand counter in 10 randomly selected areas of each section studied (20 sections from each heart) using the microscope (Nikon Eclipse E400) fitted with a graduated eyepiece micrometer at 400X magnification. Inflammatory cells were identified based on nucleus morphology and cell size, showing basophilic nuclear staining and little cytoplasm. The results are expressed as density of inflammatory cells/mm². All the counting and measurements were done by a blinded observer.

Statistical analysis

All values are expressed as mean \pm SEM. Significance between the two groups was determined using the unpaired Student *t*-test, with $P < 0.05$ being considered statistically significant.

Results

In the hearts studied, Masson's trichrome staining showed unambiguous foci of interstitial fibrosis distributed along the endocardium, myocardium and epicardium of the ventricular walls and interventricular septum (Fig. 1A, B). Analysis of HE-stained slides revealed the presence of an inflammatory infiltrate formed by distinct multifocal aggregates between cardiac myocytes (Fig. 1D, E).

Quantitative analysis (Fig. 1C, F) showed a significant decrease ($P<0.05$) in MF area (Fig. 1C) in DFZ-treated mice compared to untreated mice (16.6 ± 1.7 vs 26.8 ± 2.2 ; values are expressed as percentage of total sectional area). Figure 1F demonstrates that the density of inflammatory cells was also significantly decreased in the DFZ group (37.5 ± 4.4 vs 182 ± 7.4 cells/mm² for the untreated group, $P<0.05$).

Discussion

In *mdx* mice, MF starts to manifest by 9 months of age and the average life-span of *mdx* males is 21.5 months.^{4,15} In the present study, *mdx* mice aged 6 months were treated with DFZ for 15 months and sacrificed at the age of 21 months. During this period, no deaths were observed in the DFZ-treated group, whereas in the untreated group two animals died around the age of 20 months. A significant reduction in MF area (about 40%; Fig. 1C) was observed in DFZ-treated mice, a finding permitting us to conclude that long-term DFZ therapy was effective in slowing down the progression of MF. Assuming that the pathophysiology of MF is similar in mice and humans and that MF contributes to death, our results suggest that long-term DFZ therapy inhibits the progression of MF, possibly due to its anti-inflammatory action, and consequently delays death due to dystrophy. This result also suggests that the improved cardiac function seen in DMD boys treated with DFZ¹⁰ may be related to a reduction of MF.

Mitochondrial metabolic alterations compromising energy production have been demonstrated in cardiac myocytes of *mdx* mice at about 12 weeks of age even before the onset of any signs of histological cardiomyopathy,⁸ changes that may contribute to MF. In

view of the increasing evidence indicating that mitochondrial diseases are responsive to steroids,^{11,16} it would be interesting to determine whether DFZ therapy starting before 6 months of age would further benefit histopathological and functional parameters of the cardiac muscle in *mdx* mice. In DFZ-treated mice, the reduction in the density of inflammatory cells (about 80%; Fig. 1F) was not accompanied by a similar reduction in MF area, suggesting that MF may be related to other mechanisms, in addition to inflammation. In this respect, the expression of profibrotic genes and molecules has been shown to be increased in cardiac tissue of *mdx* mice¹⁸ and in skeletal muscle cells of DMD patients *in vitro*, a situation in which inflammatory cells are absent.²⁰

In conclusion, in the present study chronic treatment with DFZ was effective in delaying the progression of MF in *mdx* mice. Assuming that the pathophysiology of MF is similar in *mdx* mice and DMD, this result suggests that long-term DFZ therapy might be a valuable tool to minimize the progression of cardiomyopathy in DMD patients.

REFERENCES

1. Angelini C. The role of corticosteroids in muscular dystrophy: A critical appraisal. *Muscle Nerve* 2007; 36:424-435.
2. Biggar W, Harris V, Eliasoph L, Alman B. Long-term benefits of deflazacort treatment for boys with Duchenne muscular dystrophy in their second decade. *Neuromuscul Disor* 2006;16:249-255.
3. Bushby K, Muntoni F, Urtizbera A, Hughes R, Griggs R. Treatment of Duchenne muscular dystrophy. Defining the gold standards of management in the use of corticosteroids. Report of the 124th ENMC International Workshop. *Neuromuscul Disord* 2004;14:526-534.
4. Chamberlain JS, Metzger J, Reyes M, Townsend DW, Faulkner JA. Dystrophin-deficient mdx mice display a reduced life span and are susceptible to spontaneous rhabdomyosarcoma. *FASEB J* 2007; 21:2195–2204.
5. Finsterer J, Stollberger C. Primary myopathies and the heart. *Scand Cardiovasc J* 2008;42:9-24.
6. Frankel KA, Rosser RJ. The pathology of the heart in progressive muscular dystrophy: Epimyocardial fibrosis. *Human Pathol* 1976;7:375–386.
7. Keeling RM, Golumbek PT, Streif EM, Connolly AM. Weekly oral prednisolone improves survival and strength in male mdx mice. *Muscle Nerve* 2007;35:43-48.
8. Khairallah M, Khairallah R, Young ME, Dyck JRB, Petrof BJ, Des Rosiers C. Metabolic and signaling alterations in dystrophin-deficient hearts precede overt cardiomyopathy. *J Mol Cell Cardiol* 2007;43:119-129.

9. Manzur AY, Kuntzer T, Pike M, Swan A. Cochrane Database of Systemic Reviews 2008;1:CD003725.
10. Markham LW, Kinnett K, Wong BL, Benson DW, Cripe LH. Corticosteroid treatment retards development of ventricular dysfunction in Duchenne muscular dystrophy. *Neuromuscul Disor* 2008; 18:365–370.
11. Martens ME, Peterson PL, Lee CP. In vitro effects of glucocorticoid on mitochondrial energy-metabolism. *Biochem Biophys Acta* 1991;1058: 152-160.
12. McNally EM. New approaches in the therapy of cardiomyopathy in muscular dystrophy. *Ann Rev Med* 2007;58:75-82.
13. Nigro G, Comi LI, Politano L, Bain RJI. The incidence and evolution of cardiomyopathy in Duchenne muscular dystrophy. *Int J Cardiol* 1990;26:271-277.
14. Perloff JK, Roberts WC, Deleon AC, Odoherty D. Distinctive electrocardiogram of Duchenne progressive muscular dystrophy—an electrocardiographic-pathologic correlative study. *Am J Med* 1967;42:179-188.
15. Quinlan J, Hahn H, Wong B, Lorenz J, Wenisch A, Levin L. Evolution of the mdx mouse cardiomyopathy: physiological and morphological findings. *Neuromuscul Disor* 2003;14:491-496.
16. Santosh S, Pawan K, Karpagam P, Kaushala A, Neela P. 2006. Defect in oxidative phosphorylation in LV papillary muscle mitochondria of patients undergoing mitral valve replacement. *Mitochondrion* 2006;6: 89-93.
17. Silversides CK, Webb GD, Harris VA. Effects of deflazacort on left ventricular function in patients with Duchenne muscular dystrophy. *Am J Cardiol* 2003;91:769-772.

18. Spurney CF, Knoblach S, Pistilli EE, Nagaraju K, Martin GR, Hoffman EP. Dystrophin-deficient cardiomyopathy in mouse: expression of Nox4 and Lox are associated with fibrosis and altered functional parameters in the heart. *Neuromuscul Disor* 2008; 18: 371-381.
19. Wagner KR, Lechtzin N, Judge DP. Current treatment of adult Duchenne muscular dystrophy. *Biochim Biophys Acta* 2007;1772:229-237.
20. Zanotti S, Saredi S, Ruggieri A, Fabbri M, Blasevich F, Romaggi S, Morandi L, Mora M. Altered extracellular matrix transcript expression and protein modulation in primary Duchenne muscular dystrophy myotubes. *Matrix Biol* 2007;26:615-624.