



UNIVERSIDADE ESTADUAL DE CAMPINAS

FACULDADE DE ODONTOLOGIA DE PIRACICABA

# **CURSO DE GRADUAÇÃO EM ODONTOLOGIA**

Monografia de Final de Curso

Aluno(a): **FERNANDO ALVES MACIEL**



Ano de Conclusão do Curso: 2003

TCC 060

**UNIVERSIDADE ESTADUAL DE CAMPINAS**

**Faculdade de Odontologia de Piracicaba**

**ENXERTOS ÓSSEOS AUTÓGENOS E DISTRAÇÃO  
OSTEOGÊNICA EM CIRURGIAS RECONSTRUTIVAS DOS  
OSSOS DA FACE.**

Aluno: Fernando Alves Maciel

Orientador: Prof. Dr. Márcio de Moraes

PIRACICABA 2003

UNIVERSIDADE ESTADUAL DE CAMPINAS  
FACULDADE DE ODONTOLOGIA DE PIRACICABA  
BIBLIOTECA

***Aos meus pais pelos exemplos de esforço e dedicação.***

***Ao Prof. Dr. Márcio de Moraes pelo apoio e orientação  
neste trabalho***

***A Carolina pelo apoio, pela ajuda e pela companhia.***

## SUMÁRIO

Lista de Ilustrações .....	pág 04
Introdução .....	pág 05
Desenvolvimento .....	pág 06
Conclusão .....	pág 12
Figuras .....	pág 13
Referências bibliográficas .....	pág 17

## LISTA DE ILUSTRAÇÕES

Caso I .....	pág 13
Figura 1 – Lesão Patológica - Ameloblastoma Unicístico .....	pág 13
Figura 2 – Ressecção mandibular e fixação interna rígida – aspecto transoperatório .....	pág 13
Figura 3 – Enxerto ósseo autógeno após remoção do tumor – aspecto transoperatório .....	pág 14
Caso II .....	pág 15
Figura 4 – Distrator osteogênico – aspecto transoperatório .....	pág 15
Figura 5 – Distrator osteogênico pós-ativação .....	pág 15
Figura 6 - Rebordo alveolar – Aspecto pós-tratamento .....	pág 16

## INTRODUÇÃO

Ao longo dos anos as cirurgias reconstrutivas no complexo maxilo-facial atingiram níveis elevados de conhecimento devido a diversos avanços técnicos e científicos. O entendimento dos eventos biológicos associados aos enxertos ósseos, bem como à técnica de distração osteogênica e suas aplicações clínicas, tornaram a reconstruções cirúrgicas maxilofaciais e seus resultados mais previsíveis.

O presente trabalho tem por objetivo apresentar uma revisão da literatura sobre o uso de enxertos ósseos e distração osteogênica em cirurgias reconstrutivas dos ossos da face, correlacionando essas técnicas e suas indicações clínicas em pacientes que sofreram traumatismos, ressecções cirúrgicas devido a lesões patológicas ou ainda pacientes que apresentam malformações congênitas ou indicações protéticas, no intuito de restabelecer a função e a estética.

## DESENVOLVIMENTO

Apesar do conhecimento sobre a biologia da formação e incorporação de enxertos ósseos ser universal, enxertos esqueléticos faciais e as expectativas a que eles demandam, diferem significativamente dos enxertos ortopédicos. Enquanto os enxertos ortopédicos são apenas blocos corticais, os enxertos orais e maxilofaciais são constituídos de osso medular particulado que sofrem um processo de revascularização e formação óssea. É muito importante perceber que o tecido ósseo é bem particular em relação a outros tipos de tecidos conjuntivos, pois ele tem uma grande capacidade reparadora e de remodelação pelas células regenerativas, não dependendo apenas do processo de cicatrização. É através desse potencial de regeneração celular que as técnicas de enxerto ósseo e distração osteogênica apresentam um papel importante nas cirurgias reconstrutivas.

O tecido ósseo se regenera a partir de células progenitoras, denominadas osteoprogenitoras, advindas da medula óssea, endóstio ou perióstio. Essas células são células tronco que podem se diferenciar em qualquer linhagem de células de tecido conjuntivo, como tecido ósseo, tecido cartilaginoso, tecido muscular, tecido fibroso, tecido adiposo ou até mesmo células sanguíneas. Com o passar do tempo, a população dessas células vai diminuindo progressivamente, tomando o tecido ósseo menos regenerativo e mais poroso.

Há alguns mecanismos de formação óssea, dos quais os cirurgiões podem fazer uso a fim de obter um ganho ósseo. São eles: a osteogênese, a osteocondução e a osteoidução.

A osteogênese, também conhecida como a formação de tecido ósseo a partir de células osteoprogenitoras, pode ser de dois tipos: osteogênese espontânea, na qual a formação óssea é derivada das células osteoprogenitoras presentes no local do defeito ósseo e osteogênese transplantada, na qual a formação de tecido ósseo provém das células osteoprogenitoras colocadas no defeito ósseo. Esse mecanismo de osteogênese transplantada é conhecido pela maioria dos cirurgiões como enxerto ósseo.

A osteocondução é definida como a formação de tecido ósseo a partir de células osteoprogenitoras do hospedeiro ou transplantadas sobre um esqueleto biológico ou aloplástico, como ocorre com o alvéolo dental pós exodontia, em que células da lâmina dura e ligamento periodontal migram sobre o coágulo, a fim de regenerar o osso no local. Já na osteoindução, a formação de osso se dá através da diferenciação guiada por proteínas ósseas indutivas, chamadas proteínas ósseas morfogenéticas.

Os enxertos autógenos utilizados no complexo maxilofacial podem ser divididos em três tipos: enxertos ósseos medulares, enxertos de blocos córtico-medulares e transferências ósseas livres microvascularizadas.

Os enxertos ósseos medulares representam o padrão ouro para a formação óssea e o sucesso do enxerto, sendo sua eficácia consequência do maior número de células osteoprogenitoras viáveis, permitindo uma rápida revascularização. Esse enxerto contém osteoblastos endosteais e células medulares tronco, as quais sobreviverão ao ciclo inicial do procedimento de coleta-transplante devido à circulação plasmática de oxigênio e nutrientes difundidos até a revascularização. Esse processo se inicia assim que o enxerto é



colocado sobre o defeito ósseo, sendo que os primeiros vasos aparecem por volta do terceiro dia e o processo se completa em torno de 10 a 14 dias.

Os enxertos de blocos córtico-medulares, não vascularizados, advindos do córtex do ílio formam o sistema preferido de enxertia para reconstruções mandibulares devido à estabilidade e à rigidez inicial que proporcionam. Entretanto, observações feitas demonstraram uma reabsorção tardia com a perda dessa estabilidade e como consequência um volume ósseo deficiente, causando o fracasso desse enxerto e a substituição pelos enxertos ósseos medulares. Inicialmente, atribuiu-se essa reabsorção tardia ao estresse causado por fixação rígida, entretanto essa reabsorção foi demonstrada como consequência da redução de células osteoprogenitoras no osso transplantado e a incapacidade de formar endóstio e perióstio. Dessa forma, a principal função desse tipo de enxerto é servir como uma estrutura para osteocondução para a formação óssea de células osteoprogenitoras derivadas do osso receptor do enxerto. Outra forma desse tipo de enxerto, são os blocos de enxerto provenientes da calvária que apresentam um conteúdo celular suficiente para a maioria dos defeitos de continuidade mandibulares, mas sua rápida revascularização o torna ideal para reconstruções do terço médio da face, região nasal e órbita, principalmente devido a sua curvatura e sua estabilidade dimensional. Geralmente são utilizados como enxertos apenas de tábua externa. Ocasionalmente, enxertos de espessura total, com tábua interna e externa são necessários.

Alternativa para enxertos na região dos maxilares é a transferência óssea livre microvascularizada, a qual apresenta vantagens e desvantagens. Sua vantagem biológica é a habilidade que possui de transferir osteócitos viáveis,

dessa forma, o enxerto irá somente requerer nova formação óssea em cada interface do enxerto do hospedeiro e, se ainda transferida em um estado viável, o enxerto sofrerá apenas um processo básico de remodelação fisiológica. Como consequência, esse tipo de enxerto apresenta maior resistência à infecção e pode ser realizado no momento da ressecção de um tumor. Em muitos casos também pode se transferir além do osso, tecido mole simultaneamente em casos que esteja indicada a reconstrução cirúrgica desse tipo de tecido também.

Apesar de sua sofisticação técnica e biológica fascinantes, esse tipo de enxerto apresenta algumas falhas em reconstruções mandibulares:

1. há uma constante incidência de falhas nas anastomoses, e consequente perda do enxerto mesmo com cirurgiões habilidosos e bem treinados;
2. a morbidade do sítio doador permanece um problema, principalmente distúrbios de ambulação associados a enxertos de crista ilíaca;
3. todos os sítios doadores são provenientes de outras regiões do corpo, com ausência de morfologia mandibular, freqüentemente falhando na obtenção de altura ou curvatura do osso alveolar necessária para ser funcional;
4. implantes dentais colocados nesses enxertos não osseointegram tão bem quando em enxertos ósseos medulares, devido a sua natureza e a falta de altura alveolar, criando um braço de alavanca uma vez o implante submetido à carga, resultando em perda.

Além dos enxertos ósseos, outra forma de recuperação de defeitos ósseos é a distração osteogênica, a qual foi idealizada por Ilizarov, que propôs o princípio *Tensão-Stress*, que afirma que as forças de tensão estimulam a osteogênese.

A técnica básica da distração osteogênica pode ser dividida em uma secção no osso na área da deficiência óssea, aplicação de um distrator externo e iniciação de forças expansoras. Além do desenvolvimento de um novo osso no sítio de distração óssea, ainda tem-se um período de latência, uma taxa de distração, um ritmo de distração, a estabilidade do distrator e o momento de remoção do mesmo. O período de latência é o tempo entre a cirurgia e o início da distração sendo que diversos autores preconizam tempos variados para esse período. Entretanto, há evidências de que esse tempo é um mínimo de 2 a 5 dias para pacientes jovens ou onde há um mínimo trauma cirúrgico. Um período de 7 a 14 dias é recomendado a pacientes mais velhos, em áreas pobres em osso ou quando há um aumento no trauma cirúrgico. Num curto período de latência pode resultar em uma resposta osteogênica pobre com o decréscimo de vascularidade, enquanto um longo período pode resultar em ossificação prematura.

Outro fator importante na distração osteogênica é a taxa de distração, ou seja, a quantidade de osso estirada em milímetros por dia. Ilizarov encontrou ossificação prematura quando foi utilizada uma taxa de 0,5mm por dia. Por outro lado, uma taxa de 2,0 mm por dia, permite o preenchimento da zona de regeneração por tecido conjuntivo fibroso. Dessa forma, a 1mm por dia é considerada uma taxa ótima de estiramento, sendo que o ritmo desse pode ser dividido em duas ativações de 0,5mm cada, ou ainda 0,25mm quatro vezes por dia. Uma taxa contínua de força distratora produz mínima injúria tecidual e máxima síntese óssea e formação de novos capilares sanguíneos. Após a altura óssea assumir suas novas dimensões o distrator deve ser mantido em posição para permitir até a maturação óssea.

As bases biológicas para a distração óssea foram descritas por Ilizarov em seus experimentos. Há uma área central de atividade osteoblástica, com fibras de tecido conjuntivo e trabeculado ósseo orientado paralelo ao vetor de distração, denominada "área de crescimento".

Em uma série de estudos histológicos, Karp *et al* descreveram uma seqüência de eventos:

- 1) Uma cobertura de fibrina preenchendo o local da osteotomia;
- 2) Após 10 dias de distração, um espaço contendo uma matriz de colágeno com fibras paralelas ao vetor de distração;
- 3) Em 14 dias pós-distração, surge um trabeculado demonstrando remodelação avançando para o centro para formar união óssea;
- 4) Em 28 dias pós-distração, observa-se a continuidade óssea

Dessa forma, a regeneração pode ser dividida em 4 estágios ou zonas: a zona de tecido fibroso com fibras colágenas paralelas ao vetor, a zona de extensão e formação óssea com células mesenquimais indiferenciadas em continuidade com osteoblastos sintetizando espículas ósseas, a zona de remodelação óssea com atividade osteoblástica e osteoclástica e a zona de osso maduro, mais periférica, contendo espículas ósseas regenerando a continuidade óssea. Muitos estudos foram realizados a fim de demonstrar esses eventos e em todos a distração osteogênica por indução mesenquimal promoveu a formação óssea no complexo maxilofacial

## CONCLUSÃO

As cirurgias reconstrutivas dos ossos face são de grande importância para restabelecer a forma, a função, bem como a estética de pacientes que apresentam malformações congênitas, que sofreram traumas, remoção de tumores ou até mesmo uma simples perda dental, proporcionando um meio auxiliar no retorno ao convívio social desses pacientes.

Todavia, esses procedimentos cirúrgicos envolvem muitas vezes técnicas específicas das quais o cirurgião lança mão para obter as condições necessárias para o tratamento reabilitador do paciente. Altura e espessura óssea, bem como seu volume são aspectos fundamentais no planejamento e execução desse tipo de tratamento e possivelmente um dos maiores desafios aos cirurgiões buco-maxilofaciais no tratamento dos pacientes que apresentam esses defeitos ósseos.

Assim, procedimentos como os enxertos ósseos autógenos e distração osteogênica são procedimentos utilizados com frequência em cirurgias reconstrutivas no intuito de obter altura, espessura e volume de osso viável aos tratamentos reabilitadores. Entretanto, esses processos de obtenção de osso não apresentam apenas diferenças conceituais, como proveniência ou mecanismo de formação ou cicatrização, mas também apresentam indicações clínico-cirúrgicas específicas, cabendo ao cirurgião a avaliação do caso e o planejamento mais adequado para o tratamento de seus pacientes.

## FIGURAS

*Caso I*

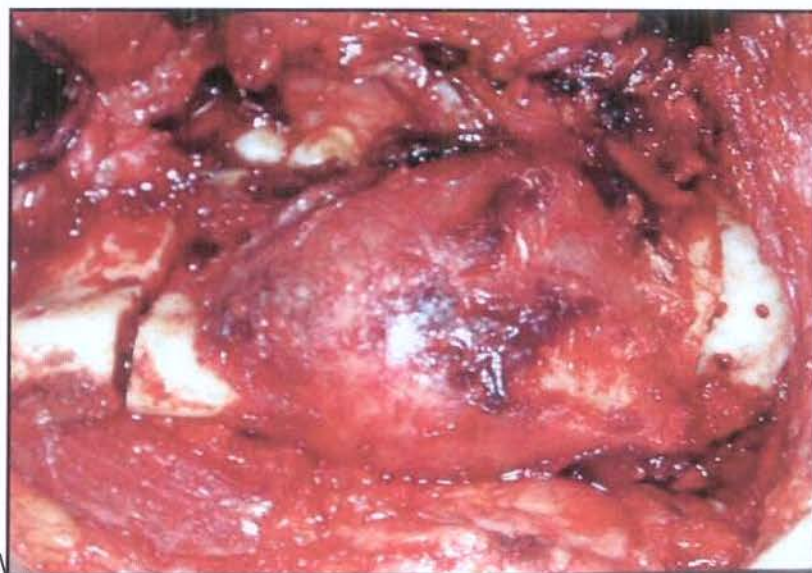

Fig.1 – Ameloblastoma Unicístico

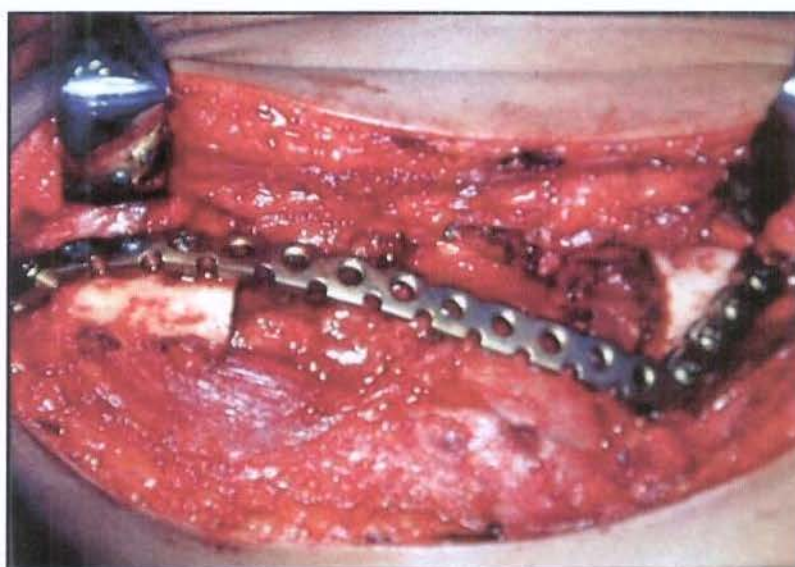


Fig.2 – Após a remoção do tumor e a fixação interna rígida

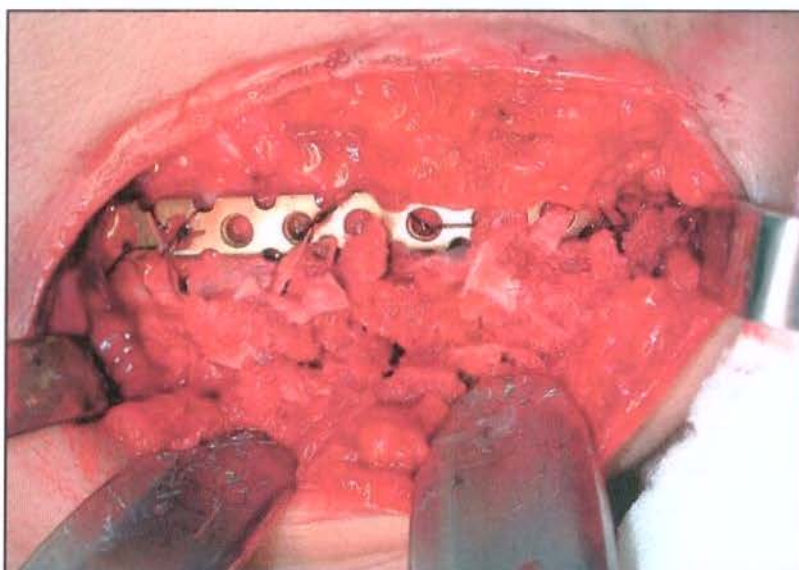


Fig.3 – Enxerto ósseo da crista ilíaca após fixação interna rígida

**Caso II**

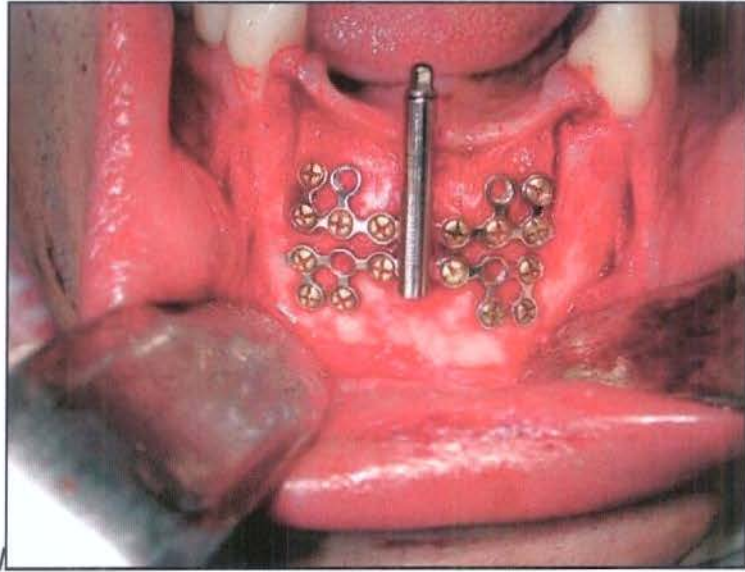


Fig.4 – Distrator osteogênico

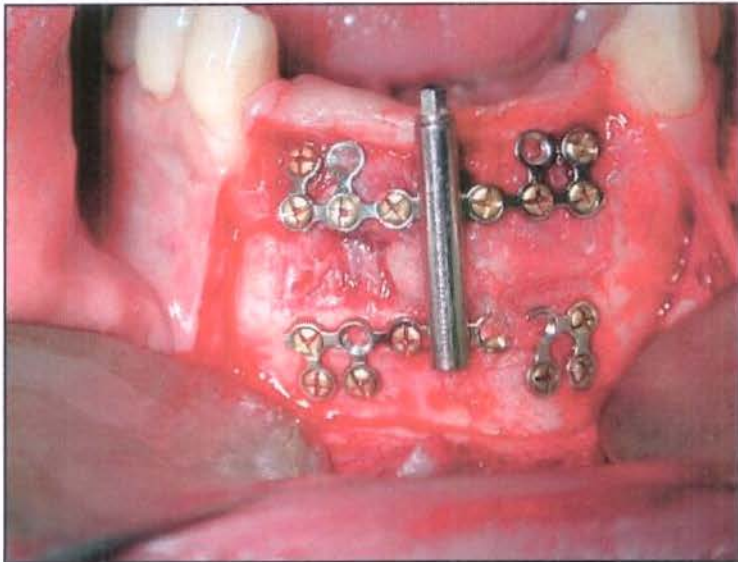


Fig.5 – Distrator osteogênico após período de ativação.



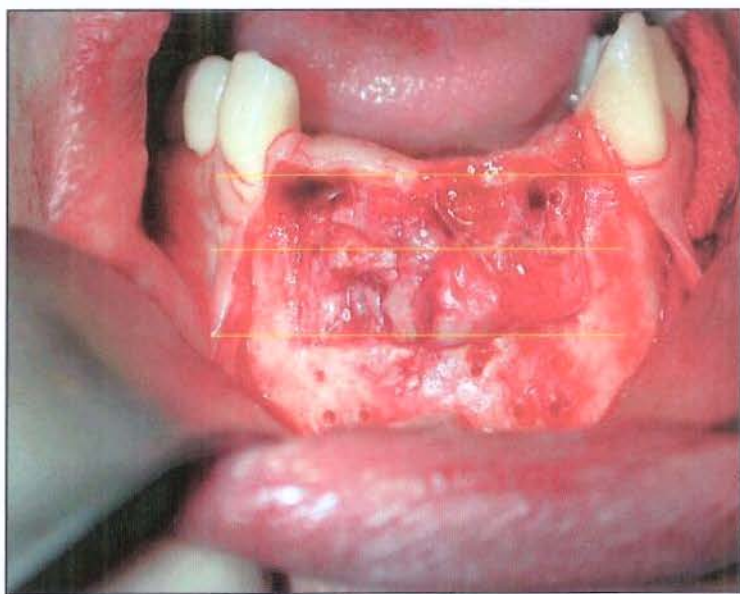

Fig.6 – Após remoção do distrator. Nova altura óssea

## REFERÊNCIAS BIBLIOGRÁFICAS

1. MARX, R.E., STEVENS, R.M. - **Reconstruction Section: Biology of bone grafts.** *Oral and Maxillofacial Surgery Knowledge Update*, Vol 1, 1994.
2. MCCORMICK, S.U. - **Osteodistraktion.** *Selected readings in oral and maxillofacial surgery*, Vol 4-7, 1996.
3. CHIN, M. - **Osteodistraktion: Clinical applications in maxillofacial surgery.** *Selected readings in oral and maxillofacial surgery*, Vol 7-4, 1999.
4. ELLIS III, E. - **Reconstrução cirúrgica dos defeitos maxilares.** *Cirurgia Oral e maxilofacial contemporânea - 3ªed.,Cap. 28*, Guanabara Koogan, 2000.