

FÁBIO LUIZ MIALHE
Cirurgião-dentista

**AVALIAÇÃO DE DIFERENTES MÉTODOS EMPREGADOS
PARA O DIAGNÓSTICO DA CÁRIE DENTÁRIA**

Dissertação apresentada à Faculdade de Odontologia de Piracicaba, da Universidade Estadual de Campinas, como parte dos requisitos para obtenção do Título de Mestre em Odontologia, Área de Concentração de Cariologia

PIRACICABA


2002

i
UNICAMP

UNICAMP
BIBLIOTECA CENTRAL
SEÇÃO CIRCULANTE

FÁBIO LUIZ MIALHE
Cirurgião-dentista

**AVALIAÇÃO DE DIFERENTES MÉTODOS EMPREGADOS
PARA O DIAGNÓSTICO DA CÁRIE DENTÁRIA**

Este exemplar foi devidamente corrigido,
de acordo com a Resolução CCFG-036/83
CPG, 01/5/2002

Assinatura do Orientador

Dissertação apresentada à Faculdade de Odontologia de Piracicaba, da Universidade Estadual de Campinas, como parte dos requisitos para obtenção de Título de Mestre em Odontologia, Área de Concentração de Cariologia

Orientador: Prof. Dr. Antonio Carlos Pereira

Banca Examinadora:

Prof. Dr. Antonio Carlos Pereira

Prof. Dr. Francisco Haiter Neto

Prof. Dr. José Roberto de Magalhães Bastos

Suplente:

Prof. Dr. Frab Norberto Bóscolo

PIRACICABA

2002

UNIDADE B0
Nº CHAMADA T/UNICAMP
M58a
V _____ EX _____
TOMBO BC/ 50098
PROC 16-83710 2
C _____ DX _____
PREÇO R\$ 11,00
DATA 30/07/02
Nº CPD _____

CM00171067-0

BIB ID 249040

Ficha Catalográfica

M58a Mialhe, Fábio Luiz.
Avaliação de diferentes métodos empregados para o diagnóstico da cárie dentária. / Fábio Luiz Mialhe. -- Piracicaba, SP : [s.n.], 2002.
xx, 109p. : il.

Orientador : Prof. Dr. Antonio Carlos Pereira.
Dissertação (Mestrado) – Universidade Estadual de Campinas, Faculdade de Odontologia de Piracicaba.

I. Cáries dentárias. 2. Radiografia. 3. Tratamento. I. Pereira, Antonio Carlos. II. Universidade Estadual de Campinas. Faculdade de Odontologia de Piracicaba. III. Título.

Ficha catalográfica elaborada pela Bibliotecária Marilene Girello CRB/8-6159, da Biblioteca da Faculdade de Odontologia de Piracicaba - UNICAMP.



FACULDADE DE ODONTOLOGIA DE PIRACICABA
UNIVERSIDADE ESTADUAL DE CAMPINAS



A Comissão Julgadora dos trabalhos de Defesa de Tese de MESTRADO, em sessão pública realizada em 22 de Fevereiro de 2002, considerou o candidato FÁBIO LUIZ MIALHE aprovado.

1. Prof. Dr. ANTONIO CARLOS PEREIRA

2. Prof. Dr. JOSÉ ROBERTO DE MAGALHÃES BASTOS

3. Prof. Dr. FRAB NORBERTO BOSCOLO

**“Não se pode ensinar tudo a alguém, pode-se apenas
ajudá-lo a encontrar por si mesmo”**

Galileu Galilei

Dedicatória

À Deus que me presenteou com a vida;

Aos meus queridos pais, **Luiz Geraldo e Lígia**, pelo amor, apoio

e incentivo que sempre me dedicaram a fim de que eu

alcançasse meus propósitos;

Aos meus irmãos **Jorge e Paulo** e a minha cunhada **Regina** pelo

incentivo e apoio durante esta jornada.

Agradecimento Especial

Meu sincero agradecimento ao **Prof. Dr. Antonio Carlos Pereira**,
por me acolher, orientar e se preocupar com meu crescimento
pessoal e profissional.

Agradecimentos

Ao Prof. Dr. Marcelo de Castro Meneghim, responsável pelo primeiro contato entre mim e meu orientador; pelo aprendizado, incentivo e amizade dispensados durante o período de estágio e curso de Mestrado.

À amiga Vanessa Pardi, que tanto me ajudou, pelas caronas, colaboração nos estudos, troca de conhecimentos e principalmente, companheirismo, desde minha época de estagiário.

À amiga Flávia Martão Flório, pelo apoio e incentivo que sempre me dedicou.

À Profa. Dra. Gláucia Maria Bovi Ambrosano pela colaboração na análise estatística dos estudos.

Aos demais colegas de Mestrado, e de modo especial à Andréia Assaf, Fábio Carlos Koslowski e Luciane Zanin pela amizade e apoio durante o curso.

Aos dentistas, pela disposição em participar da pesquisa “Diagnóstico de cárie e decisão de tratamento para as superfícies oclusais realizado por diferentes examinadores”.

Aos diretores, professores e funcionários da E.E.P.G Cesarino Borba que ajudaram na realização da pesquisa “Comparação entre os métodos clínico, FOTI e radiográfico para o diagnóstico de lesões proximais: estudo *in vivo*” e aos 50 voluntários, pela participação durante a fase experimental.

À Faculdade de Odontologia de Piracicaba – UNICAMP. Ao Prof. Dr. Antonio Wilson Sallum (Diretor) e Prof. Dr. Frab Norberto Bóscolo (Diretor Associado).

À FAPESP (Fundação de Amparo à Pesquisa do Estado de São Paulo), pelos recursos destinados à minha manutenção e realização do presente trabalho.

À Profa. Dra. Altair A. Del Bel Cury, Coordenadora geral dos cursos de Pós-Graduação e ao Prof. Dr. Pedro Luiz Rosalen, Coordenador do Programa de Pós-Graduação em Odontologia.

À Bibliotecária da FOP/UNICAMP, Marilene Girello, pela colaboração na correção das referências bibliográficas.

A todas as pessoas que contribuíram, de alguma forma, para a realização desse trabalho.

SUMÁRIO

RESUMO	1
ABSTRACT	3
1 INTRODUÇÃO GERAL	5
2 PROPOSIÇÃO	15
3 CAPÍTULOS	17
3.1. VALIDADE DO DIAGNÓSTICO DE CÁRIE E DECISÃO DE TRATAMENTO PARA A SUPERFÍCIE OCLUSAL, POR MEIO DOS EXAMES CLÍNICO E RADIOGRÁFICO	17
3.2. COMPARAÇÃO “IN VITRO” DE QUATRO MÉTODOS DE DIAGNÓSTICO PARA CÁRIE OCLUSAL – VISUAL, VIDEOSCÓPICO, FOTI E LASER FLUORESCENTE	39
3.3. COMPARAÇÃO ENTRE OS MÉTODOS CLÍNICO , FOTI E RADIOGRÁFICO PARA O DIAGNÓSTICO DE LESÕES PROXIMAIS NÃO CAVITADAS: ESTUDO “IN VIVO”	61
4 CONSIDERAÇÕES FINAIS	93
REFERÊNCIAS BIBLIOGRÁFICAS	97
ANEXOS	107

RESUMO

O maior contato das populações com os compostos fluoretados é apontado, segundo vários pesquisadores, como o principal responsável pela queda da prevalência da cárie dentária, verificada mundialmente, durante as últimas décadas. As cavitações cariosas, quando ocorrem, estão surgindo num estágio bem mais avançado de desenvolvimento da doença, que em épocas de alta prevalência e, portanto, a morfologia das lesões cariosas, está se alterando. Tal fato tem dificultado o diagnóstico da presença e profundidade das lesões cariosas, causando uma baixa concordância entre diferentes examinadores, quando examinando uma mesma amostra, para o diagnóstico e tipo de tratamento indicado para essa. Desse modo, observa-se que os dentistas podem concordar entre si, quanto ao diagnóstico da presença de uma lesão cariosa bem estabelecida, mas podem divergir entre si ao examinar uma superfície que apresenta uma lesão em estágios iniciais, através dos métodos tradicionais de diagnóstico, ou seja, o exame clínico e radiográfico. Outros métodos vêm sendo desenvolvidos para se tentar melhorar a capacidade do clínico em diagnosticar as lesões cariosas, entre eles, o exame videoscópico, FOTI e laser fluorescente, ainda que, pouco explorados pela literatura. Dentro desse contexto, devido à dificuldade encontrada pelos dentistas em diagnosticar e tratar corretamente as lesões cariosas, o presente trabalho teve como objetivos: 1) verificar a concordância no diagnóstico e tratamento da cárie em superfícies oclusais, através dos exames clínico e radiográfico, realizado por dentistas que trabalham

em consultório particular, examinando uma mesma amostra e, calcular os prováveis custos envolvidos nessas variações; 2) avaliar "in vitro" o desempenho e reprodutibilidade dos métodos visual, videoscópico, FOTI e um aparelho de laser fluorescente (DIAGNOdent® -Kavo) para o diagnóstico de cárie oclusal, utilizando o exame histológico como método de validação; 3) avaliar "in vivo" o desempenho dos métodos clínico, radiográfico e FOTI para o diagnóstico de lesões cariosas em superfícies proximais, em relação ao exame visual direto das superfícies, através da separação temporária dos dentes. Dentro das condições experimentais destes trabalhos, verificou-se que: 1) houve uma ampla variação no diagnóstico e indicação de tratamento para cáries em superfícies oclusais sugerido pelos dentistas, bem como, no custo dos tratamentos; 2) o exame visual, videoscópico e FOTI apresentaram baixos valores de sensibilidade, porém altos valores de especificidade para o diagnóstico de lesões cariosas localizadas em superfícies oclusais, enquanto o laser DIAGNOdent® apresentou elevados valores de sensibilidade às custas de um grande número de diagnósticos falso-positivos para o diagnóstico de cáries localizadas em nível de dentina; 3) O exame radiográfico apresentou o melhor desempenho para o diagnóstico de lesões não-cavidades e cavidades em relação ao exame clínico e FOTI para superfícies proximais.

ABSTRACT

The globally verified decline in dental caries prevalence is particularly related to the increased use of fluorides toothpaste, and carious lesion was observed to progress much slower delaying cavitation than in high prevalence era. Such fact made it rather difficult for different examiners to diagnose caries. Dentists may agree on the presence of a carious lesion when it is well established and obvious to the naked eye, but they might will sometimes disagree with each other when examining a surface which may bear an early lesion, making it difficult for them to diagnose and treat carious lesions. The main diagnostic tools today are the still mirror, light, explorer and the radiographic examination. However, new technology has been developed for this purpose. Therefore the aim of the present work was: 1) to verify the agreement of a group of dentists on dental treatment and diagnostic decisions and to calculate the probable costs related to the treatment; 2) to evaluate " in vitro " the accuracy and reproducibility of the following methods: clinical, videoscope, FOTI, and a fluorescent laser device (Diagnodent® -Kavo) for the diagnosis of occlusal caries, using the histologic exam as validation; 3) to compare "in vivo" the performance of the clinical, FOTI and radiographic exams with that of the direct visual exams, for the diagnosis of dental caries on approximal surfaces. Within the experimental conditions of these study, it was verified that: 1) there was a wide variation in the diagnosis and indication of caries treatment for occlusal surfaces as well as in the cost of the treatment suggested by the dentists; 2) the visual, videoscope and FOTI exams presented low sensitivity but high specificity values for the diagnosis of occlusal surfaces. The laser

DIAGNOdent® presented high sensitivity values but at the expense of great number of false positive diagnoses 3) the radiographic exam showed the best accuracy for the diagnosis of noncavitated and cavitated caries lesions in comparison with the clinical and FOTI exams.

1 INTRODUÇÃO GERAL

Uma queda significativa da prevalência da cárie dentária tem sido verificada em países desenvolvidos (GLASS, 1982; MURRAY, 1994; de LIEFDE, 1998), e também em desenvolvimento, como o Brasil (BRASIL, 1988; SESI, 1996). Esse fato tem sido atribuído, em grande parte, ao crescente contato das populações com os compostos fluoretados, principalmente os inclusos nos dentifrícios, (BRATTHAL et al., 1996; CLARKSON & McLOUGHLIN, 2000; CURY, 2001) os quais apresentam a propriedade de diminuir a solubilidade do esmalte, pelo fato de ativar o processo de remineralização, aumentando a eficiência de reposição de íons Ca e P perdidos durante o processo de desmineralização (FEJERSKOV et al., 1981; TEN CATE, 1997; CURY, 2001). Dessa forma, verifica-se que na presença dos fluoretos, o processo carioso desenvolve-se de forma lenta e as cavitações, quando ocorrem, aparecem num estágio mais tardio que em épocas de alta prevalência da doença. Atualmente, portanto, a maior dificuldade no diagnóstico de cárie, não se refere às lesões em estágio avançado, mas sim aquelas em estágios iniciais de desenvolvimento (VERDONSCHOT et al., 1999).

A superfície oclusal sempre foi considerada a mais susceptível para o início e desenvolvimento de um processo carioso (STAHL & KATZ, 1993; RIPA et al., 1998) atribuída a sua configuração anatômica, a qual favorece a estagnação de bactérias e alimentos (KÖNIG, 1963) e devido ao fato de o efeito preventivo dos fluoretos nessa superfície ser considerado menor, comparado às superfícies lisas (RUGG-GUNN, 1973; BRUNELLE & CARLOS, 1982). Apesar disso,

atualmente, com a queda da prevalência da doença, a dificuldade em se diagnosticar corretamente a presença e extensão das lesões cariosas na superfície oclusal, através dos métodos de diagnóstico tradicionais, é bem documentada pela literatura (WEERHEIJM et al., 1989; KETLEY & HOLT, 1993), e estudos verificaram haver diferenças no diagnóstico realizado por diferentes examinadores ao examinarem uma mesma amostra (KAY et al., 1988; SAWLE & ANDLAW, 1988; NYTUM et al., 1992). As variações no diagnóstico de cárie podem gerar um impacto importante nas decisões de tratamento, pois, diagnósticos incorretos poderão resultar em decisões de tratamentos incorretas sendo que lesões que estão paralisadas ou em estágio inicial poderão ser restauradas e lesões “ocultas” em dentina poderão deixar de receber tratamento adequado (KIDD et al., 1993; PITTS, 1997; VERDONSCHOT et al., 1999).

Apesar de estudos internacionais examinarem esse tema de forma mais abrangente (SAWLE & ANDLAW, 1988; KAY et al., 1988; NYTUM et al., 1992), a literatura nacional ainda é escassa, o que torna relevante à realização de pesquisas nesse campo do conhecimento (SILVA et al., 1994; OLIVEIRA et al., 1999; PEREIRA et al., 2000). A problemática do diagnóstico de cárie oclusal e sua relação com prováveis custos envolvidos no tratamento foram abordados no artigo “Diagnóstico de cárie e decisão de tratamento para a superfície oclusal realizado por diferentes examinadores” [Capítulo 1].

Para se avaliar as propriedades dos métodos de diagnóstico, compara-se o resultado dos testes com um exame que permite o diagnóstico definitivo da

doença, seja por autópsias ou biópsias, denominado de “Gold-Standard”. A partir da análise dos dados, alguns índices são calculados para melhor se entender o desempenho dos métodos testados. A sensibilidade calcula o número de dentes cariados, com resultado positivo do teste, entre todos os dentes que apresentavam lesões cariosas. Mede o grau de precisão com que um método é capaz de identificar corretamente dentes com cáries. A especificidade calcula o número de dentes hígidos com resultado do teste negativo, entre todos os dentes sem doença. É a medida de como um método de diagnóstico pode identificar corretamente dentes sem doença. O valor de predição positivo calcula a probabilidade de um dente apresentar cárie quando o diagnóstico é positivo para a presença da lesão. O valor de predição negativo calcula a probabilidade da doença estar ausente quando o diagnóstico do teste é negativo para a presença da lesão (DOUGLASS & MCNEIL, 1983).

Os métodos de diagnóstico usualmente utilizados para o diagnóstico de cáries oclusais são o exame clínico visual/tátil e o exame radiográfico (ECCLES, 1989; PITTS, 1991a; VERDONSCHOT et al., 1992; BADER & BROWN, 1993).

A utilização da sonda exploradora para o diagnóstico de cárie já foi preconizada há tempos atrás (JACKSON, 1950), mas atualmente, não é mais recomendada para esse fim, pois estudos verificaram que sua utilização pode provocar danos irreversíveis em superfícies previamente desmineralizadas (EKSTRAND et al., 1987; VAN DORP et al., 1988; YASSIM, 1995), transmitir microorganismos cariogênicos de um dente para o outro (LOESCHE et al., 1979;

HUJOEL et al., 1995), além de não proporcionar uma melhora significativa no diagnóstico de cárie, quando comparado à inspeção visual isoladamente (LUSSI, 1991; PENNING et al., 1992; LUSI, 1993).

A inspeção visual tem por objetivo avaliar as mudanças na coloração e morfologia das superfícies dentárias (MARTHALER, 1966). Para esse exame, recomenda-se que as superfícies estejam limpas, secas e bem iluminadas (KIDD & RICKETS, 1993). Lesões em estágio iniciais em esmalte apresentam, como características clínicas, manchas brancas ao redor do contorno das fissuras (CARVALHO et al., 1989; PITTS, 1991a). Após algum tempo, estas podem adquirir pigmentos exógenos e adquirirem aspecto escurecido, apresentando tonalidades que podem variar do marrom ao preto (PITTS, 1991a; THYSTRUP et al., 1994). Lesões com essas características geralmente dificultam o diagnóstico diferencial entre uma lesão subsuperficial em dentina ou uma lesão paralisada, que é considerada mais resistente ao ataque cariogênico, devido à incorporação de íons fluoretos (KOLOURIDES & CAMERON, 1980; BARBAKOW et al., 1991).

A presença de microcavidades juntamente com esmalte opaco e/ou presença de coloração acinzentada abaixo da superfície de esmalte é considerada um bom indicador de que o processo carioso atingiu a dentina (VAN AMERONGEN et al., 1992; WENZEL & FEJERSKOV, 1992; TVEIT et al., 1994).

Dessa forma, pela dificuldade em se relacionar com precisão as alterações visíveis na superfície do esmalte com o real estágio de progressão da lesão, o método visual, em geral, apresenta baixos a moderados valores de

sensibilidade (capacidade do método em detectar superfícies cariadas), mas bons valores de especificidade (capacidade do método em diagnosticar superfícies híginas), para todos os tipos de lesão, estejam estas em esmalte e/ou dentina (WEERHEIJM et al., 1989; NYTUM et al., 1992; WEERHEIJM et al., 1992; KETLEY & HOLT, 1993; IE & VERDONSCHOT, 1994; PITTS, 1997).

Apesar de o exame radiográfico apresentar um desempenho insatisfatório para o diagnóstico de lesões oclusais confinadas ao esmalte, ele é considerado atualmente, um adjunto essencial ao exame clínico, visto que algumas lesões “ocultas” em dentina são diagnosticadas apenas radiograficamente (WEERHEIJM et al., 1992).

Outros exames foram desenvolvidos para auxiliar o diagnóstico de cárie oclusal, como o exame Videoscópico, realizado através da utilização de câmeras intrabucais (LONGBOTTOM & PITTS 1990; CHRISTENSEN, 1994; BONINI & CORDEIRO, 2000), transiluminação por fibra óptica (FOTI – Fiber Optic Transillumination) (FRIEDMAN & MARCUS, 1970; PITTS, 1991a; VERDONSCHOT et al., 1992; PITTS, 1997; FENNIS-IE, et al., 1997; CÔRTEZ et al. 2000) e o laser fluorescente, (MILICICH, 2000; SHI et al., 2000; ATTRILL & ASHEY, 2001; LUSSI et al., 2001) os quais apresentam a vantagem de não expor o paciente a uma fonte de radiação ionizante, como ocorre no exame radiográfico.

A utilização da microcâmera intrabucal melhora a visualização da superfície oclusal, através do aumento do tamanho da imagem e ajuste de contraste, sendo, portanto, considerado um auxiliar ao exame clínico para o

diagnóstico de lesões cariosas (LONGBOTTOM & PITTS, 1990; PITTS, 1991a; CHRISTENSEN, 1994).

Os aparelhos de transiluminação por fibra óptica (FOTI) apresentam lâmpada halógena e um cabo que transmite a luz através de fibras ópticas para uma ponteira que pode variar de 0,5 até 3,0 mm de diâmetro (FRIEDMAN & MARCUS, 1970; MITROPOULOS, 1985). O método se baseia no fato de que as lesões cariosas apresentam um maior índice de refração e, portanto, um menor índice de transmissão da luz que as estruturas híginas. Dessa forma, se há lesões cariosas presentes, essas aparecem como sombras escurecidas que seguem os contornos externos da lesão, quando as superfícies dentárias são transiluminadas (FRIEDMAN & MARCUS, 1970). Poucos estudos avaliaram o desempenho desse método para o diagnóstico de cárie em superfícies oclusais (PITTS, 1991b; FENNIS-IE et al., 1997; CÔRTEZ et al., 2000). Um recente método introduzido no mercado para a detecção e quantificação da extensão da lesão cariosa, foi o aparelho de Laser Fluorescente da Kavo, denominado DIAGNOdent® (Kavo, Biberach, Alemanha) que utiliza um laser Diodo com comprimento de onda de 655nm. O aparelho apresenta uma ponteira que contém um feixe de fibra óptica central, por onde é emitido a radiação laser e oito feixes periféricos que captam a fluorescência tecidual induzida pela radiação. Alterações patológicas teciduais resultam em alterações no padrão de fluorescência. O aparelho capta e mensura essas alterações e os resultados são apresentados em valores numéricos num visor especial (SHI et al., 2000; ATTRILL et al., 2001). Alguns estudos realizados

até o momento revelam que esse aparelho apresenta altos valores de sensibilidade e especificidade para o diagnóstico de lesões cariosas em esmalte e dentina (SHI et al., 2000; ATTRILL & ASHEY, 2001; LUSSI et al., 2001).

De forma a analisar o desempenho dessas novas tecnologias para o diagnóstico de cárie oclusal, como alternativa aos métodos tradicionais, foi realizado o estudo “Comparação in vitro de quatro métodos de diagnóstico para a cárie oclusal – visual, videoscópico, FOTI e laser fluorescente” **[Capítulo 2]**.

Atualmente, segundo PITTS (1997), existem duas condições principais para as quais o desempenho dos métodos de diagnóstico apresentaram grande impacto na clínica, ou seja, para o diagnóstico de lesões oclusais “ocultas” e as lesões cariosas localizadas nas superfícies proximais. O diagnóstico das lesões cariosas incipientes nas superfícies proximais torna-se dificultado, quando há a presença de pontos de contatos estabelecidos (RIMMER & PITTS, 1990; PITTS & RIMMER, 1992). Geralmente, quando são diagnosticadas pelo exame clínico, o processo carioso já causou grande destruição à estrutura dentária (SIGURJÓNS et al., 1995).

Como é notória a baixa sensibilidade do método visual ou visual/tátil na detecção de pequenas lesões de cáries proximais (PITTS & RIMMER, 1992), o exame radiográfico tem sido considerado o método mais útil para o diagnóstico dessas lesões (PITTS & LONGBOTTOM, 1987; PITTS, 1991; RUIKEN et al., 1996). De forma crescente, ele é empregado para monitorar o comportamento de lesões pré-existentes (MACHIULSKIENE et al., 1999; MEJÀRE, 1999) e avaliar o

resultado de terapias preventivas (PETTERSSON, 1998). O exame radiográfico, entretanto, está sujeito a certos problemas como a superposição das imagens das superfícies proximais e inabilidade de diferenciar as lesões não-cavidades das cavidades, além de questões referentes à exposição do paciente às radiações ionizantes (PITTS & LONGBOTTOM 1987; RIMMER & PITTS, 1990).

A transiluminação por fibra óptica (FOTI) tem sido proposto como um método alternativo para o diagnóstico de lesões cariosas proximais. Este método parece ser capaz de detectar um número maior de lesões em dentina que o exame visual, mas em relação ao exame radiográfico, os resultados dos estudos são conflitantes. (MITROPOULOS, 1985; OBRY-MUSSET et al., 1987; SIDI & NAYLOR, 1988; HINTZE et al., 1998).

Estudos realizados “in vivo” com a finalidade de se avaliar o desempenho de métodos de diagnóstico para cáries proximais utilizaram diversos modelos experimentais, cada um sujeito a determinadas críticas.

O exame de dentes indicados para extrações ortodônticas provê um grupo selecionado de pacientes que não é representativo da população e que provavelmente deve estar recebendo mais cuidados preventivos que seus pares (SEDDON, 1989; PITTS AND RIMMER, 1992).

A utilização de preparos cavitários, apesar de estimar a profundidade e o estado superficial das lesões cariosas (MEJÀRE & MALMGREN, 1986; AKPATA et al., 1996), apresenta dificuldades em diagnosticar, com precisão, lesões iniciais em esmalte, pelo fato de que geralmente são removidas durante o preparo

(SEDDON, 1989). Portanto, podem subestimar a presença dessas lesões. Além disso, essa metodologia só pode ser empregada em dentes que estão indicados para serem restaurados e, por conseguinte, não pode ser utilizada em todas as superfícies proximais (PITTS & RIMMER, 1992).

Dessa forma, a visualização direta das superfícies proximais, através da técnica de separação interdental temporária, acompanhada ou não por moldagem, é, atualmente, um dos poucos métodos disponíveis para se avaliar de forma não invasiva, o estado clínico das superfícies proximais "in vivo" (RIMMER & PITTS, 1992; DEERY et al., 2000). Apesar de ser considerado um bom método para este fim, segundo HINTZE et al. (1998), a separação interdental não deve ser considerada um substituto dos métodos tradicionais, mas sim, um auxiliar destes.

Com os recentes conhecimentos sobre a dinâmica do processo carioso sabe-se que as lesões iniciais, quando diagnosticadas, podem ser tratadas de forma eficiente através de métodos preventivos (KIDD & PITTS, 1990). Apesar dessa premissa, poucos estudos na literatura avaliaram "in vivo" o desempenho dos métodos clínico, FOTI e radiográfico, para o diagnóstico de lesões proximais não cavitadas, utilizando um exame mais "sólido" para a avaliação do estado das superfícies proximais (PITTS & RIMMER, 1992; HINTZE et al., 1998; DEERY et al., 2000; RATLEDGE et al., 2001). Dessa forma o estudo "Comparação entre os métodos clínico, FOTI e radiográfico para o diagnóstico de lesões cariosas proximais: estudo in vivo", buscou analisar esse aspecto **[Capítulo 3]**.

2 PROPOSIÇÃO

O presente trabalho, composto por 3 artigos, teve como objetivo geral avaliar a efetividade e a reprodutibilidade de diferentes métodos de diagnóstico “in vitro” e “in vivo” para superfícies oclusais e proximais de dentes permanentes, os quais apresentaram os seguintes objetivos específicos:

1) Examinar a concordância e a validade do diagnóstico de cárie e decisão de tratamento para a superfície oclusal entre um grupo de dentistas que trabalham em consultório particular na cidade de Piracicaba.

2) Avaliar “in vitro” a confiabilidade e reprodutibilidade dos métodos visual, videoscópico, FOTI e laser fluorescente (DIAGNOdent®–Kavo) para o diagnóstico de cáries oclusais, utilizando como método de validação o exame histológico.

3) Comparar “in vivo” o desempenho dos métodos clínico, FOTI e radiográfico, para o diagnóstico de lesões proximais em relação ao exame visual direto das superfícies, por meio de separação interdental.

3 CAPÍTULOS

3.1. CAPÍTULO 1

Artigo enviado para o periódico Community Dentistry and Oral Epidemiology

VALIDADE DO DIAGNÓSTICO DE CÁRIE E DECISÃO DE TRATAMENTO PARA A SUPERFÍCIE OCLUSAL POR MEIO DOS EXAMES CLÍNICO E RADIOGRÁFICO

Validity of diagnostic and treatment decisions of occlusal surface based on visual
and radiographic examinations

Fábio Luiz Mialhe¹

Antonio Carlos Pereira²

Vanessa Pardi¹

Marcelo de Castro Meneguim²

¹ Alunos do Curso de Pós-Graduação em Odontologia, Área de Concentração de Cariologia, da Faculdade de Odontologia de Piracicaba – FOP/UNICAMP

² Professores Doutores do Departamento de Odontologia Social, Disciplina de Odontologia Preventiva e Saúde Pública da Faculdade de Odontologia de Piracicaba – FOP/UNICAMP

RESUMO

O objetivo deste estudo foi examinar a concordância e a validade do diagnóstico de cárie e decisão de tratamento para a superfície oclusal entre um grupo de dentistas que trabalham em consultório particular na cidade de Piracicaba, através do exame visual combinado ao radiográfico. Quarenta dentes permanentes, sem restaurações ou cavitações macroscópicas, mas apresentando diferentes graus de descoloração das fissuras foram selecionados e radiografados pela técnica Bitewing. Cento e trinta dentistas que trabalham em consultório particular foram solicitados a avaliar as superfícies oclusais para o diagnóstico de cárie e a recomendar um possível tratamento. Para validação dos resultados, os dentes foram seccionados no sentido vestibulo-lingual e a avaliação das secções para o diagnóstico de cárie em esmalte ou dentina foi realizado com o auxílio de um Estereomicroscópio. Os valores de sensibilidade/especificidade encontrados para o grupo para o diagnóstico de cáries foram 0,75 e 0,61 para cáries em esmalte e 0,57 e 0,83 para cáries em dentina. Em relação ao custo de tratamento recomendado, houve uma diferença entre os dentistas de aproximadamente 13 vezes, sendo os maiores custos atribuídos principalmente à indicação de tratamentos restauradores. Concluiu-se que o diagnóstico de cárie para superfícies oclusais é controverso e problemático e, conseqüentemente, a escolha do tipo de tratamento é bastante variado. Houve uma forte tendência para recomendação de tratamentos invasivos, o que trouxe consigo um profundo efeito nos custos calculados.

Palavras chave: Diagnóstico de cárie, tratamento, superfície oclusal, custos

ABSTRACT

The aim of this in vitro study was to examine the agreement and validity of combined visual-radiographic diagnoses and treatment decisions of occlusal caries among a group of dentists who works in private clinic in the city of Piracicaba. Forty extracted permanent teeth with no fillings or macroscopic carious cavitation but with different degrees of fissure discoloration were selected and radiographed using a standard method similar to bitewing. One hundred and thirty general dental practitioners in private practices were asked to evaluate the sample using combined visual-radiographic caries examination and recommend a possible treatment. Teeth were sectioned bucco-lingually, and caries were assessed as either enamel or dentin lesions with a stereomicroscope. Sensitivity/specificity of diagnoses was 0.75/0.61 for enamel lesions and 0.57/0.83 for dentin. There was an approximately thirteen-fold difference among dentists regarding costs of the recommended treatments, mainly restorative, for the 40 teeth examined. In conclusion, diagnosis of occlusal caries is controversial and troublesome; consequently, treatment choice is rather varied. Furthermore, there was a strong tendency for invasive therapeutic procedures, which had a profound effect on cost.

Key words: caries diagnosis, treatment, occlusal surface, costs

INTRODUÇÃO

Atualmente, as populações estão expostas a um número crescente de fontes que contêm fluoretos (1-3), os quais apresentam a capacidade de remineralizar as superfícies dentárias que sofreram um processo de desmineralização (4,5) e portanto, considerados os principais responsáveis pelas mudanças nas características morfológicas da lesão cariosa (6-9). Assim sendo, o critério “cavitação”, tradicionalmente utilizado para identificar uma lesão cariosa, não é mais considerado um critério fidedigno para essa finalidade, tornando pois, o diagnóstico da doença uma tarefa mais complexa (10).

Apesar de estudos verificarem uma queda global da prevalência da cárie dentária (11,12), observa-se, entretanto, que a proporção relativa de lesões cáries nas superfícies oclusais está aumentando (13-15), pois provavelmente, o efeito preventivo dos fluoretos nessa superfície é menor se comparado às superfícies lisas (16-18).

A dificuldade encontrada atualmente pelos clínicos em identificar corretamente as lesões que necessitam ou não de tratamentos restauradores traz consigo problemas de reprodutibilidade interexaminador em relação à decisão e indicação de tratamento da doença (19,20). Sabe-se que, quando confrontados com uma mesma situação clínica, nem todos os dentistas realizarão as mesmas indicações de tratamento (21,22).

Esse fato pode gerar, como consequência, tanto sobre como subtratamentos, os quais, por sua vez, podem trazer implicações na saúde bucal dos pacientes e custos despendidos por esses.

Corroborando essa afirmação, Shugars e Bader (1992) (23) verificaram, num estudo realizado nos EUA, que o custo do tratamento proposto por 15 examinadores, examinando uma mesma amostra de dois pacientes, variou entre 180 e 1340 dólares e 420 e 2400 dólares, respectivamente.

Apesar de estudos internacionais verificarem a existência de variações entre diferentes examinadores, em relação ao diagnóstico e tratamento da cárie dentária (19-22) para uma mesma amostra, a literatura brasileira ainda é escassa com relação a estudos enfocando esse tema (24,25) em relação a dentistas que trabalham em consultório particular. Desta forma, com o intento de se conhecer de forma mais apurada a extensão desta problemática e ativar discussões sobre possíveis maneiras de se amenizar essa situação, é importante que estudos nessa área sejam realizados com maior frequência e rigor científico .

A partir do exposto, o presente estudo objetivou avaliar o diagnóstico de cárie e decisão de tratamento proposto por 130 cirurgiões dentistas que trabalham na cidade de Piracicaba, examinando uma amostra de 40 dentes permanentes extraídos, através da combinação dos exames clínico e radiográfico, e a partir dos dados obtidos, compará-los com o resultado do exame histológico.

MATERIAIS E MÉTODO

Quarenta dentes permanentes (24 molares e 16 pré-molares), apresentando pigmentações nos sulcos, mas sem apresentar restaurações ou cavitações cariosas na superfície oclusal e proximal, foram selecionados para este estudo.

Os dentes foram inicialmente submetidos à remoção de debris de suas superfícies, por meio de profilaxia com pedra pomes e escova de Robinson e mantidos em solução de formol a 10% em pH 7,0 por várias semanas.

Posteriormente, os dentes foram divididos em dois grupos contendo o mesmo número e tipo de dentes (12 molares e 08 pré-molares cada um) e montados em dois manequins odontológicos, os quais permaneceram em solução salina quando não estavam sendo examinados, a fim de manter os dentes hidratados.

A região posterior de cada manequim foi radiografada pela técnica bitewing, utilizando, para esse fim, filmes Kodak Ektaspeed e aparelho de raios X (Spectro 70X Dabi Atlante) apresentando 70Kvp e 8mA, e tempo de exposição de 0,4 segundos com uma distância foco-filme de aproximadamente 25 cm. Os filmes foram revelados em processadora automática e montados em cartelas especiais, a fim de permitir a análise radiográfica pelos examinadores.

Para participar deste estudo, 140 dentistas foram inicialmente contactados. Seus nomes estavam presentes nas páginas amarelas da lista telefônica da cidade de Piracicaba, na seção “cirurgiões dentistas/clínicos gerais”.

Através da técnica de amostragem sistemática, a cada dois dentistas presentes na lista, um era selecionado e contactado. Após o pesquisador ter esclarecido o motivo e metodologia empregada no estudo, 130 dentistas concordaram em participar. Foi agendado, com cada participante, um horário o qual não perturbasse o andamento de suas atividades clínicas diárias.

REALIZAÇÃO DOS EXAMES

Os dois manequins, juntamente as películas radiográficas e um negatoscópio foram transportados aos consultórios odontológicos. O negatoscópio foi também transportado, a fim de tentar padronizar as condições do exame radiográfico.

No momento da realização dos exames, os manequins foram transferidos do ambiente úmido em que estavam armazenados, para cabeçotes de fibra, denominados “simuladores de paciente”, a fim de se tentar reproduzir uma situação a mais semelhante possível da cavidade bucal e posicionados nas cadeiras odontológicas, localizadas dentro de cada consultório visitado. O dentista podia utilizar, para a realização dos exames, a luz artificial do refletor para iluminação e a seringa tríplice para a secagem dos dentes. Os dois cabeçotes foram denominados “Paulo” e “Fernando” - pacientes que estavam freqüentando o consultório do dentista pela primeira vez, e que desejavam que fosse realizado o exame de sua cavidade bucal para o diagnóstico da presença de lesões cariosas. Os pacientes estavam dispostos a realizar o tipo de tratamento que fosse necessário, sem se importarem com o custo. Padronizou-se que os dois eram jovens adultos na faixa de 22 a 25 anos e apresentavam boa higiene oral (quantidade mínima de placa visível e sem inflamação gengival).

Aos examinadores, era oferecido um espelho bucal plano nº5 para a realização do exame clínico e não era permitido, a utilização de sonda exploradora, a fim de evitar danos em superfícies previamente desmineralizadas.

As opções de diagnóstico que os dentistas podiam sugerir eram: 1) a superfície está hígida, 2) a superfície apresenta cárie em nível de esmalte, 3) a superfície apresenta cárie atingindo a dentina. As possíveis opções de tratamento eram: 1) nenhum tratamento é requerido, 2) restauração em amálgama ou resina, 3) selante Invasivo, 4) selante não invasivo, 5) fluoroterapia (ATF)

É digno de nota lembrar que a opção “nenhum tratamento” não indicava ausência de necessidade de algum tipo de tratamento preventivo, mas que nenhum outro tipo de cuidado era requerido, fora aquele praticado usualmente pelo paciente.

Após todos os dentistas participantes terem realizado os exames, as raízes dos dentes foram cortadas e as coroas foram submetidas a várias secções (entre 4 e 7) no sentido vestibulo-lingual, as quais posteriormente, foram montadas em lâminas para microscopia, com especial atenção aos locais que apresentavam manchas brancas e/ou manchas pigmentadas ao redor e dentro das fissuras. As secções foram avaliadas em ambos os lados, por dois examinadores, sendo que as divergências quanto ao diagnóstico eram analisadas e, posteriormente, uma classificação única era obtida, utilizando os critérios sugeridos por Downer (1975) (26), baseada na secção que apresentava a maior profundidade de lesão.

Através do exame histológico, formulou-se a correta indicação de tratamento que o dentista deveria sugerir para cada dente, segundo a classificação preconizada por Pitts e Longbottom (1995) (27), a qual está representada no quadro 1.

Quadro 1: Correta indicação para tratamento, segundo o resultado do exame histológico segundo Pitts e Longbottom (1995) (30).

Resultado do exame histológico	Correta indicação de tratamento
Superfície hígida	Nenhum tratamento é requerido
Cárie em esmalte	Selante não invasivo e/ou fluoroterapia
Cárie atinge a dentina	Restaurações ou selantes invasivos

Para o cálculo do custo do tratamento preconizado por cada dentista, para os dois manequins, utilizou-se a tabela de valores referenciais para convênios e credenciamentos (VRCC) preconizada pelo Conselho Federal de Odontologia (CFO) (28). O Quadro 2 apresenta os valores em reais para cada tipo de tratamento indicado.

Quadro 2: valores em reais, segundo tabela do CFO, para cada categoria de serviços (14/09/2001).

Tipo de serviço	R\$
Restauração de amálgama –1 face	30,54
Restauração de resina fotopol. – classe I	36,85
Aplicação de selante – técnica invasiva	27,06
Aplicação de selante (por elemento)	23,10
Aplicação tópica de flúor (por sessão)	21,18

Não foi introduzido no cálculo individual de cada examinador, para os dois manequins, o custo da consulta inicial, que, segundo o CRO é de R\$ 32,19 , visto que nenhum dos dentistas participantes deste estudo afirmou cobrar essa taxa inicial.

Os dados obtidos durante os exames foram analisados por meio de tabelas de distribuição de frequências e histogramas.

RESULTADOS

O resultado do exame histológico das superfícies oclusais dos 40 dentes em questão revelou que 22 (55%) superfícies não apresentavam cárie, 8 (20%) superfícies apresentavam cárie em esmalte e 10 (25%) superfícies apresentavam cárie atingindo a dentina.

A fim de se avaliar a relação entre o diagnóstico de cárie e o tipo de tratamento sugerido pelos dentistas, no momento do exame, elaborou-se a tabela 1

Tabela 1: Relação entre o diagnóstico de cárie e decisão de tratamento sugerido pelos 130 dentistas no momento do exame.

Diagnóstico da profundidade da lesão	TRATAMENTO PROPOSTO						Total n
	A n	B n	C n	D n	E n	F n	
Hígido	1	7	24	180	40	2100	2352
Cárie Esmalte	234	786	239	51	18	147	1475
Cárie Dentina	633	682	49	2	3	4	1373
Total	868	1475	312	233	61	2251	5200

Legenda: A- restauração em amálgama, B- restauração em resina composta, C- selante invasivo, D- selante não invasivo, E- fluoroterapia, F- nenhum tratamento.

Verificou-se que das 2352 decisões de diagnóstico em que as superfícies foram julgadas como híginas, em 2100 casos, ou seja, em 89,3% do total, os dentistas indicaram nenhum tipo de tratamento.

Para as 1475 decisões de diagnóstico, em que as superfícies foram julgadas como apresentando cáries em esmalte, verificou-se que em 1259 casos

(A+B+C), ou seja, em 85,3% do total, os dentistas indicaram tratamentos restauradores, sendo que destes, 62,4% foram indicações de restaurações em resina. Observa-se que houve uma grande porcentagem de indicação de tratamentos restauradores em dentes julgados como apresentando cárie em esmalte. Para as 1373 decisões de diagnóstico em que as superfícies foram julgadas como apresentando cáries em dentina, verificou-se que, em 1364 casos, ou seja, em 99,4% do total, os dentistas indicaram tratamentos restauradores (A+B+C).

A tabela 2 apresenta os resultados referentes ao diagnóstico de cárie em relação ao exame de validação histológico.

Tabela 2: Diagnóstico de cárie realizado pelos dentistas em relação ao exame de validação histológico.

Diagnóstico da profundidade da lesão	HISTOLÓGICO			Total n
	Hígido n	Cárie Esmalte n	Cárie Dentina n	
Hígido	1751	351	250	2352
Cárie Esmalte	792	378	305	1475
Cárie Dentina	317	311	745	1373
Total	2860	1040	1300	5200

Dentre as 2352 decisões de diagnóstico em que as superfícies foram julgadas como híginas pelo exame clínico e radiográfico, verificou-se que 1751 (74,4%) dessas estavam corretas, enquanto 351 (15,0%) apresentavam cárie em esmalte e 250 (10,6%) apresentavam cárie em dentina em relação ao exame de

validação histológico. Dentre as 1475 decisões de diagnóstico em que as superfícies foram consideradas como apresentando cáries em esmalte, verificou-se que 378 (25,6%) dessas estavam corretas, enquanto 795 (53,5%) estavam hígidas e 305 (20,7%) apresentavam cárie em dentina, através do exame de validação histológico.

Das 1373 decisões de diagnóstico em que as superfícies foram consideradas como apresentando cáries em dentina, verificou-se, através do exame de validação histológico que 745 (54,3%) dessas estavam corretas, 311 (22,6%) apresentavam cárie em esmalte e 317 (23,1%) estavam hígidas.

A Tabela 3 apresenta a relação entre os tipos de tratamentos indicados para as superfícies examinadas em relação ao exame de validação histológico.

Tabela 3 - Frequência de tratamentos indicados em relação ao exame de validação histológica (Gold Standard).

Tratamento proposto	HISTOLÓGICO			Total n
	Hígido n	Cárie Esmalte n	Cárie Dentina n	
Nenhum tratam	1871	353	27	2251
Preventivo	142	130	22	294
Invasivo	847	557	1251	2655
Total	2860	1040	1300	5200

Verificou-se que dentre as 2251 indicações para nenhum tipo de tratamento, 1871 (83,1%) destas estavam corretas, 353 (15,7%) apresentavam cárie em esmalte e 27 (1,2%) apresentavam cárie em dentina através do exame de validação histológico. Dentre as 294 indicações de tratamento preventivo,

verificou-se através do exame histológico que 130 (44,2%) estavam corretas, 142 (48,2%) superfícies apresentavam-se hígidas e 22 (7,5%) apresentavam cáries em dentina.

Dentre as 2655 indicações de tratamentos invasivos (restaurações em amálgama/resina e selantes invasivos), 1251 (47,1%) estavam corretas, enquanto o restante foi considerado incorreto, pois 557 (21,0%) apresentavam cárie em esmalte e 847 (31,9%) apresentavam-se hígidos através do exame histológico.

A Tabela 4 apresenta o desempenho do grupo de dentistas, expresso em valores de sensibilidade e especificidade em relação ao exame histológico.

Tabela 4: Valores de sensibilidade e especificidade dos dentistas, em relação ao diagnóstico de cárie para a superfície oclusal, através dos exames clínico e radiográfico.

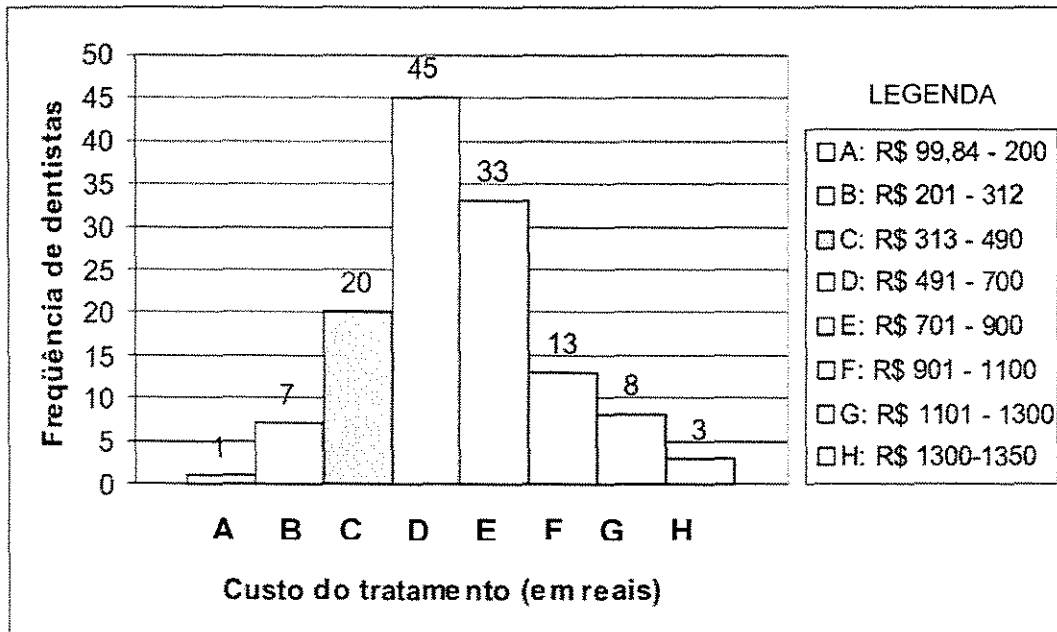
	Esmalte	Dentina
Sensibilidade	0,75 (0,05-1,00)	0,57 (0,05-1,00)
Especificidade	0,61 (0,00-1,00)	0,83 (0,40-1,00)

Observou-se que, no geral, os valores de sensibilidade encontrados para cárie em esmalte foram maiores que para dentina, apesar de a especificidade apresentar um menor valor. Houve uma grande variação dentro do grupo de dentistas como ilustrado entre parênteses.

Para o cálculo do custo de tratamento ideal para os 40 dentes em questão, considerou-se os resultados do exame histológico. Após avaliação por 2

especialistas, um em odontologia preventiva e outro em dentística, definiu-se o padrão de tratamento ideal, calculando-se o valor final do tratamento, o qual poderia variar entre 313 a 490 reais.

Os custos de tratamentos indicados pelos dentistas está representado no histograma 1.



Histograma 1: freqüência de dentistas e custo de tratamentos (em cinza está a faixa de custo do tratamento ideal para os dentes do estudo).

Verificou-se que o custo do tratamento variou dentro do grupo dos 130 dentistas entre R\$ 99,84 e R\$ 1347,8 reais, ou seja, uma diferença de aproximadamente 13,5 vezes. Apenas 20 dentistas recomendaram o tratamento ideal dentro da faixa de custos apropriada.

DISCUSSÃO

Este trabalho vem corroborar os achados de outros estudos que verificaram que o diagnóstico de cárie para regiões de fósulas e fissuras, através

dos métodos tradicionais, atualmente, é uma tarefa mais complexa de ser realizada que em épocas de maior prevalência da doença (6,8,9,19,24,25). Dessa forma, é necessário que os dentistas apresentem um bom conhecimento a respeito da etiologia e características anátomo-patológicas da lesão, além da efetividade dos métodos preventivos e restauradores, a fim de que tomadas de decisões de tratamento incorretas sejam minimizadas.

Verificou-se pela análise dos dados da tabela 1 que dentre os dentes os quais foram julgados como apresentando cáries em esmalte, 85,3% receberam indicações de tratamentos invasivos, ou seja, houve uma grande porcentagem de sobretratamentos. A fim de esclarecer as possíveis causas que podem concorrer para a prevalência de uma conduta restauradora por parte dos profissionais, como no caso do presente estudo, Dowell et al. (1983) (29) afirmaram existir três pressupostos.

O primeiro, se refere ao erro inerente do diagnóstico realizado pelo dentista. O segundo se refere a uma filosofia de tratamento inadequada, no qual o dentista restaura para prevenir um posterior estabelecimento da doença. Esse regime de tratamento, denominado de “filosofia restauradora”, é baseado em conceitos antigos sobre a etiologia e tratamentos apropriados para a doença. A terceira razão é baseada no pressuposto que o dentista restaura com a finalidade de obter lucro. Apesar do presente estudo não investigar as causas que levaram a maioria dos dentistas a indicarem tratamentos restauradores em superfícies as quais foram consideradas como apresentando cáries em esmalte, provavelmente,

há um desconhecimento por parte desses, em relação à eficácia dos tratamentos baseados no controle dos fatores determinantes da doença e uso de fluoretos .

Em relação ao diagnóstico de cárie, observou-se pela tabela 2 que para as superfícies as quais os dentistas julgaram como apresentando cáries em esmalte, 74,3% foram diagnósticos falsos positivos, indicando, portanto, que as lesões confinadas ao esmalte foram difíceis de diagnosticar corretamente. Para as superfícies as quais foram julgadas como apresentando cáries em dentina, houve uma porcentagem de 46,1% de diagnósticos falso positivos, portanto, menor que para as cáries em esmalte. Segundo Lussi (1991) (30), a consequência de uma alta porcentagem de diagnósticos falso-positivos pode ser a restauração desnecessária de dentes hígidos ou apresentando cáries em esmalte.

Um elevado número de diagnósticos falso-negativos pode conduzir a um significativo número de lesões cariosas que não serão tratadas devidamente no momento do exame. Presumindo-se, entretanto, que os dentistas acompanham e instruem seus pacientes em relação à cuidados de higiene bucal, uso de dentífrícios fluoretados e hábitos dietéticos adequados, as lesões não diagnosticadas poderão paralisar ou desenvolverem-se lentamente, sendo que poderão ser diagnosticadas e tratadas corretamente numa próxima consulta, sem grandes prejuízos à estrutura dentária. Esse tipo de conduta, baseado na filosofia de promoção de saúde, é preferível na prática clínica ao desgaste desnecessário de dentes que estão hígidos ou apresentando cáries em esmalte (31).

Um dado interessante que se verificou, foi que para nenhum dos 40 dentes examinados houve uma concordância geral entre os 130 dentistas em

relação ao diagnóstico da profundidade da lesão na superfície oclusal. Essa dificuldade em se obter uma padronização no diagnóstico pode ser atribuído, segundo Nuttall et al. (1993) (32), ao fato de cada dentista apresentar uma visão diferente da possível relação entre as características clínicas da superfície do esmalte e o grau de penetração da lesão.

A realização de um diagnóstico incorreto pode levar a tomadas de decisões de tratamentos incorretas, ou seja, sub ou sobretratamentos (19,20). A partir da análise dos dados da tabela 3, ficou evidente que os dentistas indicaram uma quantia razoável de tratamentos invasivos para dentes que estavam histologicamente hígidos. A técnica restauradora é irreversível e Elderton em 1983 (33), verificou que o tempo útil de uma restauração é em média de 5 anos (33).

Portanto, o dentista que restaura dentes hígidos ou com lesões cariosas em esmalte compromete a saúde bucal do paciente, pois o introduz no denominado “ciclo restaurador repetitivo” (31).

Mesmo o paciente sendo encorajado a retornar ao clínico que o atendeu anteriormente, sabe-se que muitos pacientes mudam de dentistas com frequência. Num estudo realizado por Davies(1984) (34), na Inglaterra, cento e dezesseis voluntários de um estudo foram divididos em dois grupos, ou seja, aquelas que mudaram de dentistas pelo menos uma vez num período de 05 anos e outro grupo que permaneceu com o mesmo dentista. Verificou-se que as pessoas que mudaram de dentista receberam em média duas vezes mais restaurações do que aquelas que não mudaram.

Apesar de variações substanciais terem sido relatadas com relação às recomendações de tratamento realizadas pelos dentistas, o custo dessa implicação ainda é relativamente desconhecido, o que motivou os autores do presente estudo a calcular esse aspecto. Considerou-se que os 40 dentes pertenciam a dois pacientes distintos, porém apresentando as mesmas características clínicas e socio-econômicas. A partir do cálculo do custo do tratamento ideal, verificou-se que 78,5% dos dentistas sugeriram planos de tratamento com custos acima do ideal, refletindo, portanto, uma grande proporção de sobretratamentos.

A freqüente indicação de tratamentos invasivos para cáries em esmalte, como observado neste estudo, indica a necessidade de atualização dos dentistas, a partir de cursos de educação continuada, segundo El-Mowafy (1994) (35).

Além disso, é necessário assegurar que as escolas de odontologia ensinem os últimos conhecimentos, baseados na literatura atualizada, no campo do diagnóstico, prevenção e tratamento da cárie dentária a fim de que o profissional propicie o melhor prognóstico para a saúde bucal de seu paciente.

AGRADECIMENTOS

Os autores agradecem aos dentistas que participaram deste estudo e à Fundação de Amparo à Pesquisa do Estado de São Paulo (FAPESP, processo 99/11941-1).

REFERÊNCIAS BIBLIOGRÁFICAS

1. Angelillo IF, Torres I, Nobile CG, Villari P. Caries and fluorosis prevalence in communities with different concentrations of fluoride in the water. *Caries Res* 1999; 33: 114-122.
2. Burt B. The changing patterns of systemic fluoride intake. *J Dent Res* 1992; 71: 1228-1237.
3. Whitford GM. Fluoride in dental products: safety considerations. *J Dent Res* 1987; 66: 1056-1060.
4. Fejerskov O, Ekstrand J, Burt BA. Fluoride in dentistry. 2nd ed. Copenhagen: Munksgaard, 1997.
5. Fejerskov O, Thylstrup A, Larsen MJ. Rational use of fluorides in caries prevention. A concept based on possible cariostatic mechanisms. *Acta Odontol Scand* 1981; 39: 241-249.
6. Basting RT, Serra MC. Occlusal caries: Diagnosis and noninvasive treatments. *Quintessence Int* 1999; 30: 174-178.
7. Pitts NB. Risk assessment and caries prediction. *J Dent Educ* 1998; 62: 762-770.
8. Verdonshot EH, Angmar-Mansson B, ten Bosch JJ, Deery CH, Hyusman MC, Pitts NB et al. Developments in caries diagnosis and their relationship to treatment decisions and quality of care. *Caries Res* 1999; 33: 32-40.
9. Sawle RF, Andlaw RJ. Has occlusal caries become more difficult to diagnose? A study comparing clinically undetected lesions in molar teeth of 14-16-year old children in 1974 and 1982. *Br Dent J* 1988; 164: 209-211.
10. Bader JD, Brown JP. Dilemmas in caries diagnosis. *J Am Dent Assoc* 1993; 124: 48-50.
11. Birkeland JM, Haugejorden O, von der Fehr FR. Some factors associated with the caries decline among Norwegian children and adolescents: age-specific and cohort analyses. *Caries Res* 2000; 34: 109-116.
12. Bratthal D, Hänsel Petersson G, Sundberg H. Reasons for the caries decline: what do the experts believe? *Eur J Oral Sci* 1996; 104: 416-422.

13. Ripa LW, Leske GS, Varma AO. Longitudinal study of the caries susceptibility of occlusal and proximal surfaces of first permanent molars. *J Public Health Dent* 1988; 48: 8-13.
14. Ruiken HM, König K, Truin GJ. Longitudinal study of dental caries development in Dutch children aged 8-12 years. *Community Dent Oral Epidemiol* 1986; 14: 53-56.
15. Stahl JW, Katz RV. Occlusal dental caries incidence and implications for sealant programs in a US College student population. *J Public Health Dent* 1993; 53: 212-218.
16. Brunelle JA, Carlos JP. Changes in the prevalence of dental caries in US schoolchildren, 1961-1980. *J Dent Res* 1982; 61: 1346-1351.
17. Rugg-Gunn AJ, Holloway PJ, Davies TGH. Caries Prevention by daily fluoride mouthrinsing. Report of a three year clinical trial. *Br Dent J* 1973; 135: 353-360.
18. Pereira AC, Pardi V, Basting RT, Meneguim MC, Pinelli AC, Ambrosano GM et al. Clinical evaluation of glass ionomers used as fissure sealants: twenty-four-month results. *ASDC J Dent Child* 2001; 68: 168-174.
19. Bader JD, Shugars DA. Variation in dentists' clinical decisions. *J Public Health Dent* 1995; 55: 181-188.
20. Kay EJ, Nuttall NM, Knill-Jones R. Restorative treatment thresholds and agreement in treatment decision-making. *Community Dent Oral Epidemiol* 1992; 20: 265-268.
21. Grembowski D, Milgrom P, Fiset L. Variation in dentist service rates in a homogeneous patient population. *J Public Health Dent* 1990; 50: 235-243.
22. Lewis DW, Kay EJ, Main PA, Pharoah MG, Csimá A. Dentists' variability in restorative decisions, microscopic and radiographic caries depth. *Community Dent Oral Epidemiol* 1996; 24: 106-111.
23. Shugars D, Bader JD. Appropriateness of restorative treatment recommendations: a case for practice-based outcomes research. *J Am Coll Dent* 1992; 59: 7-13.

24. Oliveira MAF, Assunção IV, Sá GTC. Diagnóstico e tratamento da superfície oclusal: divergência entre examinadores. Rev ABO Nacional 1999; 7: 279-284.
25. Silva BB, Maltz M, Franco F. Diagnóstico e tratamento da cárie de superfície oclusal: variação entre examinadores. Rev APCD 1994; 48: 1231-1234.
26. Downer MC. Concurrent validity of an epidemiological diagnostic system for caries with the histological appearance of extracted teeth as validation criterion. Caries Res 1975; 9: 231-246.
27. Pitts NB, Longbottom C. Preventive Care Advised (PCA)/ Operative Care Advised (OCA) – categorizing caries by management option. Community Dent Oral Epidemiol 1995; 23: 55-59.
28. Conselho Federal de Odontologia. Tabela de Valores Referenciais para Convênios e Credenciamentos. Disposable in: <www.cfo.org.br>.
29. Dowell TB, Holloway PJ, Kershani D, Clerehugh V. Do dentists fill teeth unnecessarily? Br Dent J 1983; 155: 247-249.
30. Lussi A. Validity of diagnostic and treatment decisions of fissure caries. Caries Res 1991; 25: 296-303.
31. Elderton, R.J. Treating restorative dentistry to health. Br Dent J 1996; 21:220-225.
32. Nuttall NM, Pitts NB, Fyffe HE. Assessment of reports by dentists of their restorative treatment thresholds. Community Dent Oral Epidemiol 1993; 21: 1993.
33. Elderton, R.J. Longitudinal study of dental treatment in the general dental service in Scotland. Br Dent J 1983; 55: 91-96.
34. Davies JA. The relationship between changes of dentist and treatment received in the general dental service. Br Dent J 1984; 157: 322-324.
35. El-Mowafy OM, Lewis DW. Restorative decision making by Ontario dentists. J Can Dent Assoc 1994; 59: 305-316.

3.2. CAPÍTULO 2

RPG Revista de Pós Graduação da USP, v.7, n.2, p.125-132, abr./jun. 2000

COMPARAÇÃO IN VITRO DE QUATRO MÉTODOS DE DIAGNÓSTICO PARA A CÁRIE OCLUSAL: VISUAL, VIDEOSCÓPICO, FOTI E LASER FLUORESCENTE

Fábio Luiz Mialhe¹

Vanessa Pardi¹

Antonio Carlos Pereira²

Marcelo de Castro Meneghim²

Flávia Martão Flório¹

Gláucia Maria Bovi Ambrosano²

¹ Alunos do curso de Pós Graduação em Odontologia, Área de Concentração de Cariologia, da Faculdade de Odontologia de Piracicaba – FOP/UNICAMP

² Professores Doutores do Departamento de Odontologia Social, Disciplina de Odontologia Preventiva e Saúde Pública da Faculdade de Odontologia de Piracicaba – FOP/UNICAMP.

SINOPSE

O objetivo deste trabalho foi determinar a efetividade dos métodos Visual, Videoscópico, FOTI e um aparelho de laser fluorescente (DIAGNOdent 2095 KaVo, Biberach, Alemanha), para o diagnóstico de cáries em superfícies oclusais. Inicialmente foi realizada uma fase piloto com a utilização de 5 dentes, em seguida, houve uma calibração dos dois examinadores participantes do estudo, na qual foi utilizado 10 dentes, enquanto na fase experimental, utilizou-se 66 dentes (36 molares e 30 pré-molares), totalizando 144 locais nas superfícies oclusais identificados através de fotografias. A validação do experimento se deu através do exame histológico. Para os dois examinadores, os valores de especificidade dos exames Visual (0,91 a 0,96) , Videoscópico (0,74 a 0,96) e FOTI (0,98 a 0,99) foram altos, enquanto que a sensibilidade foi baixa, variando de 0,07 a 0,27 para os exames citados. Em contrapartida, o exame por Laser Fluorescente mostrou alta sensibilidade, com valores variando de 0,81 a 1,0 , enquanto a especificidade diminuiu substancialmente, quando se utilizou o critério de validação histológica com lesão de cárie em dentina (de 0,77 a 0,86 - cárie em esmalte para 0,52 a 0,59 - cárie em dentina). Conclui-se que o aparelho DIAGNOdent apresentou boa capacidade em identificar qualquer alteração da superfície dentária, porém apresenta o inconveniente de realizar muitos diagnósticos falso-positivos quando se utiliza validação em dentina. Os métodos Videoscópico e FOTI podem auxiliar o exame visual para diagnóstico de cárie oclusal.

DESCRITORES: Diagnóstico, Cárie dentária, Videoscópico, FOTI, Laser Fluorescente.

ABSTRACT

In vitro comparison among four dental caries diagnostic methods Visual, Videoscope, FOTI and Laser fluorescence

The purpose of this study was to evaluate the effectiveness of different diagnostic methods for occlusal caries: Visual, Videoscope, FOTI and Fluorescent Laser using DIAGNOdent (2095 KaVo, Biberach, Germany). A pilot study was accomplished using 5 teeth. After that, there was a period of training by two examiners using 10 teeth. The experimental phase involved 66 teeth (36 molars and 30 premolars), adding up 144 sites identified through photographs on the occlusal surfaces. The validation was accomplished through the histological exam. For the two examiners, the specificities of Visual exam (0.91 to 0.96), Videoscope (0.74 to 0.96) and FOTI (0.98 to 0.99) were high, while the sensibility was low, varying from 0.07 to 0.27. The DIAGNOdent method showed high sensibility, with values varying from 0,81 to 1,00, while the specificity decreased substantially, when it was used caries lesion in dentin as criterion of histological validation (0,77 - 0,86 - enamel lesion / 0,52- 0,59 - dentin lesion). We concluded that DIAGNOdent showed good capacity in identifying any alteration of the dental surface. However, it showed several false-positive diagnoses when the criterion of validation was dentin lesions. We also found Videoscope and FOTI methods may help visual exam for diagnosis of occlusal caries.

DESCRIPTORS: Diagnosis, Dental Caries, Videoscope, FOTI, Laser Fluorescente

INTRODUÇÃO

O diagnóstico da lesão de cárie atualmente pode ser encarado como um grande desafio já que o padrão dessa doença tem-se alterado, assim como sua prevalência, nos últimos anos^{19,29}. A dificuldade em se diagnosticar a doença não se restringe apenas em função das mudanças na morfologia da lesão e velocidade da progressão, mas também na inexistência de um método capaz de diagnosticar tão bem a doença (sensibilidade) quanto à higidez (especificidade) do elemento dentário.

A face oclusal corresponde a 20% do total das superfícies dentais, no entanto, de 50 a 90% dessas superfícies são afetadas pela cárie dental, sendo que as superfícies oclusais dos molares são os locais mais acometidos pelas lesões cariosas^{3,5,14,23}.

Desta forma se faz importante o diagnóstico precoce da lesão, a fim de que tratamentos não invasivos possam ser empregados de forma eficiente, preservando a integridade desta superfície.

Os métodos usualmente utilizados no diagnóstico de cáries coronárias são o visual clínico, exame tátil com sonda exploradora e radiografias interproximais². PITTS²⁴, considerando os aspectos relevantes dos exames clínico e radiográfico assinalou que o exame clínico é um bom método para superfícies lisas, mas inadequado para superfícies proximais e oclusais, enquanto que, a imagem radiográfica é um bom método para detectar pequenas lesões proximais confinadas ao esmalte e lesões oclusais ocultas, mas não é adequado para lesões oclusais confinadas ao esmalte.

Outros métodos estão sendo discutidos e desenvolvidos para auxiliar o diagnóstico de cárie como a transiluminação por fibra óptica (FOTI), exame videoscópico e utilização de laser fluorescente que, os quais não expõem os pacientes aos efeitos deletérios das radiações ionizantes.

De acordo com alguns estudos, o aparelho de transiluminação por fibra óptica apresenta boa especificidade para o diagnóstico da cárie oclusal, mas sua sensibilidade é similar ao exame visual^{15,24,29,30}. No exame por este método, uma lesão cariiosa é visualizada como uma sombra escurecida, quando comparada à superfície dental hígida, devido ao baixo índice de transmissão da luz através do tecido desmineralizado⁷.

Seu uso é considerado válido por aumentar a segurança do diagnóstico de lesões iniciais que não são detectáveis pelo exame visual e lesões extensas em dentina^{7,28}.

A utilização do exame videoscópico por meio de uma microcâmera intrabucal permite armazenar as imagens obtidas para posterior exame. Através do aumento da imagem obtida, melhora o exame da superfície oclusal¹⁶. Segundo estudo de PITTS e LONGBOTTOM²⁵, este exame foi mais sensível que outros métodos tradicionais para diagnóstico de cárie, com uma modesta queda na especificidade.

Muitos autores vêm explorando o uso do laser fluorescente como auxiliar no diagnóstico da cárie oclusal em suas pesquisas^{1,4,6,11,12} e comprovaram que esse método possui alta sensibilidade para detectar desmineralizações

iniciais, principalmente quando um corante fluorescente é aplicado na superfície dental que se quer avaliar⁸.

Visto que atualmente os métodos tradicionais de diagnóstico de cárie não apresentam mais o mesmo desempenho que em épocas de alta prevalência da doença, é importante que novas tecnologias sejam avaliadas.

Desta forma, o objetivo deste trabalho foi verificar in vitro a efetividade no diagnóstico de cárie oclusal dos exames visual, videoscópico, transiluminação por fibra óptica (FOTI) e laser fluorescente através da validação histológica.

MATERIAIS E MÉTODOS

Previamente ao início da fase experimental foi realizada uma fase piloto, com a finalidade de se uniformizar critérios para os dois examinadores que participaram desse estudo. Utilizou-se para este fim, cinco dentes (3 molares e 2 pré-molares). Nesta fase os examinadores, em separados, realizaram os exames e em seguida houve uma discussão sobre a técnica utilizada, erros verificados e discordância de resultados.

Em seguida, foi realizada uma fase de calibração utilizando-se 10 dentes (6 molares e 4 pré-molares), totalizando 20 “sites”, através dos quais foram analisados os erros inter e intraexaminador.

Para a fase experimental, foram selecionados 66 dentes permanentes (36 molares e 30 pré-molares), os quais não apresentavam cavitação, restauração, manchas por tetraciclina, hipoplasia ou fluorose. Após serem mantidos em solução desinfetante, foi realizada uma profilaxia das superfícies

dentárias com pedra-pomes/água e escova Robinson. Em seguida, os dentes foram agrupados de três em três em um recipiente plástico e colocados em posição vertical com o auxílio de um material de moldagem para que, assim, apresentassem contatos proximais, simulando uma condição biológica.

As superfícies oclusais de todos os dentes foram fotografadas e a partir das fotos foram selecionados 144 “sites” para serem examinados pelos métodos visual, videoscópico, FOTI e laser fluorescente

METODOLOGIA EMPREGADA NOS EXAMES

Foram utilizados os seguintes métodos para o diagnóstico de cárie oclusal:

Exame visual

Utilizou-se espelho bucal e luz artificial, bem como, secagem por 30 segundos em cada “site”, sem a utilização de sonda exploradora. Para este exame, utilizou-se os códigos apresentados no Quadro 1.

Quadro 1: Classificação utilizada para o exame visual.

Código	Classificação
0	nenhum sinal de cárie
1	mancha branca ativa
2	presença de microcavidade (menor que 1,0 mm de diâmetro)
3	presença de microcavidade e mancha branca ativa
4	presença de cavidade com provável envolvimento de dentina
5	presença de cavidade com provável envolvimento de polpa

Exame com Fibra Óptica por Transiluminação (FOTI)

Utilizou-se para esse tipo de exame o aparelho Fiber-Lite ® PL800 Series (Dolan-Jenner Europe BV, The Netherlands) apresentando lâmpada halógena de 150 Watts e 21 volts e um cabo óptico com ponta ativa para transiluminação com 2,0 mm de diâmetro. O examinador dispunha a ponta ativa do aparelho perpendicularmente as faces vestibular e lingual dos dentes examinados e observava as alterações na transmissão da luz através da superfície oclusal. Classificou-se os "sites" de acordo com os códigos apresentados no Quadro 2.

Quadro 2: Classificação utilizada para o exame de transiluminação por fibra óptica (FOTI)

Código	Classificação
0	ausência de sombra
1	sombra restrita ao esmalte
2	sombra se estende a dentina

Exame Videoscópico

Foi utilizado para este exame o sistema da câmera intraoral CDR-CAM (Schick Technologies Inc. - New York, USA) acoplado a um microcomputador. A peça de mão utilizada para obter as imagens digitalizadas dos dentes examinados abrigava um sistema de captura de imagem com resolução de ¼" CCD, além de, uma fonte de luz embutida e um controlador de foco localizado. Após a aquisição da imagem digitalizada da superfície oclusal dos dentes do estudo, o examinador contava com a ajuda de um software especial que permitia a manipulação da

imagem adquirida através do uso de zoom e controles de brilho e contraste em tela de vídeo monitor. Para este exame, utilizou-se os mesmos critérios do exame visual.

Exame através de Laser Fluorescente

Utilizou-se para este exame, o aparelho DIAGNOdent 2095 (Kavo, Biberach, Alemanha). Para cada dente examinado, o aparelho era inicialmente calibrado em uma superfície hígida e em seguida era realizado o diagnóstico dos "sites" selecionados. A ponta do aparelho era posicionada perpendicularmente à superfície oclusal e cada site era examinado três vezes selecionando-se como valor final a média dos resultados obtidos. O aparelho apresenta um visor que indica os valores medidos numa escala que de 0 a 99. O ponto de corte, ou "cut-point" do aparelho para cárie em dentina, segundo o fabricante, é o valor ≥ 20 , no entanto utilizamos também o valor ≥ 30 a fim de analisar qual desses valores resultaria num diagnóstico mais preciso.

Após a realização de todos os exames pelos dois examinadores, os dentes foram seccionados para validação histológica no sentido vestibulo lingual, com auxílio de um disco diamantado dupla face (KG Sorensen ref:7020), em cortes de aproximadamente 200 μm de espessura no centro de cada site selecionado para o exame. As secções foram passadas em lixa de 600, 400, 200 e 150 grids (polimento), lavadas e secas. Essas secções foram , então, montadas em lâminas de microscópio e examinadas em Estereomicroscópio (Mod 52-4045

TR-PT, Olympus-Japão) com aumento de 25 a 40 vezes. A classificação utilizado para o exame histológico está apresentado no Quadro 3.

Quadro 3: Classificação utilizada para o exame histológico.

Código	Classificação
0	Hígido
1	Desmineralização em esmalte
2	Desmineralização na porção mais externa da dentina
3	Desmineralização na porção mais interna da dentina

ESTATÍSTICA

Para o cálculo do erro inter e intraexaminador foi utilizado o coeficiente de correlação de Spearman (r) para o DIAGNOdent e a estatística de Kappa para os demais métodos. Os valores de sensibilidade e especificidade foram calculadas comparando-se os resultados dos métodos diagnósticos com o exame histológico (“Gold Standard”) (Quadro 4).

		“Gold Standard”	
		Doença	
Método Testado		Presença	Ausência
Diagnóstico	Positivo	A (Positivo-verdadeiro)	B (Falso-Positivo)
	Negativo	C (Falso-Negativo)	D (Negativo-Verdadeiro)

- Sensibilidade = $A/(A+C)$ - capacidade do método em diagnosticar corretamente casos com doença.
- Especificidade = $D/(B+D)$ - capacidade do método em diagnosticar corretamente casos com ausência de doença.

- Predição Positiva = $A/(A+B)$ – probabilidade da doença estar presente quando o diagnóstico é positivo.
- Predição Negativa = $D/(C+D)$ – probabilidade da doença estar ausente quando o diagnóstico é negativo.
- % sites corretamente diagnosticados = $(A+D)$ - percentual de casos de doença em que o resultado do diagnóstico coincidia com a realidade.

RESULTADOS

A análise histológica da amostra revelou que 79 “sites” estavam livre de cáries, 50 “sites” apresentavam cárie em esmalte e “15” sites apresentavam cárie em dentina. Pela estatística Kappa verificou-se valores moderados (0,55) a bons (0,81) para os erros intra e interexaminadores para os exames visual, videoscópico e FOTI. Para o exame com o DIAGNOdent, o coeficiente de correlação de Spearman (r) apresentou bons valores para os erros inter e intraexaminador (0,79 a 0,81) (Tabela 1).

TABELA 1 : Valores para os erros intra e interexaminador para os exames Visual, Videoscópico , FOTI e DIAGNOdent.

MÉTODO	TIPO DE ERRO		
	INTRAEXAMINADOR		INTEREXAMINADOR
	Examinador A	Examinador B	
DIAGNOdent*	0,81	0,81	0,79
Visual**	0,55	0,60	0,60
Videoscópico**	0,72	0,70	0,75
FOTI**	0,74	0,81	0,72

* Spearman (r); ** Kappa

TABELA 2: Valores de sensibilidade, especificidade, predição positiva e predição negativa para método Visual, Videoscópico e FOTI em relação à validação histológica (lesão em esmalte e/ou dentina). Examinador A.

MÉTODO	Sensib	Espec	Pred +	Pred -	% corret diag
VISUAL ≥ 2	0,13	0,93	0,18	0,90	83,3
VISUAL ≥ 3	0,07	0,95	0,14	0,84	86,1
VIDEOOSC ≥ 2	0,27	0,74	0,11	0,90	68,8
VIDEOOSC ≥ 3	0,20	0,84	0,13	0,90	77,1
FOTI	0,07	0,98	0,33	0,90	90,3

TABELA 3 : Valores de sensibilidade, especificidade, predição positiva e predição negativa para método Visual, Videoscópico e FOTI em relação à validação histológica (lesão em esmalte e/ou dentina). Examinador B.

MÉTODO	Sensib	Espec	Pred +	Pred -	% corret diag
VISUAL ≥ 2	0,13	0,91	0,15	0,90	83,3
VISUAL ≥ 3	0,13	0,96	0,29	0,90	87,5
VIDEOOSC ≥ 2	0,20	0,94	0,27	0,91	86,1
VIDEOOSC ≥ 3	0,14	0,96	0,29	0,91	87,5
FOTI	0,13	0,99	0,67	0,91	88,9

As Tabelas 2 e 3 apresentam os resultados dos exames Visual, Videoscópico e por FOTI em relação ao exame histológico, para os examinadores A e B. Observou-se altos valores de especificidade (0,74 à 0,99) e baixos valores de sensibilidade (0,13 à 0,27) apresentados pelos 3 métodos diagnósticos

realizados por ambos os examinadores. A porcentagem de sites corretamente diagnosticados como cárie pelo exame Visual e Videoscópico foi maior, quando, utilizou-se como critério clínico para decisão de tratamento, características de microcavidade + mancha branca ativa (≥ 3), em comparação ao critério clínico de presença de microcavidade apenas (≥ 2) para ambos examinadores. Para o examinador B, o critério microcavidade + mancha branca ativa (≥ 3) resultou em valores de predição positiva maiores que o critério (≥ 2), portanto, diminuindo o número decisões falsos positivos.

A tabela 4 apresenta os valores de sensibilidade, especificidade, predição positiva, predição negativa e % de sites corretamente diagnosticados do DIAGNOdent (cut-point ≥ 20 e 30) em relação à validação histológica (lesão em esmalte e/ou dentina). Examinador A.

TABELA 4: Valores de sensibilidade, especificidade, predição positiva, predição negativa e % de sites corretamente diagnosticados do DIAGNOdent (cut-point ≥ 20 e 30) em relação à validação histológica (lesão em esmalte e/ou dentina). Examinador A.

ESMALTE					
“CUT-POINT”	Sensib	Espec	Pred+	Pred -	% doença
20	0,89	0,78	0,77	0,89	77,3
30	0,82	0,86	0,83	0,85	82,8
DENTINA					
“CUT-POINT”	Sensib	Espec	Pred +	Pred -	% doença
20	0,93	0,52	0,19	0,99	18,6
30	0,87	0,60	0,20	0,97	20,0

TABELA 5: Valores de sensibilidade, especificidade, predição positiva, predição negativa e % de sites corretamente diagnosticados do DIAGNOdent (cut-point \geq 20 e 30) em relação à validação histológica (lesão em esmalte e/ou dentina). Examinador B.

ESMALTE					
“CUT-POINT”	Sensib	Espec	Pred +	Pred-	% doença
20	0,88	0,77	0,76	0,88	76,0
30	0,83	0,83	0,81	0,86	80,0
DENTINA					
“CUT-POINT”	Sensib	Espec	Pred +	Pred -	% doença
20	1,00	0,53	0,20	1,00	20,0
30	0,94	0,55	0,21	0,99	20,8

Observou-se pelas tabelas 4 e 5 que os valores de sensibilidade do DIAGNOdent foram altos quando se utiliza o critério de validação cárie em esmalte, com valores de 0,89 e 0,83 (exam. A e B) no cut-point 20 e valores de 0,82 e 0,83 (exam. A e B) no cut-point 30, sendo que os valores de especificidade apresentaram-se razoáveis, 0,78 e 0,77 – cut-point ≥ 20 e 0,86 e 0,83 – cut-point ≥ 30 , enquanto os sites com diagnóstico correto variava de 76 a 83%.

Porém, quando utilizava-se para a validação histológica a lesão de cárie em dentina, os valores foram altos para sensibilidade (0,93 e 1,0 – cut-point ≥ 20 e 0,87 e 0,94 – cut-point ≥ 30), enquanto os valores para especificidade foram baixos (0,52 e 0,53 – cut-point ≥ 20 e 0,60 e 0,55 – cut-point ≥ 30), sendo que os percentuais de sites com diagnóstico correto girava em torno de 20 %.

DISCUSSÃO

Os valores de moderado a alto em relação à especificidade, encontrados para todos os métodos avaliados, podem ser justificados devido à natureza do estudo e da amostra a qual não apresentava dentes com cavitações, o que geralmente levava os examinadores a serem conservadores no diagnóstico. Neste sentido, observou-se uma tendência para o diagnóstico de não doença, principalmente em relação aos métodos visual, FOTI e videoscópico, aumentando portanto a fração negativo verdadeiro destes. Apesar dos exames não condizerem a uma situação clínica, ressalta-se, todavia, que é importante que estes métodos seja primeiramente testados repetidamente em condições laboratoriais, para que possíveis dificuldades oriundas do método de diagnóstico possam ser verificadas e corrigidas, além de se verificar a viabilidade técnica e financeira de seu uso na clínica.

Vários estudos verificaram que o exame clínico visual não apresenta resultados satisfatórios no diagnóstico de cárie oclusal, apresentando baixos a moderados valores de sensibilidade enquanto que apresenta moderados a altos valores de especificidade,^{10,13,15,17,19,20,21,22,30} corroborando com os resultados obtidos nesta pesquisa. Os baixos valores de sensibilidade e altos valores de especificidade do exame visual e FOTI foram muito parecidos com o trabalho de VERDONSCHOT et al, (1993)²⁸. A especificidade do FOTI foi um pouco maior, indicando que seu uso pode diminuir a chance de obtermos resultados falso positivos.

O exame Videoscópico apesar de apresentar, nesse estudo, baixos valores de sensibilidade, estes foram maiores que os apresentados pelos exames visual e FOTI, conferindo com os resultados obtidos nos estudos de LONGBOTTOM e PITTS^{15,16,25}. Tais dados demonstram, portanto, que a utilização da câmara intra oral pode melhorar a sensibilidade do exame visual, entretanto, mais pesquisas são necessárias para se avaliar seu custo-benefício e para que conclusões mais definitivas sejam realizadas.

Conforme se alterou o cut point para os exames visual e videoscópico (≥ 2 e ≥ 3) houve uma variação, principalmente, nos valores de predição positiva e porcentagem de superfícies corretamente diagnosticadas. Isso se deve a diminuição das decisões falso positivos, pois foi utilizado um critério para decisão de tratamento menos conservador, ou seja, quanto mais informação o clínico têm acerca da superfície oclusal, maior a probabilidade de tomada de decisão correta.

Dentre os trabalhos publicados na literatura utilizando o laser fluorescente no diagnóstico de cárie em superfície oclusal^{1,4,6,8,9,11,12} apenas dois estudos são citados na literatura utilizando o aparelho DIAGNOdent (KAVO, Biberach, Alemanha)^{19,28}. Deste modo, houve um interesse maior em se avaliar a eficácia deste método e uma preocupação por uma calibração mais precisa dos examinadores.

O princípio da utilização do feixe de luz de laser diodo fluorescente é que uma superfície dentária alterada, ao ser irradiada por uma onda luminosa longitudinal, emite uma radiação fluorescente. O DIAGNOdent possui dois tipos de

sonda que no centro emitem uma energia luminosa determinada que será direcionada para a superfície dental que se deseja examinar. Se essa superfície apresentar algum tipo de alteração, ela emitirá uma luz fluorescente que será captada pelas fibras exteriores da sonda e, então, o aparelho realizará a medição, com valores variando de 0 a 99.

Com relação aos resultados, deve-se esclarecer que houve uma óbvia curiosidade em saber em que limite (critério de validação) o aparelho era mais fidedigno. Deste modo, utilizou-se dois critérios de validação, baseado no exame histológico: lesão de cárie em esmalte ou dentina.

Observou-se que o aparelho é extremamente sensível a qualquer alteração da superfície do esmalte, de tal modo que, quando se utiliza a validação em esmalte, os valores de sensibilidade e especificidade são altos, demonstrando boa capacidade do método em identificar a doença. Além disto, pode-se citar que os valores de predição + e – foram também altos, demonstrando a capacidade do método em realizar diagnósticos positivos e negativos corretos, o que pode ser claramente observado pelo percentual de sites com diagnóstico correto (76 a 83 %).

Porém o que preocupa são os dados relativos à validação em dentina. Observou-se claramente que os valores de sensibilidade continuaram altos, sendo isto óbvio diante da facilidade do método em identificar qualquer alteração em esmalte, porém observa-se valores baixos de especificidade (capacidade do método em identificar sites saudáveis), predição positiva (percentual de confiabilidade do método em relação ao diagnóstico positivo) e percentual de lesões

corretamente diagnosticadas (frações verdadeiro-positivo e verdadeiro-negativo), sendo isto explicado pelo grande número de diagnósticos falso-positivos.

Isto é importante na prática clínica, pois o diagnóstico falso-positivo nos leva a uma decisão de tratamento que não é necessário, desgastando tecido hígido. Porém é lúcido esclarecer que esta afirmação se baseia no fato que lesões de cárie em esmalte são passíveis de tratamento não invasivos, restando, portanto às lesões em dentina, os procedimentos invasivos.

Deste modo tentou-se verificar a confiabilidade do aparelho, em relação ao diagnóstico da lesão de cárie em dentina, utilizando dois cut-points (≥ 20 e ≥ 30). Porém, não houve alteração nos resultados, referentes à validação em dentina, visto que o percentual de diagnósticos falso-positivos permaneceram altos, resultando em baixos valores de especificidade, predição positiva e % de lesões corretamente diagnosticadas.

Concluindo, é lícito afirmar que o DIAGNOdent é um aparelho que apresenta boa capacidade em identificar doença, podendo, portanto ser útil na identificação da lesão de cárie no estágio inicial; porém para que haja uma decisão de tratamento invasiva (cárie em dentina), deve-se utilizar outros métodos auxiliares de diagnóstico, diminuindo , portanto, a possibilidade de decisão incorreta. O aparelho FOTI foi o que apresentou os maiores valores de especificidade dentre todos os 4 exames realizados, podendo ser um bom adjunto ao exame clínico, apresentando uma boa relação custo-benefício em comparação aos exames Videoscópico e Laser Fluorescente.

REFERÊNCIAS BIBLIOGRÁFICAS

1. ANGMAR-MANSSON, B.; AL-KHATEEB, S.; TRANAEUS, S. Intraoral use of quantitative light induced fluorescence for caries detection. In: Stookey GK (ed):Early Detection of Dental Caries. Annual Indiana Conference, 1. Proceedings. Indianapolis: Indiana University 1996. p.105-118.
2. ANGMAR-MANSSON, B.; ten BOSCH, J.J. Advances in methods for diagnosing coronal caries - a review. *Adv Dent Res*, v.7, n.2, p.70-79, Aug. 1993.
3. BOHANNAN, H.M. Caries distribution and the case for sealants. *J Publ Health Dent*, v. 43, n.3, p.200-204, Summer 1983.
4. DE JOSSELIN DE JONG, E.; SUNDSTRÖM, F.; WESTERLING, H. et al. A new method for in vivo quantification of changes in initial enamel caries with laser fluorescence. *Caries Res*, v.29, n.1, p.2-7, Jan-Feb.1995.
5. EKLUND, S.A.; ISMAIL, A.I. Time of development of occlusal and proximal lesions: implications for fissure sealants. *J Publ Health Dent*, v.46, n.2 , p. 114-121, Spring 1986.
6. EMAMI, Z. et al. Mineral loss in incipient caries lesions quantified with laser fluorescence and longitudinal microradiography. *Acta Odontol Scand*, v.54, n.1, p.8-13, Feb. 1996.
7. FENNIS-IE, Y.L. et al. Performance of some diagnostic systems in the prediction of occlusal caries in permanent molars in 6- and 11-year-old children. *J Dent*, v.26, n.5/6, p.403-408, Jul-Aug. 1998.
8. FERREIRA-ZANDONÁ, A.G.; ANALOUI, M.; BEISWANGER, B.B. et al. An in vitro Comparison between Laser Fluorescence and Visual Examination for Detection of Desmineralization in Occlusal Pits and Fissures. *Caries Res*, v. 32, n.3, p. 210-218, May-Jun.1998.
9. FERREIRA-ZANDONÁ, A.G.; ANALOUI, M.; SCHEMEHORN, B.R. et al. Laser Fluorescence Detection of Desmineralization in Artificial Occlusal Fissures. *Caries Res* , v.32, n.1, p.31-40, Jan-Feb. 1998.

10. FRIEDMAN, J.; MARCUS, M.I. Transillumination of the oral cavity with the use of fiber optics. *J Am Dental Assoc*, v.80, n.4, p.801-809, Apr. 1970.
11. HAFSTRÖM-BJÖRKMAN, U.; SUNDSTRÖM, F.; ANGMAR-MANSSON, B. Initial caries diagnosis in rat molars, using laser fluorescence. *Acta Odontol Scand* ,v.49, n.1, p. 27-33, Feb. 1991.
12. HAFSTRÖM-BJÖRKMAN, U.; SUNDSTRÖM, F.; DE JOSSELIN DE JONG, E.et al. Comparison of laser fluorescence and longitudinal microradiography for quantitative assessment of in vitro enamel caries. *Caries Res*, v. 26, n.4, p.241-247,Jul-Aug. 1992.
13. KETLEY, C.E.; HOLT, R.D. Visual and radiographic diagnosis of occlusal caries in first permanent molars and second primary molars. *Br Dent J*, v.174,n.10 p.364-370,May 1993.
14. KING, N.M. et al. Caries susceptibility of permanent first and second molars in children aged 5-15 years. *Community Dent Oral Epidemiol*, v.8, n.3, p.151-158,Jun. 1980.
15. LONGBOTTOM, A.; PITTS, N.B. A comparison of five caries diagnostic methods employing an in vitro simulative and histopathological validation. *Caries Res*, v.26, n.3, p. 216, May-Jun. 1992 (resume 27).
16. LONGBOTTOM, C.; PITTS, N.B. An initial comparison between endoscopic and conventional methods of caries diagnosis. *Quintessence Int*, v. 21,n.7, p. 531-540,Jul. 1990.
17. LUSSI, A. Comparison of different methods for the diagnosis of fissure caries without cavitation. *Caries Res*, v. 27, n.5, p. 409-416, Sep-Oct.1993.
18. LUSSI, A. et al. Performance and reproducibility of a laser fluorescence system for detection of occlusal caries in vitro. *Caries Res*,v.33, n.4, p.261-266, Jul-Aug, 1999.
19. LUSSI, A. Validity of diagnosis and treatment decision of fissure caries. *Caries Res*, v. 25, n.4, p. 296-303, Jul-Aug. 1991.
20. LUSSI, A. Validity of different methods used in daily practice for fissure caries diagnosis. *Caries Res*, v.26, n.3, p. 218 ,Sep-Oct. 1992 (resume 32)

21. MITROPOULOS, C.M. A comparison of fibre optic transillumination with bitewing radiographs. *Br Dental J*, v.159, p.21-23, Jul. 1985.
22. NEWBRUN, E. Problems in caries diagnosis. *Int Dent J*, v. 43, n. 2, p.133-142, Apr. 1993.
23. PEREIRA, A.C. et al. Condições bucais de escolares de 7 a 12 anos de idade, após 20 anos de fluoretação das águas de abastecimento público de Piracicaba. *Revta Paul Odont*, v. 17, n. 3, p. 30-36, Maio-Junho 1995.
24. PITTS, N.B. Diagnostic methods for caries: what is appropriate when? *J Dent*, v.19, p. 377-382, Dec. 1991.
25. PITTS, N.B.; LONGBOTTOM, C. The videoscope: a diagnostic aid for dental caries. *Caries Res*, v.25,n.3, p.217, May-Jun. 1991 (resume 15).
26. ROSS, G. Caries diagnosis with DIAGNOdent laser: a user's product evaluation. *Ont Dent* . v. 76, n.2, p.21-24, Mar, 1999.
27. VERDONSCHOT, E.H.; BRONKHORST, E.M.; BURGERDIJK R.C.W. et al. Performance of some diagnostic systems in examinations for small occlusal carious lesions. *Caries Res*, v. 26, n. 1, p. 59-64, Jan-Feb. 1992.
28. VERDONSCHOT, E.H.; WENZEL, A.; BRONKHORST, E.M. Assessment of diagnostic accuracy in caries detection: na analysis of two methods. *Community Dent Oral Epidemiol*, v.21, n.4, p. 203-208, Aug. 1993.
29. WENZEL, A. New Caries Diagnostic Methods. *J Dent Educ*, v.57, n.6, p.428-432, Jun. 1993.
30. WENZEL, A.; PITTS, N.; VERDONSCHOT, E.H. et al. Developments in radiographic caries diagnosis. *J Dent*, v.21, n.3, p.131-140, Jun. 1993.
31. WENZEL, A.; VERDONSCHOT, E.H.; TRUIN, G.J. et al. Accuracy of visual inspection, fiber-optic transillumination, and various radiographic image modalities for the detection of occlusal caries in extracted non-cavitated teeth. *J Dent Res*, v. 71, n. 12, p. 1934-1937, Dec. 1992.

3.3. CAPÍTULO 3

Artigo enviado para o periódico Caries Research

Comparação entre os métodos clínico, FOTI e radiográfico para o diagnóstico de lesões proximais não cavitadas: estudo in vivo

Comparison of clinical, FOTI and radiographic examination for the diagnosis of non cavitated approximal caries lesions: an in vivo study

Fábio Luiz Mialhe¹

Antonio Carlos Pereira²

Vanessa Pardi¹

Marcelo de Castro Meneghim²

¹ Alunos do Curso de Pós Graduação em Odontologia, Área de Concentração de Cariologia, da Faculdade de Odontologia de Piracicaba – FOP/UNICAMP

² Professores Doutores do Departamento de Odontologia Social, Disciplina de Odontologia Preventiva e Saúde Pública da Faculdade de Odontologia de Piracicaba – FOP/UNICAMP

RESUMO

O objetivo deste estudo foi avaliar in vivo o desempenho dos métodos clínico, FOTI e radiográfico para o diagnóstico de lesões cariosas não cavitadas e cavitadas em superfícies proximais de dentes posteriores, utilizando a separação interdental e o exame visual direto, como forma de se determinar o estado das superfícies. Dois examinadores calibrados, um para o exame clínico e radiográfico e outro para o FOTI examinaram independentemente as superfícies proximais dos dentes posteriores de 50 estudantes na faixa etária de 14 anos. Lesões cariosas foram identificadas em 241 superfícies pelos métodos supracitados, sendo estas agendadas para a separação interdental a fim de se comparar os resultados obtidos pelos métodos de diagnóstico com o estado das superfícies proximais. Os valores de sensibilidade para lesões não-cavitadas e cavitadas, utilizando os exames clínico, FOTI e radiográfico foram 0,32 e 0,35; 0,28 e 0,04; 0,54 e 0,39, respectivamente. Os valores de especificidade para lesões não-cavitadas e cavitadas utilizando os exames clínico, FOTI e radiográfico foram 0,84 e 0,98; 0,87 e 0,99; 0,63 e 0,96, respectivamente. Enquanto a maioria das lesões cavitadas foi diagnosticada pelos métodos avaliados, o mesmo não ocorreu com as lesões não-cavitadas. Dessa forma, o exame visual direto, após a separação interdental, deve ser considerado, atualmente, um importante método auxiliar aos métodos tradicionais para se avaliar o estado das superfícies das lesões cariosas proximais.

Palavras chave: cáries não cavitadas, diagnóstico de cárie, cáries proximais

ABSTRACT

The aim of this study was to evaluate in vivo the performance of clinical visual examination, fibre-optic transillumination (FOTI) and bite-wing radiographic examination for the diagnosis of non-cavitated and cavitated carious lesion in contacting approximal surfaces, using tooth separation to identify surface conditions. A total of 241 unrestored approximal surfaces in 50 students were examined independently by 2 calibrated observers using the diagnostic methods under study. Results from the diagnostic methods were compared with the results from the direct assessed visual status of posterior proximal surfaces following tooth separation. The sensitivities for identification of noncavitated and cavitated lesions using clinical examination, FOTI and radiography were 0.32 and 0.35; 0,28 and 0,04; 0,54 and 0,39 respectively. The specificities for non-cavitated and cavitated lesions using clinical examination, FOTI and radiography were 0.84 and 0.98; 0.87 and 0.99; 0.63 and 0.96 respectively. While most of the cavitated carious lesions were diagnosed by the methods under study, the same didn't happen with the non-cavitated carious lesions. Nowadays, the direct visual exam, after temporary tooth separation, may serve as an important diagnostic aid to the clinical, FOTI and radiographic examination for the evaluation of the condition of the surfaces of approximal carious lesions.

Key words: noncavitated caries, caries diagnosis, approximal caries

INTRODUÇÃO

A diminuição da prevalência da cárie dentária, verificada inicialmente em países desenvolvidos [Murray, 1994; Downer, 1996; Petersson & Bratthall, 1996; Sudberg, 1996; de Liefde, 1998], também está ocorrendo em países em desenvolvimento como o Brasil [Ministério da Saúde, 1988; SESI, 1995] sendo este fato atribuído, principalmente, a um maior contato da população com os compostos fluoretados [Bratthall et al., 1996]. Acompanhando esta tendência, observa-se que está havendo alterações no padrão macroscópico e na velocidade de progressão das lesões cariosas, sendo que, a prevalência das lesões cariosas cavitadas está diminuindo, enquanto que está havendo um aumento relativo na prevalência das lesões cariosas não cavitadas [Ismail et al., 1992; 1997]. Essas lesões se caracterizam por não apresentarem perda macroscópica de estrutura dental, ao mesmo tempo em que, apresentam desmineralizações em nível de esmalte e/ou dentina [Ismail, 1997].

A partir do exposto, pode-se inferir que os métodos tradicionais utilizados para diagnosticar as lesões cariosas, não apresentam mais o mesmo desempenho que há décadas anteriores e, desta forma, devem ser reavaliados em função das correntes evidências, em vez de se apoiar nos dados de estudos anteriores, conduzidos previamente às mudanças na natureza da doença [Kidd & Pitts, 1990].

Em relação às superfícies proximais há um consenso entre os estudos realizados que o exame clínico, mesmo em condições ideais de exame, apresenta

dificuldades em estimar a presença e o estado superficial de lesões cariosas, principalmente, quando há pontos de contato estabelecidos que dificultam a visualização [Rimmer & Pitts, 1990; Peers et al., 1993]. A utilização da sonda exploradora já foi indicada, há tempos atrás, para auxiliar o exame clínico no diagnóstico dessas lesões [James, 1989]. Entretanto, seu uso tem sido contraindicado pelo fato de que a sondagem pode provocar danos irreversíveis em superfícies previamente desmineralizadas [van Dorp et al., 1988; Yassin, 1995].

Como é notório o baixo desempenho do exame clínico visual e/ou tátil para a detecção de lesões cariosas localizadas em superfícies proximais, o exame radiográfico tem sido considerado um método útil para essa finalidade [Kidd & Pitts, 1990; Pitts, 1991; 1992]. De forma crescente, ele tem sido empregado para monitorar o comportamento de lesões preexistentes [Machiulskiene et al., 1999; Mèjare et al., 1999] e avaliar o resultado de terapias preventivas [Pettersson et al., 1998].

O exame radiográfico, entretanto, está sujeito a certos problemas como a superposição das imagens das superfícies proximais e inabilidade de diferenciar as lesões não-cavidades das cavidades, além de questões referentes à exposição do paciente as radiações ionizantes [Pitts & Longbottom 1987; Rimmer & Pitts, 1990]. Pitts [1991] afirma, ainda, que, em razão do maior contato das populações com os compostos fluoretados, as lesões proximais estão se desenvolvendo mais lentamente e, ao exame radiográfico, estas podem apresentar-se com um menor grau de radiolucidez que outrora. Portanto, a dificuldade em se estimar

corretamente as perdas minerais através desse exame, torna o correto diagnóstico mais complicado de ser realizado.

Outros métodos foram desenvolvidos como alternativa ao exame radiográfico interproximal. A transiluminação por fibra óptica (FOTI – Fibre Optic Transillumination) é um método de diagnóstico para a cárie dentária que utiliza lâmpadas halógenas e um cabo que transmite a luz através de fibras ópticas para uma ponteira que pode variar de 0,5 até 3,0 mm de diâmetro [Friedman & Marcus, 1970; Mitropoulos & Worthington, 1984]. O método se baseia no fato de que as lesões cariosas apresentam um maior índice de refração da luz e, portanto, um menor índice de transmissão do que as estruturas híidas. Dessa forma, quando presentes, as lesões cariosas aparecem como sombras escurecidas que seguem os contornos externos da lesão, quando as superfícies dentárias são transiluminadas [Friedman & Marcus, 1970]. A maioria dos estudos realizados com a finalidade de se avaliar o desempenho desse aparelho para o diagnóstico de lesões cariosas, utilizou o exame radiográfico como critério de validação [Mitropoulos, 1985; Obry-Musset, 1988; Sidi & Naylor, 1988; Stephen et al., 1987; Vaarkamp et al., 2000].

Entretanto, a literatura afirma que exame radiográfico apresenta resultados falso positivos e falso-negativos, o que impossibilita conhecer de forma acurada o real estado das lesões, portanto, sua utilização como método de validação é questionável [Bille & Thystrup, 1982; Wenzel & Hintze, 1999]. Dessa forma, poucos estudos “in vivo”, avaliando o desempenho do FOTI em diagnosticar lesões proximais, utilizaram para comparação, um exame mais

acurado para se determinar o estado das superfícies proximais [Choksi et al., 1994; Hintze et al., 1998; Deery et al., 2000].

A separação interdental temporária, acompanhada ou não da moldagem das superfícies proximais, realizada através de elásticos separadores ou algum outro aparato, apesar de não ser considerado um exame “Gold Standard” é atualmente, considerado um método superior aos exames tradicionais para se diagnosticar “in vivo” o estado das superfícies proximais [Pitts & Longbottom, 1987; Pitts & Rimmer, 1992; de Araújo et al., 1996; Hintze et al., 1998; Deery et al., 2000].

Com os recentes conhecimentos sobre a dinâmica do processo carioso sabe-se que as lesões iniciais podem ser tratadas de forma eficiente através de métodos preventivos [Stephens et al., 1987; Kidd & Pitts, 1990]. Entretanto, quando há a presença de cavitações nas superfícies proximais, o dentista deve instituir um tratamento do tipo restaurador [Pitts & Longbottom, 1987; Hintze et al., 1998, Ratledge et al., 2001], pois a remoção de placa não é possível de ser realizada com eficiência em superfícies nesse estado. Todavia, em relação ao método radiográfico, não há uma aparência de radiolucidez que defina de forma conclusiva quais as lesões que estão cavitadas ou não, embora estudos afirmem que há uma correlação positiva entre profundidade da lesão e probabilidade de presença de cavitações [Bille & Thystrup, 1982; Lunder & von der Fehr, 1996]. Da mesma forma, para o FOTI, não há uma aparência de sombreado que caracterize com certeza uma lesão cavitada ou não, mas apenas a presença da lesão [Peers et al., 1993].

A realização de pesquisas “in vivo” nesse campo do conhecimento, utilizando métodos mais confiáveis para se avaliar o estado das superfícies proximais, portanto, são de fundamental importância para a prática clínica, uma vez que o diagnóstico e tratamento precoce das lesões cariosas não-cavidades permitem que o profissional atue contra a doença através de procedimentos não invasivos, proporcionando, portanto, um melhor prognóstico à saúde bucal do paciente. Em relação às lesões cavidades, o diagnóstico precoce e tratamento restaurador imediato são importantes para que o dente não venha a ser destruído totalmente pelo processo carioso.

A partir do exposto, o objetivo deste trabalho foi comparar “in vivo” o desempenho dos métodos clínico, FOTI e radiográfico para o diagnóstico de lesões cariosas não-cavidades e cavidades em relação ao exame visual direto das superfícies proximais, através da separação temporária dos dentes por meio de elásticos separadores.

MATERIAIS E MÉTODO

O projeto de pesquisa foi aprovado pelo Comitê de Ética em Pesquisa da FOP/UNICAMP sob o protocolo nº 23/2000. Para a realização deste estudo o pesquisador entrou em contato com os diretores de uma escola municipal situada na cidade de Iracemápolis, a qual dista 30 km de Piracicaba. Os diretores da escola e responsáveis pelos alunos foram informados sobre os objetivos e a metodologia a ser empregada no estudo. Previamente à realização dos exames, foi obtido o consentimento livre e esclarecido dos responsáveis. Participaram

deste estudo crianças na faixa etária de 14 anos. Os critérios para inclusão dos alunos na amostra eram que estes deveriam apresentar dentes posteriores com pontos de contato e sem restaurações. Crianças que utilizavam aparelhos ortodônticos fixos que atrapalhassem a realização dos exames foram excluídos da amostra. A partir destes critérios, foram selecionados 50 alunos.

Antes do início da fase experimental, um examinador foi calibrado para o diagnóstico de cáries proximais pelos métodos clínico e radiográfico, enquanto outro examinador foi calibrado pelo exame FOTI. Para esse fim, os examinadores examinaram fotos, radiografias e dentes extraídos apresentando lesões proximais em diferentes graus. Para o cálculo do erro intra-examinador foi utilizada a estatística Kappa [Fleiss et al., 1979], para todos os métodos, sendo observado um valor de concordância considerado “bom” ($>0,85$). Houve uma fase piloto, na qual foram realizadas os exames “in vivo” em 3 jovens participantes do estudo.

Terminada a fase de calibração e piloto, iniciaram-se os exames da fase experimental. Foram examinadas as superfícies proximais dos dentes permanentes entre o primeiro e segundo pré-molares, entre o segundo pré-molar e o primeiro molar, e entre o primeiro e o segundo molar.

Uma profilaxia prévia realizada com pedra pomes e escova de Robinson, montada em baixa rotação e fio dental, precedia o início do exame clínico e por FOTI. O exame clínico era realizado por um examinador, com o auxílio de espelho bucal plano, luz artificial e secagem prévia das superfícies proximais por 30 segundos. Uma sonda periodontal era utilizada para a remoção de detritos que porventura permanecessem aderidos às superfícies dentárias.

Para esse exame utilizou-se os critérios preconizados por Ruiken et al. [1986] com a inclusão do critério de lesões não cavitadas.

Quadro 1: Critérios utilizados para o exame Clínico

0	Superfície Hígida
1	Lesões não cavitadas: mancha branca ou mancha pigmentada
2	Microcavidades: perda estrutural de esmalte < 1,0 mm de diâmetro
3	Cavitação: perda estrutural de esmalte ≥ 1,0 mm de diâmetro

Para o exame por FOTI utilizou-se o aparelho Fiber-Lite® PL 800 Series (Doland – Jenner Industries, USA) que apresenta uma lâmpada halógena de 150 Watts e um cabo para a transmissão da luz, contendo fibras ópticas no seu interior, e uma ponteira ativa para transiluminação com 0,5 mm de diâmetro.

Previamente ao exame, as superfícies foram secas com jatos de ar, e as luzes do refletor odontológico e da sala de exame foram apagadas. A extremidade da ponta ativa do aparelho foi posicionada na região interproximal, abaixo do ponto de contato, tanto por vestibular como por lingual. As alterações que ocorressem na transmissão de luz através das superfícies proximais dos dentes em questão, devido à presença de uma lesão cáriosa, foram visualizadas pela superfície oclusal. Apenas um examinador realizou esse exame, seguindo os critérios preconizados por Hintze et al. [1998], os quais estão apresentados no quadro 2:

Quadro 2: Critérios utilizados para o exame por FOTI.

0	Sem sombra
1	Sombra restrita a esmalte
2	Sombra atinge a dentina

Duas radiografias interproximais foram efetuadas por paciente, através da técnica Bitewing, utilizando-se um aparelho radiográfico da marca Funk de 60kVp, 10 mA com tempo de exposição de 0,4 segundos e filmes radiográficos Ektaspeed da marca Kodak, modelo EB-31. Para a padronização da tomada radiográfica, utilizou-se posicionadores radiográficos interproximais. A revelação foi realizada em processadora automática, e as radiografias foram examinadas em negatoscópio. As radiografias que não se apresentavam satisfatórias devido à falta de contraste ou sobreposição de imagens proximais, foram repetidas.

Utilizou-se para esse exame os critérios preconizados por Hintze et al. [1998] os quais estão apresentados no quadro 3.

Quadro 3: Critérios utilizados para o exame radiográfico

0	Hígido
1	Radiolucidez atinge a metade externa de esmalte
2	Radiolucidez atinge a metade interna de esmalte
3	Radiolucidez atinge o terço externo de dentina
4	Radiolucidez atinge o terço interno de dentina

Dez por cento da amostra foi aleatoriamente reexaminada pelos 2 examinadores do estudo em relação aos métodos de diagnóstico avaliados, após 1 semana, a fim de se verificar a reprodutibilidade intra-examinador.

Após os exames, foram agendadas para separação interdental, apenas os dentes que apresentavam superfícies as quais foram diagnosticadas lesões

cariosas proximais por alguns dos exames anteriormente realizados. A partir desse critério, 241 superfícies foram examinadas.

Elásticos separadores em forma de anel foram posicionados na região interproximal dos dentes posteriores, com o auxílio de fio dental [Pitts & Longbottom, 1987]. Após 24 horas, os elásticos foram removidos e as superfícies dentárias receberam uma profilaxia com a utilização de taça de borracha, montada em baixa rotação, pedra pomes e fio dental. As superfícies foram secas com jatos de ar e o exame visual direto foi realizado com o auxílio de uma fonte de luz artificial (refletor odontológico) e espelho bucal plano. Dois examinadores conjuntamente realizaram o diagnóstico, chegando-se a uma classificação única.

Para análise dos resultados, comparou-se o resultado de cada método de diagnóstico com o resultado do exame visual direto das superfícies, após a separação interdental. A performance de cada método para o diagnóstico de lesões cariosas não-cavidades e cavidades foi expressa em termos de sensibilidade, especificidade, predição positiva e negativa [Douglas, 1993], enquanto a reprodutibilidade intra-examinador foi expressa em valores da estatística Kappa [Fleiss et al., 1979].

RESULTADOS

Através do exame visual direto das 241 superfícies, verificou-se que 38 superfícies proximais estavam hígidas, 136 apresentavam mancha branca, 44 apresentavam manchas pigmentadas, 19 apresentavam microcavidades e 4 apresentavam cavitações. Observou-se que o número de superfícies que apresentavam lesões cariosas não cavidades foi aproximadamente 8 vezes maior

que as superfícies que apresentavam lesões cavitadas, dados estes que estão apresentados na tabela 1.

Tabela 1: Frequência e porcentagens de superfícies híidas, apresentando manchas brancas, manchas pigmentadas, microcavidades e cavidades, diagnosticadas após a separação interdental temporária.

Exame clínico Pós-Separação	n	%
Hígido	38	15,8
Mancha Branca	136	56,4
Mancha Pigmentada	44	18,3
Microcavidade (< 1,0 mm de diâmetro)	19	7,9
Cavitação (\geq 1,0 mm de diâmetro)	4	1,6
TOTAL	241	100,0

A reprodutibilidade intra-examinador, expressa pelo coeficiente Cohen's Kappa [Fleiss et al., 1979] em relação aos exames clínico, FOTI e radiográfico para o diagnóstico de cárie proximal, está apresentado na tabela 2.

Tabela 2: Reprodutibilidade Intra-examinador para o exame clínico, FOTI e radiográfico para o diagnóstico de cárie proximal.

Método de diagnóstico	Reprodutibilidade Intra-examinador
Clínico	0,79
FOTI	0,83
Radiográfico	0,85

Observou-se que, para os 3 exames, os valores de reprodutibilidade intra-examinador foram considerados “bons” segundo a estatística Cohen’s Kappa [Fleiss et al. 1979].

A tabela 3 apresenta os resultados do exame Clínico em relação ao exame visual direto das superfícies, após a separação interdental.

Tabela 3: Resultados do exame Clínico em relação ao exame visual direto pós-separação interdental.

	Exame visual direto das superfícies				
	Hígido	não cavit.	Microcav	Cavitações	Total
Exame Clínico	n (%)	n (%)	n (%)	n (%)	n (%)
Hígido	32 (18,7)	127 (74,2)	10 (5,8)	2 (1,2)	171 (100)
Lesões não cavit.	5 (8,5)	51 (86,4)	3 (5,1)	0	59 (100)
Microcavitações	1 (20)	2 (40)	2 (40)	0	5 (100)
Cavitações	0	0	4 (66,6)	2 (33,3)	6 (100)
Total	38	180	19	4	241

Através da análise dos dados da tabela 3, observou-se que o exame clínico julgou que 171 superfícies estavam híginas. Destas, entretanto, 74,2% apresentavam lesões não cavitadas e 7% apresentavam lesões cavitadas em relação ao exame visual direto das superfícies, resultando portanto, em um alto percentual de decisões falso-negativas. Das 59 lesões julgadas como não cavitadas pelo exame clínico, 51 (86,4%) foram diagnosticadas corretamente, enquanto 5,1% apresentavam microcavidades pelo exame visual direto após a separação interdental. É interessante ressaltar que das 180 lesões não cavitadas

diagnosticadas, após a separação interdental, somente 51 (28,3%) foram julgadas corretamente pelo exame clínico.

Das 11 superfícies julgadas como apresentando cavidades (microcavidades+cavidades), verificou-se que 72,7% estavam cavitadas em relação ao exame visual direto das superfícies, após a separação interdental.

O exame clínico, sem se ater à profundidade das lesões, diagnosticou corretamente 64 (31,5%) do total de lesões diagnosticadas pelo exame visual direto das superfícies, após a separação interdental temporária.

A tabela 4 apresenta os resultados do exame FOTI em relação ao exame visual direto das superfícies, após a realização da separação interdental temporária.

Tabela 4: Resultados do exame FOTI em relação ao exame visual direto, após a separação interdental temporária.

Exame visual direto das superfícies					
	Hígido	não cavit.	Microcav	Cavitação	Total
FOTI	n (%)	n (%)	n (%)	n (%)	n (%)
Hígido	33 (18,5)	136 (76,4)	7 (3,9)	2 (1,1)	178 (100)
Sombra esmalte	5 (8,2)	43 (70,5)	11 (18)	2 (3,3)	61 (100)
Sombra dentina	0	1 (50)	1 (50)	0	2 (100)
TOTAL	38	180	19	4	241 (100)

Das 178 superfícies julgadas como hígidas pelo exame FOTI, apenas 33 (18,5%) foram diagnosticadas corretamente em relação ao exame visual direto, havendo portanto, um alto percentual de decisões falso-negativas, pois 136

(76,4%) lesões estavam em estágio de não cavitação e 9 apresentavam-se cavitadas (microcavidades + cavidades).

Das 61 superfícies julgadas como apresentando sombreamento em esmalte, 43 apresentavam lesões não-cavitadas, 11 apresentavam microcavidades e 2 apresentavam lesões cavitadas. Das 2 superfícies julgadas como apresentando sombreamento em dentina, uma superfície apresentava lesão cariiosa não cavitada enquanto a outra apresentava microcavidade.

A partir da análise do critério “sombra”, sem se ater a sua profundidade, o FOTI diagnosticou corretamente 58 (28,5%) de todas as lesões detectadas pelo exame visual direto das superfícies proximais, após a separação interdental.

A tabela 5 apresenta os resultados do exame radiográfico em relação ao exame visual direto das superfícies, realizado após separação interdental temporária dos dentes.

Tabela 5: Resultado do exame radiográfico em relação ao exame visual, após a separação interdental temporária.

Exame visual direto das superfícies					
Radiográfico	Hígido	Não Cavit	Microcav	Cavitação	Total
	n (%)	n (%)	N (%)	N (%)	n (%)
0	24 (20,3)	93 (78,8)	1 (0,8)	0	118 (100)
1	10 (14,3)	56 (80)	4 (5,7)	0	70 (100)
2	2 (5,5)	25 (69,4)	9 (25)	0	36 (100)
3	2 (15,4)	6 (46,1)	5 (38,5)	0	13 (100)
4	0	0	0	4 (100)	4 (100)
Total	38	180	19	4	241

Das 106 superfícies julgadas como apresentando radiolucidez em esmalte (escores 1 e 2), 12 (11,3%) apresentavam-se híginas, 81 (76,4%) apresentavam lesões não cavitadas e 13 (12,3%) apresentavam microcavidades após a separação interdental temporária.

Para as 4 lesões radiolúcidas que foram julgadas como atingindo o terço interno de dentina, observou-se que 100% delas estavam cavitadas em relação ao exame visual direto das superfícies. Observou-se ,portanto, que conforme a radiolucidez aumentava em profundidade em direção à dentina, a porcentagem de lesões não-cavitadas e cavitadas, diagnosticadas pelo exame de visual direto, aumentava na mesma proporção.

Utilizando-se o critério radiolucidez, sem se importar com a sua extensão, o exame radiográfico diagnosticou corretamente um total de 109 lesões (45,2%) do total de lesões dessa amostra, portanto, 41,3% a mais que o exame clínico e 46,7% a mais que o FOTI, em relação ao exame visual direto das superfícies. Dessa forma, o exame radiográfico foi o método que diagnosticou quantitativamente o maior número de lesões em relação ao exame Clínico e FOTI.

O desempenho de cada método de diagnóstico em relação ao exame visual direto das superfícies, expresso em valores de sensibilidade, especificidade, predição positiva e negativa para o diagnóstico de lesões não cavitadas e cavitadas, está apresentado na tabela 6. Para melhor identificar a confiabilidade dos métodos, avaliaram-se diferentes cut-points, bem como critérios de validação, para se pesquisar de forma mais cuidadosa as características de cada método de diagnóstico.

Tabela 6: Valores de sensibilidade, especificidade, predição positiva e negativa para os métodos clínico, FOTI e radiográfico para o diagnóstico de lesões cariosas não-cavidades e cavidades em relação a diferentes critérios.

Exame	Critério diagnóstico	Exame visual após separação	Sensibilidad	Especific	P+	P-
Clinico	Lesão não cavit.	Lesão não cavit	0,32	0,84	0,91	0,18
	Cavitação	Microcavidade	0,35	0,98	0,72	0,93
FOTI	Sombra esmalte	Lesão não cavit.	0,28	0,87	0,92	0,18
	Sombra Dentina	Microcavidade	0,04	0,99	0,15	0,90
Radiográfico	Score ≥ 1	Lesão não cavit.	0,54	0,63	0,82	0,20
	Score ≥ 3	Microcavidade	0,39	0,96	0,53	0,94

Para o exame clínico, a utilização do critério “lesões não cavidades” para o diagnóstico dessas lesões, resultou em valores de sensibilidade de 0,32 e especificidade de 0,84 ,enquanto, o valor de predição positiva foi de 0,91 e predição negativa de 0,18. Partindo-se do critério clínico “microcavidades” para o diagnóstico de lesões cavidades (microcavidades+cavidades), o valor de sensibilidade desse método foi de 0,35 e a especificidade foi de 0,98 ,enquanto, o valor de predição positiva foi 0,72, e predição negativa, de 0,93.

Para o exame FOTI, a utilização do critério “sombreamento em esmalte” para o diagnóstico das lesões não-cavidades em relação ao exame visual direto das superfícies resultou em valores de sensibilidade de 0,28 e especificidade de 0,87, enquanto o valor de predição positiva foi de 0,92 e predição negativa de 0,18. A utilização do critério “sombreamento em dentina” para o diagnóstico de lesões cavidades (microcavidades+cavitações) resultou em valores de

sensibilidade de 0,04 e especificidade de 0,99, enquanto que, o valor de predição positiva foi de 0,5 e predição negativa de 0,90.

Para o exame radiográfico, a utilização do score ≥ 1 , ou seja, radiolucidez em esmalte, para o diagnóstico de lesões não-cavidades resultou em valores de sensibilidade de 0,54 e especificidade de 0,63, enquanto que, o valor de predição positiva foi de 0,82 e predição negativa foi de 0,20. A utilização do score ≥ 3 , ou seja, radiolucidez em dentina, para o diagnóstico de lesões cavidades, resultou em valores de sensibilidade de 0,39 e especificidade de 0,96, enquanto que, o valor de predição positiva foi de 0,53 e predição negativa foi de 0,94.

A partir da análise dos critérios utilizados para cada exame, observou-se que o exame radiográfico apresentou os maiores valores de sensibilidade tanto para o diagnóstico de lesões não-cavidades como cavidades. Em contrapartida, o valor de especificidade para lesões no estágio de não-cavitação foi o menor dos 3 métodos. O exame clínico e FOTI mostraram-se poucos sensíveis para o diagnóstico das lesões não-cavidades e cavidades (microcavidades + cavidades), mas em contrapartida, apresentaram altos valores de especificidade em relação aos critérios cavitação e não-cavitação.

Verificou-se que todos os métodos apresentaram bons valores de predição positiva para lesões não-cavidades, segundo os critérios descritos anteriormente por meio da tabela 6, mas apresentavam baixos valores de predição

negativa. Em relação ao critério cavitação, observa-se que todos os métodos apresentaram valores de predição positiva acima de 0,5.

DISCUSSÃO

Diferentes desenhos experimentais já foram empregados para se avaliar o desempenho dos métodos clínico, FOTI e radiográfico para o diagnóstico de lesões proximais [Bille & Thystrup, 1982; Mejàre et al., 1985; Mejàre & Malmgren, 1986; Peers et al., 1993; de Araújo et al., 1992; Choksi et al., 1994; Akpata et al., 1996; Hintze et al., 1998; Deery et al., 2000] cada um, apresentando certas limitações.

Segundo Peers et al. [1993], a utilização do modelo “in vitro”, pode gerar melhores resultados para os métodos testados que o modelo “in vivo”, devido ao fato de os exames serem realizados em ótimas condições laboratoriais e, portanto, os resultados encontrados podem sobreestimar o desempenho dos métodos.

O uso de modelos “in vivo” tem sido limitado a determinadas circunstâncias, isto é, quando o acesso visual direto das superfícies torna-se possível devido a presença de um espaço pré-existente entre as superfícies [Rugg-Gunn, 1972] ou os dentes estão indicados para serem extraídos por razões ortodônticas [Rugg-Gunn, 1972; Mejàre et al., 1985]. Entretanto, dentes indicados para extrações ortodônticas são proveniente de um grupo selecionado de pacientes que não é representativo da população e que geralmente estão

recebendo mais cuidados preventivos que seus pares [Seddon, 1989; Pitts and Rimmer, 1992].

A utilização de preparos cavitários, apesar estimarem a profundidade e o estado superficial das lesões cariosas [Mejàre & Malmgren, 1986; Akpata et al., 1996] apresenta dificuldades em diagnosticar com precisão, lesões iniciais em esmalte, pelo fato de que geralmente são removidas durante o preparo [Seddon, 1989]. Portanto, podem subestimar a presença destas lesões. Além disso, esta metodologia só pode ser empregada em dentes que estão indicados para serem restaurados e por conseguinte, não pode ser utilizada em todas as superfícies proximais [Pitts & Rimmer, 1992].

Desta forma, a visualização direta das superfícies proximais através da técnica de separação interdental temporária, acompanhada ou não por moldagem, parece ser atualmente, um dos poucos métodos disponíveis para se avaliar de forma não invasiva, o estado clínico das superfícies proximais “in vivo”.

Apesar de não ser considerado um exame “Gold Standard” como o exame histológico, por exemplo, é uma excelente ferramenta auxiliar aos exames tradicionais para se avaliar a necessidade de tratamentos operatórios ou não para as lesões cariosas proximais [Rimmer & Pitts, 1990; Pitts & Rimmer, 1992; Hintze et al.1998]. Alguns autores, avaliando métodos de diagnóstico para superfícies proximais e utilizando essa metodologia, separaram todas as superfícies examinadas, independente do diagnóstico prévio ser positivo ou não quanto à presença de lesões cariosas.

Entretanto, no presente estudo não foi considerado um procedimento ético submeter à separação interdental, as superfícies proximais as quais foram consideradas híidas pelos três exames avaliados. Desse modo, seguiu-se a indicação de Longbottom e Pitts [1987], para a implementação deste tipo de exame, ou seja, separaram-se apenas os dentes em que o diagnóstico para a presença de lesões cariosas foi duvidoso. Esse tipo de desenho experimental também já foi empregada por outros autores [de Araújo et al., 1992; Akpata et al., 1996; Lunder & von der Fehr, 1996; Mejäre & Malmgren, 1996; Ratledge et al., 2001] em outros estudos.

Através do exame clínico, julgou-se que 171 superfícies estavam híidas. Entretanto, após o exame visual direto verificou-se que 74,2% destas apresentavam lesões cariosas em estágio de pré-cavitação. Esses valores estão próximos aos observados por Araújo et al. [1992] que verificaram a porcentagem de 79,5% de lesões cariosas não-cavidadas em superfícies clinicamente julgadas como híidas. Das superfícies julgadas como apresentando lesões cariosas não cavidadas, 86,4% apresentaram o mesmo diagnóstico em relação ao exame visual direto, após a separação interdental, sendo essa porcentagem expressa pelos altos valores de predição positiva do método para esse critério. Na prática, este valor indica que quando o exame clínico diagnosticou lesões cariosas não cavidadas, houve uma grande probabilidade de essa superfície apresentar este tipo de lesão.

Das 11 lesões julgadas como apresentando cavitações pelo exame clínico, 8 (72,7%) apresentavam cavitações em relação ao exame visual direto das

superfícies. Esses valores foram menores aos encontrados por Araújo et al. [1996] os quais encontraram 100% de concordância entre os exames, entretanto, maiores ao verificado por Hintze et al. [1998] que verificaram valores de concordância para esse critério, variando de 50% a 64,3%.

O exame através do FOTI tem sido considerado uma alternativa ao exame radiográfico, apesar de que poucas pesquisas avaliaram a capacidade desse método em diagnosticar lesões cariosas não cavitadas e cavitadas em relação a um exame mais apurado para esse fim, como o exame visual direto das superfícies, após a separação interdental, fato esse que motivou os autores a avaliarem este exame através do presente estudo.

Verificou-se que o FOTI confirmou 90% das lesões diagnosticadas pelo exame clínico e 51,2% das lesões diagnosticadas pelo exame radiográfico. A utilização do critério “sombreamento em esmalte” para o diagnóstico de lesões cariosas não cavitadas gerou valores de sensibilidade de 0,28 e predição positiva de 0,92. Através desse critério, portanto, o FOTI foi capaz de diagnosticar uma pequena porcentagem do total de lesões cariosas não cavitadas presentes na amostra. Em contrapartida, quando este exame indicava que havia “sombreamento em esmalte”, havia uma probabilidade de 92% de que lesões em estágio não-cavitado estivessem presentes.

A utilização de critério “sombreamento atingindo a dentina” para o diagnóstico de lesões cariosas cavitadas gerou valores de sensibilidade de 0,04 e a predição positiva foi de 0,5. Esses valores foram muito próximos ao encontrado por Hintze et al. [1998], os quais encontraram valores de sensibilidade de 0,04 e

predição positiva média de 0,33 ,visto que esse valor foi calculado a partir da média de 4 examinadores que realizaram o mesmo exame.

Pelo exame radiográfico, verificou-se, assim como o exame clínico e FOTI, que apenas uma pequena porcentagem de superfícies consideradas híginas não apresentou nenhum tipo de lesão após a separação interdental e exame visual direto das superfícies. O método radiográfico foi o que diagnosticou o maior número de lesões cariosas em relação aos outros métodos avaliados. Enquanto o exame clínico e o FOTI diagnosticaram um número total de 70 e 63 lesões respectivamente, o exame radiográfico diagnosticou um total de 123 lesões cariosas, ou seja, 57,0% a mais que o exame clínico e 51,2% a mais que o exame pelo FOTI. Um pouco mais da metade das lesões vistas radiograficamente não foi detectada pelo exame clínico, dados estes, semelhantes aos encontrados por Araújo et al. [1992].

A partir desses dados, pode-se partilhar da recomendação proposta por Vries et al. [1990], que aconselham que o exame radiográfico seja realizado como auxiliar ao exame clínico em crianças com idades acima de 12 anos, a fim de se evitar perda de informações em relação ao exame clínico isoladamente.

Quanto ao diagnóstico de lesões não-cavidades, o método radiográfico foi capaz de identificar 48,3% do total destas, sendo que os valores encontrados foram próximos aos observados por Pitts & Rimmer [1992], os quais verificaram que esse exame foi capaz de diagnosticar 45,3% dessas lesões em relação ao exame visual direto das superfícies dentárias.

Idealmente, o tratamento do tipo restaurador deve ser instituído numa superfície proximal que se apresente cavitada [Mejàre & Malmgren, 1986; Pitts & Longbottom, 1987; Ratledge et al., 2001] Embora o exame radiográfico seja considerado o método que apresenta o melhor desempenho para o diagnóstico de lesões cáries proximais [Mejàre et al., 1985; Sidi & Naylor, 1988; Vries et al. 1990; Pitts & Rimmer, 1992; Akpata et al., 1996; Machiulskiene et al., 1999], característica esta que também foi verificada no presente estudo, esse método, no entanto, não apresenta a capacidade de identificar as lesões que estão cavitadas ou não [Bille & Thystrup, 1982; Akpata et al., 1996; Ismail, 1997]. Apesar de haver um consenso que, quanto maior a profundidade da radiolucidez, maior a probabilidade de haver uma lesão cavitada [Akpata et al., 1996], este estudo verificou que apenas 38,5% das lesões radiolúcidas localizadas no terço externo de dentina estavam cavitadas, valor este próximo ao verificado por Pitts & Rimmer [1992], os quais encontraram o valor de 40,9% para crianças abaixo de 16 anos.

Esse dado é interessante de ser analisado, visto que, segundo alguns estudos, o limiar radiográfico que os dentistas utilizam para intervir por meio de um tratamento do tipo restaurador é muito variável e parece estar mudando [El-Mowafy & Lewis, 1993; Mejàre et al., 1999a]. Mejàre et al. [1999a], investigando qual era o limiar radiográfico para o qual um grupo de 575 dentistas indicaria um tratamento do tipo invasivo para superfícies proximais, observou que 42% dos examinadores instituiriam esse tipo de tratamento, se a lesão cáries proximal alcançasse o terço externo de dentina enquanto que 52% se a lesão alcançasse a metade da espessura de dentina. Comparando esses dados com os da tabela 5,

se todas as lesões que apresentassem radiolucência no terço externo de dentina fossem restauradas, 61,5% não estariam cavitadas, portanto, haveria uma alta porcentagem de sobretratamento, ou seja, decisões falso-positivas.

Os resultados deste estudo indicam que a maioria das lesões não-cavitadas não foi diagnosticada pelos métodos avaliados, entretanto, quando o resultado dos métodos avaliados era positivo para a presença de lesões cariosas, a probabilidade dessas lesões estarem presentes a partir dos critérios utilizados neste estudo foi alta, traduzida pelos altos valores de predição positiva.

Atualmente, com o aumento da prevalência das lesões não cavitadas [Akpata et al. 1996; Ismail, 1997], é importante que estudos avaliem formas de se aperfeiçoar a utilização desses métodos, a fim de melhorar seu desempenho para o diagnóstico desse tipo de lesão.

Enquanto não se desenvolvem métodos de diagnóstico mais precisos para se avaliar o estado superficial das lesões cariosas proximais; quando houver dúvida, através dos métodos tradicionais de diagnóstico, é importante que o clínico submeta os dentes à separação interdental. Desta forma, o dentista poderá estar promovendo o melhor tratamento e prognóstico à saúde bucal do paciente.

AGRADECIMENTOS

Os autores agradecem aos diretores e funcionários da EEPG Cesarino Borba e aos voluntários que participaram deste estudo, e também pelo apoio da Fundação de Amparo à Pesquisa do Estado de São Paulo (FAPESP, processo 99/11941-1).

REFERÊNCIAS BIBLIOGRÁFICAS

- Akpata ES, Farid MR, Al-Saif, K, Roberts EAU: Cavitation at radiolucent areas on proximal surfaces of posterior teeth. *Caries Res* 1996;30:313-316.
- Bille J, Thystrup A: Radiographic diagnosis and clinical tissue change in relation to treatment of approximal carious lesions. *Caries Res* 1982;16:1-6.
- Bratthal D, Hänsel Petersson G, Sundberg H: Reasons for the caries decline: what do the experts believe? *Eur J Oral Sci* 1996;104:416-422.
- Choksi SK, Brady JM, Dang DH, Rao MS: Detecting approximal dental caries with transillumination: a clinical evaluation. *J Am Dent Assoc* 1994;125: 1098-1102.
- de Araujo, FB, Rosito DB, Toigo E, dos Santos CK: Diagnosis of approximal caries: Radiographic versus clinical examination using tooth separation. *Am J Dent* 1992;5:245-248.
- de Liefde, B. The decline of caries in New Zealand over the past 40 years: *N Z Dent J* 1998;94:109-113
- Deery C, Care R, Chesters R, Huntington E, Stelmachonoka S, Gudkina Y: Prevalence of dental caries in Latvian 11-to15-years old children and the enhanced diagnostic yield of temporary tooth separation, FOTI and electronic caries measurement. *Caries Res* 2000;34:2-7.
- Douglas CW: Evaluating diagnosis tests. *Adv Dent Res* 1993; 7: 66-69.
- Downer MC. The caries decline. A comment in light of the UK experience. *Eur J Oral Sci* 1996;104:433-435.

El-Mowafy OM, Lewis DW: Restorative decision making by Ontario dentists. *J Can Dent Assoc* 1993;59:305-316.

Fleiss JL, Fischman SL, Chilton NW, Park MH. Reliability of discrete measurements in caries trials. *Caries Res* 1979;13:23-31.

Friedman J, Marcus MI: Transillumination of the oral cavity with use of fiber optics. *J Am Dent Assoc* 1970;80:801-809.

Hintze H, Wenzel A, Danielsen B. Reliability of visual examination, fibre-optic transillumination, and bite-wing radiography, and reproducibility of direct visual examination following tooth separation for the identification of cavitated carious lesions in contacting approximal surfaces. *Caries Res* 1998;32:204-209.

Ismail AI, Brodeur JM, Gagnon P, Payette M, Picard D, Hamalian T, Olivier M, Eastwood BJ: Prevalence of non-cavitated and cavitated carious lesions in a random sample of 7-9 year old schoolchildren in Montreal, Quebec. *Community Dent Oral Epidemiol* 1992;20:250-255.

Ismail AI: Clinical diagnosis of precavitated carious lesions. *Community Dent Oral Epidemiol* 1997; 25:13-23.

James PMC. Editorial. *Community Dent Health*, 1989;6:1-2.

Kidd EAM, Pitts NB: A reappraisal of the value of the bitewing radiograph in the diagnosis of posterior caries. *Br Dent J* 1990;169:195-200.

Lunder N, von der Fehr ER: Approximal cavitation related to bite-wing image and caries activity in adolescents. *Caries Res* 1996;30:143-147.

Machiulskiene V, Nyvad B, Baelum V: A comparison of clinical and radiographic caries diagnoses in posterior teeth of 12-years-old Lithuanian children. *Caries Res* 1999;33:340-348.

Mejäre I, Gröndahl HG, Carlstedt K, Grever AN, Ottosson E: Accuracy at radiography and probing for the diagnosis of proximal caries. *Scand J Dent Res* 1985;93: 178-184.

Mejäre I, Källestal C, Stenlund H: Incidence and progression of approximal caries from 11 to 22 years of age in Sweden: a prospective radiographic study. *Caries Res* 1999;33:340-348.

Mejäre I, Malmgren B: Clinical and radiographic appearance of proximal carious lesions at the time of operative treatment in young permanent teeth. *Scand J Dent Res* 1986;94:19-26.

Mejäre I, Sundberg H, Espelid I, Tveit AB: Caries assessment and restorative treatment thresholds reported by Swedish dentists. *Acta Odontol Scand* 1999a;57:149-154.

Ministério da Saúde. Levantamento Epidemiológico em Saúde Bucal: Brasil, zona urbana, 1986. Divisão Nacional de Saúde Bucal & Fundação Serviços de Saúde Pública. Série C, Estudos e Projetos, 4. Brasília, 1988, 137 p.

Mitropoulos CM, Worthington HV: The effect of different light sources on measuring the prevalence of dental caries. *Community Dent Health* 1984;1:111-114.

Mitropoulos CM: A comparison of fibre optic transillumination in the diagnosis of posterior approximal caries in clinical trials. *Caries Res* 1985;19:379-384.

Murray JJ: Comments on results reported at the second international conference "changes in caries prevalence". *Int Dent J* 1994;44:457-458.

Obry-Musset AM, Cahen PM, Turlot JC, Frank RM: Approximal caries diagnosis in epidemiological studies: Transillumination or bitewing radiographs? *J Biol Buc* 1988;16:13-17.

Peers A, Hill FJ, Mitropoulos CM, Holloway PJ: Validity and reproducibility of clinical examination, fibre-optic transillumination, and bite-wing radiology for the diagnosis of small approximal carious lesions: an in vitro study. *Caries Res* 1993;27:307-311.

Petersson HG, Bratthall D: The caries decline: a review of reviews. *Eur J Oral Sci* 1996; 104:436-443.

Petersson LG, Svanholm I, Andersson H, Magnusson K: Approximal caries development following intensive fluoride mouthrinsing in teenagers. A 3-year radiographic study. *Eur J Oral Sci* 1998;106:1048-1051.

Pitts NB, Longbottom C: Temporary tooth separation with special reference to the diagnosis and preventive management of equivocal approximal carious lesions. *Quintessence Int* 1987;18:563-573.

Pitts NB, Rimmer PA: An in vivo comparison of radiographic and directly assessed clinical caries status of posterior approximal surfaces in primary and permanent teeth. *Caries Res* 1992, 26:146-152.

Pitts NB: Diagnostic methods for caries: what is appropriate when? *J Dent* 1991;19:377-382.

Ratledge DK, Kidd EAM, Beighton D. A clinical and microbiological study of approximal carious lesions. *Caries Res* 2001; 35:3-7.

Rimmer PA, Pitts NB: Temporary elective tooth separation as a diagnostic in general dental practice. *Br Dent J* 1990;169:87-92.

Rugg-Gunn AJ. Aproximal carious lesions. A comparison of the radiological and clinical appearances. *Br Dent J* 1972; 133:481-483.

Ruiken HMHM, Truin GJ, König KG, Elvers JWH: An evaluation of agreement between clinical and radiographical diagnosis of approximal carious lesions. *Caries Res* 1986; 20: 451-457.

Seddon RP: The detection of cavitation in carious approximal surfaces in vivo by tooth separation, impression and scanning electron microscopy. *J Dent* 1989;17:117-120.

SESI – Estudo Epidemiológico sobre prevenção da cárie dental em crianças de 3 a 14 anos. Serviço Social da Indústria, Departamento Nacional. Brasília, 1995.

Sidi AD, Naylor, MN: A comparison of bitewing radiography and interdental transillumination as adjuncts to the clinical identification of approximal caries in posterior teeth. *Br Dent J* 1988;164:15-18.

Stephen KW, Russell JI, Creanor SL, Burchell CK: Comparison of fibre optic transillumination with clinical and radiographic caries diagnosis. *Community Dent Oral Epidemiol* 1987;15:90-94.

Stephens RG, Kogon SL, Reid JA: Non-invasive therapy for proximal enamel caries. An expanded role for bitewing radiography. *J Can Dent Assoc* 1987; 53:619-622.

Sudberg H: Changes in the prevalence of caries in children and adolescents in Sweden 1985-1994. *Eur J Oral Sci* 1996;104:470-476.

Vaarkamp J, ten Bosh JJ, Verdonshot EH, Bronkhorst EM: The real performance of Bitewing Radiography and Fiber-Optic Transillumination in Approximal caries diagnosis. *J Dent Res* 2000; 79:1747-1751.

4 CONSIDERAÇÕES FINAIS

A partir dos dados dos estudos do presente trabalho, verificou-se que o diagnóstico das lesões cáries em superfícies oclusais e proximais, através dos métodos de diagnóstico avaliados é, atualmente, uma tarefa complexa e que exige do profissional um bom conhecimento, das características anátomo-patológicas da lesão, além das propriedades dos métodos de diagnóstico disponíveis.

Cada dentista pode apresentar uma visão diferente da relação entre as características clínicas e/ou radiográficas e o grau de penetração da lesão, principalmente em relação às superfícies oclusais, as quais apresentam uma complexa configuração anatômica, dificultando, portanto, o correto diagnóstico. Além disso, os profissionais podem apresentar conceitos diferentes da efetividade dos métodos de tratamento disponíveis. Esses fatores podem gerar, portanto, uma falta de uniformidade em relação ao diagnóstico e indicação de tratamento entre diferentes examinadores, quando examinando uma mesma amostra, fato este, que foi verificado no estudo do presente no **Capítulo 1**.

A falta de reprodutibilidade inter e intra-examinador e os valores de sensibilidade de baixos a moderados, verificados quando se utiliza os métodos tradicionais para o diagnóstico de lesões cáries oclusais são fatores que devem estimular o aperfeiçoamento dos métodos tradicionais e a elaboração de novos métodos de diagnóstico. Através dos dados do **Capítulo 2**, verificou-se que o

diagnóstico realizado através do exame clínico apresentou os piores valores de reprodutibilidade, em relação aos exames videoscópico, FOTI e laser fluorescente.

O FOTI apresentou os maiores valores de especificidade entre todos os exames realizados, podendo ser um bom adjunto ao clínico, com boa relação custo-benefício. O exame videoscópico apresentou valores de sensibilidade, apenas um pouco maiores que o exame visual e, portanto, com uma baixa relação custo-benefício. O exame DIAGNOdent apresentou os melhores valores de sensibilidade para esmalte e dentina, às custas de um número elevado de diagnósticos falso-positivos. Apesar de identificar qualquer alteração na superfície, podendo ser útil na identificação de lesões em estágio iniciais, para que haja uma decisão de tratamento invasivo, devido ao diagnóstico de lesão alcançando a dentina, a partir deste método, deve-se levar em consideração o resultado de outros métodos auxiliares. Desta forma, apesar de parecer ser um aparelho promissor, novos estudos devem ser realizados a fim de se estimar seu desempenho em relação aos métodos tradicionais.

A avaliação de métodos de diagnóstico tradicionais para o diagnóstico de cárie em superfícies proximais também deve ser reconsiderada, devido ao fato de se observar um aumento relativo da prevalência de lesões cáries não cavitadas também nestas superfícies, as quais não são facilmente diagnosticadas através dos métodos disponíveis aos clínicos. Através da análise dos dados do **Capítulo 3**, verificou-se que os exames clínico, FOTI e radiográfico apresentaram baixos valores de sensibilidade para o diagnóstico das lesões não-cavitadas em relação ao exame de separação interdental, o que gerou um grande número de

diagnósticos falso negativos. O exame radiográfico foi o que identificou o maior número de lesões não cavitadas e cavitadas em relação aos métodos clínico e FOTI, devendo ser considerado um importante método para identificação de lesões cariosas nessas superfícies. Entretanto, enquanto não se desenvolvem métodos de diagnóstico precisos para se avaliar o estado superficial das lesões cariosas proximais, sugere-se que quando houver dúvida, através dos métodos avaliados, que o clínico submeta os dentes à separação interdental e visualização direta das superfícies, a fim de minimizar possíveis erros de indicação de tratamento. Desta forma, o dentista estará promovendo o melhor prognóstico à saúde bucal do paciente.

REFERÊNCIAS BIBLIOGRÁFICAS*

AKPATA, E.S. *et al.* Cavitation at radiolucent areas on proximal surfaces of posterior teeth. **Caries Res**, Basel, v.30, n.5, p.313-316, Sept./Oct. 1996.

ATTRILL, D.C.; ASHEY, P.F. Occlusal caries detection in primary teeth: a comparison of DIAGNOdent with conventional methods. **Br Dent J**, London, v.190, n.8, p.440-443, Apr. 2001.

BADER, J.D.; BROWN, J.P. Dilemmas in caries diagnosis. **J Am Dent Assoc**, Chicago, v.124, n.6, p.48-50, June 1993.

BARBAKOW, F.; IMFELD, T.; LUTZ, F. Enamel remineralization: How to explain it to patients. **Quintessence Int**, Berlin, v.22, n.5, p.341-347, May 1991.

BRASIL. Ministério da Saúde. Divisão Nacional de Saúde Bucal. **Levantamento epidemiológico em saúde bucal** : Brasil, zona urbana, 1986. Brasília, 1988. 137p.

BRATTHAL, D.; HÄNSEL-PETERSSON, G.; SUNDBERG, H. Reasons for the caries decline: what do the experts believe? **Eur J Oral Sci**, Copenhagen, v.104, n.4, p.416-422, Aug. 1996.

BRUNELLE, J.A.; CARLOS, J.P. Changes in the prevalence of dental caries in US schoolchildren, 1961-1980. **J Dent Res**, Washington, v.61, Special Issue, p.1346-1351, 1982.

* De acordo com a NBR 6023, de 2000, da Associação Brasileira de Normas Técnicas (ABNT).
Abreviatura dos periódicos em conformidade com o "Medline".

CAMPOS, J.A.D.B.; CORDEIRO, R.C.L. Validade do diagnóstico de lesões de cárie em faces oclusais de dentes permanentes jovens. **Rev Assoc Paul Cir Dent**, São Paulo, v.54, n.1, p.35-39, jan./fev. 2000.

CARVALHO, J.C.; EKSTRAND, K.R.; THYSTRUP, A. Dental plaque and caries on occlusal surfaces of first permanent molars in relation to stage of eruption. **J Dent Res**, Washington, v.68, n.5, p.773-779, May 1989.

CHRISTENSEN, G.J. Intraoral television cameras: presenting a major new use. **J Am Dent Assoc**, Chicago, v.125, n.4, p.439-442, Apr. 1994.

CLARKSON, J.J.; McLOUGHLIN, J. Role of fluoride in oral health promotion. **Int Dent J**, London, v.50, n.3, p.119-128, June 2000.

CORTES, D.F. *et al.* An in vitro comparison of the ability of fibre-optic transillumination, visual inspection and radiographs to detect occlusal caries and evaluate lesion depth. **Caries Res**, Basel, v.34, n.6, p.443-447, Nov./Dec. 2000.

CURY, J.A. Uso do flúor e controle da cárie como doença. *In*: BARATIERI, L.N. *et al.* **Odontologia restauradora** : fundamentos e possibilidades. São Paulo: Santos, 2001. cap.2, p.34-68.

de LIEFDE, B. The decline of caries in New Zealand over the past 40 years. **N Z Dent J**, Dunedin, v.94, n.417, p.109-113, Sept. 1998.

DEERY, C. *et al.* Prevalence of dental caries in Latvian 11-to 15 –year-old children and the enhanced diagnostic yield of temporary tooth separation, FOTI and electronic caries measurement. **Caries Res**, Basel, v.34, n.1, p.2-7, Jan./Feb. 2000.

DOUGLASS, C.W.; MACNEIL, B.J. Clinical decision analysis methods applied to diagnostic tests in dentistry. **J Dent Educ**, v.47, n.11, p.708-712, Nov. 1983.

ECCLES, M.F.W. The problem of occlusal caries and its current management. **N Z Dent J**, Dunedin, v.85, n.380, p.50-55, Apr. 1989.

EKSTRAND, K.R.; OVIST, V.; THYSTRUP, A. Light microscope study of the effect of probing in occlusal surfaces. **Caries Res**, Basel, v.21, n.4, p.368-374, July/Aug. 1987.

FEJERSKOV, O.; THYLSTRUP, A.; LARSEN, M.J. Rational use of fluorides in caries prevention. A concept based on possible cariostatic mechanisms. **Acta Odontol Scand**, Oslo, v.39, n.4, p.241-249, 1981. Review.

FENNIS-IE, Y.L.; VERDONSCHOT, E.H.; VAN'T HOF, M.A. Performance of some diagnostic systems in the prediction of occlusal caries in permanent molars in 6- and 11-year-old children. **J Dent**, Oxford, v.26, n.5, p.403-408, July/Aug. 1997.

FRIEDMAN, J.; MARCUS, M.I. Transillumination of the oral cavity with use of fiber optics. **J Am Dent Assoc**, Chicago, v.80, n.4, p.801-809, Apr. 1970.

GLASS, R.L. The First International Conference on the declining prevalence of dental caries. **J Dent Res**, Washington, v.61, Special Issue, p.1304-1383, 1982.

HINTZE, H.; WENZEL, A.; DANIELSEN, B. Reliability of visual examination, fibre-optic transillumination, and bite-wing radiography, and reproducibility of direct visual examination following tooth separation for the identification of cavitated carious lesions in contacting approximal surfaces. **Caries Res**, Basel, v.32, n.3, p.204-209, May/June 1998.

HUJOEL, P.P. *et al.* Do caries explorers transmit infections whit persons? An evaluation of second molar caries onsets. **Caries Res**, Basel, v.29, n.6, p.461-466, Nov./Dec. 1995.

JACKSON, D. The clinical diagnosis of dental caries. **Br Dent J**, London, v.88, n.3, p.207-213, 1950.

KAY, E.J. *et al.* Preliminary investigation into the validity of dentist's decisions to restore occlusal surfaces of permanent teeth. **Community Dent Oral Epidemiol**, Copenhagen, v.16, n.7, p.91-94, Apr. 1987.

KETLEY, C.E.; HOLT, R.D. Visual and radiographic diagnosis of occlusal caries in first permanent molars and in second primary molars. **Br Dent J**, London, v.174, n.10, p.364-370, May 1993.

KIDD, E.A.M.; RICKETTS, D.N.J.; PITTS, N.B. Occlusal caries diagnosis: a changing challenge for clinicians and epidemiologists. **J Dent**, Oxford, v.21, n.6, p.323-337, Dec. 1993.

KOLOURIDES, T.; CAMERON, B. Enamel remineralization as a factor in the pathogenesis of dental caries. **J Oral Pathol**, Copenhagen, v.9, n.5, p.255-269, Sept. 1980.

KÖNIG, K.G. Dental morphology in relation to caries resistance with special reference to fissures as susceptible areas. **J Dent Res**, Washington, v.42, n.1, p.461-476, Jan./Feb. 1963.

LOESCHE, W.J.; SVANBERG, M.L.; PAPE, H.R. Intraoral transmission of "Streptococcus mutans" by a dental explorer. **J Dent Res**, Washington, v.58, n.8, p.1765-1770, Aug. 1979.

LONGBOTTOM, C.; PITTS, N.B. An initial comparison between endoscopic and conventional methods of caries diagnosis. **Quintessence Int**, Berlin, v.21, n.7, p.531-540, July 1990.

LUSSI, A. Comparison of different methods for the diagnosis of fissure caries without cavitation. **Caries Res**, Basel, v.27, n.5, p.409-414, Sept./Oct. 1993.

LUSSI, A. Validity of diagnostic and treatment decisions of fissure caries. **Caries Res**, Basel, v.25, n.4, p.296-303, July/Aug. 1991.

LUSSI, A. *et al.* Clinical performance of a laser fluorescent device for detection of occlusal caries lesions. **Eur J Oral Sci**, Copenhagen, v.109, n.1, p.14-19, Feb. 2001.

MACHIULSKIENE, V.; NYVADM, B.; BAELUM, V. A. comparison of clinical and radiographic caries diagnoses in posterior teeth of 12-years-old Lithuanina children. **Caries Res**, Basel, v.33, n.5, p.340-348, Sept./Oct. 1999.

MARTHALER, T.M. A standardized system of recording dental conditions. **Helv Odontol Acta**, Zurich, v.10, n.1, p.1-18, Apr. 1966.

MEJÅRE, I.; MALMGREN, B. Clinical and radiographic appearance of proximal carious lesions at the time of operative treatment in young permanent teeth. **Scand J Dent Res**, Copenhagen, v.94, n.1, p.19-26, Feb. 1986.

MEJÅRE, I.; KÄLLESTAL, C.; STENLUND, H. Incidence and progression of approximal caries from 11 to 22 years of age in Sweden: a prospective radiographic study. **Caries Res**, Basel, v.33, n.2, p.340-348, Mar./Apr. 1999.

MILICICH, G. Clinical applications of new advances in occlusal caries diagnosis. **N Z Dent J**, Dunedin, v.96, n.423, p.23-26, Mar. 2000.

MITROPOULOS, C.M. The use of fibre-optic-transillumination in the diagnosis of posterior approximal caries in clinical trials. **Caries Res**, Basel, v.19, n.4, p.379-384, July/Aug. 1985.

MURRAY, J.J. Comments on results reported at the second international conference "Changes in caries Prevalence". **Int Dent J**, London, v.44, n.4, Supplement 1, p.457-458, Aug. 1994.

NYTUM, R.B.; RAADAL, M.; ESPELID, I. Diagnosis of dentin involvement in occlusal caries based on visual and radiographic examination of the teeth. **Scand J Dent Res**, Copenhagen, v.100, n.3, p.144-148, June 1992.

OBRY-MUSSET, A.M. *et al.* Approximal caries diagnosis in epidemiological studies: Transillumination or bitewing radiographs? **J Biol Buccale**, Paris, v.16, n.1, p.13-17, Mar. 1988.

OLIVEIRA, M.A.F.; ASSUNÇÃO, I.V; SÁ, G.T.C. Diagnóstico e tratamento da superfície oclusal: divergência entre examinadores. **Rev ABO Nac**, São Paulo, v.7, n.5, p.279-284, out./nov. 1999.

PENNING, C.; VAN AMERONGEN, J.P.; SEEF, R.E. Validity of probing for fissures caries diagnosis. **Caries Res**, Basel, v.26, n.6, p.445-449, Nov./Dec. 1992.

PEREIRA, A.C. *et al.* Diagnóstico de cárie e decisão de tratamento entre cirurgiões dentistas. **ROBRAC**, Goiânia, v.9, n.20, p.40-44, dez. 2000.

PETERSSON, L.G. *et al.* Approximal caries development following intensive fluoride mouthrinsing in teenagers. A 3-year radiographic study. **Eur J Oral Sci**, Copenhagen, v.106, n.6, p.1048-1051, Dec. 1998.

PITTS, N.B. Diagnostic methods for caries: what is appropriate when? **J Dent**, Oxford, v.19, n.6, p.377-382, Dec. 1991a.

PITTS, N.B. Diagnostic tools and measurements - impact on appropriate care. **Community Dent Oral Epidemiol**, Copenhagen, v.25, n.1, p.24-35, Feb. 1997.

PITTS, N.B. The diagnosis of dental caries. 1. Diagnostic methods for assessing buccal, lingual and occlusal surfaces. **Dent Update**, London, v.18, n.9, p.393-396, Nov. 1991b.

PITTS, N.B.; LONGBOTTOM, C. Temporary tooth separation with special reference to the diagnosis and preventive management of equivocal approximal carious lesions. **Quintessence Int**, Berlin, v.18, n.8, p.563-573, Aug. 1987.

PITTS, N.B.; RIMMER, P.A. An in vivo comparison of radiographic and directly assessed clinical caries status of posterior approximal surfaces in primary and permanent teeth. **Caries Res**, Basel, v.26, n.2, p.146-152, Mar./Apr. 1992.

RATLEDGE, D.K.; KIDD, E.A.M.; BEIGHTON, D. A clinical and microbiological study of approximal carious lesions. Part 1: the relationship between cavitation, radiographic lesion depth, the site-specific gingival index and the level of infection of the dentine. **Caries Res**, Basel, v.35, n.1, p.3-7, Jan./Feb. 2001.

RIMMER, P.A.; PITTS, N.B. Temporary elective tooth separation as a diagnostic in general dental practice. **Br Dent J**, London, v.169, n.3, p.11-25, Aug. 1990.

RIPA, L.W.; LESKE, G.S.; VARMA, A.O. Longitudinal study of the caries susceptibility of occlusal and proximal surfaces of first permanent molars. **J Public Health Dent**, Richmond, v.48, n.1, p.8-13, Winter 1988.

RUGG-GUNN, A.J.; HOLLOWAY, P.J.; DAVIES, T.G.H. Caries Prevention by daily fluoride mouthrinsing. Report of a three year clinical trial. **Br Dent J**, London, v.135, n.8, p.353-360, Oct. 1973.

RUIKEN, H.M.; KONIG, K.; TRUIN, G.J. Longitudinal study of dental caries development in Dutch children aged 8-12 years. **Community Dent Oral Epidemiol**, Copenhagen, v.14, n.1, p.53-56, Feb. 1986.

SAWLE, R.F.; ANDLAW, R.J. Has occlusal caries become more difficult to diagnose? A study comparing clinically undetected lesions in molar teeth of 14-16-year old children in 1974 and 1982. **Br Dent J**, London, v.164, n.7, p.209-211, Apr. 1988.

SEDDON, R.P. The detection of cavitation in carious approximal surfaces in vivo by tooth separation, impression and scanning electron microscopy. **J Dent**, Oxford, v.17, n.3, p.117-120, June 1989.

SERVIÇO SOCIAL DA INDÚSTRIA – SESI. **Estudo epidemiológico sobre prevalência de cárie dental em crianças de 3 a 14 anos, Brasil 1993**. Brasília, 1996. 52p.

SHI, X.Q.; WELANDER, U.; ANGMAR-MANSSON, B. Occlusal caries detection with Kavo DIAGNOdent and radiography. An in vitro comparison. **Caries Res**, Basel, v.34, n.2, p.151-158, Mar./Apr. 2000.

SIDI, A.D.; NAYLOR, M.N. A comparison of bitewing radiography and interdental transillumination as adjuncts to the clinical identification of approximal caries in posterior teeth. **Br Dent J**, London, v.164, n.1, p.15-18, Jan. 1988.

SIGURJÓNS, H.; MAGNÚSDÓTTIR, M.O.; HOLBROOK, W.P. Cariogenic bacteria in a longitudinal study of approximal caries. **Caries Res**, Basel, v.29, n.1, p.42-45, Jan./Feb. 1995.

SILVA, B.B.; MALTZ M.; FRANCO, F. Diagnóstico e tratamento da cárie de superfície oclusal: variação entre examinadores. **Rev Assoc Paul Cir Dent**, São Paulo, v.48, n.1, p.1231-1234, jan./fev. 1994.

STAHL, J.W.; KATZ, R.V. Occlusal dental caries incidence and implications for sealant programs in a US College student population. **J Public Health Dent**, Richmond, v.53, n.4, p.212-218, Fall 1993.

TEN CATE, J.M. Review on fluoride, with special emphasis on calcium fluoride mechanisms in caries prevention. **Eur J Oral Sci**, Copenhagen, v.105, n.5, p.461-465, Oct. 1997. Review.

THYSTRUP, A.; BRUUN. C.; HOLMEN, L. In vivo caries models - mechanisms for caries initiation and arrestment. **Adv Dent Res**, Washington, v.8, n.2, p.144-165, July 1994.

TVEIT, A.B.; ESPELID, I.; TVEIT, A. Clinical diagnosis of occlusal dentin caries. **Caries Res**, Basel, v.28, n.5, p.368-372, Sept./Oct. 1994.

VAN AMERONGEM, J.P. *et al.* An in vitro assessment of the extent of caries under small occlusal cavities. **Caries Res**, Basel, v.26, n.2, p.89-93, Mar./Apr. 1992.

VAN DORP, C.S.; EXTERKATE, R.A.; TEN CATE, J.M. The effect of dental probing on subsequent enamel demineralization. **ASDC J Dent Child**, Chicago, v.55, n.5, p.3343-3347, Sept./Oct. 1988.

VERDONSCHOT, E.H. *et al.* Developments in caries diagnosis and their relationship to treatment decisions and quality of care. ORCA Saturday Afternoon Symposium. **Caries Res**, Basel, v.33, n.1, p.32-40, Jan./Feb. 1999.

VERDONSCHOT, E.H. *et al.* Performance of some diagnostic system in examinations for small occlusal carious lesions. **Caries Res**, Basel, v.26, n.1, p.59-64, Jan./Feb. 1992.

WEERHEIJM, K.L.; GROEN, H.J.; BAST, A.J. Clinically undetected occlusal dentine caries: a radiographic comparison. **Caries Res**, Basel, v.26, n.4, p.305-309, July/Aug. 1992.

WEERHEIJM, K.L.; VAN AMERONGEN, W.E.; EGGINK, C.O. The clinical diagnosis of occlusal caries: a problem. **ASDC J Dent Child**, Chicago, v.56, n.3, p.196-200, May/June 1989.

WENZEL, A.; FEJERSKOV, O. Validity of diagnosis of questionable caries lesions in occlusal surfaces of extracted third molars. **Caries Res**, Basel, v.26, n.3, p.188-194, May/June 1992.

YASSIN, O.M. In vitro studies of the effect of a dental explorer on the formation of an artificial carious lesions. **ASDC J Dent Child**, v.62, n.2, p.111-117, Mar./Apr. 1995.

ANEXO A

Ficha para anotação do diagnóstico e decisão de tratamento sugerido pelos dentistas

EXAME DIAGNÓSTICO NO MANEQUIM “PAULO” – PERGUNTAS:

1) Você acha que há cárie presente na face oclusal no dente em exame?

S) sim N) não, a superfície está hígida

Se **sim**, responda: E) cárie em esmalte D) cárie atingindo a dentina

2) Realizaria algum tipo de tratamento nesta superfície? S) sim N) não

3) Qual tipo de tratamento?

a) Restauração em amálgama

b) Restauração em resina

c) Selante invasivo

d) Selante não invasivo

e) ATF

18	17	16	15	14

24	25	26	27	28

48	47	46	45	44

34	35	36	37	38

ANEXO B

Termo de Consentimento Livre e Esclarecido dos responsáveis pelos alunos



UNIVERSIDADE ESTADUAL DE CAMPINAS
FACULDADE DE ODONTOLOGIA DE PIRACICABA



TERMO DE CONSENTIMENTO LIVRE E ESCLARECIDO

Sr(a) responsável pelo(a) menor _____

O Cirurgião dentista **Fábio Luiz Mialhe**, Pós-Graduando da Faculdade de Odontologia de Piracicaba/UNICAMP vem por meio desta solicitar a autorização dos responsáveis, para que possa examinar a boca de seu/sua filho (a) através do exame clínico, radiográfico e um aparelho de luz, para o diagnóstico de cáries. É importante ressaltar que os exames não causam nenhum tipo de dor nem desconforto. Ao fim dos exames, se alguns dos métodos indicar que alguma superfície entre os dentes apresenta cáries, será colocado um pequeno pedacinho de borracha, entre eles, que será retirado pelo dentista já no dia seguinte, a fim de possibilitar um exame mais apurado com relação a profundidade da cárie.

Terminado os exames, os participantes receberão uma aplicação de flúor e os responsáveis receberão um prontuário, com o resultado dos exames e da condição da saúde bucal de seu/sua filho (a). Se for detectada alguma cárie em seu/ sua filho (a), o examinador principal ficará disponível para tratá-las gratuitamente se assim os responsáveis desejarem, sendo que para isto, entrará em contato com os mesmos, marcando um horário para o(a)s jovens serem atendido(a)s dentro da própria escola. Não serão tratados casos de necessidade de prótese, colocação de aparelho ou tratamento de canal. Gostaríamos de deixar claro que seu/sua filho(a) não é obrigado (a) a participar, entretanto, seria muito importante para o nosso estudo. Qualquer dúvida, o Sr(a) poderá entrar em contato com o dentista responsável. Para isto, favor telefonar discando 0800 123124 (ligação gratuita que pode ser feita até de orelhão, para a central) e após a telefonista atender, dar o número 420045 (número do BIP do dentista) e deixar o recado para **Fábio** com nome e telefone, que o Mestrando retornará a ligação o mais breve possível.

CONCORDO COM O QUE FOI SOLICITADO:

Nome do responsável pelo menor:

Assinatura e data: