

**CELSO AUGUSTO MALUF SANSEVERINO**

**INDICADORES PRECOSES DE DISFUNÇÃO  
TEMPOROMANDIBULAR E IDENTIFICAÇÃO DE SINAIS  
E SINTOMAS EM CRIANÇAS E ADOLESCENTES**

**CAMPINAS**

**Unicamp**

**2010**

**CELSO AUGUSTO MALUF SANSEVERINO**

**INDICADORES PRECOSES DE DISFUNÇÃO  
TEMPOROMANDIBULAR E IDENTIFICAÇÃO DE SINAIS  
E SINTOMAS EM CRIANÇAS E ADOLESCENTES**

Tese de Doutorado apresentada à Pós-Graduação da Faculdade de Ciências Médicas da Universidade Estadual de Campinas, para obtenção do título de Doutor em Saúde da Criança e do Adolescente, área de concentração em Saúde da Criança e do Adolescente.

**ORIENTADORA: PROF<sup>a</sup> DR<sup>a</sup> MARIA APARECIDA AFFONSO MOYSÉS**

**CAMPINAS**

**Unicamp**

**2010**

**FICHA CATALOGRÁFICA ELABORADA PELA  
BIBLIOTECA DA FACULDADE DE CIÊNCIAS MÉDICAS DA UNICAMP**

Bibliotecário: Sandra Lúcia Pereira – CRB-8ª / 6044

Sa58p                      Sanseverino, Celso Augusto Maluf  
                                 Indicadores precoces de disfunção temporomandibular identificação  
de sinais e sintomas em crianças e adolescentes / Celso Augusto  
Maluf Sanseverino. Campinas, SP : [s.n.], 2010.

Orientador : Maria Aparecida Affonso Moysés  
Tese ( Doutorado ) Universidade Estadual de Campinas. Faculdade  
de Ciências Médicas.

1. Articulação temporomandibular - doenças. 2. Ossos faciais –  
crescimento e desenvolvimento. 3. Maloclusão. 4. Mordida  
aberta. 5. Pediatria. 6. Saúde oral. 7. Hábitos orais. I. Moysés,  
Maria Aparecida Affonso. II. Universidade Estadual de Campinas.  
Faculdade de Ciências Médicas. III. Título.

**Título em inglês : “Early indicators of the temporomandibular dysfunction.  
Identification of the signs and symptoms in children and adolescents”**

**Keywords:** • Temporomandibular disorder  
• Facial bones, development and growth  
• Malocclusion  
• Open bite  
• Pediatrics  
• Oral health  
• Mouth habits

**Titulação: Doutor em Saúde da Criança e do Adolescente**  
**Área de concentração: Saúde da Criança e do Adolescente**


**Banca examinadora:**

**Profa. Dra. Maria Aparecida Affonso Moysés**  
**Prof. Dr. Roberto Teixeira Mendes**  
**Prof. Dr. Ricardo Teixeira Mendes**  
**Profa. Dra. Rosa Resegue Ferreira da Silva**  
**Profa. Dra. Ana Cecília Silveira Lins Sucupira**





**Data da defesa: 10-02-2010**

## Banca Examinadora de Tese de Doutorado

Aluno Celso Augusto Maluf Sanseverino



Orientador(a): Prof(a). Dr(a). Maria Aparecida Affonso Moyses

<b>Membros:</b>
 Professor (a) Doutor (a) Roberto Teixeira Mendes
 Professor (a) Doutor (a) Ricardo Mendes Pereira
 Professor (a) Doutor (a) Ana Cecilia Silveira Lins Sucupira
 Professor (a) Doutor (a) Rosa Resegue Ferreira da Silva

Curso de Pós-Graduação em Saúde da Criança e do Adolescente da Faculdade de Ciências Médicas da Universidade Estadual de Campinas.

Data: 10/02/2010

## **DEDICATÓRIA**

*Aos meus pais por tantos ensinamentos...*

*Aos meus sogros por serem pais....*

*À minha esposa pela cumplicidade....*

*Às minhas filhas, expressão de Deus....*

## AGRADECIMENTOS

---

À toda minha equipe, pela competência e dedicação.

Às minhas secretárias, verdadeiramente importantes.

Aos meus pais por me olharem nos olhos.

Aos meus irmãos: Carlos, Maria Angélica, Eliana, Izi, Márcia, Alberto e Mariana, por me ajudarem a crescer.

À minha esposa Nelly pela sabedoria e maturidade.

Às minhas filhas, fonte de amor e de inspiração infinita.

Ao meus queridos amigos, Arthur Magalhães e Edson Ribeiro, por ensinarem que repartir não significa dividir e sim, multiplicar.

Aos funcionários do Ciped em especial, Simone e Tathiane pela importante e fundamental colaboração.

Aos professores do Ciped pelos ensinamentos.

À Prof<sup>a</sup> Dr<sup>a</sup> Maria Aparecida Moysés por compartilhar sua experiência, competência, inteligência e sabedoria.

*“Eu acredito é na rapaziada  
Que segue em frente e segura o rojão  
Eu ponho fé é na fé da moçada  
Que não foge da fera, enfrenta o leão  
Eu vou à luta com essa juventude  
Que não corre da raia a troco de nada  
Eu vou no bloco dessa mocidade  
Que não tá na saudade e constroi  
A manhã desejada...”*

**Gonzaguinha**

## CONSIDERAÇÕES ÉTICAS

---

Esta pesquisa foi delineada tendo como base a resolução 196/96 do Conselho Nacional de Ética sobre pesquisa envolvendo humanos, sendo que “incorpora sob a ótica do indivíduo e das coletividades os quatro referenciais básicos da bioética: autonomia, não maleficência, beneficência e justiça entre outros, e visa assegurar os direitos e deveres que dizem respeito à comunidade científica, aos sujeitos da pesquisa e ao Estado” (CNEP)

Antes de iniciar a coleta de dados, foi apresentada a cada profissional participante o Termo de Consentimento Livre e Esclarecido (TCLE), esclarecendo os objetivos e intuítos da pesquisa. Vale enfatizar que a participação e aceitação de todos os sujeitos foi livre e espontânea, tendo sido esclarecido, antes de seu início, que todos os participantes eram livres para recusar a participação ou mesmo a retirada do consentimento em qualquer fase da pesquisa, sem penalização ou prejuízo para o sujeito ou a instituição por ele representada, com garantia de sigilo e privacidade em relação a qualquer dado ou informação adquirida.



Com o objetivo de identificar e discutir sinais e sintomas de disfunção temporomandibular presentes em crianças e adolescentes durante importante fase do crescimento e desenvolvimento crânio facial, foram selecionados pacientes adultos que não receberam atenção terapêutica necessária e que certamente selaram seu presente, muito diferentemente do que se tivessem sido tratados na infância, de forma preventiva e/ou interceptadora. São casos que possuem características múltiplas de colapso orofacial presente em vários tecidos, identificados como problemas de origem dental, periodontal, das articulações temporomandibulares, assimetrias esqueléticas dos ossos da face, alterações na postura da cabeça e do pescoço e compensações musculares e ligamentares de todo o sistema estomatognático, com consequências nas funções da fala, respiração, mastigação, deglutição, digestão e postura corporal. Sintomas de desconforto e dor crônica, algumas vezes de caráter incapacitante, são comuns e presentes nesses pacientes. Por outro lado, selecionamos alguns casos de crianças com problemas semelhantes aos encontrados nos adultos estudados, porém com sinais e sintomas não tão evidentes. Desta vez, foram diagnosticadas e tratadas. Visamos com esse trabalho, alertar todos os profissionais das áreas afins, da importância da identificação precoce de sinais e sintomas que possibilitem uma ação terapêutica mais econômica, previsível e estável, quando comparados aos casos que se apresentam na clínica, após muitos anos, sem diagnóstico ou com uma visão apenas focada na resolução dos problemas locais, sem dar a devida importância para a abrangência de seu significado.

Palavras Chave: Disfunção Temporomandibular; Crianças/Adolescentes; Desenvolvimento orofacial

The objective of this work is to identify and discuss signs and symptoms of temporomandibular disorders present in children and adolescents during the intensive phase of growth and craniofacial development. Adult patients were selected for this work, who did not receive the necessary therapeutic attention and care that certainly defined their present, very differently than if they had been treated in childhood, in a preventive and / or intercepting form. These are cases that have multiple characteristics of oral facial collapse present in various tissues, identified as problems of dental and periodontal origin, temporomandibular joint, skeletal asymmetry of facial bones, changes in posture of the head and neck, and natural ligament and muscle compensation for all of the stomatognathic system, involving consequences on speech, breathing, chewing, swallowing and digestion functions and body posture. Symptoms of discomfort and chronic pain, sometimes of incapacitating character, are common in these patients. Moreover, some cases of children with problems similar to those found in adults studied were selected, but with signs and symptoms that are not so evident. This time they were diagnosed and treated. We aim with this work, to alert all professionals of related areas about the importance of early identification of signs and symptoms to enable a more economical, predictable and stable therapeutic action when compared to cases that are presented at the clinic, after many years without diagnosis or with a vision only focused on solving local problems, without giving due importance to the scope of its meaning.

Keywords: Temporomandibular Disorder; Children / Adolescents; Oral Facial Development

## LISTA DE FIGURAS

---

	<b>PÁG.</b>
<b>Figura 1-</b> Corte sagital do osso condilar.....	41
<b>Figura 2-</b> Disco Articular.....	42
<b>Figura 3-</b> Zona bilaminar.....	43
<b>Figura 4-</b> Vista frontal do músculo pterigoideo lateral.....	44
<b>Figura 5-</b> As fibras do ligamento temporomandibular.....	45
<b>Figura 6-</b> Os ligamentos estilo mandibular e eseno mandibular.....	46
<b>Figura 7-</b> O relacionamento dental fisiológico e as forças oclusais....	47
<b>Figura 8-</b> A oclusão e o posicionamento do côndilo.....	48
<b>Figura 9-</b> A anatomia dental e sua importância na qualidade dental..	48
<b>Figura 10-</b> Curva de Spee.....	49
<b>Figura 11-</b> Curva de Wilson.....	50
<b>Figura 12-</b> Vista no plano frontal dos músculos cervicais.....	51
<b>Figura 13-</b> Vista no plano sagital dos músculos cervicais.....	51
<b>Figura 14-</b> Vista superior do arco mandibular.....	71
<b>Figura 15-</b> Vista frontal do torque vertical e o posicionamento condilar.....	72
<b>Figura 16-</b> Movimento do condilo na abertura de boca.....	74
<b>Figura 17-</b> Movimento condilar no fechamento da boca.....	75
<b>Figura 18-</b> Movimento condilar de abertura e fechamento da boca.....	77
<b>Figura 19-</b> Ciclo vicioso do respirador oral.....	96
<b>Figura 20-</b> Desvio mandibular.....	165
<b>Figura 21-</b> O desvio mandibular para o lado direito.....	166

## LISTA DE FOTOS

---

	<b>PÁG.</b>
<b>Foto 1-</b> Relação dos primeiros molares em Classe I de Angle.....	62
<b>Foto 2-</b> Projeção vestibular dos incisivos superiores.....	62
<b>Foto 3-</b> Classe II – segunda divisão.....	63
<b>Foto 4-</b> Molar em relação Classe III de Angle.....	63
<b>Foto 5-</b> Mordida profunda.....	67
<b>Foto 6-</b> Mordida Aberta Anterior.....	68
<b>Foto 7-</b> Mordida cruzada e a Inversão do relacionamento dental.....	69
<b>Foto 8-</b> Mordida cruzada e evidente desarmonia esquelética e dental.....	73
<b>Foto 9-</b> ATM saudável X ATM com componentes articulares deformados.....	76
<b>Foto 10-</b> Tomografia das ATMs - Deformidade óssea.....	76
<b>Foto 11-</b> Paciente com torques vertical e horizontal.....	82
<b>Foto 12-</b> Dentes posteriores cruzados e inibição da expansão lateral da maxila.....	90
<b>Foto 13-</b> Mordida Aberta Anterior mostrando atresia da Maxila e a ausência de relacionamento dos dentes anteriores.....	119
<b>Foto 14-</b> As características da mordida aberta na criança.....	124
<b>Foto 15-</b> Mordida Aberta Anterior–dificuldade no selamento dos lábios.....	125
<b>Foto 16-</b> Mordida Aberta Anterior com desvio mandibular para o lado direito.....	125

<b>Foto 17-</b>	Aparelho Ortopédico Funcional utilizado no tratamento.....	126
<b>Foto 18-</b>	Tratamento realizado após 12 meses.....	126
<b>Foto 19-</b>	Perfil mostrando a projeção anterior da cabeça.....	127
<b>Foto 20-</b>	Mandíbula retro posicionada e relacionamento dental em Classe II.....	128
<b>Foto 21-</b>	Ressonância mostrando o côndilo retro posicionado e o disco deslocado anteriormente.....	130
<b>Foto 22-</b>	Perfil retrognata e projeção anterior da cabeça e pescoço.....	132
<b>Foto 23-</b>	Relacionamento dental em classe II.....	132
<b>Foto 24-</b>	Aparelho Ortopédico Funcional e o crescimento mandibular...	133
<b>Foto 25-</b>	Término do caso após 14 meses.....	133
<b>Foto 26-</b>	O perfil adquirido após o tratamento x início do caso.....	134
<b>Foto 27-</b>	Foto frontal – paciente prognata.....	135
<b>Foto 28-</b>	Perfil – Ausência do Osso Maxilar.....	136
<b>Foto 29-</b>	Intrabucal – relacionamento dental.....	136
<b>Foto 30-</b>	Desgastes dentais acentuados.....	137
<b>Foto 31-</b>	Fratura: Coroas de prés-molares inferiores esquerdo.....	137
<b>Foto 32-</b>	Prognatismo – Lábio superior estreito.....	141
<b>Foto 33-</b>	Intrabucal – mordida cruzada anterior.....	141
<b>Foto 34-</b>	O cruzamento dental e o crescimento mandibular.....	142
<b>Foto 35-</b>	Mordida descruzada após 13 meses de tratamento.....	142
<b>Foto 36-</b>	Foto frontal–torque vertical e horizontal.....	144
<b>Foto 37-</b>	Traçado Cefalométrico – Importante assimetria esquelética.....	144

<b>Foto 38-</b>	Desvio Mandibular para o lado esquerdo.....	145
<b>Foto 39-</b>	Ressonância comprovando o disco articular deslocado antero medialmente.....	148
<b>Foto 40-</b>	Torque vertical e horizontal para o lado esquerdo.....	150
<b>Foto 41-</b>	Intrabucal – desvio mandibular para o lado esquerdo.....	150
<b>Foto 42-</b>	Aparelho ortodôntico fixo para a correção da má oclusão.....	151
<b>Foto 43-</b>	Finalização de Tratamento – mandíbula alinhada – ATMs saudáveis.....	151
<b>Foto 44-</b>	Assimetria Facial.....	153
<b>Foto 45-</b>	Intrabucal - relação dental cruzada - lado direito.....	153
<b>Foto 46-</b>	Ressonância e travamento dos movimentos mandibulares.....	156
<b>Foto 47-</b>	Aspecto labial na mordida cruzada.....	158
<b>Foto 48-</b>	Intrabucal – cruzamento dental – lado direito.....	158
<b>Foto 49-</b>	Mandíbula Centralizada e Oclusão equilibrada – após 11 meses de tratamento.....	159
<b>Foto 50-</b>	Face Centralizada – Lábios Normalizados.....	159
<b>Foto 51-</b>	Assimetria Facial–Torque Vertical e Horizontal Mandibular.....	161
<b>Foto 52-</b>	Intrabucal – Desvio mandibular para o lado esquerdo e desvio maxilar para o lado direito.....	161
<b>Foto 53-</b>	Face em torque vertical e horizontal.....	165
<b>Foto 54-</b>	Cabeça inclinada no plano frontal na tentativa de compensar as discrepâncias esqueléticas.....	166
<b>Foto 55-</b>	Aparelho ortopedico em posição.Mandíbula alinhada após 11 meses.....	167

<b>Foto 56-</b>	Diferença na postura da cabeça e pescoço-Antes e após tratamento.....	167
<b>Foto 57-</b>	Alterações cervicais evidentes.....	172
<b>Foto 58-</b>	Adolescência e alterações de caráter definitivo.....	173
<b>Foto 59-</b>	A evolução da discrepância com o passar dos anos.....	173
<b>Foto 60-</b>	Mordida profunda–dentes inferiores anteriores não aparecem.....	174
<b>Foto 61-</b>	Observe o desgaste presente nos incisivos inferiores.....	175
<b>Foto 62-</b>	Coroas protéticas mal adaptadas.....	175
<b>Foto 63-</b>	Coroas protéticas superiores, desvio mandibular, perdas dentais.....	176
<b>Foto 64-</b>	Assimetria Facial – Torque Horizontal e Vertical.....	176
<b>Foto 65-</b>	Prótese parcial removível superior, colapso estético, desvio mandibular, torques.....	177

	<b>PÁG.</b>
<b>CONSIDERAÇÕES ÉTICAS</b> .....	<i>xiii</i>
<b>RESUMO</b> .....	<i>xv</i>
<b>ABSTRACT</b> .....	<i>xvii</i>
<b>1- A ARTICULAÇÃO TEMPOROMANDIBULAR</b> .....	<b>35</b>
<b>1.1- O desenvolvimento embrionário da ATM</b> .....	<b>37</b>
1.1.1- Cronologia de desenvolvimento da ATM.....	37
<b>1.2- A articulação sinovial</b> .....	<b>38</b>
<b>1.3- Componentes anatômicos da ATM</b> .....	<b>39</b>
1.3.1- Cavidade articular do osso temporal.....	39
1.3.2. Crescimento e desenvolvimento da fossa glenóide.....	40
1.3.3. Processo condilar – côndilo.....	40
1.3.4- Crescimento e desenvolvimento do côndilo.....	41
1.3.5- A estrutura do osso condilar.....	41
1.3.6- O disco articular.....	42
1.3.7- Zona bilaminar.....	43
1.3.8- Músculo pterigoídeo lateral.....	43
1.3.9- A cápsula articular.....	44
1.3.10- Ligamento temporomandibular.....	44
1.3.11- Ligamentos acessórios.....	45
1.3.12- Os dentes.....	46
<b>1.4- A oclusão</b> .....	<b>46</b>
1.4.1- Posição de máxima intercuspidação.....	47
1.4.2- A superfície oclusal.....	48



1.4.3- Curvas de compensação.....	49
1.4.4- A curva de Spee.....	49
1.4.5- A curva de Wilson.....	50
1.4.6- A oclusão saudável.....	50
1.4.7- A oclusão X músculos da cabeça e pescoço.....	50
<b>2- A DISFUNÇÃO TEMPOROMANDIBULAR.....</b>	<b>53</b>
<b>2.1- Oclusão X ATM.....</b>	<b>57</b>
<b>2.2- A oclusão patológica.....</b>	<b>58</b>
2.2.1- Causas diretas.....	59
2.2.2- Causas indiretas.....	60
<b>2.3- Os planos.....</b>	<b>61</b>
2.3.1- Plano sagital.....	61
2.3.2- Análise da condução oclusal.....	64
2.3.3- Classificação oclusal da dentição decídua.....	64
<b>2.4- A classificação esquelética da face.....</b>	<b>65</b>
<b>2.5- Classificação da face quanto às variações verticais.....</b>	<b>66</b>
2.5.1- A mordida profunda.....	66
2.5.2- A mordida aberta.....	67
2.5.3- A mordida cruzada.....	69
<b>2.6- Plano horizontal.....</b>	<b>70</b>
<b>2.7- Plano vertical.....</b>	<b>70</b>
2.7.1- Torque.....	70
<b>2.8- A visão tridimensional.....</b>	<b>72</b>
<b>2.9- Deslocamento do disco articular.....</b>	<b>73</b>

<b>3- A ATM QUE CHEGA NA CLÍNICA ODONTOLÓGICA.....</b>	<b>79</b>
<b>4- A “AUSÊNCIA” DE ATM EM CRIANÇAS.....</b>	<b>87</b>
<b>5- A PESQUISA.....</b>	<b>101</b>
<b>5.1- A pergunta.....</b>	<b>103</b>
<b>5.2- O método.....</b>	<b>109</b>
5.2.1- Procedimentos metodológicos.....	113
<b>6- OS SUJEITOS.....</b>	<b>117</b>
<b>6.1- Ana, sexo feminino, 39 anos, com Mordida Aberta.....</b>	<b>119</b>
<b>6.2- Carmen, sexo feminino, 52 anos, com Mordida profunda         (CI II dento esquelatal).....</b>	<b>127</b>
<b>6.3- Mateus, sexo masculino, 66 anos, com Prognatismo (CI III)....</b>	<b>135</b>
<b>6.4- Julieta, sexo feminino, 45 anos, com desvio mandibular         (lado esquerdo) .....</b>	<b>144</b>
<b>6.5- Márcio, sexo masculino, 26 anos, com Mordida cruzada, com         desvio mandibular (direito) e Travamento mandibular         (locking).....</b>	<b>153</b>
<b>6.6- Isabela, sexo feminino, 23 anos, com Mordida Cruzada com         desvio mandibular para o lado esquerdo.....</b>	<b>161</b>
<b>7- SINAIS DE RISCOS IDENTIFICADOS.....</b>	<b>169</b>
<b>8- CONSIDERAÇÕES FINAIS.....</b>	<b>179</b>
<b>9- REFERÊNCIAS BIBLIOGRÁFICAS.....</b>	<b>183</b>
<b>10- ANEXO.....</b>	<b>193</b>
<b>Anexo I- Termo de consentimento livre e esclarecido.....</b>	<b>195</b>

# **1- A ARTICULAÇÃO TEMPOROMANDIBULAR**

---

---

## **1.1- O desenvolvimento embrionário da ATM**

A característica mais importante do desenvolvimento da cabeça e do pescoço é a formação dos arcos branquiais que aparecem entre a quinta e sétima semana de maturação intra-uterina, dando dimensão ao aspecto externo do embrião. A articulação temporomandibular será formada a partir do desenvolvimento das estruturas faciais, especialmente côndilo mandibular, disco articular, cápsula articular e cavidade articular (osso temporal), que deverão estar identificados até a décima segunda semana de existência do embrião e que em aproximadamente mais duas semanas, assumem suas formas anatômicas bem definidas (Learreta, 2004). A partir da vigésima segunda semana de desenvolvimento a ATM passa a desempenhar papel funcional na fisiologia fetal, tendo suas dimensões e densidades ósseas em franco progresso associadas à diferenciação dos músculos mastigatórios. A presença de tecido conjuntivo no côndilo, propicia boa condição de irrigação sanguínea, conseqüentemente, facilitando rápido progresso nas dimensões e definições ósseas. Esta característica permanecerá até os 6 meses de vida pós uterina, diminuindo lentamente até atingir a maturidade estrutural. Esta diminuição é natural e conseqüente ao processo funcional de compressão e uso do disco articular, côndilo e osso temporal (Bell,1990).

Ao nascimento, a ATM está absolutamente definida em suas formas, porém ainda rudimentar e de dimensões reduzidas. Alguns autores consideram que o desenvolvimento desta articulação cessa ao redor dos 19 anos de idade, outros acreditam ser em torno dos 25 anos. Praticamente, esta diferença importa pouco para este trabalho, visto que este crescimento é longo e merece cuidados durante toda a vida infantil até a atingir a fase adulta.

### **1.1.1- Cronologia de desenvolvimento da ATM**

A ATM apresenta importantes modificações desde o nascimento até a maturidade esquelética (Dumas et al., 1986). A criança ao nascer é absolutamente edentada e embora as faces articulares das ATMs estejam presentes, elas são

achatadas e pequenas. O processo de desenvolvimento é complexo e não completamente claro. Muitos são os fatores que podem interferir; herança genética, erupção dos dentes, disposição dos dentes, hábitos parafuncionais, hábitos alimentares, doenças presentes e tratamentos executados estão entre as principais causas que possuem força para alterar ou modificar o crescimento e a definição das formas e funções das ATMs. Durante o processo de crescimento, inicialmente ocorre uma acomodação da boca totalmente desdentada, seguida pela erupção dos dentes decíduos que ao completar seu alinhamento, já marcou profundas modificações nas articulações temporomandibulares, que outrora se apresentava absolutamente plana, modificando suas características para formas mais definidas em relação às concavidades e convexidades. Posteriormente, com a troca dos dentes decíduos por permanentes, as características morfológicas deverão se concretizar, acentuando e definindo suas formas.

É fundamental entender que, clinicamente, importantes características estruturais das ATMs podem ser modificadas ou preservadas, de acordo com o momento do desenvolvimento. Importantíssimo de se observar é que mesmo após a maturação e final do crescimento esquelético, trocas estruturais nas superfícies ósseas articulares podem ocorrer a qualquer instante, oriundas de sobrecargas ou traumas frequentes.

## **1.2- A articulação sinovial**

A articulação temporomandibular é caracterizada por ser uma articulação que deve possuir totais condições de movimento e recebimento de cargas. Por estes fatores, se fosse uma articulação ricamente vascularizada e inervada em toda sua extensão, estaria constantemente inflamada e dolorida. Assim, muito do suprimento sanguíneo necessário para a nutrição e metabolismo, é feito pelo líquido sinovial, que por sua vez recebe nutrientes de vasos livres de pressão interarticular. A cápsula articular engloba toda articulação, e mantém o líquido sinovial circunscrito a toda porção interna. O sistema ligamentar da

articulação tem a função de controlar e direcionar os movimentos articulares. O sistema de propriocepção de inibição e excitação da articulação, é mantido pelos sensores espalhados nos ligamentos, músculos e cápsula articular. Ainda, os músculos através de ação coordenada, mantém equilíbrio e o contato entre as superfícies articulares, fazendo força oposta à gravidade, mantendo a postura mandibular.

### **1.3- Componentes anatômicos da ATM**

Os principais componentes anatômicos da articulação temporomandibular são:

Cavidade Articular do Osso Temporal – Eminência Articular (parede posterior e parede anterior), Processo Condilar Mandibular, Disco Articular, Zona Bilaminar, Músculo Pterigóideo Lateral Feixe Superior e Feixe Inferior, Ligamentos Colateral Lateral e Colateral Medial, Ligamento Capsular, Ligamento Temporomandibular, Ligamento Esfenomandibular e Ligamento Estilomandibular.

#### **1.3.1- Cavidade articular do osso temporal**

Localizado entre a base do processo zigomático anteriormente e o meato acústico externo posteriormente, o osso temporal não adquire sua forma sigmóide até depois do nascimento, e é só depois do nascimento que a raiz transversa do zigoma começa a se desenhar. (Mjör, 1990). Essa mudança é coincidente com a aparição dos dentes. É formado anteriormente pela face posterior da eminência articular, centralmente pela cavidade articular propriamente dita, que tem como função alojar passivamente o côndilo e posteriormente pela face posterior da cavidade articular, cujo longo eixo limita-se como o canal auditivo externo, através do osso timpânico. Entre a fossa e a parede posterior surge a fissura petrotimpânica, onde se aloja o nervo corda do tímpano, ramo do nervo

facial. Medialmente, relaciona-se com a espinha do osso esfenóide e lateralmente, com a raiz longitudinal do osso zigomático (Nakazawa & Kamimura, 1991; Navarro et al., 1983).

### 1.3.2- Crescimento e desenvolvimento da fossa glenóide

O tamanho da fossa glenóide aumenta cerca de 20 a 30% após a erupção dos dentes decíduos, aumentando de tamanho após a erupção dos dentes permanentes (Mohl, 1991). O grau de inclinação da parede anterior da cavidade articular, aumenta drasticamente depois da erupção dos dentes decíduos, mostrando a importante e estreita relação dos dentes com as características anatômicas. Indivíduos desdentados, mostram paredes ósseas irregulares e rasas, justificadas pelos fatores traumáticos locais.

### 1.3.3- Processo condilar – côndilo

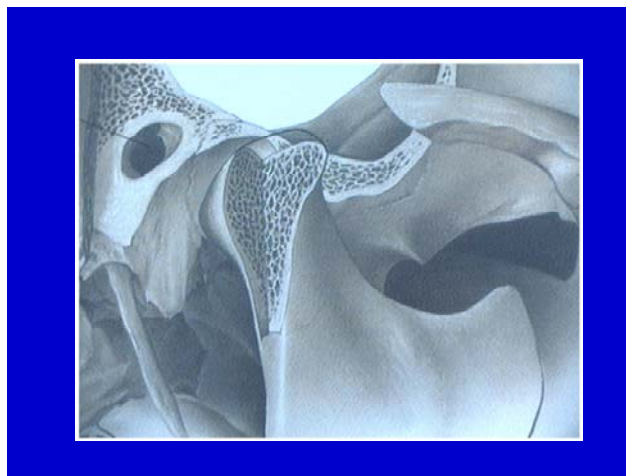
O côndilo tem formato oval, semelhante à uma bola de rugby, cuja porção medial está inclinada e projetada medialmente 140 graus em relação à linha horizontal formada pelo meato acústico externo bilateralmente, nos primeiros estágios de desenvolvimento e 150 a 158 graus na fase adulta (Bourbon et al, 1988). Numa vista frontal, o polo lateral do côndilo mostra-se inferior ao polo medial, mostrando aspecto mais triangular na fase infantil, tornando mais oval de acordo com o desenvolvimento crânio-facial. Na porção anterior do côndilo, existe uma pequena depressão, chamada de fóvea pterigoidea, onde se insere feixe inferior do músculo pterigoideo lateral. A porção mais externa e superior do côndilo é recoberta por um tecido fibrocartilaginoso, encontrando logo abaixo uma fina camada de osso cortical, suportada por osso trabecular.

#### 1.3.4- Crescimento e desenvolvimento do côndilo

O côndilo é maior quando medido no sentido latero-media do que ântero-posterior. Medio-lateralmente mede cerca de 9,5 mm antes da erupção dos dentes, 12,5mm no final da dentição decídua, atingindo aproximadamente 15mm ao término da dentição permantente. Ântero-posteriormente, mede cerca de 6,5mm antes da erupção dos dentes, atingindo cerca de 7,3mm quando da erupção dos primeiros molares permantes, mantendo praticamente essa mesma medida na fase adulta (Bergovitz, 1988). Essas medidas são apenas uma média para referência, pois, podem variar de acordo com as características genéticas individuais.

#### 1.3.5- A estrutura do osso condilar

A estrutura óssea do côndilo é composta de osso trabeculado esponjoso, coberto por uma camada fina de osso cortical (figura 1). Essa caracterísitca anatômica é fundamental na importância do equilíbrio articular, pois apresenta pouca resistência a traumas constantes, mostrando-se altamente suscetível às remodelações. Indivíduos desdentados, apresentarm menor densidade e maiores irregularidades no contorno ósseo.



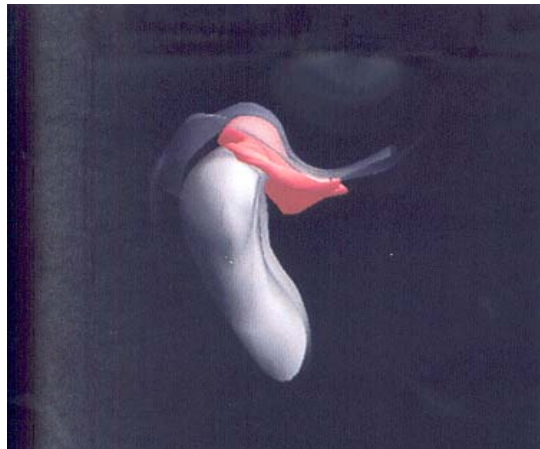
**Figura 1-** Corte sagital do osso condilar mostrando a cortical e o intenso trabeculado ósseo



### 1.3.6- O disco articular

É composto de tecido fibrocartilaginoso. Não é vascularizado nem innervado, com exceção da porção posterior que faz uma contínua transição para o tecido conectivo da zona bilaminar. Situa-se entre as superfícies articulares do osso temporal e côndilo, separando o espaço articular em 2 compartimentos: superior e inferior.

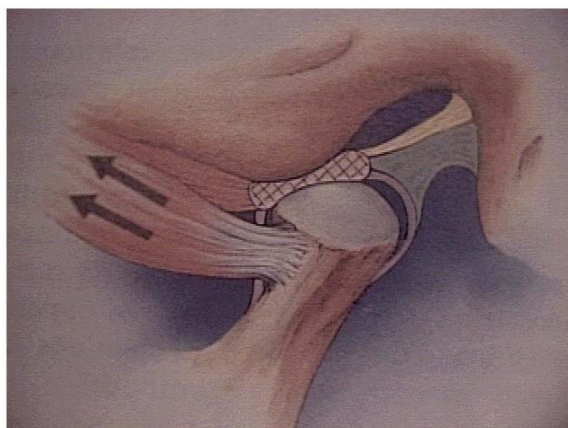
O disco articular é dividido em porção anterior, central e posterior. A porção anterior tem suas fibras mescladas com as fibras do feixe superior do músculo pterigoideo lateral, mostrando espessura em torno de 1,5 – 2mm, enquanto que a sua porção média é bem fina (1mm de espessura), muito provavelmente devido ao íntimo contato com as superfícies articulares. A porção posterior apresenta espessura maior (3-4mm), em razão da inserção com a zona bilaminar. O disco articular, quando na sua posição fisiológica, executa fundamental importância na manutenção da integridade das superfícies ósseas, na estabilização dos movimentos mandibulares e na manutenção da dimensão vertical (Westesson, 1985) (figura 2).



**Figura 2-** Disco Articular em vermelho sobre o condilo mandibular

### 1.3.7- Zona bilaminar

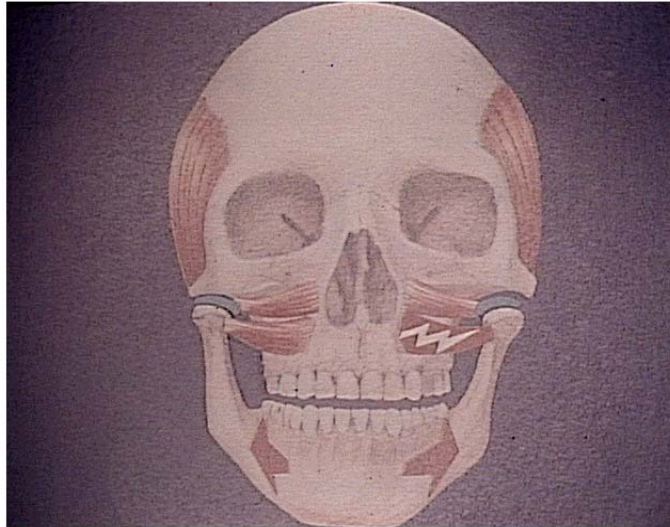
É uma região biologicamente importante que se insere na porção posterior do disco articular, composta de fibras elásticas, fibras colágenas, vasos e nervos. É dividida em 2 partes: superior e inferior. A porção superior é constituída principalmente de fibras elásticas e se insere na porção posterior do osso temporal, enquanto que a porção inferior é constituída principalmente de fibras colágenas e se insere na cabeça do côndilo (Scapino, 1991;Kino, 1993) (figura 3).



**Figura 3-** Zona bilaminar – região retrodiscal em verde e amarelo

### 1.3.8- Músculo pterigoideo lateral

Vários são os músculos envolvidos no movimento mandibular. O músculo pterigoideo lateral é composto de 2 feixes: superior e inferior. Ambos os feixes se originam na face infratemporal do osso esfenóide. As fibras do feixe superior se inserem principalmente no disco articular, enquanto que as fibras inferiores se inserem na fóvea pterigoidea do côndilo. As fibras superiores do músculo pterigoideo lateral têm a função de estabilizar o disco articular, agindo desta forma em conjunto com os músculos elevadores mandibulares, enquanto que as fibras inferiores do músculo pterigoideo lateral agem no movimento de abertura e lateralização da mandíbula. (figura 4)



**Figura 4-** Vista frontal da origem e inserção do musc. pterigoideo lateral

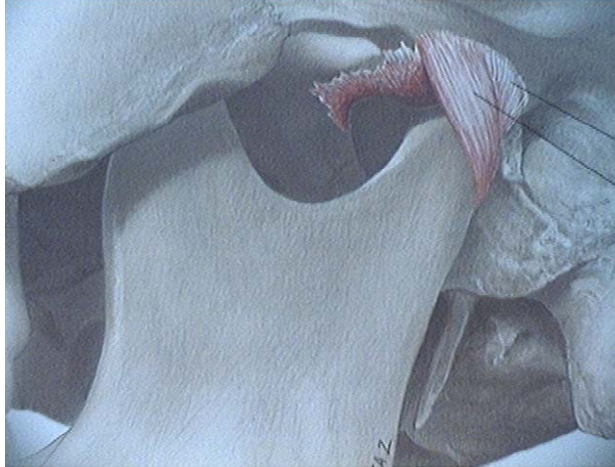#### 1.3.9- A cápsula articular

A cápsula articular é composta de tecido fibroso que engloba toda a ATM, desde a fossa glenóide até o processo condilar.

A porção interna da cápsula é coberta pela membrana sinovial, principal responsável pela secreção do líquido sinovial que lubrifica e protege as ATMS.

#### 1.3.10- Ligamento temporomandibular

Num primeiro momento fica difícil sua distinção com a cápsula articular tal sua proximidade e intimidade das fibras com as fibras da cápsula. Contudo, histologicamente sua diferenciação é muito clara através dos nervos e vasos sanguíneos. O ligamento temporomandibular se origina no processo zigomático do osso temporal indo para baixo e posteriormente até se inserir no polo lateral do côndilo (figura 5). Tem como principal função, inibir os movimentos posteriores e inferiores do côndilo.



**Figura 5-** As fibras do ligamento temporomandibular estão dispostas no sentido ântero posterior

#### 1.3.11- Ligamentos acessórios

São constituídos de tecido conjuntivo fibroso denso com a presença de fibras colágenas. Suas funções de restringir alguns movimentos mandibulares, parecem ser de pequeno significado, já que suas localizações estão distantes das ATMs e suas fibras parecem não ser tão fortes.

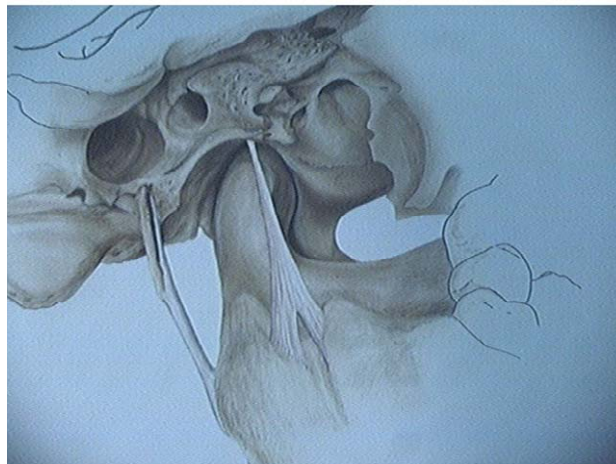
##### **a. Ligamento Esfeno Mandibular**

Sua lâmina tem em média 3mm de espessura, cuja origem é no osso esfenóide, caminhando para baixo e lateralmente para se inserir na região da língula mandibular (figura 6). Durante o seu trajeto, cruza a artéria e veia maxilar, passando entre a glandula parótida e o nervo auriculotemporal. Sua função principal está em inibir o abaixamento da cabeça da mandíbula.

##### **b. Ligamento Estilo Mandibular**

O ligamento estilomandibular parte do processo estilóide do osso temporal e se insere no bordo posterior do ângulo mandibular (figura 6). Como acontece com o ligamento Esfeno Mandibular, pois corre paralelo a esse, sua

função está em inibir os movimentos que levam ao abaixamento da cabeça do côndilo.



**Figura 6-** Os ligamentos estilo mandibular e esfeno mandibular estão paralelos sendo o esfeno mandibular medial em relação ao estilo mandibular.

#### 1.3.12- Os Dentes

A partir do momento em que os dentes se erupcionam em suas posições definitivas, tornam-se passíveis a influenciar ou serem influenciados pelo meio. Os ligamentos periodontais, não são simples meios de união entre o dente e o alvéolo. Muito longe disso, exibem ações protetores e proprioceptivas importantes, enviando mensagens múltiplas.

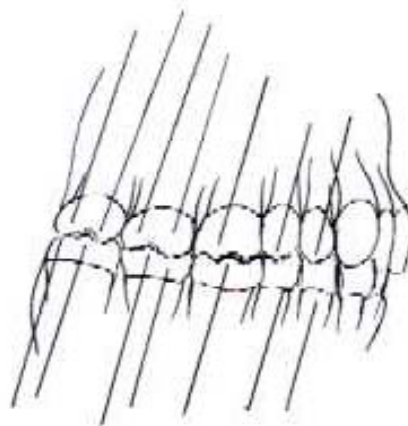
#### 1.4- A Oclusão

Definir oclusão orgânica não deve ser uma preocupação, pois em última análise, deve respeitar todos os fatores que compreendem sua leis e determinantes. O princípio de oclusão mutuamente protegida, onde os dentes anteriores protegem os posteriores e os posteriores protegem os anteriores, significa que o sistema de desocclusão nos movimentos mandibulares guiado

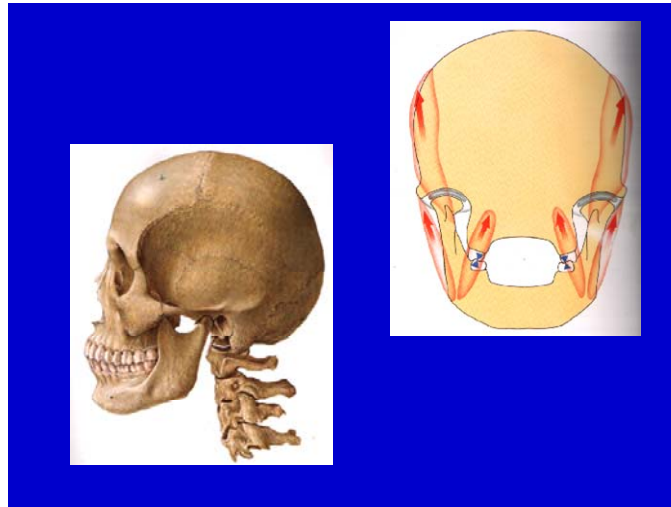
especialmente pelos dentes anteriores está em completa harmonia com os dentes posteriores Ross (1.978). Desta forma, não existe interferências dentais que possam alterar, modificar ou sobrecarregar os dentes, ligamentos, músculos e articulações temporomandibulares. Respeitar os princípios da biomecânica, é a melhor justificativa para a manutenção da função natural, sem esforços ou traumas, buscando preservar todos os tecidos do sistema estomatognático. Em suma, a posição de contato dental entre as arcadas é de fundamental importância para o equilíbrio das funções de mastigação, deglutição, respiração, fala e postura corporal.

#### 1.4.1- Posição de máxima intercuspidação

É a posição onde os dentes apresentam o máximo de pontos e de superfícies de contato entre si (figura 7). Esta relação de máxima intercuspidação, também denominada de oclusão cêntrica é de fundamental importância na determinação do posicionamento dos condilos dentro das cavidades articulares (figura 8). Imaginar que o relacionamento dental pode levar a mandíbula a ocupar posições espaciais de protrusão, retrusão e desvios de linha média, é de fundamental importância na formação do diagnóstico.



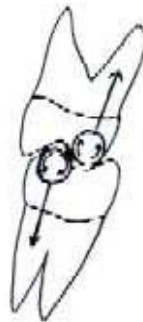**Figura 7-** O relacionamento dental fisiológico direciona as forças oclusais no sentido do longo eixo da raiz dental.



**Figura 8-** A oclusão é responsável pelo posicionamento do condilo dentro da cavidade articular

#### 1.4.2- A superfície oclusal

É desenhada de tal sorte que as cúspides, sulcos e fóssulas, estejam relacionadas com o dente antagônico, permitindo que essas estruturas possam executar suas funções de corte, trituração e amassamento dos alimentos sem interferências, buscando o máximo de eficiência com o mínimo de esforço para o sistema( figura 9). Como qualquer outra estrutura anatômica, os dentes estão sujeitos as condições genéticas que determinam sua forma, textura, cor e disposição nas arcadas.



**Figura 9-** A anatomia dental tem grande importância na qualidade do relacionamento dental

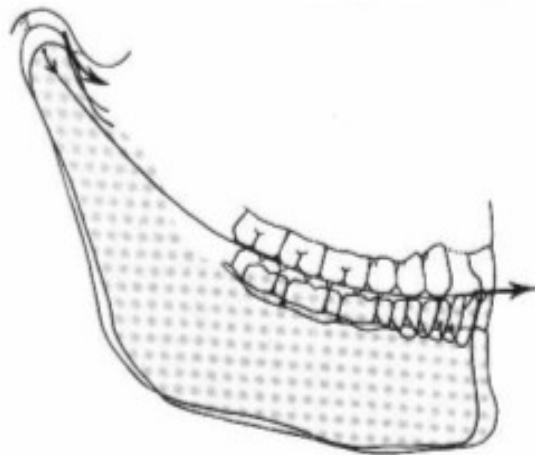


### 1.4.3- Curvas de compensação

As curvas de compensação das arcadas são divididas em anteroposterior, chamada de curva de Spee e uma curva frontal, chamada de curva de Wilson. A junção da curva de Spee, curva de Wilson e da curva traçada pelos bordos dos incisivos, forma o plano oclusal.

### 1.4.4- A curva de Spee

A curva de Spee é a curva anteroposterior da faces oclusais dentais (figura 10). Começa com a ponta de cúspide do canino inferior, seguindo pelas pontas de cúspides vestibulares dos pré-molares e molares. A curva de Spee segue uma trajetória com concavidade superior e pode ser alterada por migrações dentárias, cuja disposição pode gerar obstáculos que perturbam os movimentos mandibulares.

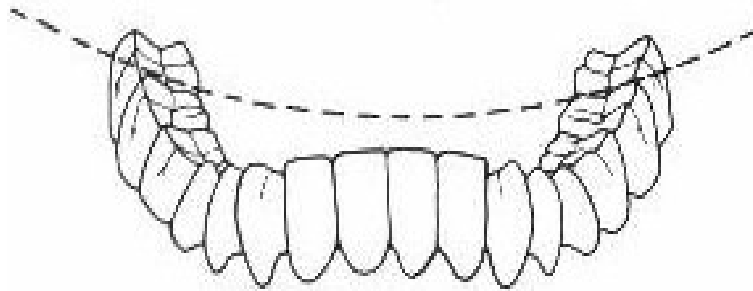


**Figura 10-** Curva de Spee é a curvatura antero posterior do arco mandibular



#### 1.4.5- A curva de Wilson

É uma curva de concavidade superior, vista do plano frontal (figura 11). A inclinação lingual dos dentes mandibulares posteriores, coloca a cúspides vestibulares em um plano mais elevado em relação às cúspides linguais. Uma linha imaginária traçada no plano frontal que passa pelas pontas de cúspides dos molares de cada lado, descreve a curva de Wilson.



**Figura 11-** Curva de Wilson mostra a inclinação lingual dos dentes posteriores no plano frontal

#### 1.4.6- A oclusão saudável

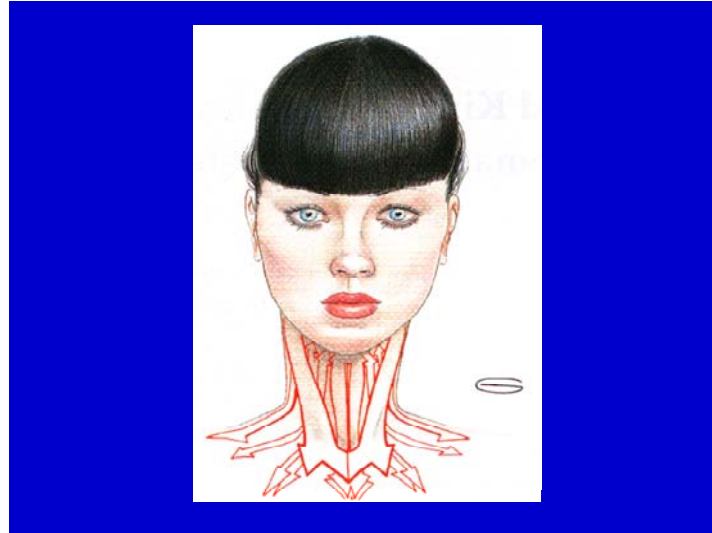
Existem 3 princípios básicos para a determinação da oclusão saudável:

- Dentes e ossos saudáveis
- Eficiência Intermaxilar
- Articulações Temporomandibulares equilibradas

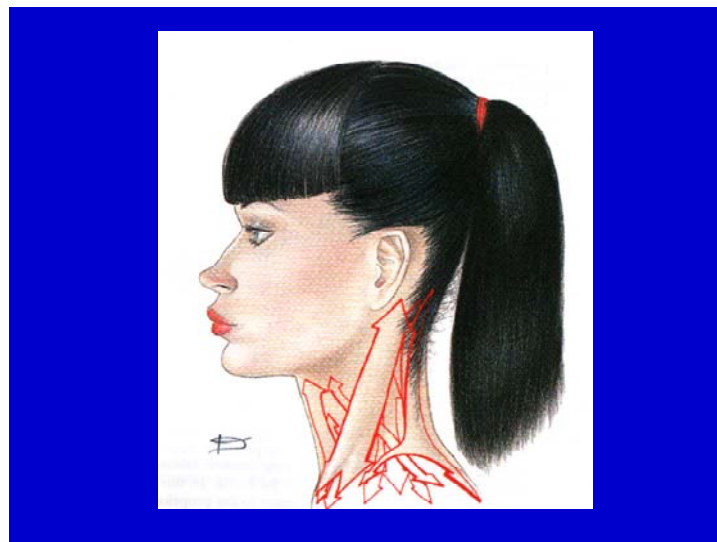
#### 1.4.7- A oclusão X músculos da cabeça e do pescoço

A direção funcional dos músculos da pescoço e da cabeça suportam a postura da cabeça. Esses músculos trabalham em sinergia com a cadeia anterior (músculos mastigatórios). A língua e os músculos inframandibulares e o apparatus

faringeano ligado à mandíbula e os músculos infrahiodeos e prevertebrais completam a cadeia muscular que envolve a cabeça, o pescoço e a mandíbula (figura 12 e figura 13).



**Figura 12-** Vista no plano frontal dos músculos cervicais



**Figura 13-** Vista no plano sagital dos músculos cervicais

## **2- A DISFUNÇÃO TEMPOROMANDIBULAR**

---

---

A denominação disfunção temporomandibular (DTM) é um termo coletivo que em 1989 foi sugerido por Bell e aceito como definitivo pela American Dental Association (Bell, 1990). Esta classificação é dada a pacientes com alterações clínicas relacionadas aos músculos mastigatórios e/ou articulações temporomandibulares, muitas vezes associadas a dor mandibular, dor cervical, dor de ouvido, dor de cabeça e dor facial. Em adição a dor, outros sinais e sintomas tais como: limitações e desvios nos movimentos mandibulares, facetas de desgastes dentais, ruídos articulares, apertamento dental, bruxismo e torque mandibular entre outros, frequentemente acompanham tais pacientes.

Estudos epidemiológicos em populações específicas podem variar sobremaneira os resultados obtidos, devido a fatores que podem alterar por completo os dados da pesquisa. O fator sexo, por exemplo, mostra uma maior prevalência da disfunção temporomandibular (DTM) em mulheres do que em homens, no entanto, as proporções variaram desde de 3 para 1 até 9 para 1 (Mcneill,1993). Oscilações também podem ocorrer com o fator idade, raça, profissão, tipo de oclusão, tratamentos executados, hábitos associados, etc.. Embora todos os métodos, normas e cuidados sejam direcionados com muito critério nas avaliações das disfunções crânio mandibulares, algumas discrepâncias e/ou distorções nos dados, podem surgir em relação ao fator dor.

O Subcommittee on Taxonomy of the International Association for the Study of Pain propõe conceituar a dor como "Uma experiência desagradável, sensorial e emocional, associada com dano real ou potencial ao tecido, ou descrita em termos de tais danos". Vê-se claramente neste conceito o cuidado em mostrar a forte interação do fator psicológico na dor. Bell (1954) chega a afirmar que a intensidade da injúria física e a dor, muitas vezes não são coincidentes, ou seja, a pessoa pode ficar relativamente livre da dor se estiver distraída de acontecimentos que tenham a ver com auto-preservação, resistência ou obtenção de auxílio. Nota-se também a influência psicológica da dor nas reações, sensações e interpretações, onde, teoricamente um mesmo estímulo pode originar desde um simples formigamento à queimações e ferroadas em pacientes distintos.

Becher (1966), mostrou em seus estudos, a alta interação psicológica da dor, onde pacientes submetidos à tratamentos placebos, respondiam favoravelmente na remissão dos sintomas dolorosos. Outro fato importante se prende na questão da dor estar relacionada a sistemas protetores que muitas vezes ocorrem tardiamente para exercer tal fator de proteção, ou seja, a dor só aparece em situações já muito evoluídas. Assim, tratar única e exclusivamente a dor, pode ser um tanto quanto arriscado, resultando em falhas importantes na resolução, manutenção e prevenção das doenças. Deve-se na posição de terapeuta ordenar e classificar todos os sinais e sintomas possíveis, através de minuciosa anamnese, cuidadoso exame clínico e direcionados exames complementares.

Steinhard e Gerber (1973), observaram severas mudanças estruturais nas articulações, não somente nos casos de extremas perdas dentais, mas também em casos de total dentição natural. No entanto, enfatizaram que mesmo sem dor ou espasmo muscular, a desarmonia oclusal, se presente, deve ser reconhecida e tratada no intuito de prevenir traumas futuros nas ATMs. Esta linha de raciocínio nos sugere cuidados especiais às crianças e adolescentes, os quais ainda em desenvolvimento, apresentam melhores condições de resolução e estabilidade nos tratamentos.

Apesar do componente subjetivo e suas ligações aos processos neocorticais (atenção, ansiedade, sugestão) é, a dor, o principal indicativo de que algo não anda bem. Se presente, teoricamente existe uma causa que deve ser reconhecida e tratada. A maioria das disfunções temporomandibulares (DTM) desenvolvem dor e/ou desconforto no sistema estomatognático. A dor pode ser aguda ou crônica. É considerada crônica quando persiste por mais de 6 meses, com ligações diretas a fatores comportamentais e/ou psicológicos. Estimativas comprovam que a maior porcentagem das dores está na cabeça, com incidência elevada também em crianças.

A dor nas Disfunções Temporomandibulares (DTM), pode aparecer nos olhos, ouvidos, dentes, cabeça, face, nuca e regiões interligadas (Carlson et. al., 1980). Pode ser localizada, difusa ou referida. A dor localizada, também chamada

de primária, é a qual onde conseguimos detectar a verdadeira fonte nociceptiva, diferentemente do que ocorre com a difusa, onde o profissional e até mesmo o sofredor têm dificuldade em relacionar o ponto exato da dor. Já a dor referida ou heterotópica, é sentida em uma área inervada por um nervo diferente daquele que medeia a dor primária. A dor referida normalmente está relacionada aos "trigger points", que são pequenos nódulos de tecido muscular degenerado, oriundo de situações traumáticas (Travell, 1983).

Para o reconhecimento da dor e suas consequências nas DTMs, a intimidade com o sistema estomatognático é condição sine qua non.

## **2.1- Oclusão X ATM**

O conceito de oclusão evoluiu nos últimos anos de uma concepção puramente estática, para uma concepção dinâmico-funcional envolvendo dentes, ATM e Sistema Neuromuscular. Por essa razão, as bases de diagnóstico e necessidade de tratamento alicerçaram-se na avaliação da saúde e funcionamento do aparelho mastigador. A maxila e mandíbula possuem uma arquitetura particular destinada às necessidades funcionais do aparelho mastigatório. As forças que se manifestam sobre os dentes são transmitidas para o osso através do ligamento alvéolo dentário sob a forma de tensão, condicionando a arquitetura óssea. As pressões fisiológicas verticais ao longo do osso, são logradas a partir do relacionamento oclusal correto, facilitando o engrenamento e deslizamento suave entre as cristas e sulcos dos dentes opostos. Inclinações dentárias anormais são responsáveis por desarranjos funcionais e alterações morfo estruturais das partes que compõem o aparelho mastigador.

A ATM, por estar intimamente relacionada com os dentes, pode ser afetada por interferências traumáticas da oclusão. Deste modo, quando a oclusão dentária é alterada de forma transitória ou permanente, problemas intra e extra-articulares podem surgir.

Alterações oclusais podem predispor ou contribuir efetivamente para uma disfunção temporomandibular por quebrar a homeostase do sistema estomatognático e por alterar a relação vertical, sagital e transversal dos dentes e dos ossos maxilares.

A posição correta do côndilo mandibular na cavidade articular constitui-se num dos aspectos fundamentais para um perfeito funcionamento de todo o sistema estomatognático.

Se partirmos do princípio que são os dentes que devem guiar a direção da mandíbula, o relacionamento dental é o grande responsável pelo posicionamento do côndilo dentro da cavidade articular. Desta forma, as relações oclusais quando estudadas, devem ser amplas o suficiente para gerar um raciocínio nos planos frontal, sagital, vertical, pois enxergar os movimentos mandibulares em apenas um dos planos, pode gerar falhas importantes para a compreensão da desarmonia do complexo côndilo/disco. A relação cêntrica é considerada fisiologicamente como a posição inicial dos movimentos mandibulares, é deve ser entendida quando o complexo côndilo/disco estão voltados contra a parede posterior da eminência articular, gerando espaços cêntricos bilaterais. Espera-se que o relacionamento dental (oclusão), em máxima intercuspidação leve o posicionamento dos condilos em relação cêntrica, resultando em equilíbrio mútuo auto-sustentável de todos os componentes envolvidos no sistema mastigatório.

## **2.2- A oclusão patológica**

O Sistema Mastigatório é formado especialmente por quatro elementos interdependentes:

1. Dentes
2. Periodonto
3. ATMs
4. Sistema Neuromuscular

Se o sistema está formado por elementos interdependentes é fácil compreender que quando um de seus elementos apresenta condições patológicas, os outros elementos são afetados em certo grau. Quando a alteração

está na oclusão dentária, esta repercute em todos os elementos, mas especialmente nas ATMs. Uma oclusão dental defeituosa, gera desvio mandibular com conseqüente interferência na posição dos côndilos. Se o côndilo de um lado se move em uma determinada direção, o oposto se moverá de forma correspondente e compensatória a esse movimento, por ser a mandíbula um corpo único. A falta de harmonia entre a oclusão cêntrica e a relação cêntrica, leva quase sempre a sinais e sintomas que se alternam normalmente proporcionalmente ao tamanho da disarmonia oclusal/posicionamento condilar. Devemos considerar que são vários os motivos que podem alterar a oclusão. Chamamos de causas diretas as anormalidades que atingem os dentes e as arcadas dentárias e de causas indiretas as anormalidades de outros tecidos que por sua vez afetam os dentes e as arcadas.

#### 2.2.1- Causas diretas

1. Discrepância no tamanho das arcadas.
2. Discrepância no tamanho, disposição e morfologia dos dentes.
3. Perdas dentais sem a devida reposição.
4. Cáries com grande perda de estrutura dental que produzem efeito semelhante ao de uma perda dental.
5. Restaurações dentais inadequadas, com anatomia defeituosa, gerando interferências nas relações dentais.
6. Procedimentos ortodônticos e reabilitadores que consideram apenas os dentes como princípio e fim de tratamento, não observando a relação condilar.



7. Dentes supramumerários, extrações e perdas de dentes decíduos prematuramente sem a devida reposição, retenção demasiada dos dentes permanentes após a queda do decíduo correspondente, erupção tardia dos dentes permanentes, ausências dentais congênicas e em alguns casos a erupção dos terceiros molares.

#### 2.2.2- Causas indiretas

1. Fatores periodontais que levam a mobilidade dentária.
2. Cistos/Tumores.
3. Má formação congênita.
4. Enfermidades que atingem diretamente as ATMs.
5. Acidentes (traumas – fraturas).
6. Condilectomias, Ressecção Mandibular.
7. Paralisia dos nervos motores mandibulares

Se os quatro principais componentes do sistema mastigatório (Dentes, Periodonto, ATM e Sistema Neuromuscular), funcionam em harmonia, o resultado será de um envelhecimento fisiológico de todas as suas partes. Caso contrário, será observado, alterações não funcionais, que se manifestarão de acordo com a resistência de cada tecido envolvido. Se por exemplo, o periodonto é mais forte, as ATMs podem sofrer mais. Se as ATMs são mais resistentes, notaremos repercussão maior sobre os dentes e periodonto. Concomitantemente, os efeitos serão manifestados em todo o sistema neuromuscular. Em bocas muito destruídas o efeito é notado claramente em todos os quatro elementos. De qualquer forma, é interessante frisarmos que a importância da oclusão é crucial para qualquer dos 4 componentes do sistema mastigatório. A avaliação oclusal deve ser feita em diferentes planos, mas sempre com uma análise tridimensional simultânea. Desta forma, deveremos enxergar o posicionamento mandibular no plano sagital (antero-posterior), plano horizontal (desvio da linha média) e plano vertical (diferentes alturas dos arcos e dentes).

## **2.3- Os planos**

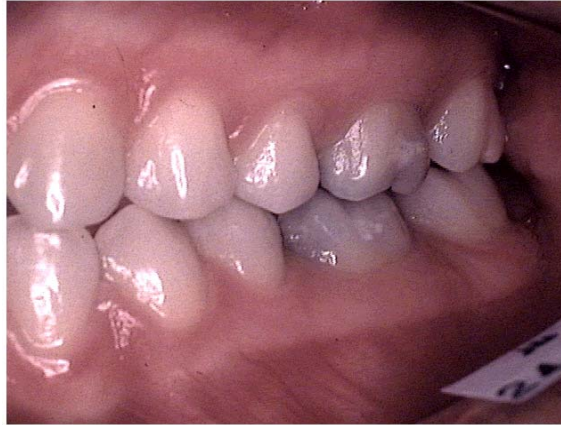### 2.3.1. Plano sagital

#### **Relacionamento Antero Posterior (Classificação de Angle)**

Este sistema de classificação baseia-se nas relações ântero-posteriores dos primeiros molares. Originalmente, Angle fez sua classificação baseando-se no relacionamento dos primeiros molares superiores e inferiores, considerando que esta posição estava invariavelmente correta. Segundo Angle, a cúspide mesio vestibular do primeiro molar superior deve ocluir no sulco mesio vestibular do primeiro molar inferior. Esta é a chamada chave de oclusão de Angle. A ênfase no relacionamento dos primeiros molares permanentes levou muitos clínicos a ignorar o esqueleto facial e pensar somente em termos de posição dentária. Portanto, a disfunção temporomandibular, muscular e os problemas de crescimento ósseo acabaram passando despercebidos, permanecendo até hoje a tendência de muitos clínicos, especialmente os menos experientes, a centralizarem suas observações apenas na relação dental. Em razão disso, existe uma tendência dos clínicos a usarem o sistema de classificação de Angle de maneira diferente do originalmente apresentado, pois a base da classificação sofreu uma mudança de relação molar para relação esquelética. Atualmente, os clínicos usam o sistema de Angle de maneira diferente do originalmente apresentado, pois a base da classificação sofreu uma mudança de relação molar para relação esquelética (Moyers-1991).

#### **Classe I de Angle (neutroclusão)**

É definida como relação ântero-posterior normal, isto é, utiliza como padrão a relação méso-distal entre os primeiros molares permanentes.(cúspide méso-vestibular do primeiro molar superior oclui no sulco méso-vestibular do primeiro molar inferior) (foto 1)

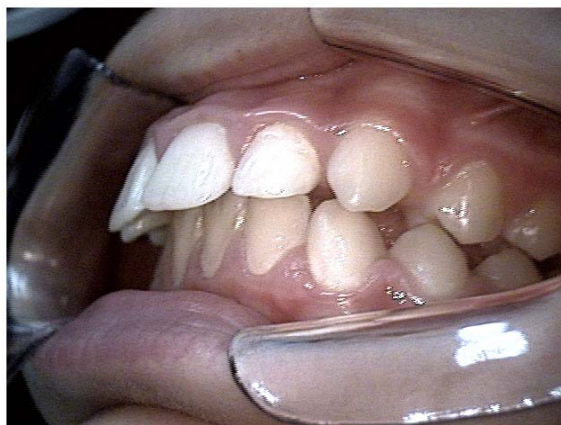

**Foto 1-** Relação dos primeiros molares em cl I de Angle

### **Classe II de Angle**

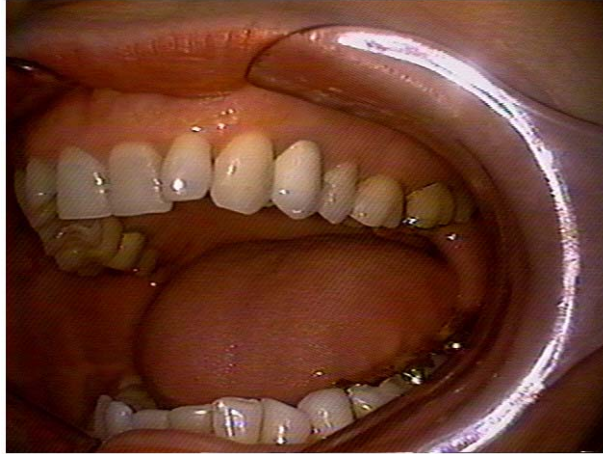
Esta classe é constituída pelas más oclusões de relação distal da mandíbula com a maxila, isto é, a cúspide méso-vestibular do primeiro molar superior oclui mesialmente ao sulco méso-vestibular do primeiro molar inferior. Possui 2 divisões:

**Divisão 1-** Distocclusão na qual os incisivos superiores estão tipicamente em labioversão exagerada (foto 2).



**Foto 2-** Projeção vestibular dos incisivos superiores

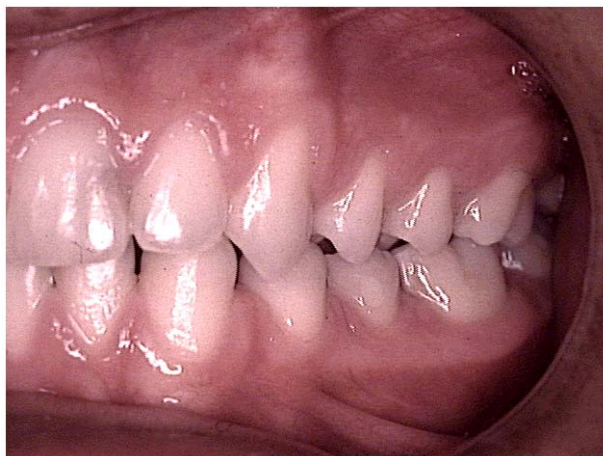**Divisão 2-** Distocclusão na qual os incisivos centrais superiores estão em linguoversão, enquanto os incisivos laterais superiores apresentam uma inclinação labial e mesial (Foto 3).



**Foto 3-** CI II – segunda divisão

### **Classe III de Angle**

Esta classe compreende as más oclusões que apresentam uma relação mesial da mandíbula com a maxila. A cúspide mesiovestibular do primeiro molar superior permanente oclui distalmente ao sulco mesiovestibular do primeiro molar permanente inferior (foto 4)



**Foto 4-** Molar em relação CI III de Angle

### 2.3.2- Análise da condição oclusal

A dentição decídua desempenha papel de fundamental importância na oclusão dos dentes permanentes. Ela funciona como um guia para os dentes que irão erupcionar. Perdas precoces dos dentes decíduos sem o devido cuidado da manutenção de seu correspondente espaço no arco, pode gerar diminuição do tamanho do arco e conseqüente falta de espaço para os dentes permanentes.

Os dentes decíduos começam a erupcionar por volta dos 6 meses de vida. A erupção destes dentes se completa aproximadamente entre 24 e 30 meses, com os 2<sup>os</sup>.molares superiores. A erupção dos 1<sup>os</sup> molares decíduos que ocorre por volta dos 18 meses, irá determinar um ganho em altura da boca, posteriormente estabelecida pela erupção e oclusão dos 2<sup>o</sup>.molares decíduos. Tem-se, portanto, o primeiro ganho em altura da boca, que ocorre graças à erupção dentária logo nos primeiros meses de vida de uma criança.

### 2.3.3- Classificação oclusal da dentição decídua

Nenhuma característica, medida isoladamente, constitui um indício válido de qualquer classificação devido à sobreposição das distribuições de classes para as medidas individuais. Certos sinais e sintomas tendem a se agrupar em maloclusões típicas, produzindo síndromes ou classes, cuja identificação e classificação são úteis.

O sistema de classificação é um agrupamento de casos clínicos de características similares, que facilitam o seu manejo. Não é um sistema de diagnóstico, um método para determinar o prognóstico ou uma forma de definir o tratamento.

Para fazermos uma classificação quanto à forma de oclusão da dentição decídua, tomamos como referência os pontos mais distais dos 2<sup>o</sup>.s molares decíduos superiores e inferiores, antes da erupção dos 1<sup>o</sup>.s molares permanentes que ocorrerá por trás desses dentes.

A relação entre esses dois 2<sup>o</sup>.s molares decíduos, superior e inferior, chama-se relação distal e pode ser de três tipos:

A – relação distal em plano;

B – relação distal formando um degrau distal para mandíbula;

C – relação distal formando um degrau mesial para mandíbula;

A direção na qual o 1<sup>o</sup>. molar permanente irá erupcionar dependerá diretamente da relação distal dos 2<sup>o</sup>.s molares decíduos. Portanto, essa relação é um dos fatores mais importantes a influenciar na futura oclusão da dentição permanente.

O modo como irão ocluir os 1<sup>o</sup>.s molares permanentes poderá ser previsto já no período da dentição mista.

## **2.4- A classificação esquelética da face**

Segundo Langlade (1993), as anomalias faciais sagitais podem ser:

### **Síndrome de Classe I**

A tipologia facial não apresenta um deslocamento ântero-posterior, ou seja, o relacionamento maxilo mandibular está normal.

### **Síndrome de Classe II**

Neste caso, a tipologia facial apresenta um deslocamento ântero-posterior que pode ser resultado de:

\* Uma mandíbula normal e a maxila avançada

\* Uma maxila avançada e a mandíbula retruída

\* Uma maxila normal e a mandíbula retruída

## **Síndrome de Classe III**

A tipologia facial apresenta um deslocamento ântero-posterior que pode ser resultado de:

- \* Uma mandíbula normal e uma maxila retruída
- \* Uma maxila e mandíbula avançada
- \* Uma maxila normal e a mandíbula avançada

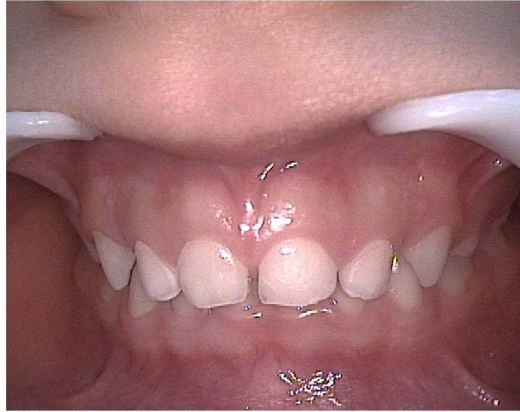## **2.5- Classificação da face quanto às variações verticais**

### **2.5.1- A Mordida profunda**

Considera-se mordida profunda quando os incisivos superiores ultrapassam mais que 1/3 da coroa dos incisivos inferiores na oclusão. É resultado da combinação de características esqueléticas, dentárias e neuromusculares.

A mordida profunda pode estar presente em muitos tipos diferentes de maloclusão, embora seja observada mais comumente na Classe II de Angle (foto 5).

Parece haver uma divergência de opinião sobre o que constitui a variação normal de mordida profunda. Ela poderá variar de acordo com a idade e com o tipo esquelético. A mordida profunda é considerada problemática por ser um dos fatores etiológicos de retração mandibular, desgastes dentários e de alterações nas ATMs.



**Foto 5-** Mordida profunda - Os incisivos centrais superiores praticamente cobrem 100% da coroa dos incisivos centrais inferiores.

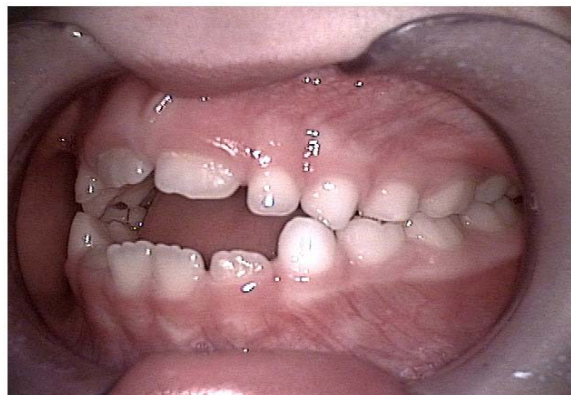#### 2.5.2- A mordida aberta

A mordida aberta pode ser definida como uma deficiência no contato vertical normal entre os dentes antagonistas, podendo manifestar-se na região anterior e/ou laterais do arco dentário (foto 6). As mordidas abertas podem ser divididas em duas categorias: dental e esquelética (Burford e Noar, 2003). Na mordida aberta dental, as alterações são evidenciadas especificamente no processo de erupção e desenvolvimento dento alveolar. Neste tipo de má oclusão os componentes esqueléticos não se mostram alterados. Na mordida aberta esquelética, além dos distúrbios dentoalveolares, estão presentes alterações morfológicas entre os diversos ossos que compõem o complexo craniofacial (Proffit, 2000).

Angle (1907) já insistia que o profissional deveria conscientizar-se do inter-relacionamento dos dentes e dos maxilares com a face, inferindo, portanto, a necessidade de um conhecimento profundo do crescimento das partes que a compõem. Ferrugini et al. (2002) destacaram que é de suma importância compreender os conceitos relacionados ao crescimento e desenvolvimento craniofacial.



Os distúrbios miofuncionais orofaciais frequentemente estão presentes nos casos de mordida aberta anterior. Esses distúrbios podem estar associados aos hábitos deletérios, dentre eles, os de sucção (Santos et al., 2000; Cirelli et al., 2001; Felício et al., 2003). Considera-se que os hábitos deletérios, seguidos pelas alterações funcionais podem originar a mordida aberta dentoalveolar. Nos casos de mordida aberta esquelética, os hábitos atuam como fatores agravantes e os distúrbios miofuncionais orofaciais seriam adaptações à condição morfológica alterada. Vários autores têm estudado e discutido à respeito dos distúrbios miofuncionais nos casos de mordida aberta, focalizando principalmente a deglutição (Cayley et al., 2000; Fayyat, 2000; Lopes, 2000; Pacheco et al., 2000; Kawamura et al., 2003; Yamaguchi e Sueishi, 2003; Fujiki et al., 2004). Contudo, os indivíduos que possuem mordida aberta anterior, como não têm a barreira natural dos dentes anteriores servindo como anteparo natural para a língua, mostram alterações funcionais múltiplas nas funções da fala, respiração, deglutição e postura corporal. O planejamento do tratamento ortodôntico se diferencia de acordo com a etiologia e o diagnóstico da mordida aberta (Henriques et al., 2000). Da mesma maneira, o ortodontista precisa diante de um caso de mordida aberta, estabelecer metas e condutas terapêuticas diferenciadas se esta for dentoalveolar ou esquelética (Felício, 2001).



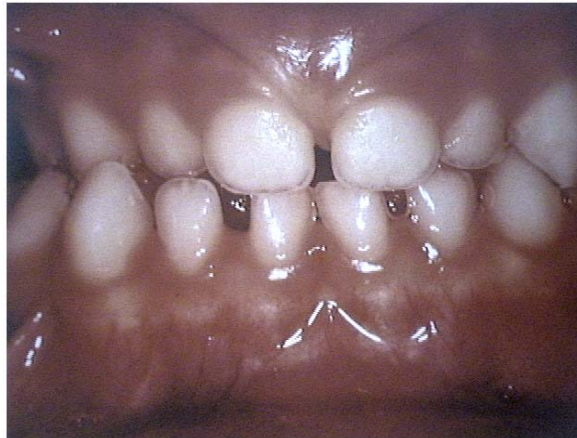**Foto 6-** Mordida Aberta Anterior

### 2.5.3- A Mordida cruzada

#### a. Mordidas cruzadas posteriores

As mordidas cruzadas são o resultado de uma falta de encaixe entre a maxila e mandíbula no sentido transversal (foto 7). A grande maioria dos pacientes portadores destas maloclusões possui desvio mandibular, o que acarreta assimetria facial e excentricidade do posicionamento dos côndilos. Normalmente, estas mordidas cruzadas aparecem em decorrência de atresias do maxilar, que advém de respiração bucal e hábitos de sucção.

As mordidas cruzadas posteriores também são muito comuns em crianças que possuem o hábito de dormir com a mão apoiada na mandíbula, deslocando a mandíbula lateralmente. Com o passar do tempo, esse desvio assumido pela mandíbula pode gerar alterações morfológicas no osso condilar e no disco articular, resultando em alterações nos movimentos mandibulares e ruídos nas ATMS.



**Foto 7-** Mordida Cruzada do lado direito mostrando a Inversão do relacionamento dental

Num passado não muito distante as observações clínicas eram feitas limitadas às avaliações restritas no plano sagital, ou seja, apenas o relacionamento ântero-posterior mandibular tinha importância. Posteriormente, percebeu-se a enorme e fundamental importância da análise dos planos horizontal e vertical em conjunto com a análise sagital, podendo desta forma, elaborar um raciocínio muito mais preciso em relação ao posicionamento espacial de maxila e mandíbula.

## **2.6- Plano horizontal**

Possibilita a avaliação dos desvios mandibulares no plano horizontal. Em geral a linha mediana do freio labial da maxila e da mandíbula é usada como referência para essa análise, pois a linha mediana dental, tomada entre os incisivos centrais, pode se alterar mais facilmente através do processo de migração dental.

## **2.7- Plano vertical**

Possibilita a avaliação da maxila e mandíbula no plano vertical, isto é, mostra a altura da face bilateralmente, através do ramo mandibular e do relacionamento condilar nas suas respectivas fossas articulares.

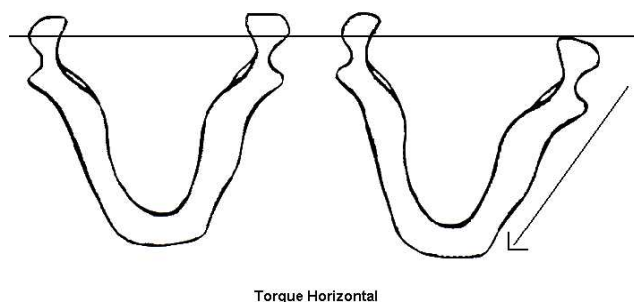
### **2.7.1- Torque**

Para um melhor entendimento do estudo dos planos, utiliza-se o sistema de torque que explica as torções que a mandíbula pode sofrer.

Torque ou momento de força é uma grandeza física associada à movimento de rotação de um corpo em torno de um eixo, que resulta da aplicação de uma força sobre esse corpo.

### a. O Torque Horizontal

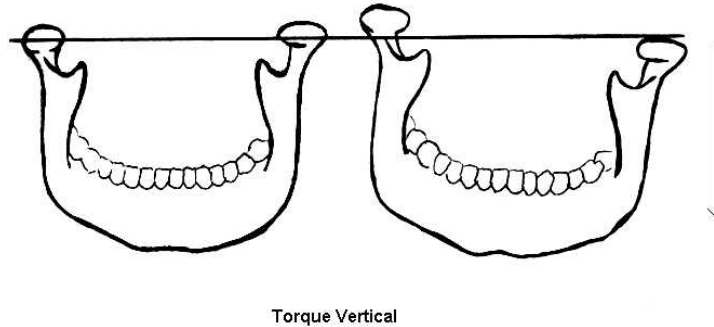
Apesar da vista ser do plano horizontal, a mandíbula gira em torno de um eixo vertical. A linha imaginária intercepta teoricamente o eixo intercondilar. Observe o trajeto que os côndilos fazem quando a mandíbula gira para a direita, em torque horizontal. Neste momento o côndilo do lado direito foi para trás e lateral enquanto que o côndilo do lado esquerdo, faz movimento oposto, projetando-se para medial e para frente (figura 14).



**Figura 14-** Vista superior do arco mandibular mostrando o desvio mandibular para o lado direito e a consequência do movimento nos côndilos.

### b. O Torque Vertical

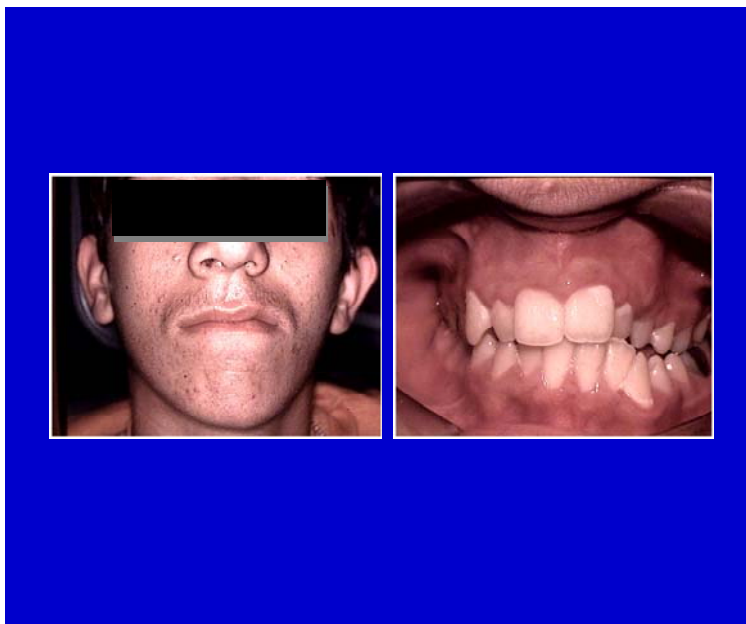A vista é no plano frontal, porém a mandíbula gira em torno de eixo sagital. Observe na linha imaginária que intercepta o centro de rotação mandibular traçada na figura do lado esquerdo, a diferença do posicionamento condilar quando comparada com a figura do lado direito. Hipoteticamente falando, podemos considerar que toda vez que o disco articular sai da posição original, ou seja, entre o osso temporal e o côndilo, a mandíbula sofre um torque vertical. Observe que quando o côndilo do lado direito executa um movimento em direção superior, o côndilo do lado esquerdo caminha em direção oposta (figura 15).



**Figura 15-** Vista frontal do torque vertical e suas consequências no posicionamento condilar

## 2.8- A Visão tridimensional

Salientamos que a visão do examinador deve sempre estar voltada tridimensionalmente, enxergando o relacionamento dental nos planos sagital, horizontal e frontal. Para checar o relacionamento entre mandíbula e maxila, toma-se como referência a linha mediana (freio labial), considerada uma posição mais estável que a linha mediana dental, a qual está mais suscetível a modificações e variações. É claro, que não se pode esquecer, de que mesmo a linha mediana vista através do freio, possui variações que devem ser analisadas com muito critério e cuidado em cada caso. Abaixo uma vista do plano frontal com paciente apresentando mordida cruzada (foto 8). Apesar do evidente desvio notado no plano frontal, deve-se buscar o raciocínio do que provavelmente está acontecendo dentro da cavidade articular e a relação dos côndilos bilateralmente com seus respectivos discos e espaços internos. A partir daí, ampliem o raciocínio para a relação ligamentar, muscular e postural das ATMs e suas possíveis consequências funcionais.



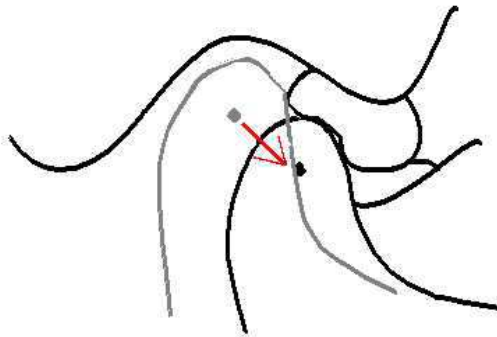
**Foto 8-** Mordida cruzada com evidente desarmonia esquelética e dental.

## **2.9- Deslocamento do disco articular**

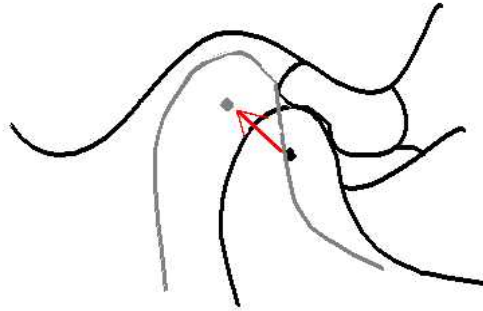
O posicionamento do disco articular entre as estruturas ósseas (osso temporal e côndilo mandibular) é fundamentalmente dependente da oclusão. O encaixe dental é que irá determinar a relação entre o complexo côndilo/disco. Naturalmente, qualquer modificação e/ou interferência na relação oclusal terá repercussão imediata sobre as ATMs. Como já comentado, os desvios mandibulares oriundos de contatos dentais interferentes, alterações oclusais de desenvolvimento, hábitos parafuncionais, alterações esqueléticas que provocam grandes distorções no relacionamento maxilo/mandibular e todos os fatores dentais que já foram intensamente discutidos, têm ação direta sobre a relação do complexo côndilo/disco. O deslocamento do disco articular pode ocorrer em maior ou menor grau, geralmente proporcional ao tamanho dos desvios mandibulares tomados como referência em máxima intercuspidação dentária. O estalido nas ATMs é resultado do deslocamento do disco articular. Parece-nos um tanto quanto cômodo, afirmar que o estalido (click) articular não traz grandes consequências e que a sua ocorrência não possui relação alguma com patologia articular.

O estalido ou "click" recíproco pode se dar no início da abertura de boca, intermediariamente ou tardiamente. Clinicamente, quanto mais perto do início da abertura mandibular, mais simplesmente este estalido será solucionado. Existe o estalido articular que ocorre mesmo com o disco em posição significando alterações morfológicas do disco.

A primeira evidência clara de problema articular na clínica é o estalido nas ATMs. Apesar de não ser considerado um sinal patognomônico é o principal indicativo de patologia na articulação. Moffet (1969), denomina de incompetente o cirurgião dentista que não dá importância para o ruído nas ATMs. O estalido que ocorre durante a abertura de boca, significa que neste instante o paciente esta recapturando o disco e colocando-o entre as estruturas ósseas. O estalido no fechamento, mostra exatamente o contrário, ou seja, o paciente esta perdendo o posicionamento do disco entre as estruturas ósseas. O principal motivo do estalido articular é a relação que o côndilo mantém com disco quando os dentes estão ocluídos. Desta forma, como a relação mandibular é vista tridimensionalmente, para se entender o que está se passando em relação aos ruídos presentes nas ATMs se faz necessário o estudo detalhado desses planos (Figuras 16 e 17).



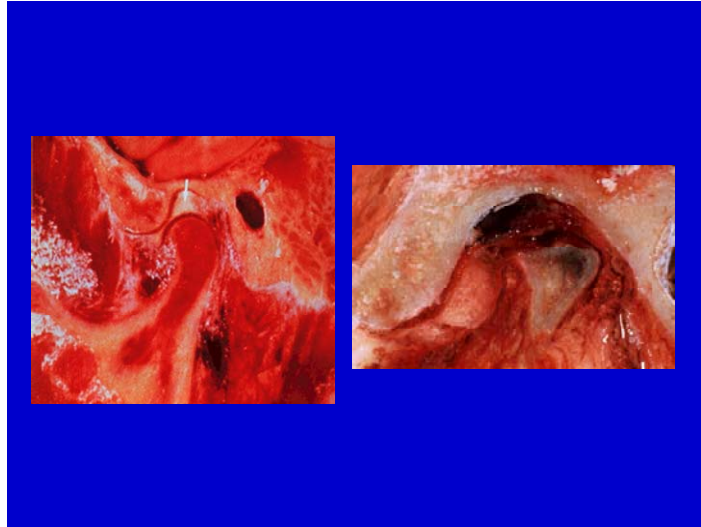
**Figura 16-** Movimento do condilo na abertura de boca, recuperando o disco articular entre as superfícies articulares.



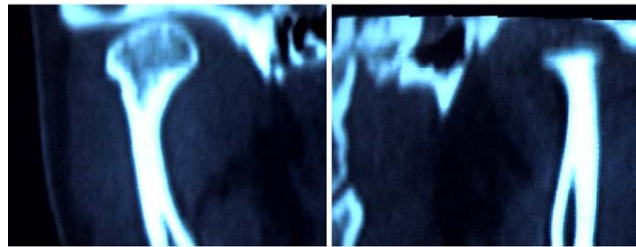
**Figura 17-** Movimento condilar no fechamento da boca, no momento em que o disco se desloca anteriormente, perdendo sua relação fisiológica (entre o côndilo e osso temporal).

Segundo Carlsson, a ATM para de crescer aos 20 anos aproximadamente, todavia, mudanças estruturais podem ocorrer durante toda a vida da pessoa. Estas remodelações, quando pequenas, são alterações oriundas de forças biomecânicas que as articulações sofrem, e estão dentro de um limite fisiológico, onde as estruturas se adaptam mutuamente em suas funções. Entretanto, se a evolução destas modificações ultrapassar o que chamamos de adaptação funcional, tornam-se evidentes os quadros patológicos. Quanto mais precocemente se tratar a articulação, melhor e mais rápido serão os resultados. Existe certa correlação do curso do desarranjo disco/côndilo iniciar-se com uma capsulite e evoluir até uma artrite degenerativa (foto 9).



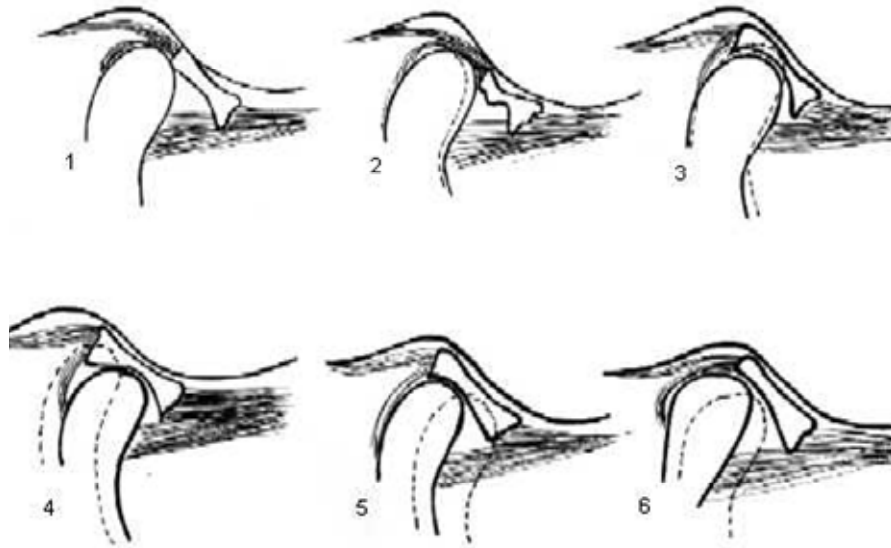


**Foto 9-** A foto do lado esquerdo mostra uma ATM saudável; a foto do lado direito mostra uma ATM com seus componentes articulares deformados



**Foto 10-** Tomografia das ATMs - Deformidade óssea por traumatismo crônico do côndilo

O esquema abaixo (figura 18) mostra o movimento do condilo partindo da máxima intercuspidação até atingir a abertura máxima.



**Figura 18-** Movimento condilar de abertura e fechamento da boca

Supostamente esse oclusão está desequilibrada o que mantém o disco anteriormente posicionado em relação ao côndilo. Observe que na posição de número 1, o paciente está com a boca fechada, com os dentes ocluídos em máxima intercuspidação. Note que o disco articular está deslocado anteriormente em relação às estruturas articulares (côndilo e parede posterior da eminência articular). Na posição de número 2, existe uma adequação no movimento buscando encaixar o disco entre o côndilo e eminência para possibilitar amplitude no movimento de abertura. Após conseguir reposicionar o disco entre as estruturas ósseas, o caminho fica livre para a mandíbula poder trabalhar o restante do movimento de abertura, sem interferência, até atingir sua abertura máxima. A partir da posição 5, executa-se o movimento de fechamento da mandíbula onde ao encostar os dentes, a mandíbula se desloca por força da oclusão desequilibrada, fazendo com que o disco perca sua relação fisiológica.



### **3- A ATM QUE CHEGA NA CLÍNICA ODONTOLÓGICA**



Desde os primórdios da história da humanidade, existe a busca incansável sobre a cura das doenças. Como curar sem identificar? Para agir, é preciso ao menos reconhecer as diferenças entre o normal e o patológico. Como e quando iniciar a busca na identificação dos males? O diagnóstico é sempre mandatário como solução, recaindo sobre a queixa principal, geralmente pronunciada na forma de dor ou desconforto, a essência do problema. Desta forma, a ciência traz uma linha muito estreita entre dor e tratamento, fazendo-nos crer que se a dor não está presente, nada de errado está acontecendo com o organismo. Aprendemos ao longo do tempo que substâncias como ácidos, triglicérides, lipídios, proteínas, carboidratos etc., quando alteradas, podem produzir efeitos desastrosos para o organismo, não obrigatoriamente acompanhados de dor. A natureza do homem é equilíbrio e harmonia e a perturbação desse estado é a doença. Devemos ter olhos abrangentes o suficiente para enxergar muito além do previsível e da rotina, pois a tendência é esperar a somatização de causas e efeitos para agir. Aguardar a resposta orgânica, nem sempre igual e retilínea, pode resultar em ter de trilhar um caminho mais longo e indefinido na direção do estado normal que o homem deseja restaurar. Thomas Sydenham (1624-1689) achava que para ajudar um doente era preciso delimitar e determinar o seu mal. Se pudermos agir prematuramente e preventivamente, estaremos certamente encurtando e direcionando nossos propósitos para conveniências fisiológicas muito melhores.

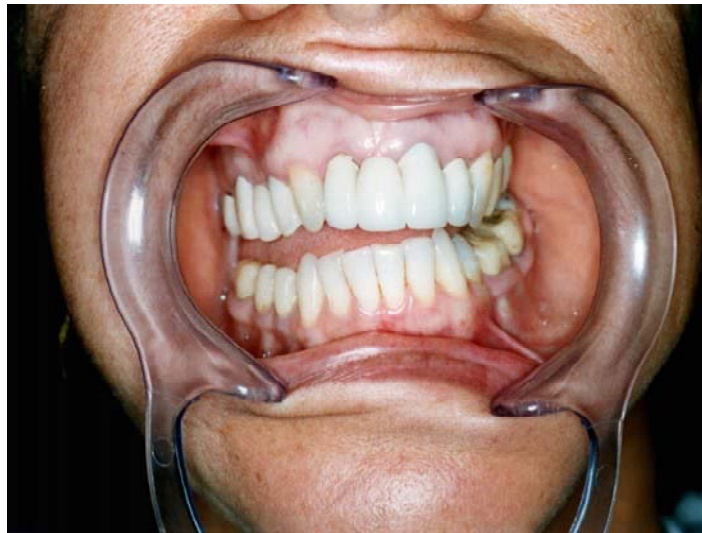A Disfunção Temporomandibular (DTM) tem como característica principal a cronicidade, ou seja, a doença está presente por um período normalmente extenso, e naturalmente sofrendo adaptações desde o início de sua instalação. Como em toda afecção, a somatória de fatores irá determinar o trajeto e as consequências para o organismo. Tenho presenciado, em minha prática clínica diária, muitos casos, especialmente em adultos, com evidentes problemas instalados em vários dos componentes do sistema estomatognático, mostrando falência ou danos irreparáveis. Notamos que a grande maioria se surpreende quando da enumeração das alterações, suas consequências e limites terapêuticos, pois, relatam nunca terem recebido qualquer informação,

esclarecimento ou diagnóstico durante toda a sua vida, marcada por uma rotina muito frequente em consultórios médicos e especialmente odontológicos. São comuns histórias de ausências de tratamentos por motivos econômicos e que agora, diante de uma situação melhor, buscam a solução para seus problemas.

Como já afirmado, a DTM, traz inúmeras e importantes alterações, geralmente ligadas aos dentes, pois estes são os principais responsáveis em manter e estabilizar os condilos dentro de suas cavidades articulares, ligamentos e músculos de todo o sistema estomatognático. Desta forma, a oclusão dentária tem importância vital nas DTMs. Nesse sentido, o histórico dental, desde a aparição dos primeiros dentes até a consolidação da oclusão dental definitiva e a condição atual são indispensáveis para a compreensão dos sinais e sintomas presentes.

Abaixo, segue a descrição de um caso clínico que apareceu na clínica para tratamento (foto 11).

**Paciente: Sexo Feminino 53 Anos**



**Foto 11-** Paciente com torques vertical e horizontal evidentes, associados às deformidades ósseas.

**Queixa principal:**

Dor nas ATMS ambos os lados.

**Outras queixas:**

Dificuldade em mastigar alimentos de qualquer consistência.

Limitação e dor nos movimentos mandibulares.

Limitação e dor na movimentação da cabeça e pescoço.

Dificuldade em estabilizar a mandíbula e repetir os movimentos mandibulares.

Fatiga dos músculos mastigatórios.

Acorda frequentemente durante a noite com dores na face.

Sente-se sensível e irritadiça nos seus afazeres diários.

Alta frequência nos consultórios odontológicos nos últimos 20 anos, sem solução para as queixas estéticas e funcionais da boca.

Problema vem se agravando com o passar dos anos.

**Histórico:**

- ✓ Estalo na articulação temporomandibular bilateral durante os movimentos mandibulares há muitos anos, sem saber precisar o início. Atualmente estala apenas do lado esquerdo.
- ✓ Oclusão dental mudou muito e sente que não sabe onde encaixar os dentes (está sem referência na boca).

- ✓ Dificuldade em mastigar alimentos mais consistentes desde jovem.
- ✓ Dor e desconforto nos músculos faciais e mastigatórios há muitos anos, piorando progressivamente nos últimos 2 anos. Atualmente a frequência é dia sim dia não.
- ✓ Toma analgésicos há muitos anos para alívio da dor/desconforto na face, cabeça e pescoço, sendo que a frequência aumentou severamente há 6 meses.

Diante das queixas relacionadas pela paciente e examinando a foto de sua boca, certamente não encontramos grandes dificuldades para perceber que algo não caminha bem.

O simples olhar para a condição dos dentes e protésis, dispostos sobre as bases ósseas da maxila e da mandíbula, absolutamente assimétricas e torcidas, denota o colapso estético e funcional dessa boca.

Triste foi tomar conhecimento de que essa paciente passou por inúmeros tratamentos odontológicos durante toda a sua vida, inclusive o último deles, executado recentemente. Não se trata de julgar tratamentos, mas sim de perceber que atualmente, diante das inúmeras alterações, especialmente ósseas, estamos diante de um caso extremamente limitado quanto ao sucesso e previsibilidade dos resultados.

Vale lembrar que os exames complementares tomográficos e de ressonância nuclear magnética das ATMs, evidenciaram assimetrias ósseas com consequente perda de grande parte do contorno da cortical óssea, especialmente do lado esquerdo e discos articulares deslocados de suas posições fisiológicas, mostrando também do lado esquerdo, incapacidade de ser recapturado entre as superfícies ósseas em qualquer movimento mandibular, caracterizando travamento mecânico e consequente limite dos movimentos mandibulares, observados no exame clínico.

Diante dessa situação clínica eu me questiono: *“Isso poderia ter sido evitado ou ela nasceu fadada a sofrer de problemas dentais?”*



Certamente sabemos que muito prematuramente faltou diagnóstico para direcionar um futuro melhor em relação à saúde dos seus dentes e de todo o sistema estomatognático. Quero enfatizar este ponto, pois, apesar das importantes e positivas mudanças das condutas médicas e odontológicas que presenciamos nos últimos anos, ainda notamos uma lacuna muito grande nesse interrelacionamento que conseqüentemente resulta numa visão direcionada e limitada das especialidades envolvidas. Não falamos em tratamento, mas em reconhecimento das alterações para um encaminhamento correto. Atualmente, recebo muitas indicações de médicos otorrinos que examinam seus pacientes com dores no ouvido e prontamente diagnosticam que o problema está nas ATMs e não nos ouvidos, pois, a recíproca também é verdadeira, onde recebemos muitos pacientes que acreditam que seu desconforto está na ATM ou nos dentes e não num problema de competência médica, onde somos obrigados a reconhecer e encaminhar corretamente. Minha preocupação está no futuro, pois é muito frustrante, para todos, estar diante de um caso que apresenta limitações de diversas grandezas em diferentes áreas.

Cientes de que a etiologia das Disfunções Temporomandibulares é múltipla e que a musculatura, ligamentos e superfícies articulares das articulações sinoviais, podem responder patologicamente e alterar suas condições funcionais, é necessária a compreensão fisiológica de todo o sistema mastigatório. Por exemplo, as articulações temporomandibulares são guiadas pela posição dental e pelos músculos que são monitorados através de um mecanismo de feedback proprioceptivo e sensorial. Reconhecer os problemas básicos de oclusão dental, resulta em possibilitar ao paciente uma melhor sorte para a saúde de um sistema que envolve as funções da fala, mastigação, deglutição, digestão, respiração e postura corporal.

Não estamos, neste momento, pretendendo, muito menos exigindo que especialidades médicas afins tenham amplam conhecimento de odontologia. Longe disso, sabemos das abrangências necessárias dentro da medicina, mas que o exame da boca e dentes seja feito com um critério mínimo, visando

identificar as alterações importantes para a saúde do paciente. Embasados na realidade e limites de casos como exemplificado acima, se melhor direcionados poderiam ter outro destino, mormente nos dias atuais, cuja previsibilidade de vida é maior a cada dia. Portanto, nosso objetivo é trabalhar no sentido de diminuir ao máximo casos extremos que trazem alterações complexas tanto na forma como na função.

## **4- A “AUSÊNCIA” DE ATM EM CRIANÇAS**

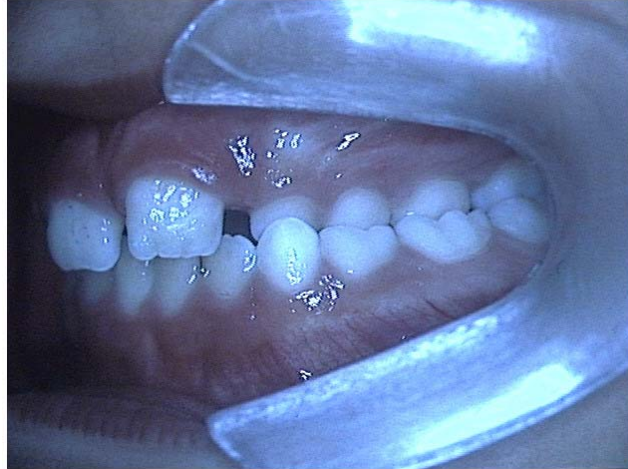---

---

A maioria dos estudos das disfunções temporomandibulares está fortemente voltada ao estudo dos sinais e sintomas em adultos. Em muitas áreas da literatura pediátrica percebemos enorme escassez das informações sobre tão importante assunto. Estudos em crianças com idade menor de 7 anos são muito raros. Muitas explicações como trocas dentais, sinais e sintomas brandos, pouca informação na anamnese, baixa colaboração do paciente pediátrico, justificativas empobrecidas, como os problemas poderem se auto ajustar com o tempo, ausência de informações, ausência de exames clínicos direcionados para melhor avaliação, falta de informações sobre os exames complementares adequados e dificuldade na interpretação dos dados obtidos, talvez possam estar associados à deficiência no estudo das disfunções temporomandibulares em crianças.

Estreita relação entre os fatores de origem oclusal e a aparição das DTMs em crianças tem sido apontada em muitos trabalhos (Vanderas -1989). Não raramente encontramos na clínica mordidas cruzadas, mordidas abertas, mordidas profundas, mandíbulas retroposicionadas, desvios mandibulares e ausências de um bom relacionamento maxilo mandibular. Muitos são os motivos, mas se considerarmos apenas os fatores de ordem genética, já estaremos sendo bem abrangentes frente às possibilidades que podem ser consideradas potencialmente importantes para o desenvolvimento das Disfunções Temporomandibulares.

Nesse contexto, todo o complexo dessas modificações deve ser acompanhado muito intimamente, buscando sempre cuidar para que elas ocorram sem interferências ou intercorrências. Permitir que o corpo se desenvolva corretamente já é um grande passo. Desta forma, um dente interferente (cruzado), tem força suficiente para deslocar e direcionar um crescimento atípico, causando deformidades nos ossos da face (maxila/mandíbula/atms e outros), gerando conseqüentemente adaptações de todos os tecidos correspondentes (foto 12).



**Foto 12-** Observe que os dentes posteriores cruzados inibem a expansão lateral da maxila.

O paciente pediátrico caracteriza-se, desde o seu nascimento até a puberdade, por mudanças bruscas e importantes, mostrando seu físico visíveis modificações. Contudo, quando associados, os hábitos parafuncionais agravam e aceleram acentuadamente o padrão distorcido. O hábito é a disposição duradoura, adquirida pela repetição frequente de um ato. Este hábito é chamado de parafuncional, quando altera, prejudica o crescimento e o desenvolvimento normal.

É necessário sempre observar a criança quanto à postura corporal durante suas atividades: ao falar, andar, correr, desenhar, escrever, ler, brincar, comer, dormir, pois, se a postura está inadequada, deverá ser corrigida o quanto antes para que se evite a instalação de padrões distorcidos que levarão às alterações de desenvolvimento. Exemplo claro disso e aparentemente inofensivo, é quando a criança adquire o hábito de apoiar a mão sob a mandíbula durante o sono. Esse hábito quando mantido por longo período de tempo, tem força suficiente para desviar o crescimento mandibular, redundando em desvios mandibulares e/ou mordidas cruzadas.

## **Hábitos parafuncionais relacionados à sucção**

O mecanismo neuromuscular intra-oral está bem integrado e completamente maduro no nascimento. O recém-nascido está apto a realizar uma sucção eficiente, sem instrução prévia. Nesse período, o contato dos lábios com o mamilo provoca movimentos de sucção, que também podem ser iniciados pelo contato dos lábios com a chupeta ou com o dedo, por ser um reflexo inato de alimentação.

A sucção de chupeta e/ou mamadeira é considerada nociva quando gera um desequilíbrio no sistema neuro-muscular, pois altera as forças naturais da cavidade oral. As alterações provocadas por este hábito estão ligadas diretamente aos padrões individuais, tais como: padrões faciais de crescimento, intensidade, força, duração e frequência do hábito de sucção, assim como, o tipo e tamanho do bico da mamadeira e da chupeta utilizada.

A mastigação é o ato de triturar os alimentos com os dentes: se estes não estão bem posicionados, a função da mastigação estará alterada, levando a quadros de deglutição prematura de alimentos por inteiro. São as crianças que demoram muito tempo em suas refeições, em decorrência de uma trituração ineficiente dos alimentos.

A deglutição é o ato de engolir, passar o alimento da boca para o estômago. O desequilíbrio muscular durante a deglutição pode originar modificações ósseas nas arcadas. Essa deglutição alterada, normalmente, é decorrência de hábitos de sucção de chupeta, mamadeira ou polegar, assim como, de mordidas abertas anteriores, onde não existe contato dos dentes entre si, quando a mandíbula se fecha. Como a língua não encontra nenhuma barreira, projeta-se para fora da boca. Para que a língua exerça suas funções, é preciso que seu espaço fisiológico esteja correto. É fundamental para a correta função de mastigação e deglutição, uma adequação entre maxila, mandíbula, língua e dentes. Forma, espaço e função interagem completando-se um ao outro.

A fala é uma função que surgiu da adaptação de dois aparelhos vitais: o aparelho respiratório e o aparelho digestivo.

A voz é produzida pelo aparelho respiratório e modificada pela parte inicial do aparelho digestivo. A corrente de ar vem dos pulmões e, ao alcançar a laringe, produz o som pela vibração das pregas (cordas) vocais. Na boca, o som é modificado pela sua maior ou menor abertura formando as vogais, ou esse som é interceptado em diferentes pontos, formando as consoantes. São os chamados pontos de articulação dos fonemas, pontos que são utilizados também no processo de deglutição. Por esta razão, é que os indivíduos portadores de deglutição alterada geralmente apresentam problemas de fonação.

O problema mais relacionado com a deglutição é o chamado sigmatismo ou ceceo, que consiste na deformação dos fonemas /s/ e /z/, que são produzidos inadequadamente devido à projeção anterior ou lateral da língua. Outra alteração comum está nos fonemas apicais, principalmente /t/ e /d/, em que o portador de deglutição atípica posiciona a língua entre os dentes para pronunciá-los. Como do ponto de vista fonético pode-se identificá-los, mas não se dá a devida atenção a esse problema.

Mais raramente, o /n/ também pode ser produzido com a língua entre os dentes. Os fonemas apicais /l/ ou /r/ quando são trocados ou omitidos pelas crianças podem representar um indicativo de deglutição atípica ou de que o padrão da deglutição não foi ainda amadurecido e estabelecido.

As posturas da cabeça, muitas vezes, são alteradas como consequências da forma de respirar, mastigar ou deglutir: é uma adaptação que ocorre em virtude de uma alteração de função. É muito comum pacientes respiradores bucais projetarem a cabeça para frente, numa tentativa de aumentar a quantidade de entrada de ar. Com esta modificação postural se segue toda uma alteração crânio facial, com uma projeção anterior dos ombros, desequilibrando todo o corpo e o eixo cefalo-caudal.

Toda a musculatura do corpo é integrada; os músculos da cabeça se relacionam com todo o corpo, onde forma e função não caminham separadas. Os hábitos parafuncionais têm força suficiente para agir e modificar as funções de respiração, sucção, mastigação e deglutição.

É fundamental para a prevenção e interceptação das alterações morfo-funcionais que se manifestam no Sistema Estomatognático e nos tecidos relacionados, irradiando-se em cadeia e prejudicando o desempenho do corpo como um todo.

O íntimo relacionamento da oclusão dentária, da ATM e das funções da boca com a postura da cabeça e do corpo estabelece um novo paradigma para os tratamentos das maloclusões dentárias. A maloclusão dentária associada aos hábitos parafuncionais, com suas várias repercussões orgânicas, desequilibra a organização muscular da cabeça e do pescoço, que, por sua vez, altera as relações biomecânicas crânio cervicais e crânio mandibulares, influenciando no crescimento e desenvolvimento postural global.

### **Respiração bucal**

A respiração é junto com a mastigação um dos principais fatores que contribuem para o desenvolvimento dos ossos maxilares e conseqüentemente um correto posicionamento dos dentes (figura 19). A respiração bucal afeta principalmente o crescimento da face, alterando a ação dos músculos faciais, dos maxilares e da língua. A língua que geralmente fica apoiada no palato, passa a se posicionar no assoalho bucal para permitir a passagem do ar. A contração anormal destes músculos vai lentamente deformando os ossos da face e os maxilares, podendo alterar a posição dos dentes, originando uma má oclusão. Quanto mais cedo ocorrer o início da respiração bucal, maiores serão essas alterações.



As crianças respiradoras bucais geralmente apresentam narinas estreitas, lábio superior curto e inferior proeminente, palato ogival, arcada dentária superior em forma de "V". Os problemas ortodônticos mais frequentemente relacionados com a respiração bucal são: falta de espaço para o alinhamento dos dentes, deficiência no crescimento lateral da maxila, maxilares atresicos, mordidas cruzadas uni ou bilateral, mordidas abertas, retrusões mandibulares e consequentes problemas oclusais e nas ATMs. Quando a criança respira pela boca, várias alterações começam a ocorrer:

- A boca permanece aberta a maior parte do tempo.
- A postura da língua fica mais baixa, junto ao assoalho da boca, para facilitar a entrada de ar.
- A postura da coluna cervical fica alterada em razão da cabeça da criança que faz uma projeção anterior para facilitar a entrada de ar.

Dentre os principais fatores da etiologia do respirador bucal, temos:

- Obstruções nasais por alergias, (Rinites e Rinossinusites)
- Pólipos
  - Hipertrofia de cornetos
  - Hipertrofia das adenóides
- Desvio de septo
- Hábito
- Uso prolongado de chupeta
- Sucção digital

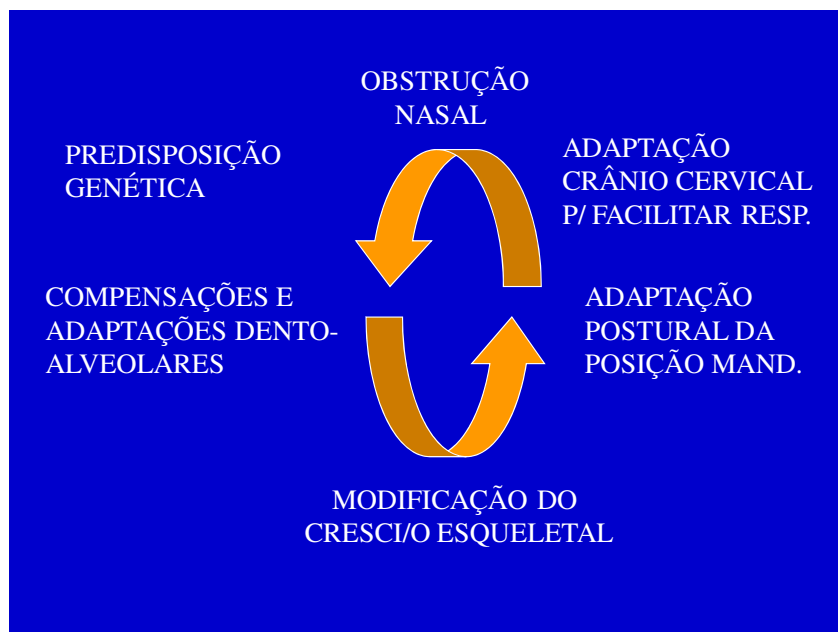O respirador bucal além das características descritas acima apresenta:

- Postura corporal alterada
- Projeção anterior da cabeça
- Rotação posterior de crânio
- Nariz estreito
- Narinas afiladas
- Lábio superior curto
- Boca entreaberta
- Olheiras acentuadas

Como características complementares destacamos:

- Desânimo crônico
- Intenso cansaço
- Baixo rendimento físico
- Baixa qualidade do sono (apnéia na infância).

A combinação de todos esses sintomas e sinais pode interferir com a disponibilidade da criança para todas as atividades, incluindo as intelectuais, podendo trazer-lhe ainda dificuldades adicionais para manter sua aprendizagem escolar.



**Figura 19-** Ciclo vicioso do respirador oral

### **Justificativas para Tratar Crianças**

O homem apresenta desde o nascimento até a fase adulta, uma multiplicidade de mudanças morfológicas, psicológicas e físicas. Em geral as mudanças físicas mostram-se regulares, uniformes e proporcionais. Considero a importância de um bom entendimento do crescimento facial fundamental, pois quando comparado a outras partes do corpo, mostram-se proporcionais e interrelacionadas. O corpo nunca pode e nunca será dividido em partes, exceção feita a necessidade didática. Importantes trocas e modificações são evidenciadas e depois de sedimentadas, apresentam caráter definitivo. As funções da fala, mastigação, deglutição, digestão, respiração e postura corporal, são atingidas diretamente pelo desenvolvimento dos ossos, músculos e tecidos moles da face. O desenvolvimento do homem é imenso e seus tecidos sofrem rápida adaptação.

Uma criança de seis anos já apresenta cerca de 90% do seu crescimento cranial efetuado, enquanto que a mandíbula e maxila mostram cerca de 80% (Van der Linden, 1976). Muitos são os motivos que podem alterar o desenvolvimento da face e da oclusão dental. Fatores de origem genética,

respiração bucal, hábitos parafuncionais, perdas dentais precoces, estão dentre os principais fatores. A força genética é considerada preponderante no padrão de crescimento e desenvolvimento dos arcos dentários, porém este pode ser também significativamente influenciado pelos fatores ambientais, funções bucais, qualidade nutricional e saúde do indivíduo (Proffit – 1995).

Este pensamento é consubstanciado pela teoria da matriz funcional de Moss (1.997), segundo a qual o crescimento da face ocorre em resposta às necessidades funcionais, o que significa conceitualmente que os tecidos moles crescem e os ossos e cartilagens responde a este estímulo. A forma dos arcos dentários é fortemente influenciada pelas funções bucais e pelo crescimento vertical dos processos alveolares, em resposta ao estímulo da erupção dos dentes (Moyers 1.991). Portanto, no que diz respeito à oclusão na dentição decídua, os fatores funcionais são considerados relevantes na etiologia das má oclusões em pacientes saudáveis (Soviero 1.999). A relação horizontal e vertical entre os arcos dentários (oclusão dental) pode ser influenciada pelos comportamentos culturais, como hábitos alimentares (aleitamento natural e artificial) e hábitos bucais não-nutritivos (uso prolongado da mamadeira, sucção de chupeta e dedo) (Serra Negra, 1.999). Cuidados relacionados à higiene oral, manutenções odontológicas preventivas como aplicações de flúor e orientações aos pais e responsáveis, são medidas que resultam em baixo índice de cáries, doenças gengivais e periodontais, tornando uma rotina habitual fácil de ser mantida quando se atinge a idade adulta.

Portanto, a saúde se concentra na busca da vitalidade e equilíbrio do sistema, cuja identificação prematura de sinais e sintomas, facilita o tratamento e a relação paciente/profissional. Tratamentos longos e com soluções complicadas são desestimulantes, normalmente onerosos e de resultados não tão previsíveis e estáveis.

Temos notado que especialmente nos últimos 20 anos, a literatura mundial mostra maior preocupação com a aparição das disfunções temporomandibulares na dentição decídua ( Nilner et al , 1981; Alamoudi et al,

1998). Embora, esse aumento ainda não seja elevado, é altamente significativo na medida que as DTMs são vistas como uma doença de caráter degenerativo na população adulta (Ingervall et al, 1974, Agerberg, 1973).

A revisão da literatura odontológica revelou em recentes estudos que crianças com sinais e sintomas de DTM necessitam de atenção e acompanhamento competente no sentido de direcionar melhor todo o crescimento e desenvolvimento orofacial, cuja função mostra íntima relação com a postura corporal (Kristinelli et al, 1992).

Não obstante às inúmeras razões que se mostram presentes em todos os tecidos faciais, as DTMs apresentam uma enormidade de sintomatologia que tendem a se agravar de acordo com a idade do problema. Dores nas face, cabeça, pescoço, músculos masticatórios, articulações temporomandibulares e dentes, mostram características que variam em grau de intensidade moderada, evoluindo até níveis que geram total incapacitação para as funções orais. A revisão da literatura mostra uma multiplicidade de fatores etiológicos. Contudo, dentre os possíveis fatores causais, a oclusão dental, é o considerada como o mais forte fator nas DTMs. É certo que existem níveis de alterações oclusais e das DTMs, no entanto, existe também uma proporcionalidade nas suas correlações, ou seja, quanto maior for o desequilíbrio da relação dental, maior será a predisposição do paciente para o desenvolvimento das DTMs.

Desta forma, quanto mais cedo identificarmos, ainda que aparentemente pequenos desequilíbrios dentais em crianças, certamente estamos contribuindo para um melhor desenvolvimento oro facial, cuja consequência nas funções da fala, mastigação, deglutição, digestão, absorção dos alimentos, respiração e postura corporal já foram amplamente discutidos.

Desta forma, como em qualquer campo de atividade, conhecimentos e atuação, olhar o presente de forma cuidadosa, significa prever um futuro mais promissor. O desenvolvimento médico e odontológico é a cada dia, mais empolgante. Olhar nossas crianças de forma abrangente e cuidadosa, é gerar

informações que possam ser utilizadas tanto pelos pais e profissionais de áreas afins para a manutenção da saúde e bem estar. Orientar e educar significa repartir responsabilidades para todas as peças envolvidas (pais, profissionais e criança), pois cada um tem seu papel no desenvolvimento físico e emocional da criança, não nos esquecendo de que eles próprios devem saber de suas responsabilidades.

## **5- A PESQUISA**



## 5.1- A pergunta

A Disfunção Temporomandibular (DTM) é uma afecção de ordem multifatorial crônica e progressiva, cujos sinais e sintomas não recorrentes dificultam e retardam o seu diagnóstico (Gerber,1990). Como não está relacionada à perda dos dentes, mas principalmente à presença deles, seu diagnóstico não tem sido colocado como prioridade nas questões de saúde bucal.

A manifestação das DTMs em crianças é extremamente suave e lenta, fazendo os aspectos dolorosos parecerem mais um desconforto. O tempo, a intensidade, a frequência e a duração do problema, porém, podem prematuramente originar quadros dolorosos mais acentuados. A dor não é muito bem definida pela criança, que se mostra irritadiça e displicente. Pode ser difusa ou se localizar em pescoço, face, dentes, ouvidos, cabeça e fundo dos olhos.

Nas crianças, tanto os sinais como os sintomas são extremamente brandos, e, mesmo quando mais fortes e aparentes, não recebem a devida importância (Egemark, 1983).

Dores de ouvido, dores de cabeça, dores ao mastigar, dores na face, dores no pescoço, podem significar dores nos músculos e/ou articulações têmporo mandibulares. Inicialmente de baixa intensidade e constantes, tornam-se, com o tempo, acentuadas, não correspondendo, na maioria das vezes, aos achados clínicos. Por isso, passam despercebidas ou mesmo não são valorizadas.

À medida que os conhecimentos avançaram, as publicações foram trazendo, ano após ano, estatísticas em que a porcentagem dos pacientes sofredores das dores faciais era cada vez mais elevada na população. Estes altos índices exigiram maiores explicações da Ciência, sugerindo que fatores chamados de comportamentais e/ou habituais, tinham relação íntima na aparição dessas alterações.



Hábitos como apertar os dentes, ranger os dentes, morder lábios, roer unhas, apoiar a mão sob a mandíbula e dormir de barriga para baixo passaram a ser valorizados, pelo reconhecimento de que poderiam desencadear ou agravar uma predisposição.

Sinais e sintomas antes não observados começaram a ser notados, sob diferentes considerações e em diferentes áreas. Fatores biológicos, bioquímicos, estruturais, comportamentais, posturais e psicológicos passaram a ter importância quando conjugados aos músculos, dentes e ATM. Os profissionais responsáveis pelo diagnóstico deveriam ter critérios para diferenciar fatores que pudessem iniciar, precipitar ou perpetuar o problema físico ou dele ser resultante.

Depois de serem aceitas, consolidadas, definidas e classificadas, as alterações pertinentes às Disfunções Temporomandibulares começaram a intrigar os pesquisadores que queriam entender como e por quê alguns pacientes desenvolviam a doença e outros não. As estatísticas mostravam uma maior prevalência na faixa etária entre 25-50 anos, levando-os a pensar que algum mecanismo, nesse período da vida, em particular, acontecia para desencadear o problema. Observava-se que, em geral, situações de estresse eram o estopim do problema, trazendo novamente à tona a teoria de que o estresse pode ser o grande responsável.

Esses conflitos entre teorias e dados empíricos marcaram o início da década de 90 que, apesar de já contar com considerável evolução tecnológica, mostrou confusões no entendimento e compreensão das Disfunções Temporomandibulares. Assim, atenção maior começou a ser dada às crianças, pois alguns autores (Nilner, 1981, Marchesan & Sanseverino, 2004), insistentemente, durante muitos anos, tentaram mostrar que grande parte dos problemas físicos atuais de um adulto decorrem de quadros, talvez brandos no passado, que passaram despercebidos aos olhos de muitos profissionais de diferentes áreas.

Nota-se que muito do padrão facial do corpo está ligado a fatores extrínsecos com força suficiente para alterar o desenvolvimento das estruturas orgânicas. A percepção de que o fator genético (intrínseco) sofre grande influência ambiental (extrínseca) ficou extremamente clara para a Ciência, que voltou os olhos para cuidados destinados a possibilitar o desenvolvimento correto orgânico.

A ortopedia e a manutenção do equilíbrio entre as estruturas tomaram uma nova dimensão, com uma força que parece irreversível, ao mostrarem que, mesmo dentro dos seus limites, poderiam diminuir os efeitos negativos de uma carga genética não favorável. O estudo do crescimento e desenvolvimento dos ossos da face fortaleceu o relacionamento das funções de deglutição, digestão, respiração e postura corporal.

Toda a musculatura do corpo é integrada; os músculos da cabeça se relacionam com todo o corpo, onde forma e função não caminham separadas.

É importante elucidar a importância dos hábitos orais, já que muitas crianças, que nascem estruturalmente equilibradas, podem através do tempo, da intensidade, da frequência e da duração de hábitos nocivos, ter seu desenvolvimento distorcido, resultando em quadros complicados estético e funcionalmente. Muitos hábitos que parecem inofensivos, sem significado e até mesmo “bonitinhos” para algumas crianças, podem resultar em pequenas alterações que, somadas às outras, produzem um ciclo vicioso de desenvolvimento distorcido (Marchesan & Sanseverino-2004).

A frequência dos hábitos os reconfigura, dando-lhes um outro significado, e passam a interferir nas questões vitais da mastigação, fala, respiração e deglutição.

Para prevenir, temos que entender como o problema ocorre para propor e colocar em prática soluções viáveis. Quem não sabe atualmente sobre a importância da higiene dental? Porém, será que toda mãe sabe sobre a influência de determinados hábitos orais no desenvolvimento craniofacial?

Num passado não distante, o diagnóstico e tratamento das Disfunções Temporomandibulares estava direcionado às implicações sintomatológicas, muito pouco efetivamente voltado ao reconhecimento de suas causas; isto pode ser percebido pela grande preocupação com suas manifestações em adultos, praticamente relegando o estudo deste problema em crianças.

Notoriamente, a DTM não é uma doença que aparece repentinamente, da noite para o dia. Muito pelo contrário, é uma disfunção de desenvolvimento, cujos sinais e sintomas, inicialmente brandos, tornam-se cada vez mais evidentes com o passar dos anos, característica que faz com que o reconhecimento desta afecção aconteça, na grande maioria dos casos, tardiamente, dificultando ou impedindo um bom e adequado tratamento (Colombini & Sanseverino, 2003).

É importante também ponderar sobre a atuação do estresse no aparecimento da Disfunção Temporomandibular. Muitas pesquisas pretendem deslocar para este eixo toda a responsabilidade de causa e efeito (Rugh, 1992).

Considero que não se pode negar a associação do estresse da Disfunção Temporomandibular mas deve-se dar-lhe a importância devida, não absolutizada. Considero que o estresse pode e deve funcionar como agente modificador, mas não como único e principal agente causal. Muito mais delicado ainda é pensar o estresse em crianças, pois seu significado e relevância na causalidade da DTM deve ser distinto do que acontece no adulto.

O desenvolvimento científico se apoia em conhecimentos já construídos, que conformam uma base já conquistada, nem sempre fiel ou verdadeira, que pode, muitas vezes significar retrocessos, atrasos ou perdas a este desenvolvimento.

Vivenciamos, hoje, a época da prevenção, pois suas vantagens sobre o tratamento são incomparáveis. Neste contexto, surgem-me alguns questionamentos:

*Os diagnósticos atuais estão sendo executados sobre as mesmas observações do passado?*

*Por quê as estatísticas mostram a cada ano um avanço na incidência das disfunções temporomandibulares ?*

*Têm as observações e estudos das disfunções em crianças evoluídos?*

*Qual a postura da ciência atual frente às Disfunções Temporomandibulares? Efetivamente encontramos grandes diferenças quando a comparamos há 20 anos atrás?*

*Qual é a realidade atual sobre as perspectivas de prevenção das Disfunções Temporomandibulares? É possível preveni-las?*

*Quais os fatores que podem agravar, contribuir ou perpetuar a instalação e/ou desenvolvimento das DTMS?*

Estas e outras perguntas me inquietam... Que caminho a ciência vem percorrendo no últimos anos?

Tenho visto trabalhos que trazem poucas esperanças para o reconhecimento e tratamento das reais causas das disfunções temporomandibulares intra-articulares. Tenho observado, também, que muitas das causas que não se mostram tão evidentes ao diagnóstico acabam classificadas como psicológicas, emocionais ou psicossomáticas.

Pessoalmente, acredito ser um tanto frustrante pensar que uma disfunção da articulação temporomandibular, que claramente se manifesta em sinais e sintomas, repercutindo nas funções da fala, mastigação, deglutição, respiração e postura corporal, possa tão facilmente ser negligenciada por profissionais da área. As consequências desta situação, como já afirmado, podem ser desastrosas quanto às resoluções e estabilidade dos tratamentos. Será que estamos formando especialistas muito direcionados em suas áreas, cuja visão está linearmente projetada sobre um único foco? Em outras palavras, dor na região dos ouvidos, não obrigatoriamente significa dor no ouvido. Como também a ausência de dor não quer dizer que está tudo "normal".

Acredito que a elucidação e o esclarecimento das principais características do desenvolvimento e da evolução das disfunções temporomandibulares possa contribuir positivamente para seu diagnóstico precoce, ainda na fase inicial, na infância e adolescência. Estes conhecimentos deveriam e poderiam subsidiar, tanto na pesquisa como na atuação clínica, profissionais de áreas afins, frequentemente em contato com o desenvolvimento da criança. Médicos otorrinos, pediatras, endocrinologistas, cirurgiões-dentistas, fonoaudiólogos deveriam ter conhecimentos que lhes possibilitassem reconhecer as principais alterações num sistema tão importante quanto fundamentalmente vital. Nesta minha utopia, mesmo pais e educadores deveriam ter acesso a conhecimentos básicos sobre identificação e prevenção de alterações na ATM.

A preocupação está na capacidade de observação, conhecimento e julgamento de cada pessoa. Em síntese,

*Enxergamos somente aquilo que podemos enxergar?*

*Enxergamos somente aquilo que queremos enxergar?*

*Enxergamos somente o que fomos treinados a enxergar?*

*Enxergamos o que a grande maioria enxerga?*

*Não enxergamos nada, ou estamos mudando, a cada dia, a nossa ótica?*

Qualquer que sejam as respostas, é importante frisarmos que não buscamos fornecer regras ou dicas para diagnóstico. Pelo contrário, aprendemos que a manifestação da doença possui facetas distintas mostrando, às vezes, ser o que não é.

Compreender o que é fisiológico já é um grande passo. Contudo, ressaltemos que a Ciência não é, e nunca será, absoluta.

O presente trabalho busca contestar hipóteses como a de que crianças com dentição decídua ou mista não deveriam ser tratadas com a justificativa de que dentes permanentes acabariam por resolver o problema quando erupcionam.

Essas crianças, a nosso ver, estariam perdendo, neste período, uma fase importante do desenvolvimento craniofacial, fatalmente resultando em adultos com problemas estruturais complexos, cujas soluções seriam também complexas e limitadas.

Acredito que não haja mais justificativas, teóricas ou de arsenal tecnológico, para que a Odontologia ainda não tenha avançado no reconhecimento de sinais e sintomas em crianças e adolescentes que sejam indicadores de risco futuro de Disfunção Temporomandibular na vida adulta.

Esta linha de pesquisa deve ser aprofundada, permitindo a detecção e intervenção precoce, em fase da vida em que o próprio crescimento e desenvolvimento das estruturas possibilitem a restauração da normalidade anatômica e funcional.

Este projeto origina-se de minha prática profissional e de questões suscitadas frente a pessoas com quadros clínicos graves e irrecuperáveis.

Esta pesquisa surge das perguntas:

***É possível identificar sinais e sintomas precoces e indicadores de riscos de Disfunção Temporomandibular?Quais são?***

## **5.2- O método**

***Pesquisa Qualitativa: Estudo de caso.***

***O Caso: O processo de adoecimento da ATM.***

Para responder as perguntas que originam esta pesquisa, a opção foi pelo método qualitativo.

Entre os métodos qualitativos, a escolha foi pelo estudo de caso, em que caso significa uma situação, uma vivência, uma comunidade. Aqui, o caso remete à evolução de sinais e sintomas de DTM, que permitam identificar sinais e sintomas precoces de risco, ainda na infância.

Para tanto, o desenho da pesquisa se constitui na busca de indícios precoces de risco de DTM, identificados retrospectivamente na história de vida e anamneses clínicas de pacientes adultos com DTM. Em outras palavras, a pesquisa visa buscar as pistas, os indícios, os sinais que já indicavam o risco de DTM e não foram percebidos.

Assumir um estudo apoiado na análise de dados qualitativos significa se propor a captar e organizar tudo o que for possível para a recuperação da história dos pacientes através de transcrições de entrevistas, observações clínicas, análise documental, inclusive de fotos e relatos da história médica, dental e as demais informações disponíveis.

Somos cientes de que a observação documental e especialmente a clínica são altamente seletivas. É muito provável que ao olhar para um mesmo objeto ou situação duas pessoas enxerguem diferentes coisas. O que cada pessoa “vê” depende muito de sua história pessoal e principalmente de sua bagagem cultural, conjugadas a suas concepções científicas e ideológicas. Desta forma, procurarei ser extremamente cuidadoso e rigoroso como examinador, definindo o foco da investigação, evidenciando quais os aspectos do problema serão cobertos pela observação e qual a melhor forma de captá-los.

É importante destacar que a pesquisa se desenvolve fundamentalmente pela recuperação da história clínica de pacientes adultos com DTM, baseada em análise documental, que, sempre que possível, estará presente através de modelos da boca, fotos e o que mais possa ser necessário e esteja disponível para ajudar na reconstrução da história pregressa.

Num primeiro momento, faremos a organização de todo material, dividindo-o e relacionando-o, procurando identificar tendências e padrões relevantes. A análise está presente em todos os estágios da investigação, tornando-se mais sistemática após a finalização da coleta de dados. É possível e esperado que muitos dos dados obtidos na recuperação da história sejam extremamente esclarecedores, porém não nos permitirá qualquer conclusão

precipitada. Bogdan e Biklen (1982) recomendam que todo pesquisador deve possuir estratégia e organização para não correr o risco de terminar a coleta de dados num amontoado de informações difusas e irrelevantes. Sugerem organizar os procedimentos metodológicos da seguinte forma:

- ✓ *delimitação progressiva do foco do estudo*
- ✓ *formulação de questões analíticas*
- ✓ *aprofundamento da revisão da literatura*
- ✓ *testagem de idéias junto aos sujeitos*
- ✓ *uso extensivo de comentários, observações e especulações ao longo do trabalho empírico, em diário de campo*

Os procedimentos analíticos são de extrema importância, na medida em que buscamos verificar a pertinência das questões selecionadas frente às características específicas das situações estudadas. Contudo, os cuidados com a objetivação são importantes porque afetam diretamente a validade do estudo. Para tanto, Walker(1980) sugere uma boa comunicação entre o pesquisador e o grupo estudado, que seja esclarecido sobre os métodos e procedimentos que serão utilizados na pesquisa e finalmente que os entrevistados entendam completamente e relevância das informações selecionadas pelo pesquisador.

A análise qualitativa nos permite recuperar o passado, através de anamnese, exame físico, exames complementares, modelos de estudo e fotos, procurando entender o presente e as manifestações atuais da doença e suas repercussões para todo o sistema. Concomitantemente, permite traçar linhas imaginárias, paralelos, entre passado, presente e futuro.

*Se diagnósticos precoces e tratamentos tivessem sido executados no passado, qual seria a realidade do presente?*

*O que acontecerá se nada for feito agora?*



*Qual o papel dos agentes contribuintes, perpetuadores e/ou modificadores da doença quando comparados com o tempo, intensidade, frequência e duração?*

Entender a evolução e o trajeto da doença ao longo do tempo até os dias atuais é um desafio na busca da importância e possibilidade do diagnóstico precoce e de melhores condições terapêuticas de intervenção e preservação.

Buscamos entender, nesta pesquisa, através de fotos e exames complementares, a realidade e os limites de tratamento de alguns casos clínicos, inclusive pela comparação com outros, que foram tratados precocemente no passado, ainda quando crianças e adolescentes, para maior aproximação com nosso tema: a intervenção precoce altera o resultado? Quais os indicadores de risco de problemas futuros, que sinalizem a necessidade de intervenção precoce?

Para este desafio, esta pesquisa se apoia, epistemologicamente, no Paradigma Indiciário, conforme sistematização feita por Carlo Ginzburg (1989). Este autor recupera um dos modos de vivenciar e explorar o mundo que acompanha o ser humano desde os primórdios de sua existência, quando saber farejar, rastrear, identificando pistas e sinais, podia representar o elemento diferencial para a sobrevivência. Nas pistas e indícios, o caçador aprendeu a identificar qual e quantos animais – ou inimigos – haviam passado por ali e há quanto tempo, o homem aprendeu recuperar a história já acontecida, sendo capaz de construir narrativas sobre passado pela leitura do presente.

O Paradigma Indiciário é aquele que tem como característica intrínseca a busca pelo detalhe não evidente, pelo elemento que distingue dois semelhantes. Segundo essa concepção divinatória, semiótica, os sinais são o objeto de busca do pesquisador e, a partir deles, é possível compreender o que está sendo estudado. Por tudo isso, tratou-se inerentemente de um estudo qualitativo, uma vez que seus códigos são expressivamente individualizantes. Pode admitir comparações, mas não generalizações, pois

*[...] o grupo de disciplinas que chamamos indiciárias não entra absolutamente nos critérios de cientificidade deduzíveis do paradigma galileano. Trata-se, de fato, de disciplinas eminentemente qualitativas, que têm por objeto casos, situações e documentos individuais, enquanto individuais, e justamente por isso alcançam resultados que têm uma margem inelimitável de casualidade. (Ginzburg, 1989: 156)*

Ginzburg enfatiza a importância deste paradigma e o situa no alicerce do raciocínio clínico, como raiz epistemológica da medicina, assim como da psicanálise.

Nesta pesquisa, toda a análise dos dados será sustentada por este Paradigma.

#### 5.2.1- Procedimentos metodológicos

**Propósito: Recuperar a história de adoecimento em adultos com franca DTM, buscando identificar sinais e sintomas precoces de risco.**

Para responder as perguntas que a originam, esta pesquisa irá analisar alguns casos clínicos de adultos que apresentem disfunções temporomandibulares e em cuja anamnese se encontrem indícios de que esta situação patológica já se manifestava na infância e adolescência, com sinais e sintomas que passaram despercebidos ou não foram valorizados pelos profissionais de saúde que os atenderam nesses períodos.

A seleção de sujeitos será intencional e feita a partir de anamnese inicial, buscando identificar aqueles em que as manifestações tenham sido precoces e que apresentem documentação relevante da evolução clínica.

A escolha será feita de modo a incluir as alterações que mais frequentemente podem levar a DTM, com pelo menos um sujeito adulto em cada categoria e uma criança com a mesma alteração mas não obrigatoriamente com

prejuízos na ATM. Optou-se por criar uma linha imaginária do tempo que mostrasse como o indivíduo poderia ter sido na infância e seu possível desenvolvimento frente aos sinais e sintomas que pudessem ser identificados. Desta forma, a seleção de pacientes adultos e crianças, terá a intenção deste comparativo, no sentido de mostrar que as alterações oclusais presentes em crianças e adolescentes quando não diagnosticadas e tratadas, tenderão a evoluir, apresentando quadros semelhantes no futuro, contudo, mais evidentes e com consequências funcionais importantes para todo o sistema estomatognático.

O número de sujeitos a ser estudado será definido pelo princípio de saturação (Bogdan e Biklen, 1982), isto é, quando novos casos incluídos no estudo não acrescentem novos dados.

Para o estudo de cada sujeito, serão utilizados:

- anamnese clínica detalhada, buscando detectar quando e como já ocorriam queixas que possam indiciar risco futuro de DTM;
- exame físico da oclusão dental e da cavidade oral, incluindo:
  - ✓ desvios mandibulares quando na posição de máxima intercuspidação dental;
  - ✓ análise das limitações e movimentos mandibulares;
  - ✓ avaliação dos ruídos articulares (estalos/crepitação);
  - ✓ análise das alterações de desenvolvimento mandibulares e maxilares;
  - ✓ assimetrias faciais;
  - ✓ palpação dos principais músculos mastigatórios;
  - ✓ avaliação da mobilidade cervical;
  - ✓ avaliação da postura da cabeça/pescoço;
  - ✓ alterações nas funções da fala, mastigação, deglutição e respiração.

- análise de documentos (prescrições, exames, orientações, encaminhamentos, fotos, moldagens, aparelhos odontológicos utilizados) que possam ser recuperados e que contribuam para maior aproximação com a história clínica, seu início, suas manifestações, condutas adotadas, tratamentos, acidentes etc;
- análise dos hábitos que possam ter contribuído para o desenvolvimento das DTM (sucção de dedo, uso prolongado de chupeta, mamadeira, apoio de mão sob a mandíbula durante o sono, posição da língua etc);
- identificação e análise de fatores que possam ter perpetuado, contribuído ou modificado o curso da doença (bruxismo, apertamento dental, perdas dentais precoces etc).
- comparação dos dados obtidos com o estudo pregresso, confrontando com a realidade clínica e documental atual.

Esta pesquisa será conduzida de acordo com os preceitos da bioética.

Todos os sujeitos incluídos no estudo receberão as informações necessárias para que possam optar por colaborar com a pesquisa e sua recusa não acarretará qualquer consequência para seu seguimento, inclusive quanto a orientações e condutas adequadas.

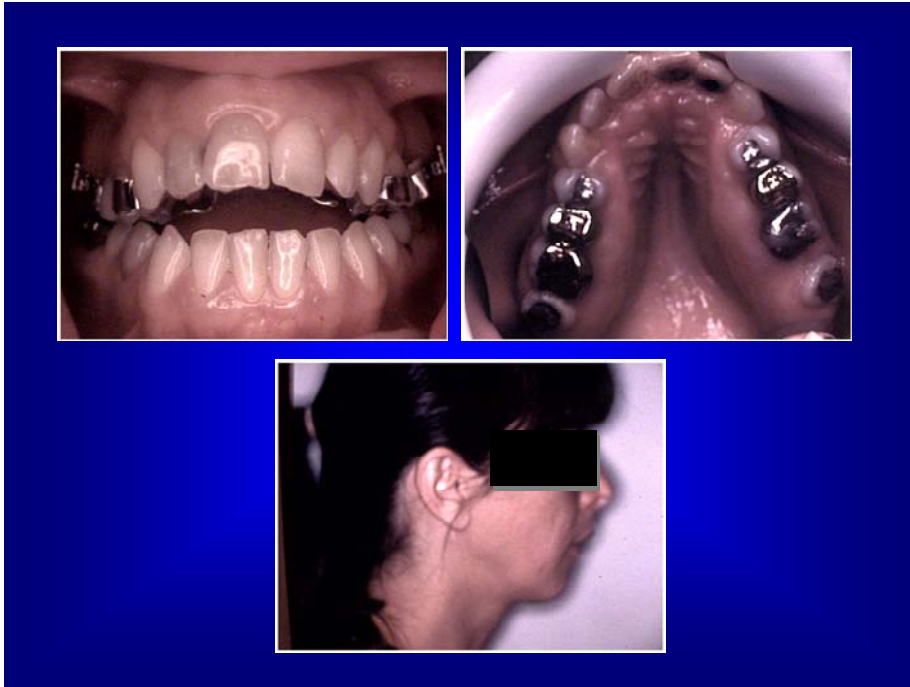É importante frisar que esta pesquisa trabalha apenas com a análise de documentos e recuperação da história de vida, no entanto, todos os pacientes selecionados foram tratados. Os sujeitos são apresentados com nomes fictícios; a intenção de dar-lhes um nome é para não correr o risco de retirar-lhes a condição de sujeitos, tornando-os *objetos*.

## **6- OS SUJEITOS**

---

---

### 6.1- Ana, sexo feminino, 39 anos, com Mordida Aberta



**Foto 13-** Mordida Aberta Anterior, mostrando a imensa atresia da Maxila e a ausência de relacionamento dos dentes anteriores.

#### **QUEIXAS:**

- ✓ - Considera sua estética dental e facial lamentável.
- ✓ - Dor e desconforto na face, nos dentes, na cabeça e no pescoço.
- ✓ - Dificuldade em triturar os alimentos até o final da mastigação.
- ✓ - Constantes tratamentos odontológicos
- ✓ - Cética em relação às soluções para as suas queixas.

## **HISTÓRICO / ANAMNESE:**

Relata ser assídua frequentadora dos consultórios odontológicos ‘desde sempre’. Não sabe precisar ao certo quantos dentistas já conheceu, mas afirma que esse dado não é mero esquecimento, mas sim pelos vários profissionais que procurou para solucionar suas queixas. Chupou dedo até 7 anos de idade, quando, depois de muita insistência da mãe, conseguiu abandonar o hábito. Relata que sempre foi muito alérgica e que seu nariz nunca conseguiu executar uma respiração livre e desimpedida das frequentes secreções. Quadros gripais foram constantes durante a fase infantil, tratados na maioria das vezes com o auxílio de antibióticos, o que ela acredita ter causado alterações na estrutura dos dentes que sempre foram muito “fracos”, pois muito prematuramente lembra-se das constantes visitas odontológicas para a remoção das sofridas cáries. Atualmente, pensa que o problema está mudando para a gengiva que vive inflamada. Relata ter a boca seca e mau hálito, pois sente um gosto forte ao deglutir. Tem muita insegurança por esta queixa e acredita que as pessoas notam o mau odor de sua boca, mas não lhe dizem por se tratar de situação socialmente constrangedora.

Seus dentes invariavelmente são muito sensíveis às trocas de temperatura, doce e alimentos ácidos. Sempre roncou, mas tem receio de que atualmente possa estar apresentando apnéia, pois tem acordado durante a noite com a sensação de que parou de respirar. Em relação às ATMs, relata que sempre percebeu ruídos ao abrir a boca ou mastigar alimentos mais consistentes, mas que nunca deu importância, pois nunca teve dor ou impossibilidade de exercer qualquer função oral. Talvez com o passar dos anos o barulho possa ter aumentado, mas não acredita ser importante.

O desconforto nos músculos da face e do pescoço vem aumentando significativamente nos últimos anos e piora muito quando ela está estressada. Desta forma, acha que o problema é o estresse, porque no passado não tinha tanta dor e agora nota que, diante da enormidade de estímulos sociais e profissionais, o problema está mais constante e evidente.

Ainda assim, por incrível que pareça, mesmo considerando que a dor seja desagradável e cada vez mais constante, sua queixa principal é a estética. Sente que seu rosto está mudando rápido demais e quando se compara com as mulheres da mesma idade, acha que está em pior situação. As “olheiras” aumentam a cada dia, sua pele está flácida e caída especialmente ao redor da boca. Não consegue sorrir com espontaneidade, porque além de considerar seus dentes muito feios, com alteração de cor e posição, relata que procura manter-se atenta para não ficar com a boca relaxada, pois caso contrário, mostra seus dentes e a mordida aberta.

Possui muitas restaurações metálicas nos dentes que foram executadas em diferentes momentos de sua vida. Há cinco anos, apresentou fratura do segundo molar superior esquerdo sem causa aparente e teve de extraí-lo.

Vem à clínica em busca de solução para suas queixas, que notoriamente se agravam a cada dia.

### **EXAME FÍSICO:**

- ❖ Mordida Aberta Anterior;
- ❖ Palato Atrésico;
- ❖ Maxila com alteração estrutural mostrando-se com formato triangular;
- ❖ Mandíbula acompanhando o desenho da maxila;
- ❖ Ausência do segundo molar superior esquerdo;
- ❖ Fratura no bordo incisal do incisivo central superior direito;



- ❖ Restaurações metálicas nos seguintes dentes: primeiros e segundos pré-molares inferiores e superiores, primeiros, segundos e terceiros molares superiores e inferiores, exceto o segundo molar superior esquerdo que foi extraído.
- ❖ Desvio da linha média dental maxilar para o lado direito;
- ❖ A língua mostra postura baixa e alterada em suas funções de fala, respiração e deglutição.
- ❖ A respiração é essencialmente oral. (Espelho Milimetrado de Altmann);
- ❖ As narinas estão afiladas e assimétricas;
- ❖ A cabeça mostra-se projetada anteriormente com ligeira rotação no sentido posterior;
- ❖ A mobilidade cervical mostra-se reduzida na rotação posterior;
- ❖ O exame de palpação dos músculos cervicais e mastigatórios revelou sensibilidade que variou de intensidade média a severa;
- ❖ A auscultação das ATMs apresentou ruído bilateral característico de alterações morfológicas nas faces articulares e disco;
- ❖ Os movimentos mandibulares estão distorcidos e limitados;
- ❖ A análise do perfil facial mostra mandíbula em retro posição.

**DIAGNÓSTICO:** CI II com Mordida Aberta Anterior, mostrando alterações esqueléticas e musculares nos tecidos que envolvem o sistema estomatognático e suas respectivas funções.

**TRATAMENTO PRECONIZADO: Multidisciplinar:**

**Odontológico:**

Ortodontista, para alinhamento dos dentes nas arcadas.

Cirurgião Buco Maxilo Facial, para tratamento cirúrgico das arcadas

Cirurgião-dentista Protésista, para tratamento dental reabilitador restaurador.

**Médico:**

Otorrino, para as queixas respiratórias.

Ortopedista, para as queixas posturais.

**Fisioterapeuta**, para a reabilitação das funções posturais.

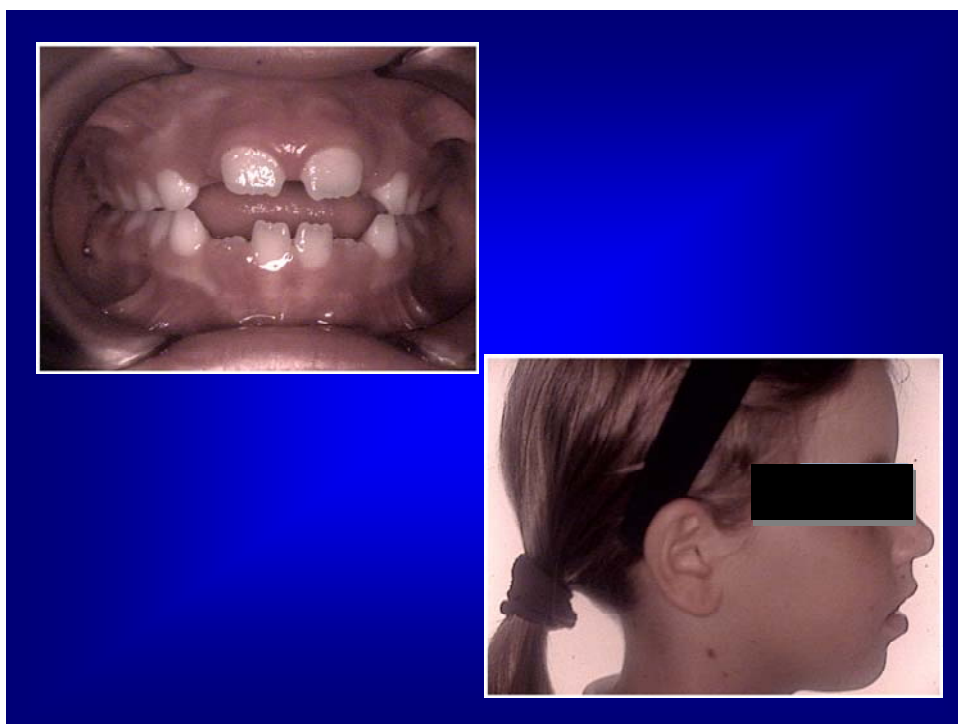**Fonoaudiólogo**, para a reabilitação das funções orais e postura de língua.

**PROGNÓSTICO:** Ruim e limitado, proporcional à extensão do caso.

Diante da complexidade de ações para o tratamento recomendado, selecionei duas crianças com semelhanças com o caso clínico acima apresentado, ou seja, com a mesma alteração oclusal (mordida aberta), mas que naturalmente apresenta todas as queixas e alterações muito mais brandas.

Quero enfatizar o diagnóstico precoce e suas vantagens no tratamento. Certamente, não estamos diante de uma síndrome, mas apenas pela análise das fotos, nota-se claramente que esta criança, se não tratada, terá selado um futuro semelhante ao quadro clínico exposto anteriormente (foto 14).

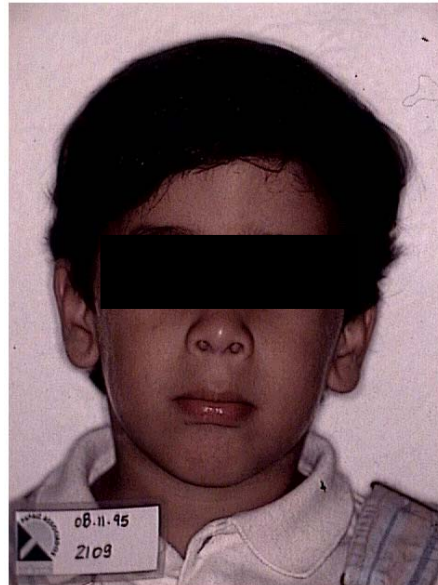**Júlia, sexo feminino, 8 anos, com Mordida Aberta**



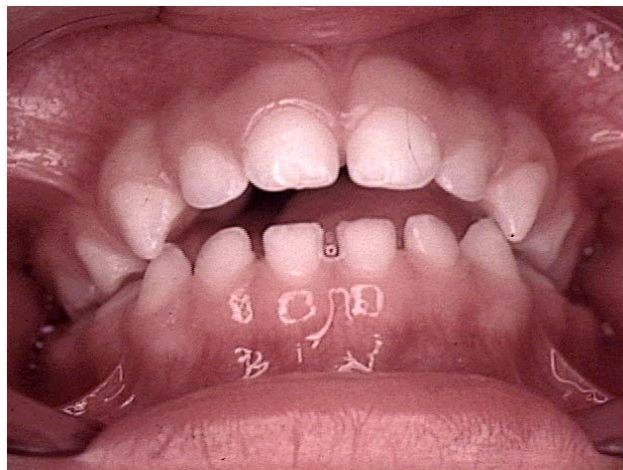
**Foto 14-** As características da mordida aberta já são marcantes mesmo na criança

Apresentamos, ainda, uma criança com 5 anos de idade, com mordida aberta que foi submetida a tratamento ortodôntico

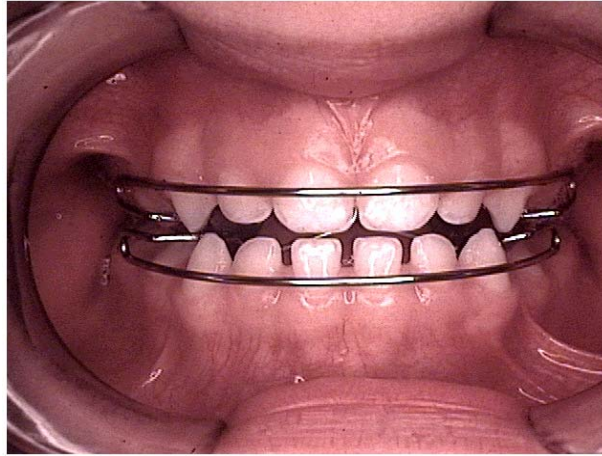
**José, sexo masculino, 5 anos, com Mordida Aberta**



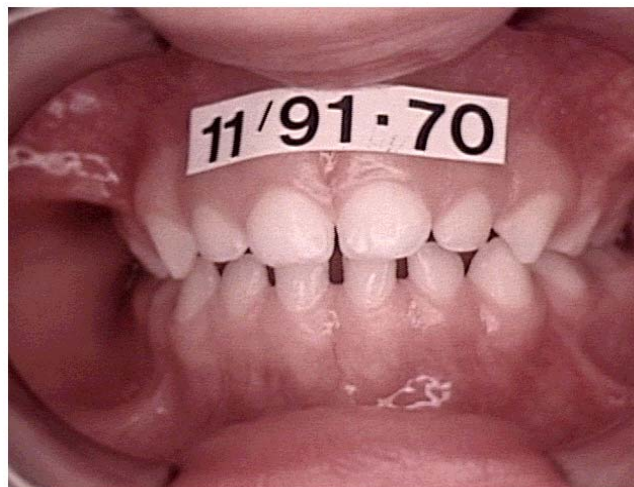**Foto 15-** Mordida Aberta Anterior, com dificuldade no selamento dos lábios.



**Foto 16-** Mordida Aberta Anterior com desvio mandibular para o lado direito antes de iniciar o tratamento



**Foto 17-** Aparelho Ortopédico Funcional utilizado no tratamento



**Foto 18-** Tratamento realizado após 12 meses

**COMENTÁRIOS:**

É perceptível, nas fotos, a semelhança no padrão de alteração oclusal nos três sujeitos apresentados e apreender, por este dado e pela história da paciente adulta, que as crianças seguirão o mesmo caminho que ela se não forem tratadas segue os preceitos do paradigma indiciário, sistematizado por Ginzburg (1989).

Na mesma linha de raciocínio indiciário, - lembrando que este paradigma é, para Carlo Ginzburg, a raiz do raciocínio clínico - é lícito afirmar que em algum momento de sua infância a paciente adulta apresentava as mesmas características que as encontradas hoje nas duas crianças.

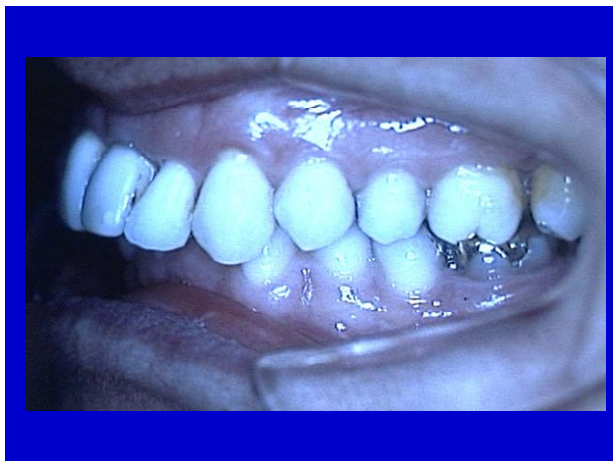Disto decorre afirmar que o tratamento da mordida aberta ainda na infância é de crucial importância para prevenir as disfunções temporomandibulares.

Os resultados do tratamento ortodontômico precoce são claramente mais rápidos e melhores. A evolução da criança aqui apresentada, com apenas 12 meses de tratamento é nítida. São indiscutíveis as vantagens e os resultados obtidos quando comparamos com o caso de adulto não tratado, especialmente ao olhar para os danos e alterações irreversíveis que foram instalados ao longo do tempo.

#### **6.2- Carmen, sexo feminino, 52 anos, com Mordida profunda (Cl II dento esquelético)**



**Foto 19-** Perfil mostrando a projeção anterior da cabeça



**Foto 20-** Mandíbula retro posicionada e relacionamento dental em cl II – primeira divisão.

#### **QUEIXAS:**

- ✓ Estética: Considera-se “dentuça”
- ✓ Mobilidade Dental nos dentes anteriores
- ✓ Dor de cabeça e cervical intensa
- ✓ Estalo na articulação
- ✓ Dificuldade em manter os lábios fechados

#### **HISTÓRICO / ANAMNESE:**

Desde criança, considera-se “dentuça”. Sua mãe chegou a levá-la a uma consulta ortodôntica quando tinha 7 anos de idade e, segundo o ortodontista, deveria aguardar o término da erupção de todos os dentes permanentes (por volta dos 12 anos de idade), para qualquer definição terapêutica, pois somente após esta fase, com todos os dentes na boca, se poderia ter condições de um estudo mais detalhado.

Seguindo essas orientações, aguardou-se o tempo determinado e nova consulta foi feita quando ela tinha 13 anos. Nesta ocasião, com todos os dentes na boca e praticamente com o término do crescimento da maxila e mandíbula, foi indicado como tratamento, extrair os 2 primeiros pré-molares superiores de ambos os lados pois, segundo o profissional, não havia outra alternativa para a resolução da queixa. Desta forma, a mãe decidiu não fazer o tratamento proposto, por considerar uma solução muito radical (extração de 2 dentes permanentes).

Seu histórico dental foi traçado de forma curativa ao invés de preventiva, pois relata nunca ter recebido informação ou cuidado neste sentido. Não sabe precisar ao certo, mas apresenta estalo nas ATMs há muitos anos. Atualmente, tem notado certa mobilidade nos dentes, especialmente nos incisivos superiores, o que a motivou procurar tratamento.

Desde muito jovem, tem dificuldade em manter-se com os lábios unidos, julgando sua estética dental muito feia.

Tem dores de cabeça há muitos anos e faz uso constante de analgésicos, tanto que considera esta queixa como parte integrante de sua vida.

### **EXAME FÍSICO:**

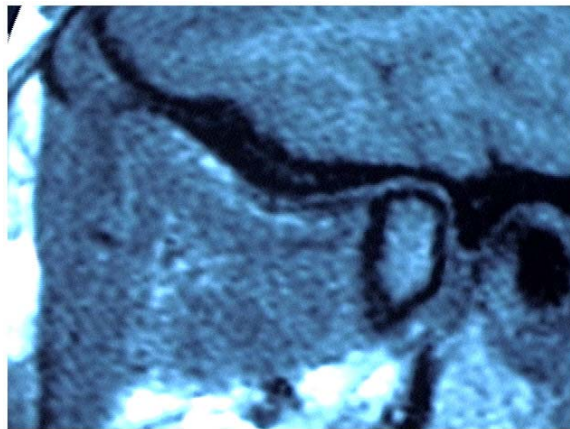
- ❖ CI II esquelética;
- ❖ Mordida Profunda;
- ❖ Mandíbula Retroposicionada;
- ❖ Ausência de Selamento Labial;
- ❖ Doença Periodontal presente nos molares superiores e inferiores e incisivos superiores, em ambos os lados.
- ❖ Primeiro e segundo molares inferiores de ambos os lados, apresentam restauração metálica de grande extensão.



- ❖ A auscultação das ATMs apresentou ruído bilateral característico de deslocamento de disco articular.
- ❖ Dificuldade em exercer os movimentos mandibulares adequadamente.
- ❖ O exame de palpação dos músculos cervicais e mastigatórios revelou sensibilidade que variou de intensidade média a severa;
- ❖ A cabeça mostra-se projetada anteriormente com acentuada rotação no sentido posterior.

#### **EXAMES COMPLEMENTARES:**

- ✓ Rx Panorâmico
- ✓ Imagem por Ressonância Nuclear Magnética



**Foto 21-** Ressonância Nuclear Magnética, mostrando o côndilo retro posicionado e o disco deslocado anteriormente

## **DIAGNÓSTICOS:**

1. CI II – Mordida Profunda com mandíbula atrésica e retro posicionada.
2. Deslocamento bilateral do disco articular. Os músculos cervicais e mandibulares apresentam-se alterados e compensados devido às alterações esqueléticas.
3. Lábios Hipotônicos

## **TRATAMENTO PRECONIZADO: Multidisciplinar:**

### **Odontológico:**

Ortodontista, para alinhamento dos dentes nas arcadas.

Cirurgião Buco Maxilo Facial, para tratamento cirúrgico de avanço de mandíbula

Cirurgião-dentista Protésista, para tratamento dental reabilitador restaurador.

**Fisioterapeuta**, para a reabilitação das funções posturais.

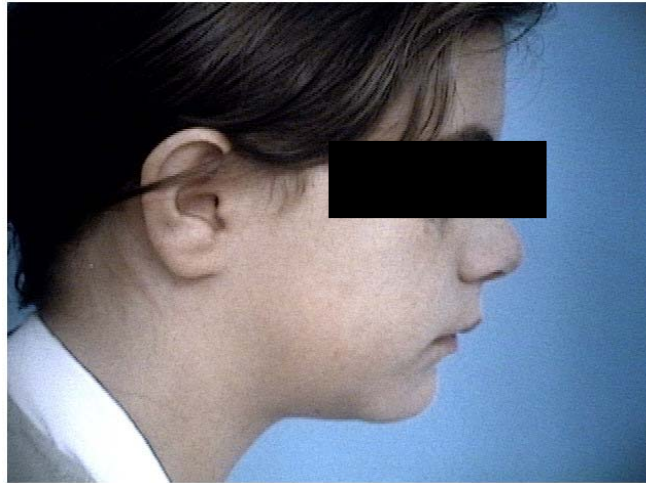
**Fonoaudiólogo**, para a reabilitação das funções orais e selamento labial.

**PROGNÓSTICO:** Ruim e limitado, proporcional à extensão do caso.

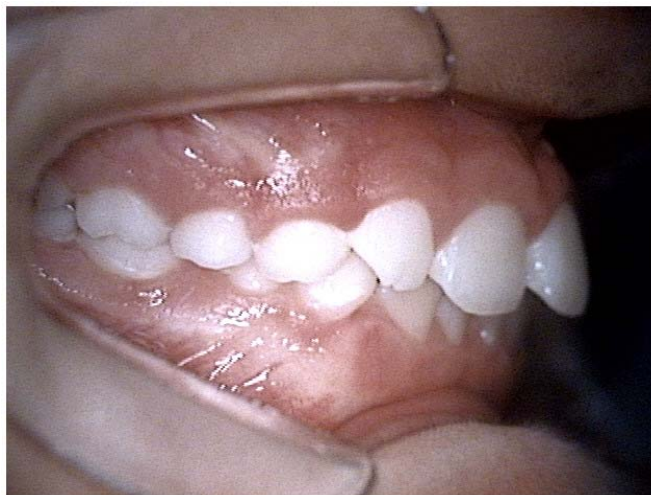A sensação de ser “dentuça” pode levar a uma percepção equivocada no diagnóstico, deixando a impressão de que os incisivos superiores estão projetados. Neste caso, em particular, o problema nitidamente não é apenas de ordem dental, mas essencialmente de fundo esquelético, mostrando uma mandíbula retro posicionada e desproporcional quando comparada ao tamanho da maxila.

Como comparativo, selecionei uma criança com um perfil muito semelhante ao caso descrito que, porém, foi tratada através de aparelhos ortopédicos durante o crescimento e desenvolvimento.

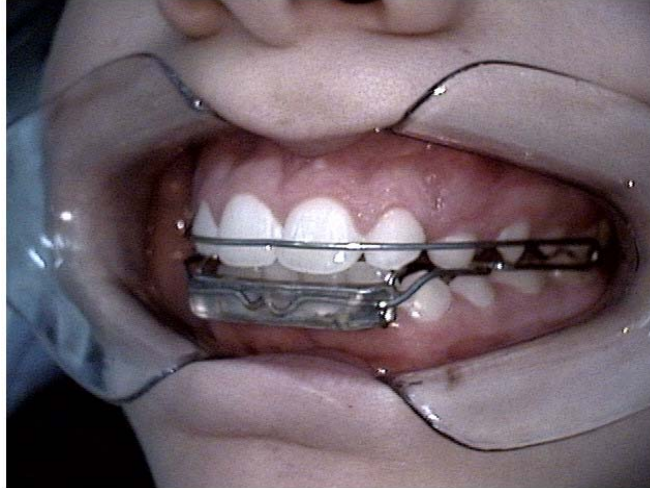
**Maria, sexo feminino, 09 anos, com retrognatismo**



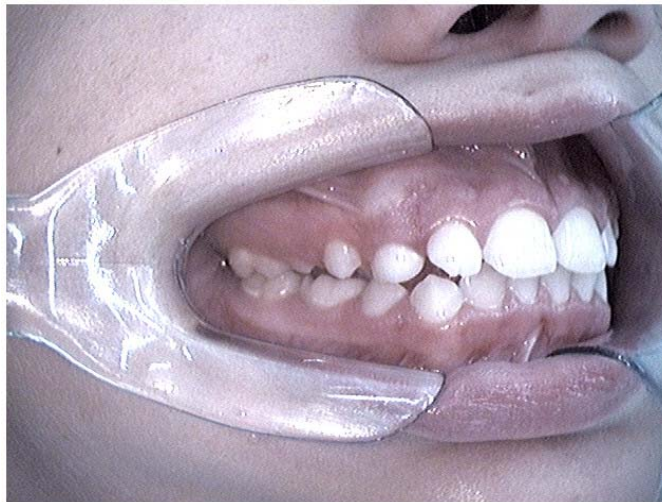**Foto 22-** Perfil retrognata com projeção anterior da cabeça e do pescoço



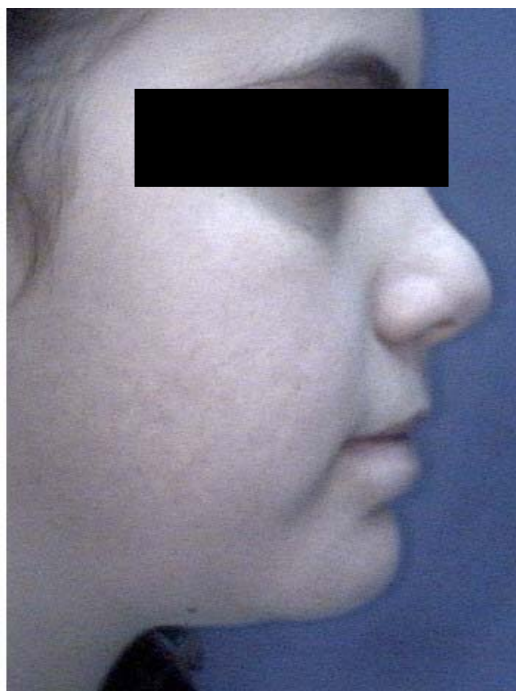**Foto 23-** Relacionamento dental em Cl II mantendo a mandíbula retro posicionada.



**Foto 24-** Aparelho Ortopédico Funcional na boca gerando condições para o crescimento mandibular.



**Foto 25-** Término do tratamento, após 14 meses



**Foto 26-** O perfil adquirido após o tratamento é muito diferente quando comparamos com o início do caso

### **COMENTÁRIOS:**

Esta paciente constitui modelo exemplar para ilustrar o processo pelo qual o retrognatismo vai se construindo. Geralmente, o problema se origina muito prematuramente, ainda durante as fases do crescimento e desenvolvimento da face; aí, o relacionamento dental, os estímulos, os hábitos etc., agiram como fatores decisivos, limitando, direcionando, ou ainda contribuindo para a arquitetura óssea atual da mandíbula.

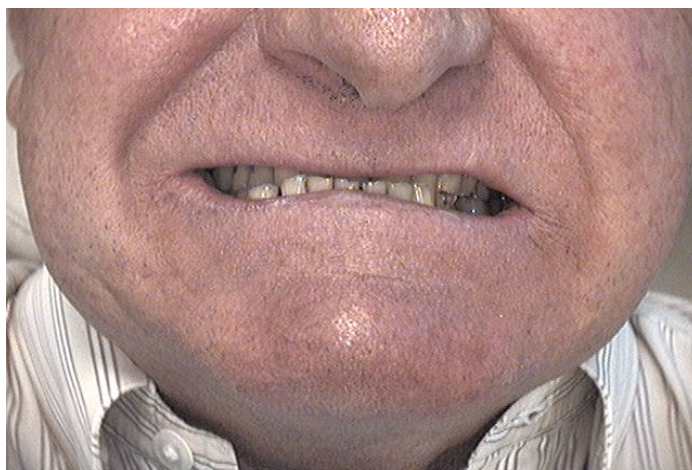
Extrair os pré-molares superiores, infelizmente uma proposta ainda frequente, é uma decisão que resultaria na manutenção do relacionamento esquelético presente, com o agravante de ter que retrair todos os dentes anteriores para o “fechamento” do espaço ocasionado pelas extrações, artifício que resultaria na perda de suporte dos lábios agravando o perfil retrognático, dando a impressão de que a pessoa possui um “nariz grande”.

É muito comum pacientes com essas características optarem por cirurgias plásticas para a correção do suposto “nariz grande” quando na realidade, o problema está na falta de suporte dos ossos da maxila e mandíbula. Além das características estéticas mencionadas, a paciente que está retrognata, possui uma série de limitações funcionais, que se manifestam sobre as ATMS, dentes e postura corporal.

Também nesta situação a comparação das fotos de Carmen e de Maria constitui pista ineliminável, para usar a expressão de Ginzburg (1989) para traçar um paralelo entre o passado de Carmen e o presente de Maria, bem como do presente de Carmen com o futuro de Maria, se ela não fosse tratada.

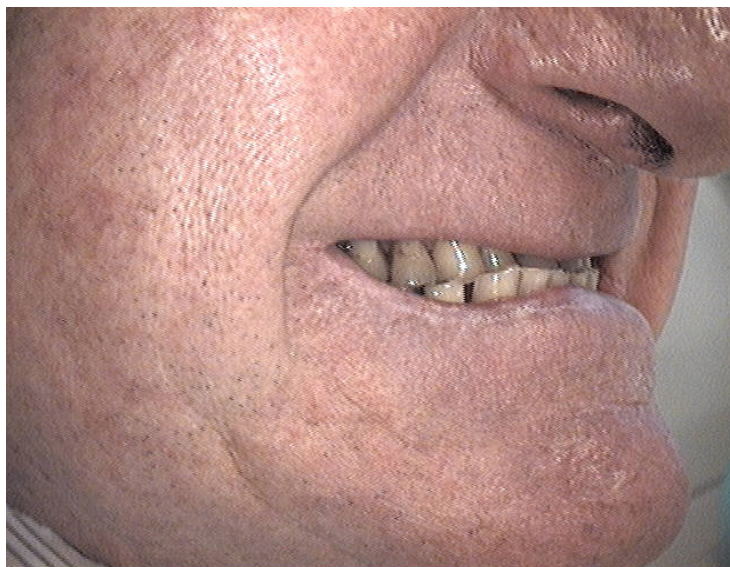
O presente de Carmen seria radicalmente distinto se ela tivesse tido a chance de um tratamento precoce. Interessante que sua mãe considerou que isto seria importante e que aquele era o momento; entretanto, o profissional teve opinião diferente.

### **6.3- Mateus, sexo masculino, 66 anos, com Prognatismo (CI III)**

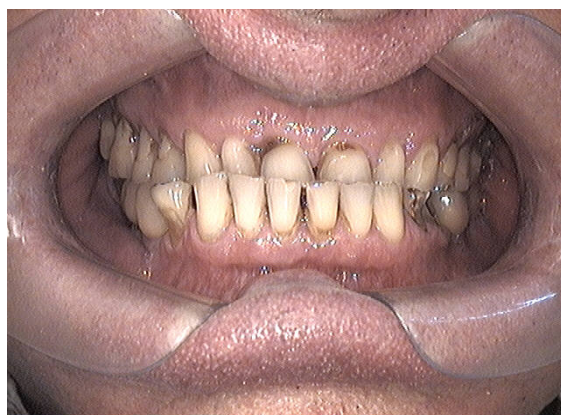

**Foto 27-** Foto frontal de paciente prognata

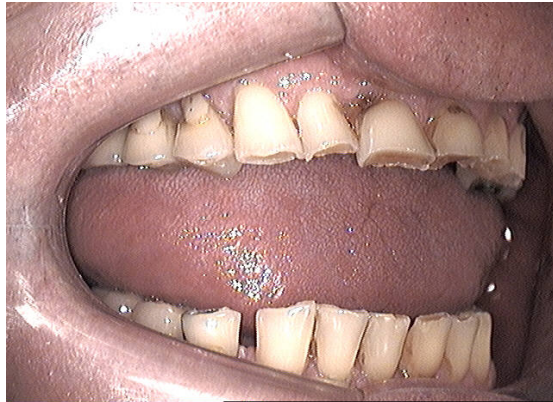



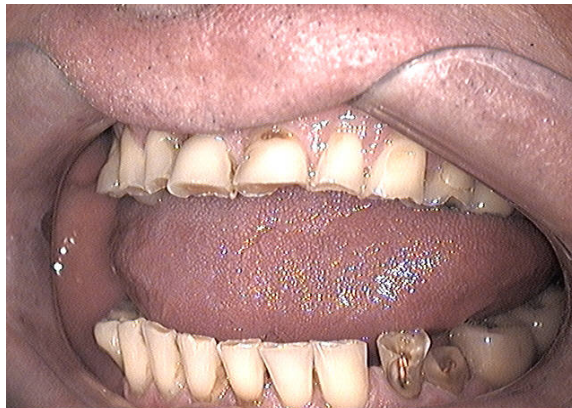**Foto 28-** Perfil, mostrando Ausência do Osso Maxilar



**Foto 29-** Intrabucal, com relacionamento dental patológico



**Foto 30-** Desgastes dentais acentuados



**Foto 31-** Fratura das coroas dos prés-molares inferiores lado esquerdo

**QUEIXAS:**

- ✓ Estética
- ✓ Fratura Dental
- ✓ Estética
- ✓ Sensibilidade em alguns dentes



## **HISTÓRICO / ANAMNESE:**

Nunca se sentiu à vontade com sua boca. Quando criança e adolescente foi alvo de chacota dos amigos. Seu histórico odontológico foi marcado por visitas sempre pela necessidade de reparar os dentes, que ao longo do tempo foram apresentando problemas de desgastes e fraturas. Estes problemas foram associados por diferentes profissionais a um possível bruxismo, muito embora não perceba a parafunção durante o sono.

Considera sua higiene oral razoável, pois nunca apresentou alto índice de cárie ou doença periodontal. Perdeu todos os molares mandibulares, de ambos os lados, por fratura, que foram reparados através de implante odontológico.

Não tem dificuldade para se alimentar, mas sua esposa sempre o alerta que está mastigando de “boca aberta”. Nota que as vezes “gospe” saliva ao falar, mas revela também não ter muito controle sobre essa queixa.

## **EXAME FÍSICO:**

- ❖ CI III esquelética
- ❖ Maxila atrésica
- ❖ Mandíbula protruída
- ❖ Sensibilidade dentinária na região cervical vestibular dos molares e pré-molares superiores ambos os lados, mas acentuada do lado esquerdo.
- ❖ Desgastes dentais acentuados e presentes em todas as faces oclusais e incisais de todos os dentes presentes na boca.
- ❖ Fratura da coroa dental do primeiro e segundo pré-molar inferior esquerdo.

- ❖ Cilindros de implantes dentais nas seguintes regiões: primeiro e segundo molares mandibulares ambos os lados e segundo pré-molar inferior esquerdo.
- ❖ Restaurações extensas nos molares superiores ambos os lados.
- ❖ Dificuldade em executar os movimentos laterais mandibulares
- ❖ A cabeça mostra-se projetada anteriormente com rotação no mesmo sentido.
- ❖ O exame de palpação dos músculos cervicais e mastigatórios revelou sensibilidade de intensidade média a branda.
- ❖ O exame de auscultação das ATMs não mostrou ruído articular digno de importância.

### **DIAGNÓSTICOS:**

1. CI III esquelética
2. Relacionamento dental cruzado anteriormente
3. Colapso dental com alteração estrutural em vários dentes, com consequências importantes para todas as funções estomatognáticas.

### **TRATAMENTO PRECONIZADO: Multidisciplinar:**

#### **Odontológico:**

Cirurgião Buco Maxilo Facial, para tratamento cirúrgico de avanço de maxila

Cirurgião-dentista Protesista, para tratamento dental restaurador.

**Fisioterapeuta**, para a reabilitação das funções posturais.

**Fonoaudiólogo**, para a reabilitação das funções mandibulares.

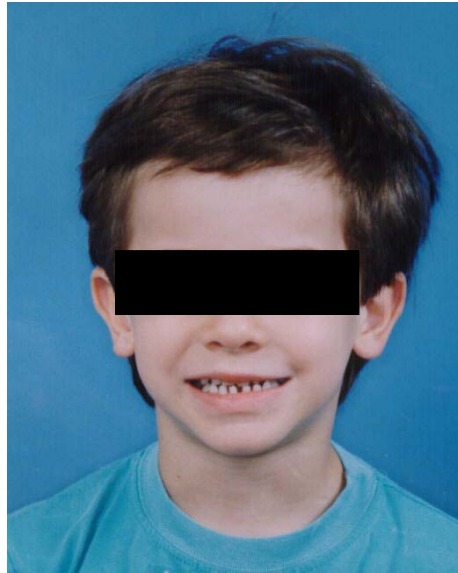**PROGNÓSTICO:** Razoável, desde que se tenha sucesso em todas as etapas

### **COMENTÁRIOS:**

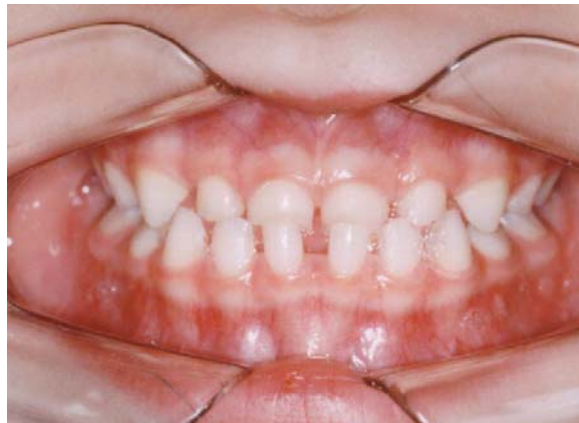Apesar de nunca ter sido feliz com a sua estética facial e compreender que sua boca não tem uma função normal, Mateus acredita que seu problema é de nascença e que não tem cura. Veio para a consulta especialmente para resolver o problema da fratura dental, situação já rotineira. Quando perguntado sobre suas expectativas, a resposta foi simples e rápida: *“recolocar o dente perdido e nada mais”*. Decidi, então, perguntar-lhe a que atribui mais uma fratura dental; sua resposta foi que talvez esteja ficando velho e que seus dentes não são mais os mesmos, estão enfraquecendo.

A seguir, apresento, para fins de comparação com Mateus, Luís, uma criança com características semelhantes ao caso exposto, mas que, diferentemente do que foi visto, foi diagnosticada e tratada em tempo das alterações dentais e esqueléticas não se tornarem importantes e irreversíveis. Incomparável são as vantagens em qualquer área de avaliação ou juízo.

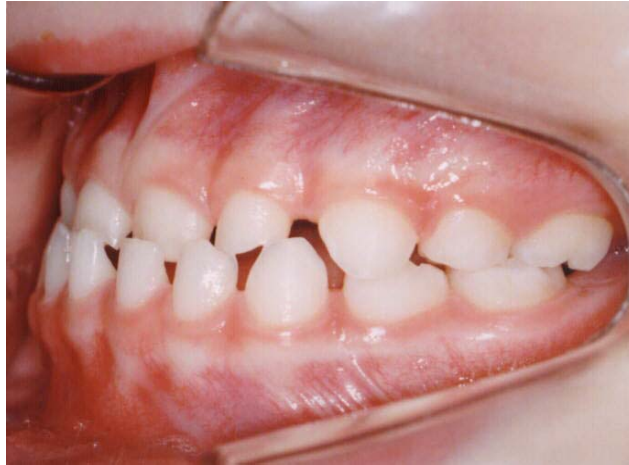
**Luís, sexo masculino, 05 anos**



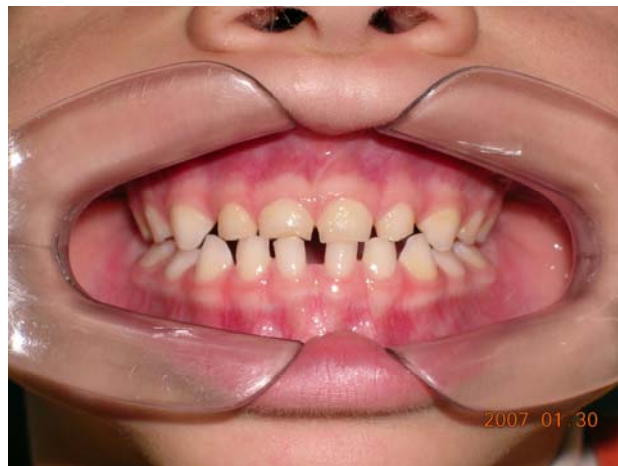**Foto 32 - Prognatismo – Lábio superior estreito**



**Foto 33- Intrabucal – mordida cruzada anterior**



**Foto 34-** O cruzamento dental anterior trava o crescimento mandibular



**Foto 35-** 13 meses após o uso de aparelho ortopédico funcional – mordida descruzada

### **COMENTÁRIOS:**

Em minha atuação profissional, sempre defendi que o diagnóstico tem que ser claro e apoiado em raciocínio lúcido, para que o paciente entenda e apreenda perfeitamente o que está acontecendo.

Mateus está certo quanto ao envelhecimento, porém apenas parcialmente, pois o envelhecimento muitas vezes não tem relação direta e linear com o tempo, mas também – e, muitas vezes até principalmente -sofre a ação dos traumas.

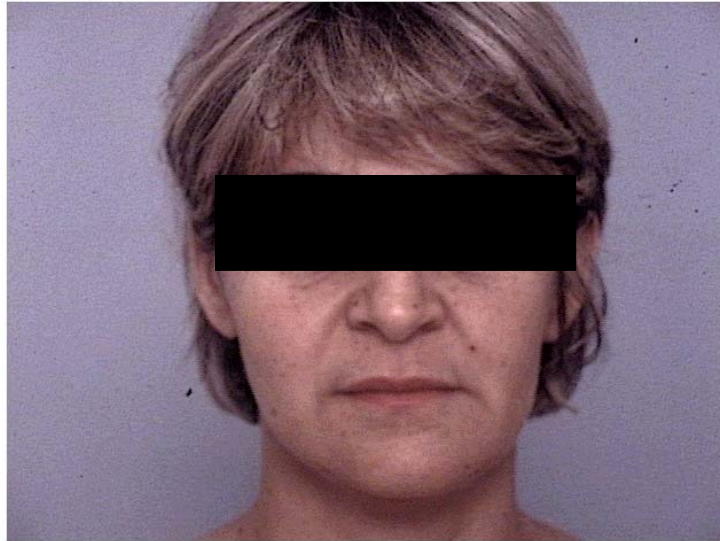Nesta situação clínica, com esta longa evolução, realmente os dentes ficam “velhos”; na verdade, ficam envelhecidos pelo intenso e constante trauma, geralmente desde a infância. Desta forma, recolocar novo dente, mantendo as mesmas características do relacionamento dental atual, significa manter exatamente os mesmos traumas, que levaram à perda de dentes e continuarão levando a novas perdas.

Contudo, o tratamento indicado para um melhor relacionamento dental é amplo, envolvendo uma amplitude de ações de profissionais distintos em suas respectivas áreas. Assim, é de se esperar que surjam inseguranças, pois neste momento, vários fatores são colocados em discussão:

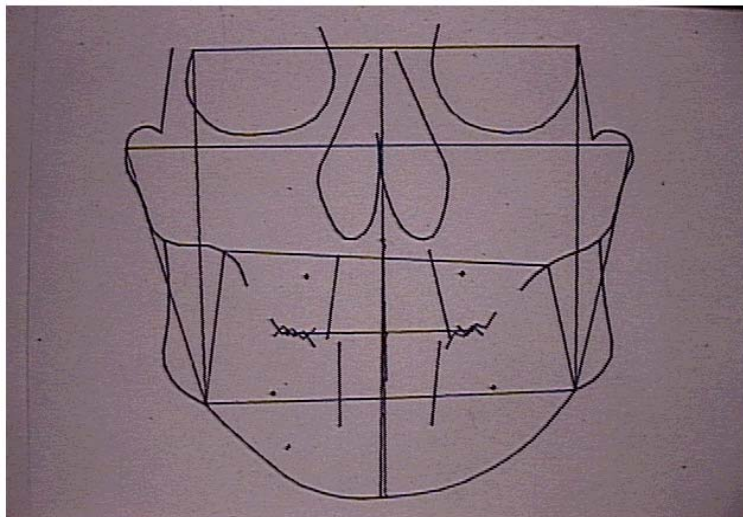
- ✚ Tempo dedicado ao tratamento ?
- ✚ Etapas?
- ✚ Afastamento do trabalho e social?
- ✚ Custo do tratamento?
- ✚ Resultado? Natural? Funcional?
- ✚ Estabilidade?
- ✚ Cuidados?
- ✚ Durabilidade?

Assim, não nos faltam motivos e embasamento científico para defender um diagnóstico e tratamento precoces, pois certamente estamos investindo numa situação muito mais favorável em todos os sentidos.

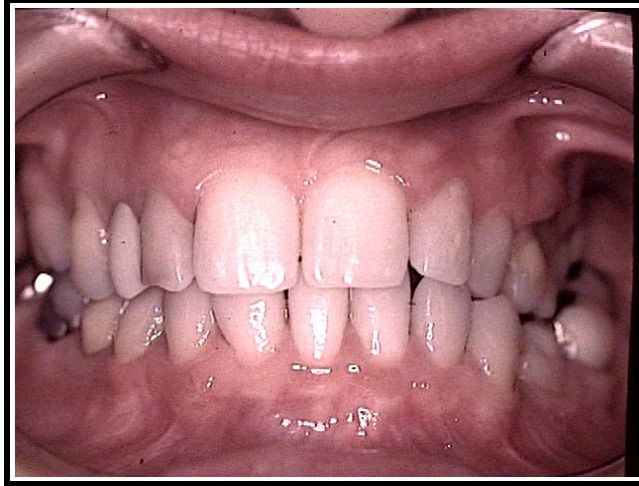
**6.4- Julieta, sexo feminino, 45 anos, com desvio mandibular (lado esquerdo)**



**Foto 36-** Foto frontal – torque vertical e horizontal para o lado esquerdo



**Foto 37-** Traçado Cefalométrico Frontal – Importante assimetria esquelética



**Foto 38-** Desvio Mandibular para o lado esquerdo

**QUEIXAS:**

- ✓ Dor Intensa na ATM esquerda
- ✓ Estalo na ATM esquerda
- ✓ Dor na Face, Cabeça e Pescoço
- ✓ Dificuldade para abrir a boca
- ✓ “Rosto Entortando”

**HISTÓRICO / ANAMNESE:**

Julieta sempre sentiu que sua boca tinha problemas, especialmente na adolescência, quando perdeu o primeiro dente após o insucesso de um tratamento de canal.

Tem estalos nas ATMs há muitos anos, aliás não se lembra de viver sem eles.



Sente que sua face nunca foi absolutamente simétrica, mas que com o passar dos anos, foi ficando cada vez mais desproporcional. Percebe isto nitidamente quando compara as fotos do passado com as fotos atuais.

Aos 26 anos, perdeu um segundo dente por fratura de raiz e percebeu que, a partir daí, os problemas se avolumaram. Desgastes e fraturas de restaurações e de coroas dentais tornaram-se constantes.

As dores na face, nas ATMS, o desconforto cervical e a dificuldade para abrir a boca, são sintomas que começaram brandos e atualmente estão absolutamente insuportáveis.

Analgésicos, antigamente de uso esporádico, atualmente são utilizados quase que diariamente, tanto que sofre também de intolerância gastrointestinal crônica, prejudicando sua alimentação, digestão e bem estar.

Já buscou vários tratamentos médicos e odontológicos, sem sucesso. Consultou otorrinolaringologistas, acupunturistas, homeopatas, neurologista, psiquiatra, quiropata, cirurgiões-dentistas, ortodontista, psicólogo, fisioterapeuta, RPGistas, massagistas de diversos tipos e correntes.

Acrescenta que seguiu à risca todos os tratamentos sugeridos pelos profissionais que visitou, mas nunca obteve melhora nos seus sintomas, que eventualmente se tornaram momentaneamente mais brandos, voltando a piorar em curto espaço de tempo.

Recebeu tanta informação que se sente confusa sobre o entendimento da real causa do seu problema.

Seu sono está prejudicado, pois invariavelmente acorda durante a noite com dor.

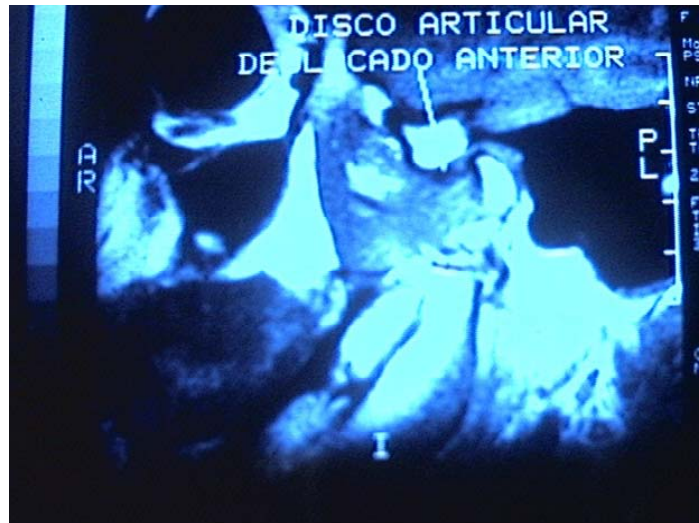Passa o dia e a noite convivendo com o problema. Não tem mais paciência para nada e sente-se extremamente irritada para qualquer atividade que tenha que exercer.

## **EXAME FÍSICO:**

- ❖ Desvio Mandibular para o lado esquerdo;
- ❖ Torque Vertical e Horizontal para o lado esquerdo;
- ❖ Coroas protéticas no primeiro e segundo molar inferiores esquerdo, segundo molar inferior direito, segundo pré-molar inferior direito e canino superior direito.
- ❖ Restaurações extensas nos molares superiores ambos os lados e primeiro molar inferior direito.
- ❖ Desgaste da face incisal do incisivo lateral superior direito.
- ❖ Retração Gengival presente no primeiro-pré molar superior direito, primeiro e segundo molares superiores esquerdo.
- ❖ Relação dental cruzada no primeiro e segundo molares inferiores esquerdo.
- ❖ Dificuldade em executar os movimentos de protrusão mandibular e laterilidade para o lado direito.
- ❖ Durante a fala projeta a mandíbula para a esquerda, aumentando a assimetria facial.
- ❖ A cabeça vista no plano frontal, mostra-se inclinada compensando a discrepância óssea mandibular.
- ❖ O exame de palpação dos músculos cervicais e mastigatórios revelou sensibilidade de intensidade severa.
- ❖ O exame de auscultação das ATMs apresentou ruído do lado esquerdo característico de deslocamento ântero medial do disco articular.

## EXAMES COMPLEMENTARES:

- ❖ Ressonância Nuclear Magnética das ATMs.



**Foto 39-** Ressonância comprovando o disco articular deslocado ântero medialmente

## DIAGNÓSTICOS:

1. Torque Mandibular Vertical e Horizontal
2. Disfunção Temporomandibular Intra-articular com consequências dentais e funcionais.

## TRATAMENTO PRECONIZADO: Multidisciplinar:

### Odontológico:

Especialista em DTM e dor orofacial, com colocação de Placa Interoclusal reposicionadora

Ortodontista, para alinhamento dos dentes nas arcadas

Implantodontista, para reposição dos dentes perdidos no caso da ortodontia

Cirurgião-dentista Protésista, para tratamento dental reabilitador restaurador.

**Fisioterapeuta**, para a reabilitação das funções posturais.

**Fonoaudiólogo**, para a reabilitação das funções muscular e articular.

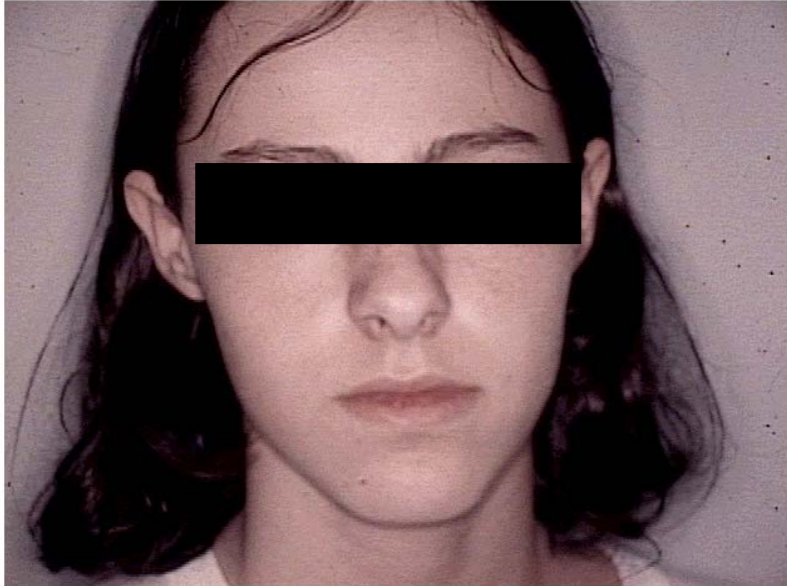**PROGNÓSTICO:** Reservado e dependente do sucesso das muitas etapas pelas quais o paciente terá que passar até o término do tratamento. As alterações esqueléticas não são possíveis de tratar clinicamente e deverão ser compensadas através do posicionamento dos dentes e das próteses, tarefa complicada e não previsível.

A dor crônica que a paciente relata ser insuportável vem de um histórico de longa data; atualmente é severa. Seus problemas aparentemente tiveram origem no histórico dental.

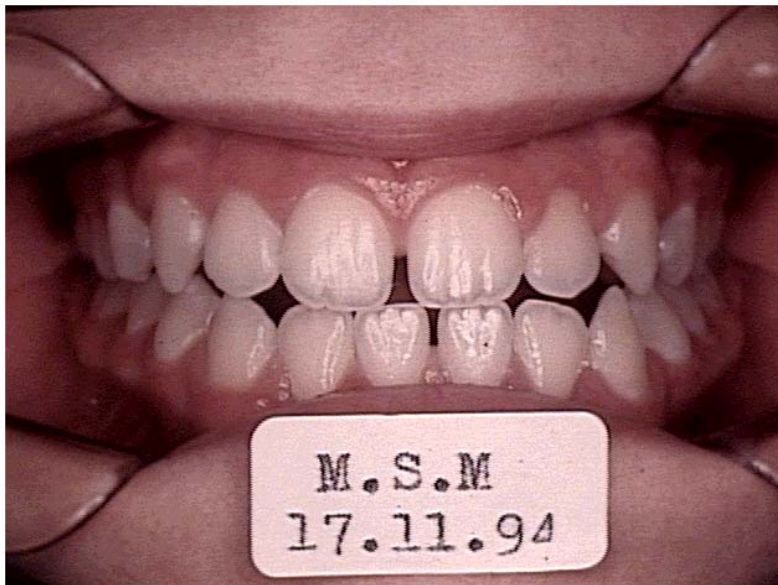
É esperado que a dor gere transtornos emocionais, que por sua vez irritam o paciente, causando certa confusão no diagnóstico em relação à origem real do problema.

A seguir, apresento um adolescente cujas características dentais se aproximam das de Julieta. Também aqui o diagnóstico foi precoce, possibilitando que o tratamento tenha sido instituído a tempo, com sucesso.

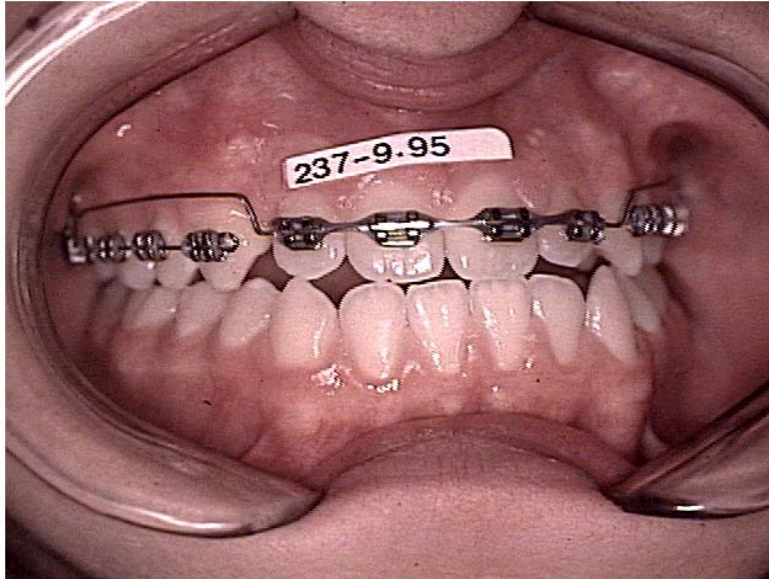
**Vinicius, sexo masculino, com 12 anos**



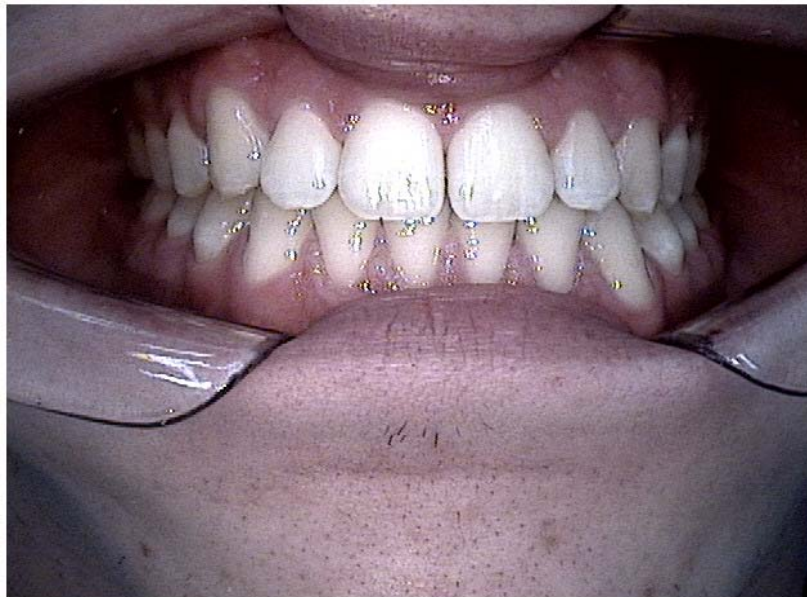**Foto 40-** Torque vertical e horizontal para o lado esquerdo



**Foto 41-** Intrabucal – desvio mandibular para o lado esquerdo



**Foto 42-** Aparelho ortodôntico fixo para a correção da má oclusão



**Foto 43-** Finalização de Tratamento – mandíbula alinhada – ATMs saudáveis

## COMENTÁRIOS:

Num passado não muito distante, não se podia crer que a “simples” perda de um dente pudesse levar a uma série de reações em cadeia, com força suficiente para desequilibrar todo um sistema, com repercussões múltiplas e incapacitantes.

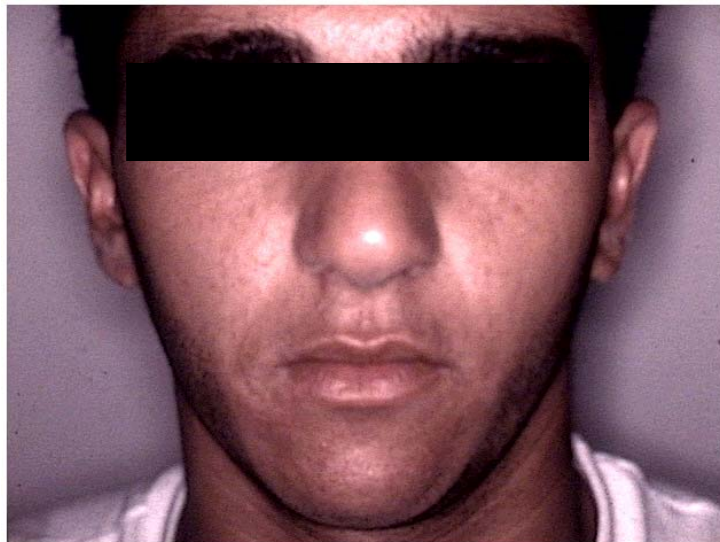O paciente portador de DTM possui um desequilíbrio postural mandibular responsável por iniciar reações - compensações - nos músculos da face, cabeça e pescoço. Contrações musculares crônicas compensatórias trazem dor e desconforto, podendo o paciente responder a esse estímulo com mais contração muscular, que traz mais dor, que irrita mais, que contrai mais... Esse ciclo vicioso muitas vezes confunde, passando-se a localizar sua origem nos problemas emocionais, pois é diante de tais transtornos que a sintomatologia tende a se manifestar com maior intensidade.

É importante que a pessoa entenda todos os fatores que contribuem, perpetuam ou modificam a resposta dolorosa, pois isto possibilitará melhores resultados no tratamento.

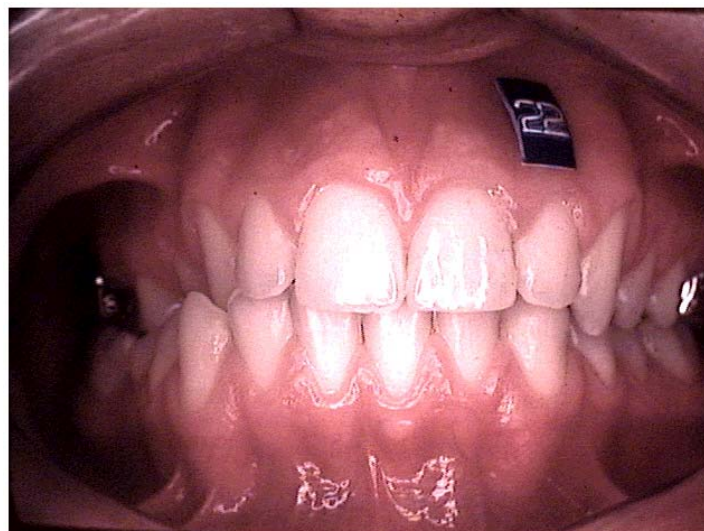Também em relação ao desvio mandibular, podemos afirmar que há evidências relevantes de que o diagnóstico e a intervenção precoces são cientificamente embasados, viáveis e fundamentais para a qualidade de vida da pessoa.



**6.5- Márcio, sexo masculino, 26 anos, com Mordida cruzada com desvio mandibular (direito) e Travamento mandibular (locking)**



**Foto 44-** Assimetria Facial



**Foto 45-** Intrabucal: relação dental cruzada, do lado direito



## **QUEIXAS:**

- ✓ Dor na face, cabeça e pescoço
- ✓ Limitação da abertura de boca
- ✓ Dificuldade na mastigação

## **HISTÓRICO / ANAMNESE:**

Márcio relata que sua ATM direita sempre estalou, porém recentemente deixou de estalar e a abertura de sua boca ficou limitada. Como não teve dor intensa, achou não ser nada significativo e que tudo se resolveria naturalmente. Sentiu que este processo foi progressivo e que a característica do estalo se modificou, tornando-se variável e não acontecendo com tanta frequência como de costume. Quando não estalava, sentia necessidade de buscar o barulho, pois somente após o estalo é que conseguia uma movimentação melhor da mandíbula.

Repentinamente, deixou totalmente de estalar, mas coincidentemente não conseguia abrir a boca mais que alguns milímetros, limitando significativamente suas ações fisiológicas, especialmente a mastigação.

A dor e o desconforto sempre existiram, mas nunca foram insuportáveis, nada que qualquer analgésico não desse conta, tanto que achava possível conviver com eles sem grandes transtornos.

Atualmente, está preocupado, pois sua mandíbula está muito limitada, executando apenas pequenos movimentos descoordenados e desproporcionais. Sua mastigação sempre foi preferencialmente para o lado direito, porém conseguia, apesar do desconforto do estalido, movimentar a mandíbula para a esquerda, movimento impossível de ser executado nesses últimos dias.

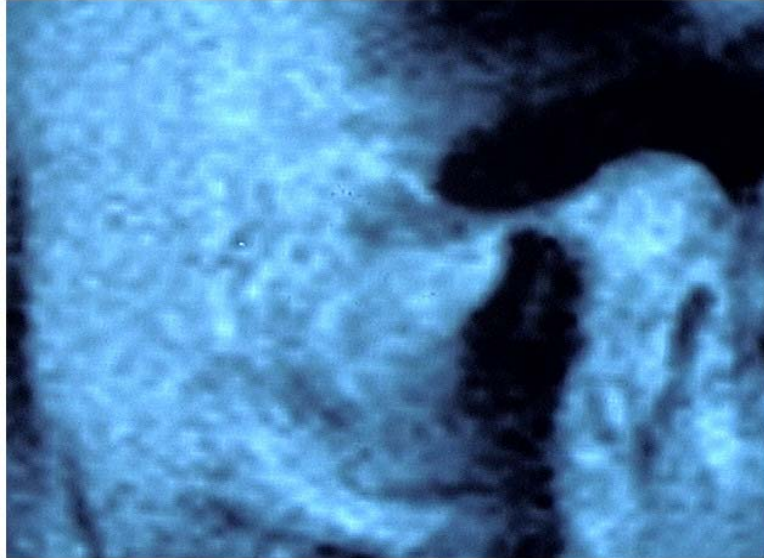
Tem mordida cruzada do lado direito, foi diagnosticado no passado, mas optou por não tratar, pois não sentia dor ou desconforto; não sentia nada além do barulho nas ATMs.

### **EXAME FÍSICO:**

- ❖ Desvio Mandibular para o lado direito
- ❖ Torque Vertical e Horizontal para o lado direito
- ❖ Desgaste da face incisal do canino superior direito
- ❖ Relação dental cruzada no primeiro e segundo pré-molares e primeiro molar inferior direito.
- ❖ A cabeça vista no plano frontal, mostra-se inclinada compensando a discrepância óssea mandibular.
- ❖ O exame de palpação dos músculos cervicais e mastigatórios revelou sensibilidade de intensidade branda.
- ❖ O exame de auscultação das ATMs não apresentou estalido, porém mostra ruído compatível de deformidades ósseas das faces articulares e do disco articular, características de deslocamento definitivo do disco articular.
- ❖ A abertura máxima da boca foi de 16 mm, enquanto que o movimento de lateralidade para o lado direito foi de 8mm e para o lado esquerdo, apenas 4mm.

## EXAMES COMPLEMENTARES:

- ❖ Ressonância Nuclear Magnética das ATMS.



**Foto 46-** Ressonância mostrando que o disco articular não é recapturado durante o movimento de abertura da boca, travando os movimentos mandibulares.

## DIAGNÓSTICO:

1. Torque Vertical e Horizontal, com conseqüente Travamento Articular (locking).

## TRATAMENTO PRECONIZADO: Multidisciplinar:

### Odontológico:

Cirurgião Buco Maxilo Facial, para artroscopia como tentativa de recaptura do disco articular, caso contrário poderá ser indicado cirurgia da ATM

Especialista em DTM e dor orofacial, com colocação de Placa Interoclusal reposicionadora

Ortodontista, para alinhamento dos dentes nas arcadas

Cirurgião-dentista Protésista, para tratamento dental reabilitador restaurador.

**Fisioterapeuta**, para a reabilitação das funções posturais.

**Fonoaudiólogo**, para a reabilitação das funções muscular e articular.

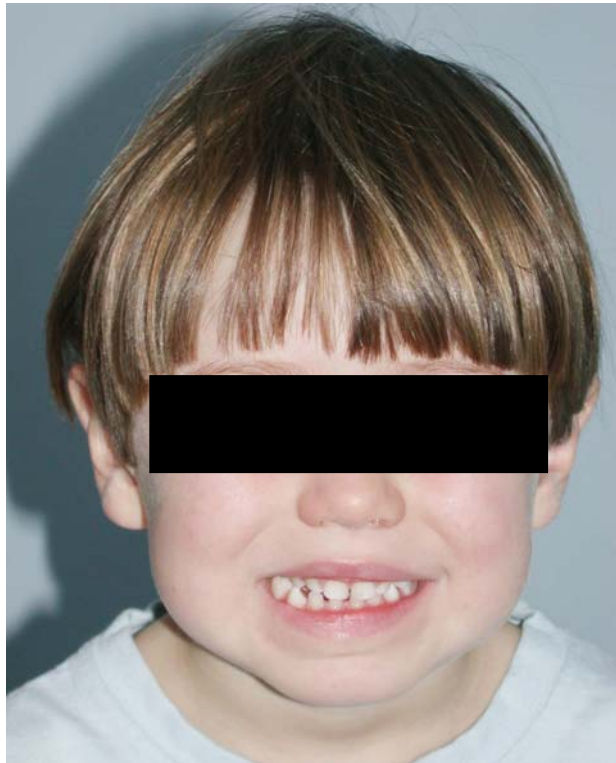**PROGNÓSTICO:** Reservado e dependente do sucesso da recaptura do disco articular, pois, caso contrário, os limites que o travamento do disco ocasiona deverão ser assumidos como definitivos. A recaptura do disco não garante o sucesso terapêutico que será dependente das várias etapas descritas acima

Para comparar com a gravidade da situação de Márcio, apresento Pedro, com mordida cruzada.

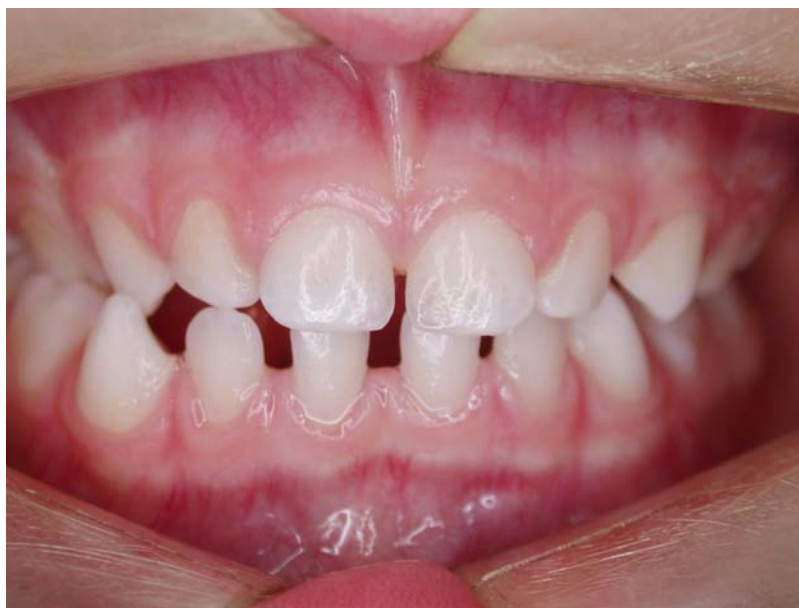A diferença fundamental entre Pedro e Márcio é que o segundo, aos 4 anos, foi levado a uma consulta odontológica de rotina, na clínica onde seus familiares já se tratavam. Seus pais, até aquele momento, nunca haviam sido informados por nenhum profissional da saúde sobre o problema.

Confesso que o diagnóstico para os pais foi uma surpresa, pois a criança sempre foi muito bem cuidada e nunca apresentou cáries ou problemas com a higiene dental; o único problema era a mordida cruzada, não diagnosticada, apesar das evidências clínicas facilmente detectáveis por qualquer especialidade odontológica, claras à simples inspeção de uma foto.

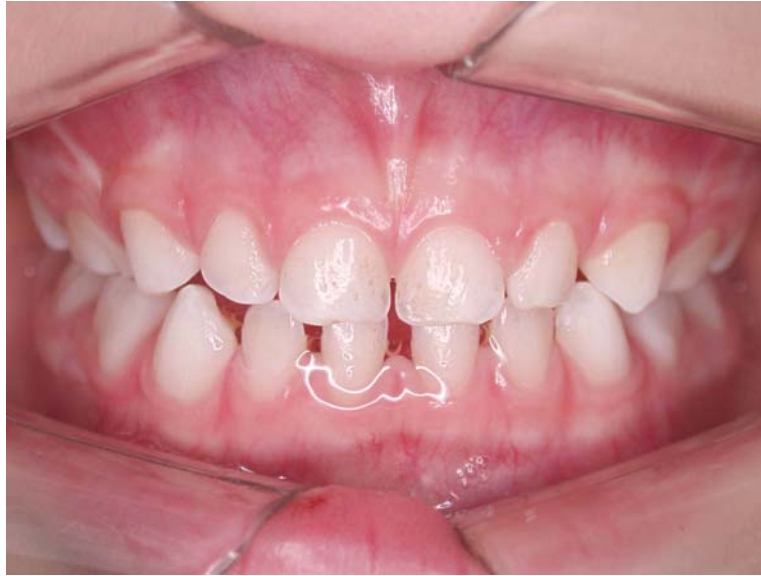**Pedro, sexo masculino, 4 anos**



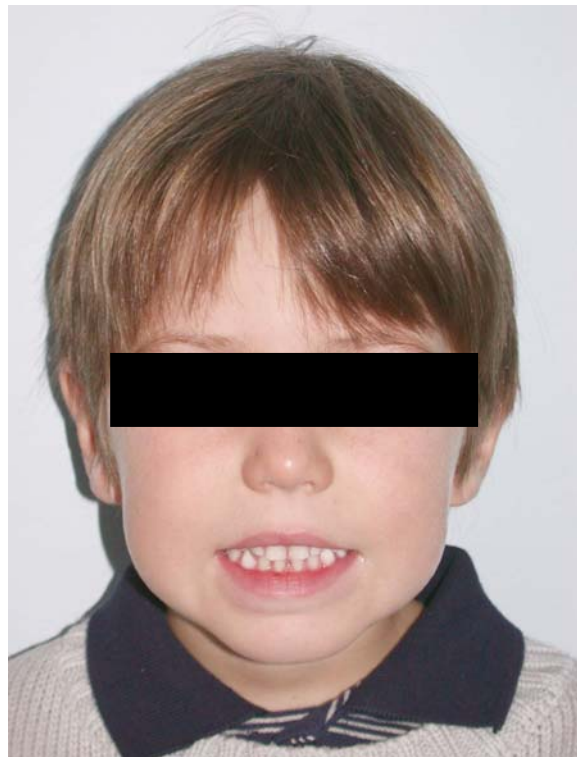**Foto 47-** Aspecto labial na mordida cruzada



**Foto 48-** Intrabucal – cruzamento dental – lado direito



**Foto 49-** Após 11 meses de tratamento, Mandíbula Centralizada e Oclusão equilibrada



**Foto 50-** Face Centralizada e Lábios Normalizados em 11 meses

## COMENTÁRIOS:

O torque mandibular projeta o disco articular para fora das superfícies articulares. Toda disfunção temporomandibular intra-articular tem uma doença em franco desenvolvimento, pois vive em situação traumática.

Prever a extensão e intensidade das adaptações e deformações teciduais é praticamente impossível devido a variantes não mensuráveis. Desta forma, muitos pacientes portadores deste tipo de afecção podem permanecer anos convivendo com o problema, apresentando apenas pequenas remodelações teciduais, enquanto outros, em curto espaço de tempo, desenvolvem imensas alterações dos tecidos articulares, culminando em quadros como o de Márcio.

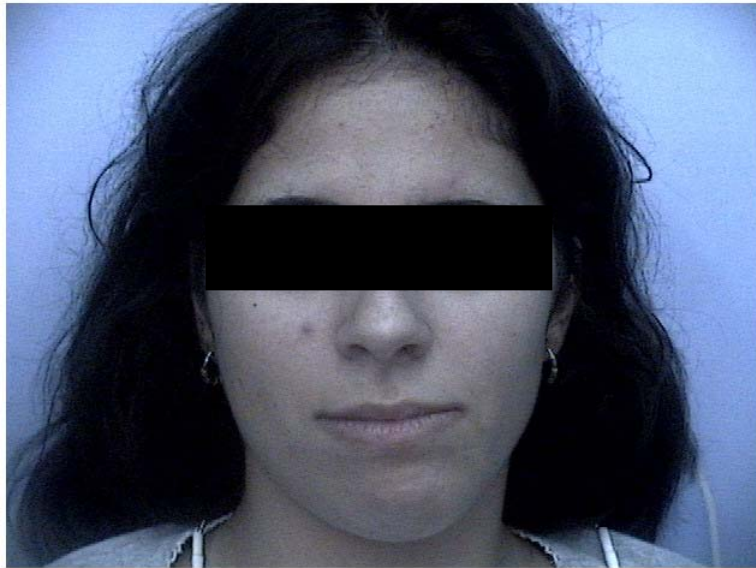Estes dados, inquestionáveis no campo da odontologia, reafirmam a necessidade de intervenção prematura diante dos diagnósticos de DTMs.

Volto a frisar a importância da avaliação odontológica completa por qualquer profissional da área. A boca deve ser vista além da simples presença ou ausência de cáries, profilaxia bucal e aplicações de flúor, pois adultos jovens apresentando alterações importantes e graves como Márcio são inaceitáveis.

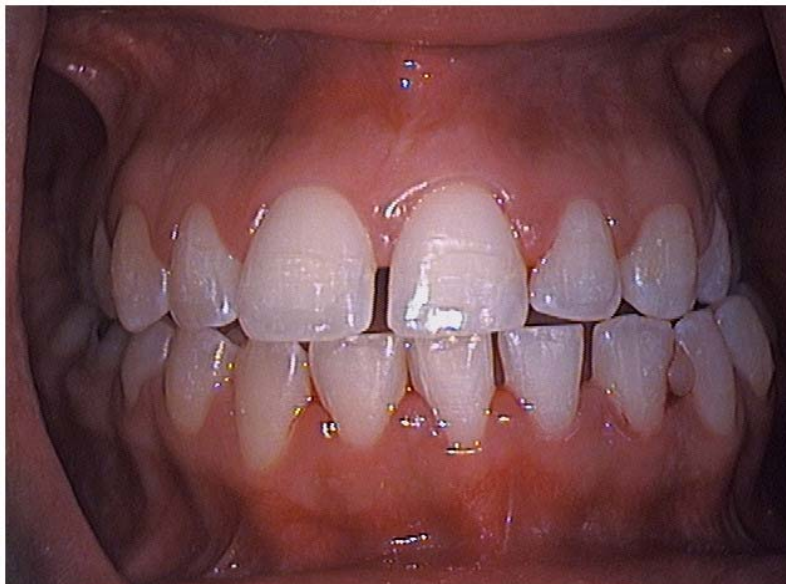Também pediatras precisam examinar a boca de seus pacientes buscando mais do que orofaringe e estado geral dos dentes; este é um momento privilegiado em termos das possibilidades de detecção e atuação precoces em relação a vários problemas de saúde.

A importância do diagnóstico e da intervenção precoces pode ser rapidamente apreendida pela evolução de Pedro em apenas 11 meses de tratamento.

**6.6- Isabela, sexo feminino, 23 anos, com Mordida Cruzada com desvio mandibular para o lado esquerdo**



**Foto 51-** Assimetria Facial, com Torque Vertical e Horizontal da Mandíbula



**Foto 52-** Intrabucal – Desvio mandibular para o lado esquerdo e desvio maxilar para o lado direito



## **QUEIXAS:**

- ✓ Dor no ouvido esquerdo
- ✓ Estalo na ATM esquerda
- ✓ Dor na Face, Cabeça e Pescoço
- ✓ Dificuldade para mastigação de alimentos mais sólidos
- ✓ Assimetria Facial

## **HISTÓRICO / ANAMNESE:**

Isabela morava no interior do Estado de São Paulo, onde fez tratamento ortodôntico durante 5 anos com aparelho fixo (brackets) em ambas as arcadas. Na ocasião da mudança de cidade, solicitou ao ortodontista a remoção do aparelho, para poder continuar com outro profissional na cidade de São Paulo.

Compareceu à clínica queixando-se de que seu queixo estava “torto” e apesar dos 5 anos dedicados no tratamento ortodôntico não notava grandes progressos referente à esta queixa.

Desde muito menina, teve dores de cabeça, que foram atribuídas a fatores hormonais. Atualmente, a dor mostra-se constante e presente na cabeça, face e nuca. Sente muita tensão nos músculos cervicais e tem muito cansaço nos músculos mastigatórios durante a alimentação. O estalo na ATM do lado esquerdo é muito forte, que a faz pensar que talvez possa incomodar as pessoas que estão ao seu lado durante as refeições.

Acredita que tenha perdido a identidade com seus dentes, pois não sabe mais onde encaixá-los.

## **EXAME CLÍNICO:**

- ❖ Desvio da Mandíbula para o lado esquerdo;
- ❖ Desvio da Maxila para o lado direito:
- ❖ Torque Vertical e Horizontal para o lado esquerdo;
- ❖ Desgaste da face incisal dos incisivos e caninos mandibulares ambos lados
- ❖ Relação dental cruzada no primeiro e segundo molares e pré molares inferiores esquerdos.
- ❖ Dificuldade em executar os movimentos de protrusão mandibular e laterilidade para o lado direito.
- ❖ A cabeça vista no plano frontal, mostra-se inclinada compensando a discrepância óssea mandibular.
- ❖ O exame de palpação dos músculos cervicais e mastigatórios revelou sensibilidade de intensidade média e severa.
- ❖ O exame de auscultação das ATMs apresentou ruído do lado esquerdo característico de deslocamento ântero medial do disco articular.

## **EXAMES COMPLEMENTARES:**

- ❖ Ressonância Nuclear Magnética das ATMs.

## **DIAGNÓSTICOS:**

1. Torque Mandibular Vertical e Horizontal
2. Disfunção Temporomandibular Intra-articular, com consequências dentais e funcionais.

## **TRATAMENTO PRECONIZADO: Multidisciplinar:**

### **Odontológico:**

Especialista em DTM e dor orofacial, com colocação de Placa Interoclusal reposicionadora

Ortodontista, para alinhamento dos dentes nas arcadas

Cirurgião-dentista Protésista, para tratamento dental reabilitador restaurador.

**Fisioterapeuta**, para a reabilitação das funções posturais.

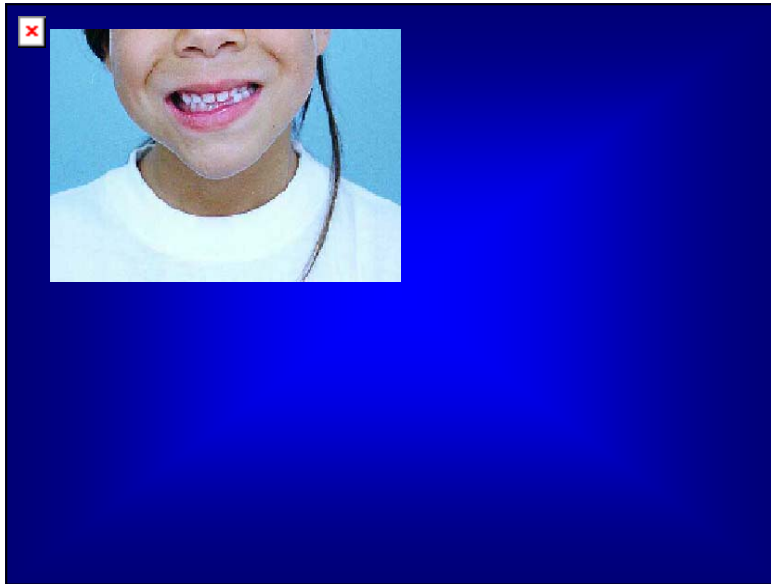
**Fonoaudiólogo**, para a reabilitação das funções muscular e articular.

**PROGNÓSTICO:** Reservado e dependente do sucesso das muitas etapas que o paciente terá que passar até o término do tratamento. As alterações esqueléticas estão presentes tanto na maxila como na mandíbula, desta forma a paciente deverá sofrer tratamento dental cuja finalidade deverá ser a recuperação do disco articular e do equilíbrio muscular.

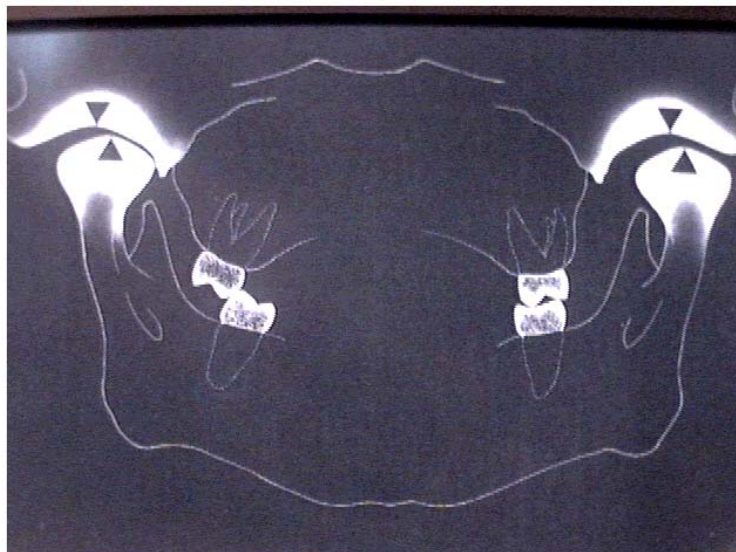
Para efeitos de comparação, selecionei Ana Lúcia, uma criança de 6 anos, com importante alteração dental, semelhante às que Isabela tinha quando nessa idade e que, se não tratada, certamente, resultaria em soluções complexas e imprevisíveis.

Volto a frisar dos importantes e estáveis resultados conseguidos em curto espaço de tempo, quando diagnosticados e tratados ainda na infância. Em contraste com a evolução de Isabela, Ana Lúcia já apresentava estabilização e normalização da mandíbula com apenas 11 meses de tratamento; em consequência, a postura de cabeça e de pescoço também se normalizaram.

**Ana Lúcia, sexo feminino, 6 anos, com Mordida cruzada com desvio mandibular para a esquerda**




**Foto 53-** Face em torque vertical e horizontal. Mandíbula desviada para o lado esquerdo

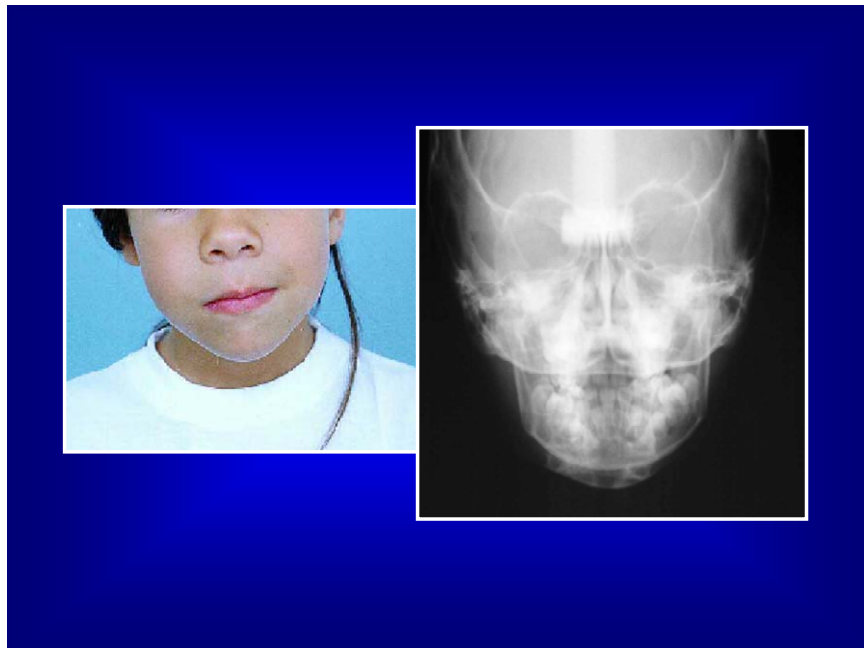


**Figura 20-** Desvio mandibular.

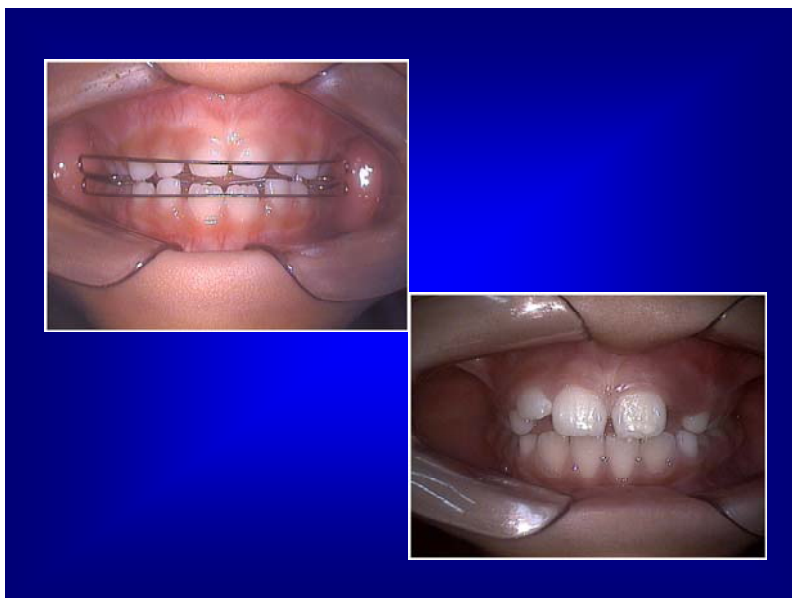Note as consequências sobre o posicionamento condilar



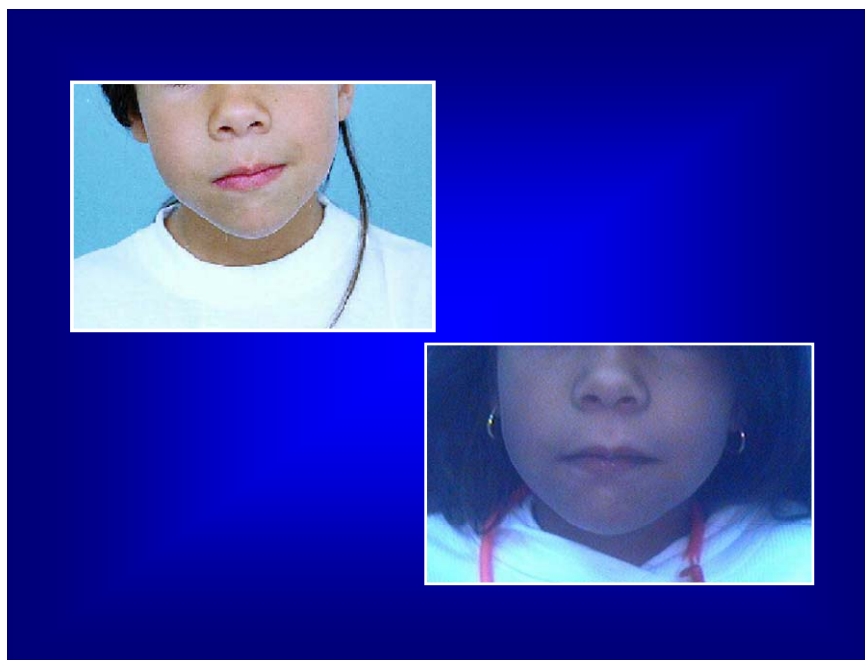
**Figura 21-** O desvio mandibular para o lado direito projeta o condilo posteriormente e lateralmente, enquanto, do lado oposto, o cõndilo esquerdo sofre movimento inverso.



**Foto 54-** Cabeça inclinada no plano frontal, na tentativa de compensar as discrepâncias esqueléticas.



**Foto 55-** Aparelho ortopedico em posição. Mandíbula alinhada após 11 meses



**Foto 56-** Mudança da postura da cabeça e do pescoço antes e após o tratamento.

## COMENTÁRIOS

É muito comum e compreensível que toda pessoa que busca um determinado tratamento queira e acredite na sua cura.

Contudo, na ocasião do diagnóstico, o profissional deve estar atento e respeitar o direito e a necessidade de todo e qualquer paciente entender, antes de qualquer ação terapêutica, qual seu problema de saúde; as possíveis origens; como a doença se instalou e se desenvolveu; há quanto tempo está presente; qual a intensidade e a frequência do problema; quais as soluções, quais as expectativas que pode ter. Esta etapa inicial é muito importante, pois é neste momento que o paciente deve saber das possibilidades e dos limites, e quais os cuidados que deve ter antes, durante e após o término do tratamento.

As alterações ósseas que aconteceram no caso de Isabela devem ser alvo de orientações precisas e esclarecedoras, sobre limites e dificuldades que serão enfrentadas, para a estabilização do relacionamento crânio/maxilo/mandibular.

O diagnóstico, mais uma vez, em qualquer pessoa e em qualquer idade, deve ser visto além dos dentes, englobando a amplitude das partes envolvidas: músculos mastigatórios, músculos da cabeça e do pescoço, postura corporal, ligamentos das ATMs, discos articulares, posicionamento da língua, mastigação, deglutição, respiração, fala...

Quanto mais tardio o diagnóstico, mais ampla, demorada e dolorida a intervenção e mais limitados os resultados...

Talvez eu pudesse, e até devesse, neste momento, radicalizar e dizer que esta avaliação é ainda mais relevante na infância, por propiciar a expectativa de uma vida com mais qualidade e menos sofrimento e frustrações.

## **7- SINAIS DE RISCO IDENTIFICADOS**

---

---



A identificação prematura de sinais e sintomas de disfunção temporomandibular possibilita, especialmente para as crianças, ações de ordem prática que colaboram para um crescimento equilibrado dos dentes, dos ossos mandibular e maxilar e das articulações temporomandibulares.

O princípio físico de se conseguir o máximo de resultado com o mínimo de esforço, só é possível através de um sistema trabalhando em sinergia e livre de interferências.

Sinais de DTM só podem ser identificados se são tidos como potencialmente importantes para interferir no sistema, alterando suas formas e/ou suas relações fisiológicas.

Num passado não muito distante, era impensável que o simples apoio de mão sob a mandíbula durante o sono pudesse ter força suficiente para interferir no posicionamento mandibular e no desenvolvimento facial.

Qualquer estímulo ou força deve ser visto com muito critério, especialmente aqueles que são mantidos por um longo período de tempo. Isto já poderia ter sido apreendido há muito, muito tempo, apenas com o olhar de quem sabe e quer saber mais apostado sobre a história de sofrimentos e dores vivenciada pelas “mulheres girafas” da África, que, desde crianças usam argolas no pescoço, cuja explicações e justificativas históricas têm várias interpretações lendárias (fotos 57, 58 e 59).



**Foto 57-** Alterações cervicais já se mostram evidentes na tenra infância



**Foto 58-** Na adolescência as alterações já tomaram caráter definitivo

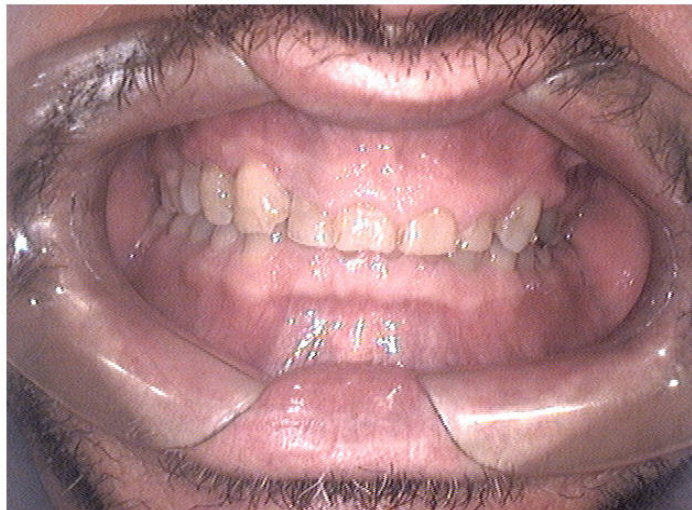

**Foto 59-** A evolução da discrepância é nítida com o passar dos anos

A criança, desde seu nascimento até a puberdade, vive um processo de constantes e importantes mudanças, algumas até bruscas, o que o torna especialmente vulnerável aos estímulos chamados de deletérios. O uso prolongado de chupeta, sucção digital, apoio de mão sob a mandíbula durante o sono, respiração bucal (causas mecânicas e/ou alérgicas), apertamento dental severo, bruxismo, desvios mandibulares e relacionamento dental desequilibrado são sinais importantes a serem identificados nas crianças, podemos, neste trabalho, apreendê-los como importantes agentes causadores, perpetuadores e/ou modificadores do desenvolvimento das DTMs.

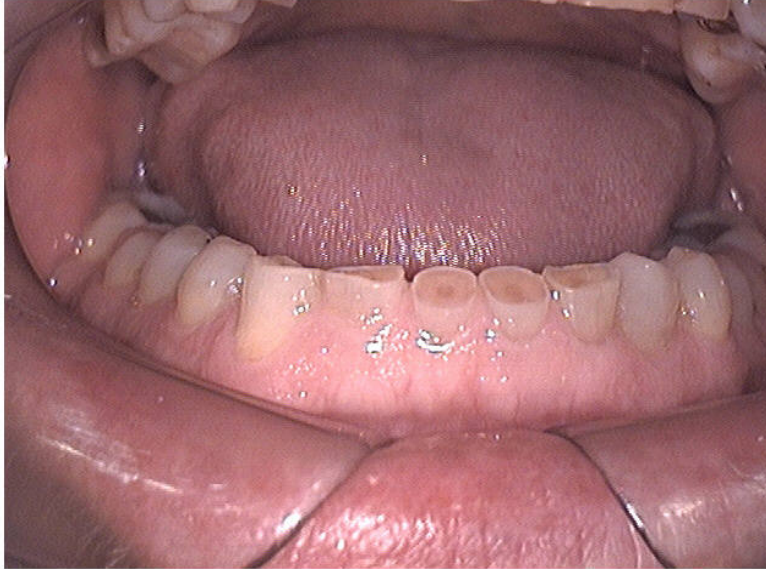
Defendo que assim poderemos evitar importantes alterações estruturais, resultantes da perversa articulação destes agentes com o tempo prolongado, e que culminam em alto poder destrutivo da saúde e da vida.

Essa baixa qualidade da saúde e da vida pode ser facilmente percebida em fotos, infelizmente atuais, de pacientes que me procuraram em busca de soluções para um sistema que funciona com o máximo de esforço e o mínimo de resultado para as funções (fotos 60, 61, 62, 63, 64 e 65).

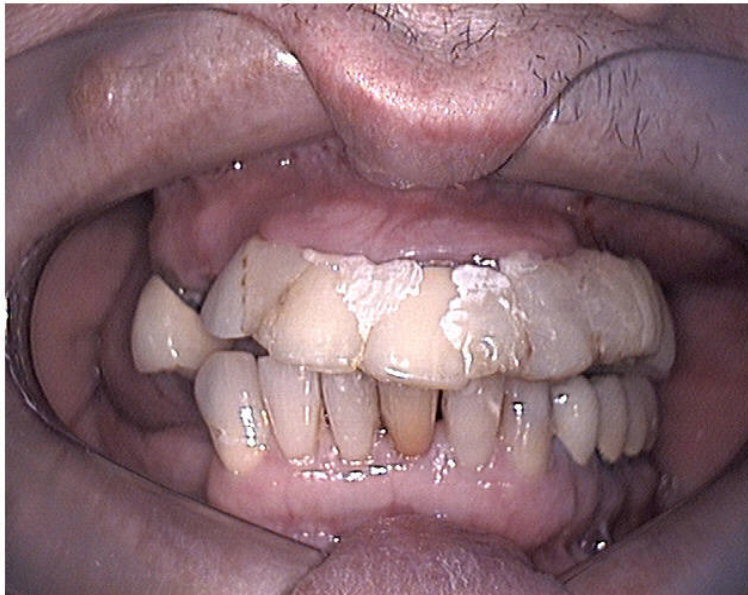

**Foto 60-** Mordida profunda; os dentes inferiores anteriores não aparecem.

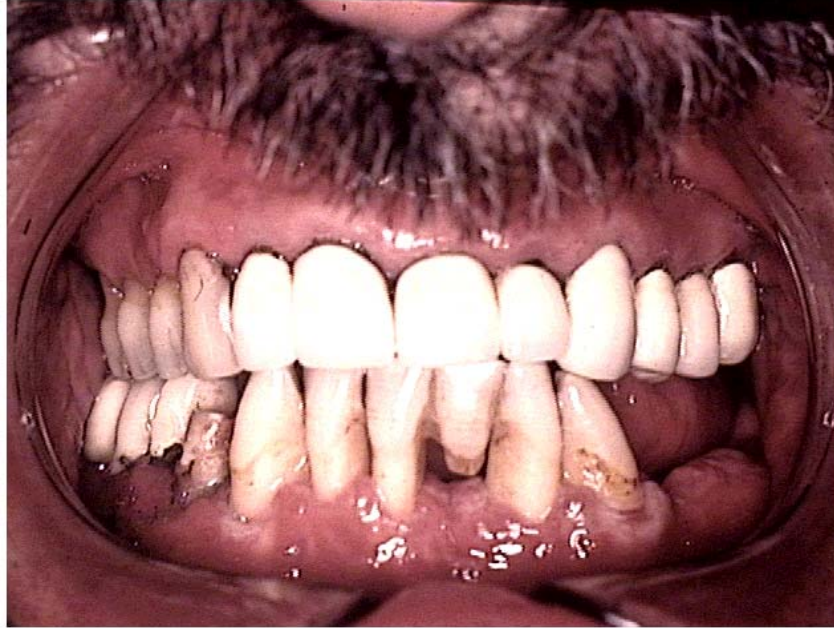



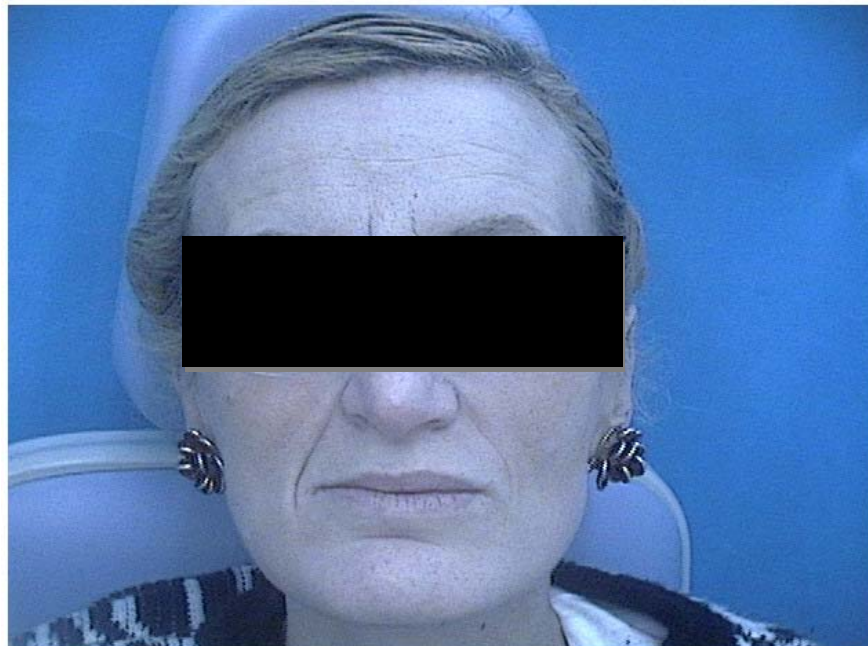**Foto 61-** Observe o desgaste presente nos incisivos inferiores.



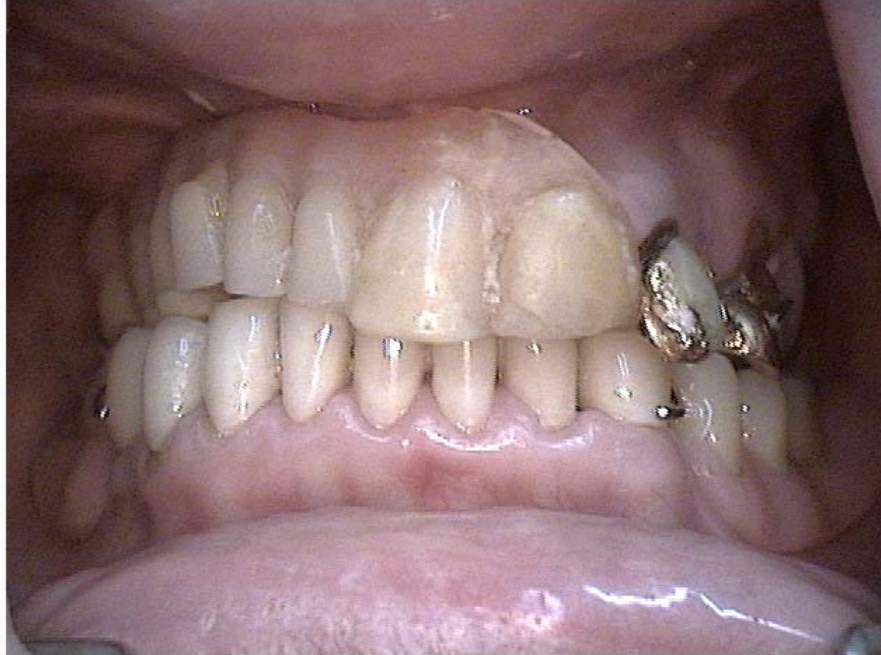**Foto 62-** Coroas protética mal adaptadas, desvio mandibular, perda dos dentes posteriores mandibulares do lado direito, extrusão do segundo pré-molar superior direito.



**Foto 63-** Coroas protéticas superiores, desvio mandibular, perdas dentais....



**Foto 64-** Assimetria Facial – Torque Horizontal e Vertical



**Foto 65-** Prótese parcial removível superior, colapso estético, desvio mandibular, torques

Certamente todos as pessoas retratadas nestas fotos não se tornaram assim do dia para a noite. Sua aparência foi se construindo na vivência de situações traumáticas presentes e constantes durante anos, que culminaram na destruição de um sistema tão importante quanto vital. Um longo e sofrido processo de desconstrução de face, de saúde, de imagem, de subjetividades, de vida...

O ser humano não se reduz à somatória de partes e, portanto, não pode ser dividido; é um sujeito uno e único, indivisível, uma totalidade complexa que se constitui na articulação com outras subjetividades, também totalidades, em totalidades ainda maiores, as coletividades, que também não são a simples soma de indivíduos.

Do mesmo modo, a saúde não pode, nem deve ser dividida em partes. Se entendida e buscada de modo amplo e conjugado, pode ser então de fato avaliada por profissionais que busquem o respeito às pessoas sob seus cuidados; aí, uma multiplicidade de fatores podem começar a ser identificados de forma coletiva e individual, nos tempos adequados.





## **8- CONSIDERAÇÕES FINAIS**

---

---

Neste trabalho, pudemos identificar alguns problemas odontológicos em crianças e adolescentes que inequivocamente constituem sinais de risco de disfunções temporomandibulares graves na vida adulta.

Este campo, como postula Ginzburg, não se inscreve no paradigma cartesiano, ou galileano. A medicina, assim como a odontologia e todas as ciências da saúde constituíram seu estatuto científico alicerçadas na busca atenta dos detalhes, das pistas que podem dar coerência a eventos e ‘*narrar*’ uma o que aconteceu e até prever a evolução, como que adivinhando o futuro.

Essas ciências não ‘*inventaram*’ essa epistemologia, mas trazendo para o campo científico um saber constituído pela humanidade por milênios. O ser humano precisou aprender a farejar, registrar, interpretar e classificar pistas infinitesimais como fios de barba. Em lapsos infinitesimais de tempo, precisou aprender a fazer operações mentais complexas, no interior de um denso bosque ou numa clareira cheia de ciladas. O homem caçador teria sido o primeiro a “narrar uma história”, capaz de ler nas pistas mudas (se não imperceptíveis) deixadas pela presa, uma série coerente de eventos.

Discutindo as bases epistemológicas do campo da saúde, mais especificamente da medicina, a primeira a se constituir como ciência, Ginzburg (1989), afirma: *Apenas observando atentamente e registrando com extrema minúcia todos os sintomas é possível elaborar “histórias” precisas de cada doença: a doença é, em si, inatingível.* (p. 158)

Seja na atuação clínica, seja na pesquisa, não podemos nos tornar refens de um modo de pensar ciência e mundo que já dá sinais de esgotamento. Ao contrário do que aprendemos nas salas das faculdades, o raciocínio clínico não é simplesmente classificatório, não se resume a simples *check-list*, apenas mas é muito mais complexo, realmente indiciário. *Ninguém aprende o ofício de conhecedor ou de diagnosticador limitando-se a por em prática regras pré-existentes. Nesse tipo de conhecimento entram em jogo elementos imponderáveis: faro, golpe de vista, intuição* (Ginzburg, 1989, p. 158)

Assumir esta concepção na pesquisa é tão importante quanto na atuação clínica. Ao optar por este paradigma, o pesquisador sabe que, em ciência, nem a lógica dedutiva nem a indutiva são suficientes; ambas são necessárias, mas não bastam em si. O pensamento que realmente propicia avanços é o abduutivo, capaz de fazer constantes e fulminantes movimentos de ida e volta entre a teoria e a realidade empírica.

Isto torna-se ainda mais relevante em alguns momentos, em alguns campos... É como se, numa conjunção de tempo e espaço, ainda não se tivesse sistematização suficiente para “*demonstrar*” e “*comprovar*”, mas já se tivesse condições de sinalizar relevâncias. Nestas situações, em que operam formas de saber tendencialmente *mudas*, com regras que não se prestam a ser formalizadas, o “*rigor flexível*” do paradigma indiciário mostra-se ineliminável, como defende Ginzburg. Afinal,

*“Se as pretensões de conhecimento sistemático mostram-se cada vez mais como veleidades, nem por isso a idéia de totalidade deve ser abandonada. Se a realidade é opaca, existem zonas privilegiadas – sinais, indícios – que permitem decifrá-la.”* (op. cit., p. 160)

Minha tese é de que não há argumentos no campo da ciência, ou mesmo da sábia racionalidade do bom senso, que sustentem a conduta de retardar o tratamento, aguardando que a natureza se encarregue de tudo equilibrar com o tempo.

Esta concepção, claramente inscrita no preceitos do positivismo – a reversibilidade de todo e qualquer evento; o poder da natureza de tudo reequilibrar, mesmo os resultados das intervenções desastrosas do ser humano no ambiente; a evolução positiva do mundo e de todos seus componentes, sejam astros, moléculas, dentes, florestas, mandíbulas – não pode continuar prevalecendo na formação e na atuação dos profissionais de saúde, particularmente de dentistas e médicos.

## **9- REFERÊNCIAS BIBLIOGRÁFICAS**

---

---

Agerberg G, Carlsson GE. Functional disorders of the masticatory system II. Symptoms in relation to impaired mobility of the mandible as judged from investigation by questionnaire. Acta Odontol Scand 31:335-47,1973.

Alamoudi N, Farsi N, Salako N, Fatieh R. Temporomandibular disorders among school children. J Clin Pediatr Dent 22: 323-328, 1998.

Angle EH. Malocclusion of the teeth. 7<sup>o</sup> ed. Philadelphia: PA. S. S. White Dental Manufacturing Co; 1907.

Aras A. Vertical changes following orthodontic extraction treatment in skeletal open bite subjects. Eur. J. Orthod. London: 2002 aug; v. 24, n<sup>o</sup>4, p. 407-416.  
Beane RA, Reimann G, Phillips C, Tulloch C. A cephalometric comparison of black open-bite subjects and black normals. Angle Orthod. Appleton. 2003 jun; v. 73, n<sup>o</sup>3, p. 294-300.

Becher HK. Sue use of chemical agents in the control of pain, in Knighton RD, dumke PR.(eds) Pain. Boston, little, Brown e Co. 1966; pp. 221-231.

Bell, WE. Temporomandibular disorders: classification, diagnosis, management 3rd ed. 1990; pg 29.

Bell WE. Understanding temporomandibular Joint. Br. Dent. J. 1954; 56:125.

Bell WE. Temporomandibular Disorders: Classification, Diagnosis, Management - 3rd ed. 1990 Year Book Medical Publishers.

Berkovitz BKB, Moxham BJ. A Textbook of Head and Neck Anatomy. Chicago: Yearbook; 171-178.

Bianchini EMGA. Cefalometria nas alterações miofuncionais orais: diagnóstico e tratamento fonoaudiológico. Carapicuíba: Pró-Fono; 1993. 107 p.

Bogdan R, Bilklen SK. Qualitative Research for Education. Boston, Allyn and Bacons; 1982.

Bogdan R, Binklen SK. Investigação Qualitativa em Educação: uma introdução à teoria e aos métodos. Portugal: Porto Editora; 1994.

Boni RC. Comportamento da mordida aberta anterior, após a remoção do hábito de sucção. Dissertação (Mestrado em Fisiologia Oral) - Faculdade de Odontologia de Piracicaba da Universidade Estadual de Campinas, Piracicaba; 1997. 98 f.

Bourbon BM. Anatomy and biomechanics of the TMJ. In: Kraus SL (ed), TMJ disorders, Management fo the Craniomandibular Complex. New York: Churchill Livingstone; 1988. 209-233.

Burford D, Noar JH. The causes , diagnosis and treatment of anterior open bite. Dent. Update. London: 2003 jun; v.30, nº5, p.235-24.

Carlsson GE.Oberg T:Remodeleng of the temporomandibular Joints. Oral Sci Rev.1974; 4:53-86.

Carlsson GE.Mandibular Dysfunction in Temporomandibular Join Pathology J.Prsothe Dent.1980; 43:658-662.

Cayley AS, Tindall AP, Sampson WJ, Butcher AR. Electropalatographic and cephalometric assessment of myofunction therapy in open bite subjects. Aust. Orthod. J. Brisbane: 2000 mar; v. 16, nº1, p. 23-33.

Cirelli CC, Martins LP, Melo ACM, Paulin RF. Mordida aberta anterior associada ao hábito de sucção de chupeta-relato de caso clínico. J. Bras. Fonoaudiol. Curitiba. 2001 jan/mar ;v. 21, nº 6, p. 36-39.

Colombini NEP, Sanseverino CAM. Cirurgia da Face - Interpretação Funcional e Estética. Rio de Janeiro: Revinter; 2002.

Degan V V. Influência da associação da remoção de hábitos de sucção e terapia miofuncional nas alterações musculares, funcionais e oclusais. Tese (Doutorado em Fisiologia Oral) - Faculdade de Odontologia de Piracicaba da Universidade de Campinas, Piracicaba; 2004. 204 f.

Dumas AL, Moaddab MB, Homayoan NH, et al. A three-dimensional developmental measurement of the temporomandibular joint . J Craniomand Pract. 1986, 4:23.

Egemark-Eriksson I, Ingervall B, Carlsson GE. The Dependence of Mandibular Dysfunction in Children on Functional and Morphologic Malocclusion. *Am. J. Orthod.* 1983; 83:187.

Faria PT, Ruellas ACO, Matsumoto MAN, Anselmo-Lima AW T, Pereira FC. Dentofacial morphology of mouth breathing children. *Braz. Dent. J. Ribeirão Preto.* 2002 nov; v. 13, nº 2, p. 129-132.

Fayyat ELRC. A influência de hábitos orais e respiração bucal no aparecimento de mordida aberta anterior em crianças com dentição decídua. *Rev. Fono Atual. São Paulo.* 2000 jun; v. 1, nº12, p. 36-40.

Felício CM. Problemas ortodônticos e o papel das (dis)funções orofaciais. In: Felício CM. *Fonoaudiologia aplicada a casos odontológicos: motricidade oral e audiologia.* 1. reimp. São Paulo: Pancast. 2001; cap. 6, p. 173-196.

Felício CM, Ferreira - Jeronymo RR, Ferrioli BVVM, Freitas RLRG. Análise da associação entre sucção, condições miofuncionais orais e fala. *Pró-Fono Revista de Atualização Científica. Barueri (SP).* 2003 jan/abr ; v. 15, nº 1, p. 31-40.

Ferrugini AM, Valle ACF, Soares CF, Schettino CS, Croce LSS, Leite ICG. Crescimento e desenvolvimento craniofacial. *J. Bras. Fonoaudiol. Curitiba.* 2002 abr/jun ; v. 3 , nº11, p. 135-139.

Fujiki T, Inoue M , Miyawaki S, Nagasaki T, Tanimoto K, Takano-Yamamoto T. Relationship between maxillofacial morphology and deglutitive tongue movement in patients with anterior open bite . *Am. J. Orthod. Dentofacial . Orthop. St. Louis.* 2004 feb; v. 125, nº 2, p. 160-167.

Freitas MR de, Beltrão RT, Janson G, Henriques JF, Cancado RH. Long-term stability of anterior open bite extraction treatment in the permanent dentition . *Am. J. Orthod. Dentofacial. Orthop. St. Louis.* 2004 jan; v. 125, nº, p. 78-87.

Gerber G. Steinhardt: *Dental Occlusion and the Temporomandibular Joint.* Quintessence Publishing Co, Inc. 1990.

Hansson T, Solberg WK, Penn MK, Oberg I. Anatomic study of the TMJs of Young adults: A pilot investigation J. Prosthet Dent. 1979; 41:556 .

Henriques JFC, Janson G, Almeida RR, Dainesi EA, Hayasaki SM. Mordida aberta anterior: a importância da abordagem multidisciplinar e considerações sobre etiologia, diagnóstico e tratamento. Apresentação de um caso clínico. Rev. Dental Press Ortodon. Ortop. Facial. Maringá. 2000 mai/jun; v. 5, nº 3, p. 29-36.

Ingervall B, Hedagard B. Subjective evaluation of functional disturbances of the masticatory system in young Swedish men. Community Dent Oral epidemiol 2: 149-52, 1974.

Janson G, Vallarelli FP, Henriques JF, Freitas MR de, Cancado R H. Stability of anterior open bite nonextraction treatment in the permanent dentition. Am. J. Orthod. Dentofacial. Orthop. St. Louis. 2003 sep ; v. 124, nº3, p. 265-276.

Kawamura M, Nojima K, Nishii Y, Yamaguchi H. A cineradiographic study of deglutitive tongue movement in patients with anterior open bite. Bull. Tokyo Dent. Coll. Tokyo. 2003 aug; v. 44, nº 3, p. 133-139.

Klocke A, Nanda RS, Kahl-Nishii B. Anterior open bite in the deciduous dentition: longitudinal follow-up and craniofacial growth considerations. Am. J. Orthod. Dentofacial. Orthop. St. Louis. 2002 oct; v. 122, nº 4, p. 353-358.

Kristinelli M, Shim YS. Malocclusion, body posture and temporomandibular disorder in children with primary and mixed dentition. J clin Pediatr Dent 16:86-93, 1992.

Krogman WM, Sassouni V. A syllabies in roentgenografic cephalometry. Philadelphia: Library of Congress, 1957.

Learreta J. Compendio de lãs patologias de la articulación temporomandibular. 1º ed artes médicas; 2004.

Lopes LD. Enfoque ortopédico maxilar. In: Gonzalez NZT, Lopes LD. Fonoaudiologia e ortopedia maxilar na reabilitação orofacial: tratamento precoce e preventivo, terapia miofuncional. São Paulo: Santos; 2000. cap. 8, p. 98-99.



Marchesan IQ, Sanseverino NT. Fonoaudiologia e Ortodontia / Ortopedia Facial: Esclarecendo dúvidas sobre o trabalho conjunto. São Paulo: ed pulso; 2004.

Mohl ND. A articulação temporomandibular. In: Mohl ND et al. Fundamentos de Oclusão. Trad. Milton Edson Miranda. São Paulo: Quintessence; 1991.

Morris HG. Pathological temporomaxillary mandibular relations. J. Periodont.1951; 22: 210.

Moss ML. The functional matrix hypothesis revisited .1 – the role of mechanotransduction. Am J Orthod DentoFacial Orthop . 1997;112 (1):8-11. [ [Links](#) ]

Moss ML. The functional matrix hypothesis revisited. 2 – the pole of an osseous connected cellular network. Am J Orthod DentoFacial Orthop. 1997;112 (2):221-6. [ [Links](#) ]

Moss ML. The functional matrix hypothesis revisited. 3 – the genomic thesis. Am J Orthod DentoFacial Orthop.1997;112(3):338-42. [ [Links](#) ]

Moyers RE. Ortodontia. 4ª ed. Rio de Janeiro: Guanabara Koogan; 1991. [ [Links](#) ]

McNell C, Danzig W M, Fahrr WB. et al: Craniomandibular (TMJ) disorders - The state of the art J.Prosthet Dent.1980; 44:434.

McNeil C. American Academy of Craniomandibular Disorders -Temporomandibular Disorders:Guidelines for Evaluation, Diagnosis, and Management. 2º ed.Chicago: Quintessence; 1993.

Mjör IA. Articulação Temporo mandibular. In: Mjör IA e Fejerskow O. Embriologia e Histologia Oral Humana. Trad. Lídia Sabberg Utrila. livro do Barros. São Paulo: Panamericana; 1990.

Moffet BC. Articular remodeling in the adult human temporomandibular joint. Am. J. Anat.1969; v. 115, p. 119.

Nakazawa K, Kamimura K. Anatomical Atlas of the Temporomandibular joint. Tokyo: Quintessence ;1991.

Navarro JAC, Costa PF, Toledo Filho JL. Mesodissecação da região infratemporal. Estomat. Cult.1985; 15(4):22-6.

Nilner M, Lassing SA. Prevalence of functional disturbances and disease of the stomatognathic systems in 7-14 year old children. Swed Dent J 5: 173-87, 1981.

Pacheco F, Miranda FM, Ruellas ACO. A importância do comportamento lingual no diagnóstico e tratamento precoces e na prevenção em ortodontia. J. Bras. Fonoaudiol.Curitiba. 2000 out/dez ; v.1, nº 5, p. 23-27.

52. Proffit WR. Contemporary orthodontics. 3ªed. St Louis: Mosby. Inc; 2000. 742 p.

Proffit WR, Fields HW. Oclusal forces in normal and long face children. J.Dent. Res, Chicago . 1983 may; v.52, nº 5, p.571-574.

Proffit WR, Fields HWJ. Ortodontia contemporânea. 2ª ed. Rio de Janeiro: Guanabara Koogan; 1995. [ [Links](#) ]

Ross EM, Oclusion Vicova Editores, 1978

Pulit SKM. Revisão de métodos de análise craniofacial de interesse para o fonoaudiólogo. Monografia (Especialização em Motricidade Oral) - Curso de Fonoaudiologia da Universidade de Ribeirão Preto, Ribeirão Preto. 2002. 153 f .

Rugh JD: Psychological components of pain.Dent clen North AM. 1987; 31:579-594.

Rugh JD, Davis SE. Temporomandibular disorders: Psychological and behavioral aspects.In: Sarnat BG, Laskin DM (eds) The Temporomandibular Joint: a Biological Basis for Clinical Practice. 4th ed.Philadelphia: Saunders; 1992. 329-345.

Sanchez ALSF. Contribuição ao estudo das características das arcadas de recém-nascidos. [Dissertação de Mestrado]. Rio de Janeiro: Faculdade de Odontologia da Universidade Federal do Rio de Janeiro; 2000. [ [Links](#) ]

Sanseverino CAM.

Santos LK, Ávila CRB, Cechela C, Morais ZR. Ocorrência de alterações de fala, do sistema sensorimotor oral e de hábitos orais em crianças pré-escolares e escolares da 1ª série do 1º grau. Pró-Fono Revista de Atualização Científica. Carapicuíba. 2000 set; v. 12, nº2, p. 93-101.

Serra-Negra JMC, Pordeus IA, Rocha Júnior JF. Estudo da associação entre aleitamento, hábitos bucais e maloclusões. Rev Odontol Univ São Paulo. 1997;11(2):79-86. [ [Links](#) ]

Soviero VLVM. Estudo da influência do tipo e duração do aleitamento no desenvolvimento de hábitos de sucção não nutritivos e no relacionamento entre as arcadas decíduas. [Tese de Doutorado]. Rio de Janeiro: Faculdade de Odontologia da UFRJ; 1999. [ [Links](#) ]

Steiner CC. Cephalometrics for you and me. Am. J. Orthod. St. Louis. 1953 oct; v. 10, nº 39, p. 729-755.

Stuani AS, Matsumoto MA, Stuani MB. Cephalometric evaluation of patients with anterior open-bite . Braz. Dent. J. Ribeirão Preto. 2000 jul; v. 11, nº 1, p. 35-40.

Tollara MCRN. Estudo epidemiológico da prevalência de maloclusão em crianças de 5 a 35 meses de idade no município de Diadema - São Paulo (Brasil). [Dissertação de Mestrado]. São Paulo: Faculdade de Odontologia da USP; 2001.

Travell J, Simons D. Myofascial Pain and Dysfunction: the triggerpoint Manual. Baltimore: Williams and Wilkins; 1983.

Travell J, Rinzle SH. The Myofascial Genesis of pain. Postgrad. Mod. 1952; 11:425.

Vanderas AJ. The relationship between craniomandibular dysfunction and malocclusion in white children with unilateral cleft lip and cleft lip and palate. Cario 7: 200-204, 1989.

Van Der Linden, F P G M., Duterloo, HS.: Development of the human dentition – an Atlas. Harper and Row, New York, 1976.

Waslker R. The conduct of educational case study: ethics, theory and procedures. In: Dockrell WB, Hamilton D (orgs). Rethinking Educational Research . London: Hodder and Stoughton; 1980.

Westesson PL, Bronstein SL, Liedberg J. Internal derangement of the temporomandibular joint: Morphologic descriptions with correlation to joint function. Oral Surg Med Oral Pathol. 1985; 59 -323-331.

Yamaguchi H, Sueishi K. Malocclusion associated with abnormal posture. Bull. Tokyo Dent. Coll. Tokyo. 2003 may; v. 44, nº 2, p. 43-54.

## **10- ANEXO**



## **Anexo 1- Termode Consentimento Livre e Esclarecido**

Com o intuito de investigar sinais e sintomas precoces no desenvolvimento das Disfunções Temporomandibulares, como parte integrante da dissertação de doutorado em Saúde da Criança e do Adolescente, eu Celso Augusto Maluf Sanseverino, doutorando do programa de pós-graduação e autor do trabalho, venho convidá-lo(a) a participar da pesquisa intitulada Indicadores precoces de Disfunção Temporomandibular – Identificação de Sinais e Sintomas em crianças e adolescentes.

Esclareço que o objetivo da pesquisa é analisar casos com características de desenvolvimento de disfunção temporomandibular que não foram diagnosticados e tratados no passado por possuírem sinais e sintomas não evidentes, tendo suas características com o passar do tempo, instaladas e evidenciadas, resultando muitas vezes, em casos de solução clínica mais complexa.

Ressalto que as informações obtidas serão utilizadas apenas para a finalidade científica, sendo garantido todo o sigilo e anonimato das informações pessoais e profissionais dos participantes, assim como fica resguardada a possibilidade de desistência de participação a qualquer momento da pesquisa.

Desde já agradeço a sua colaboração. Atenciosamente,

Celso Augusto Maluf Sanseverino (orientando)

Maria Aparecida Moyses (orientadora)

Eu, ,

RG número , aceito o convite para participar voluntariamente da pesquisa referida acima.